ЦЕНТРАЛЬНАЯ НЕРВНАЯ СИСТЕМА

Доцент кафедры морфологии и общей патологии ИФМиБ, к.м.н.
Калигин М.С.

Казань 2019

Нервная система (systema nervosum)

- обеспечивает связь всех частей организма в единое целое

- осуществляет связь организма с внешней средой

Нервную систему человека условно подразделяют по топографическому принципу:

- центральная
- периферическая

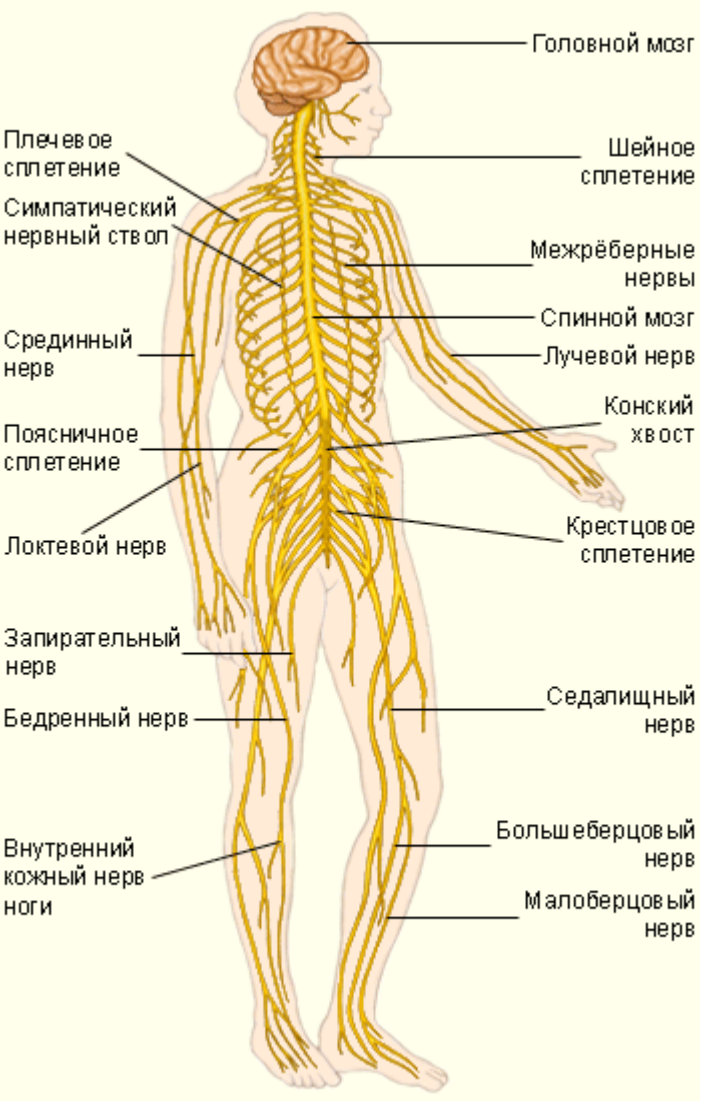

соматическая

Иннервирует:

- скелет, элементы соединения костей поперечнополосатые или скелетные мышцы,
- кожу

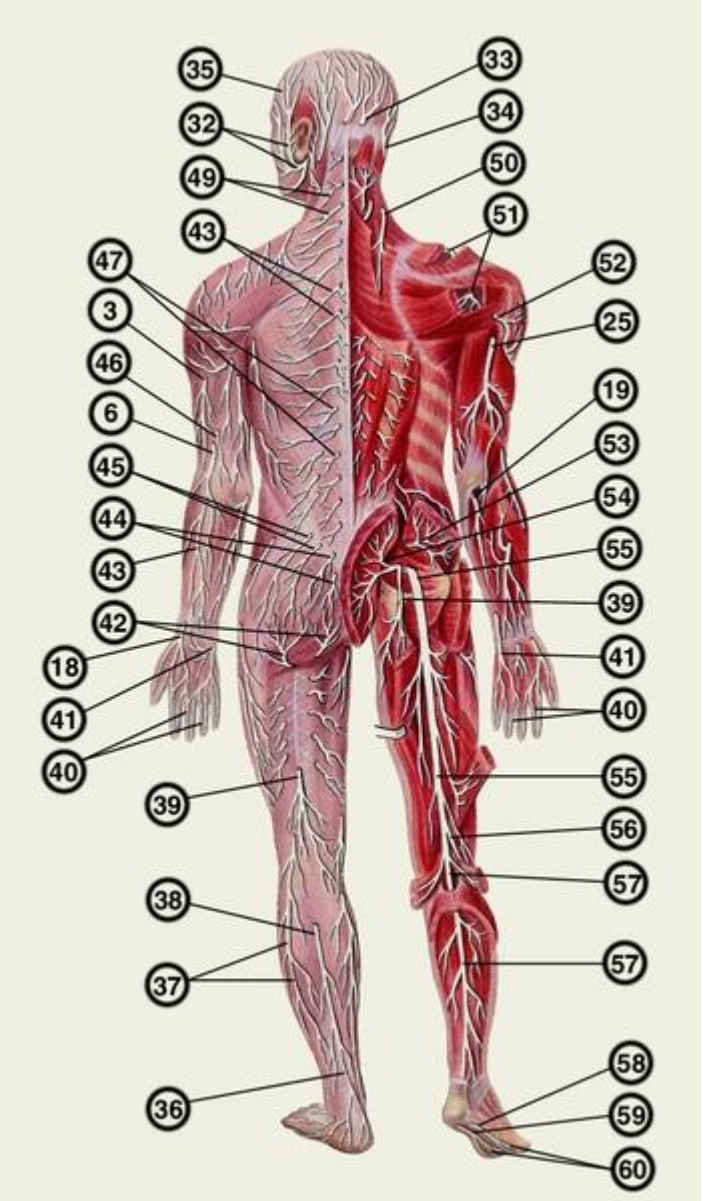

вегетативная

Иннервирует:

- ГМК
- Железистый

  эпителий
- Кардиомиоциты

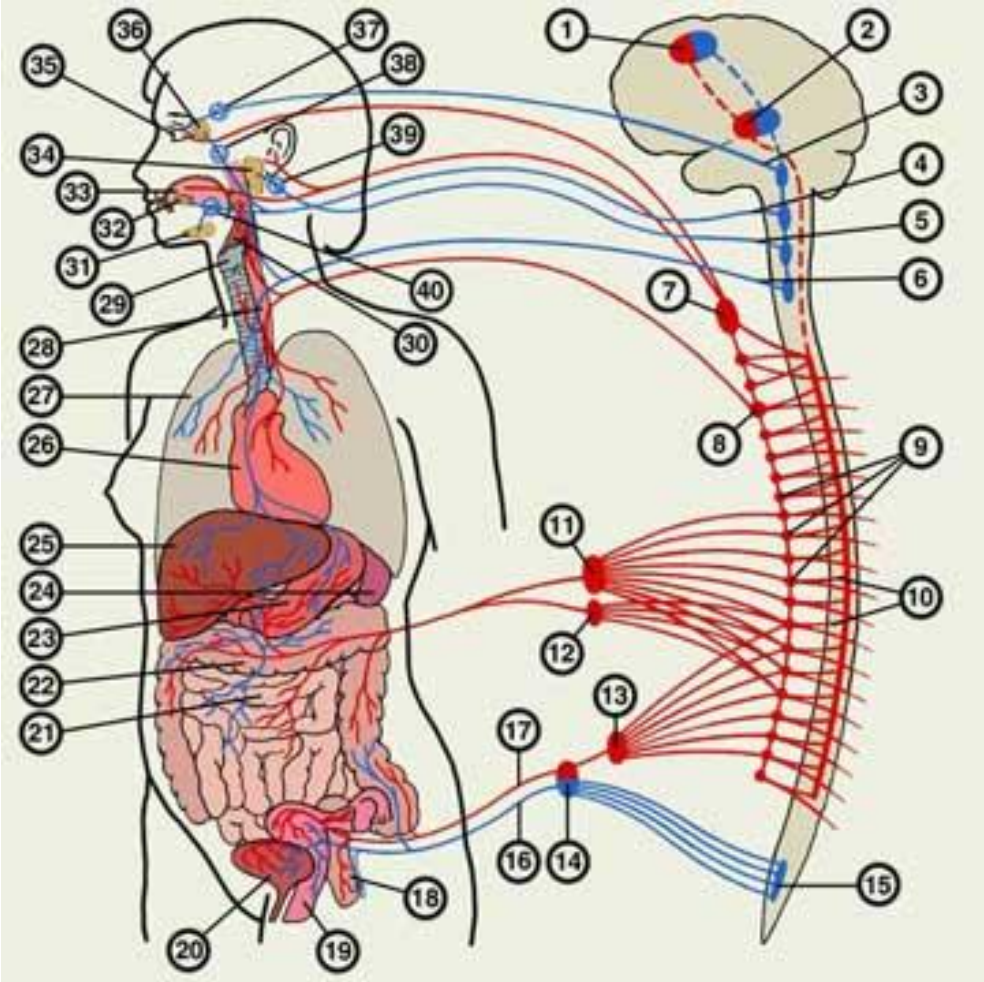

Центральная нервная система

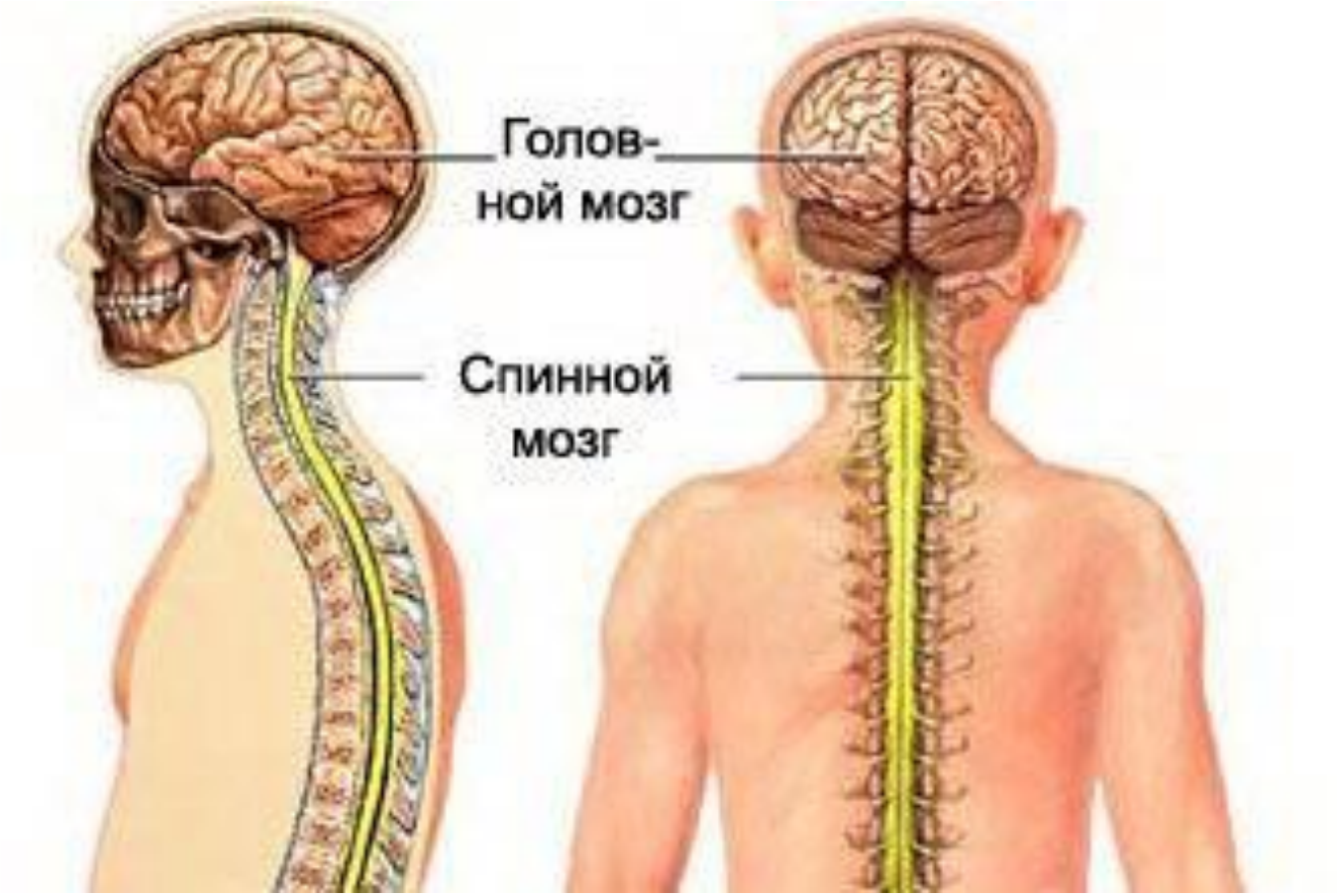

Развитие нервной системы

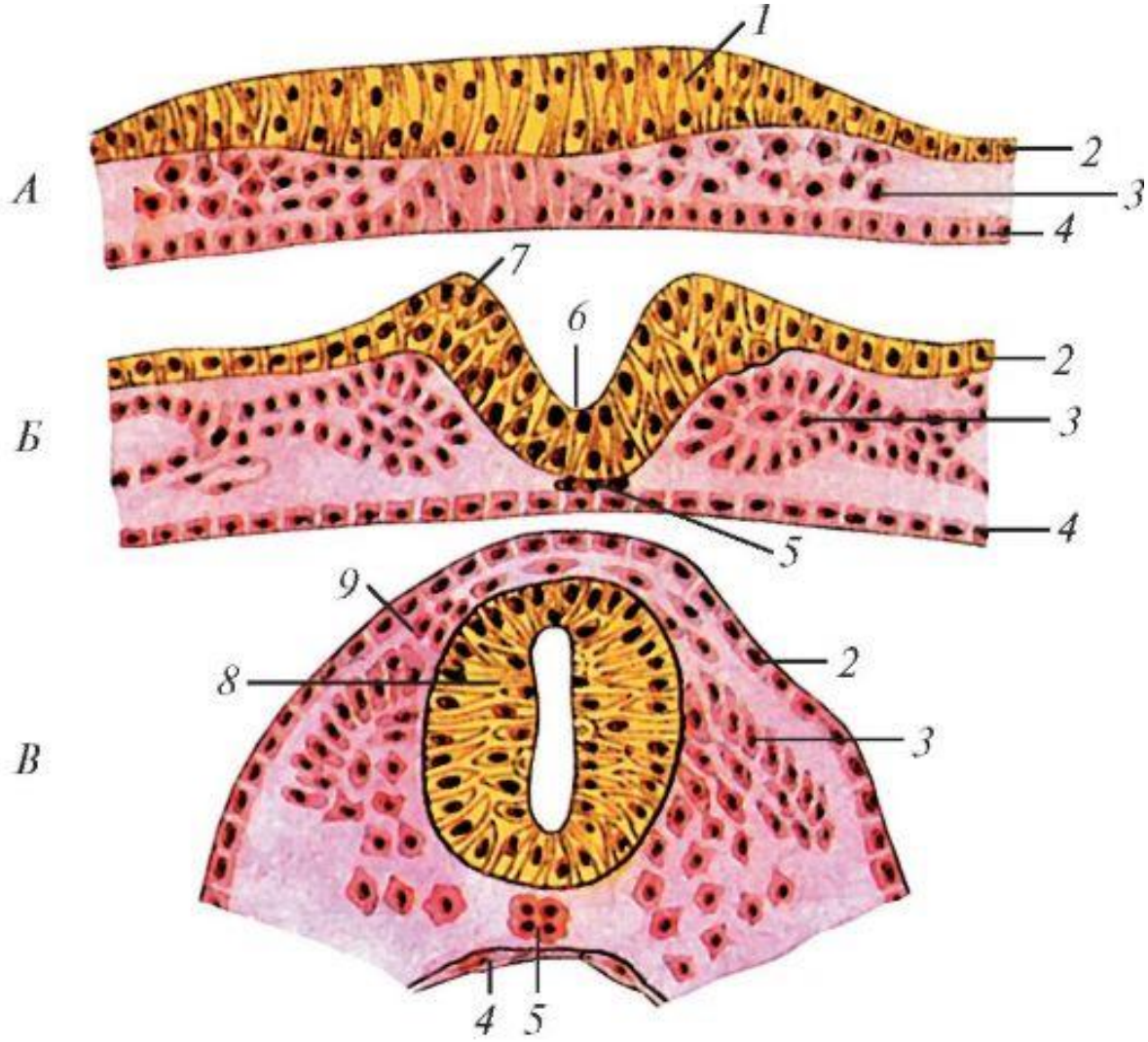

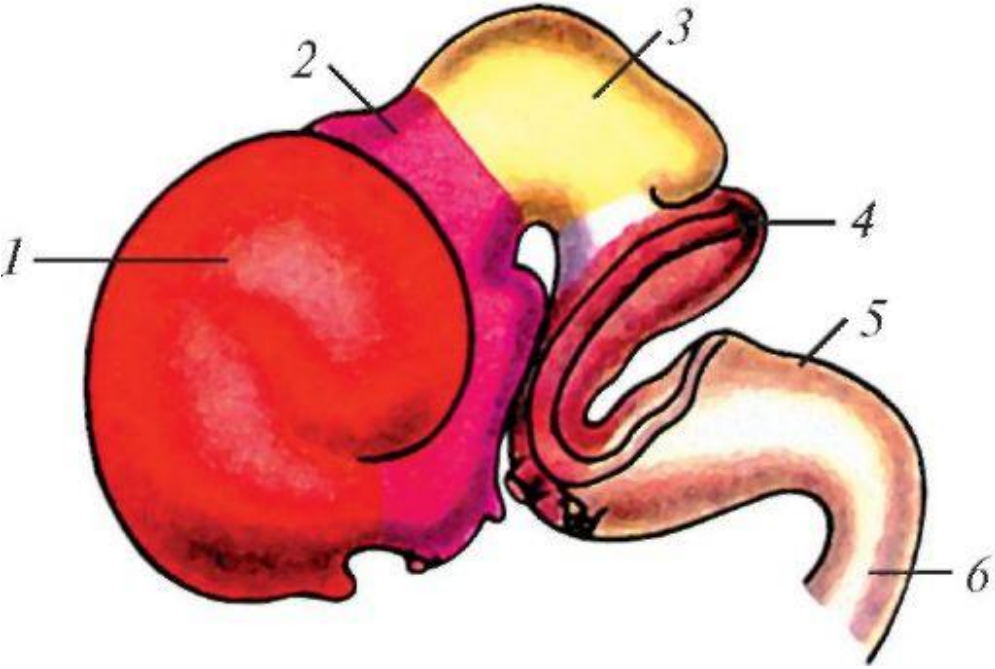

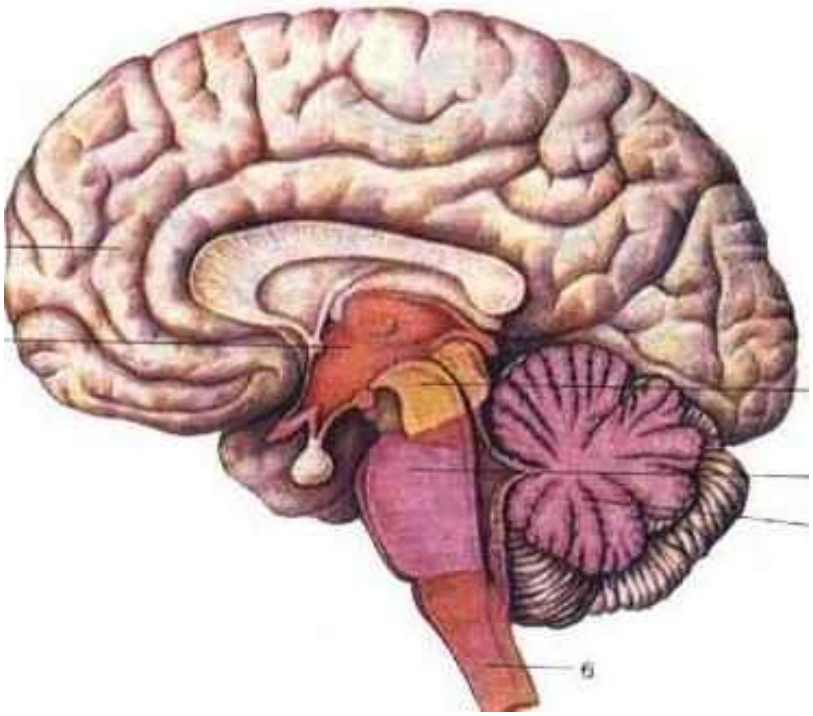

1 - конечный мозг + 2 - промежуточный мозг;

3 - средний мозг;

4 - задний мозг (ромобовидный) продолговатый мозг (5) + мост+ мозжечок;

6 - спинной мозг

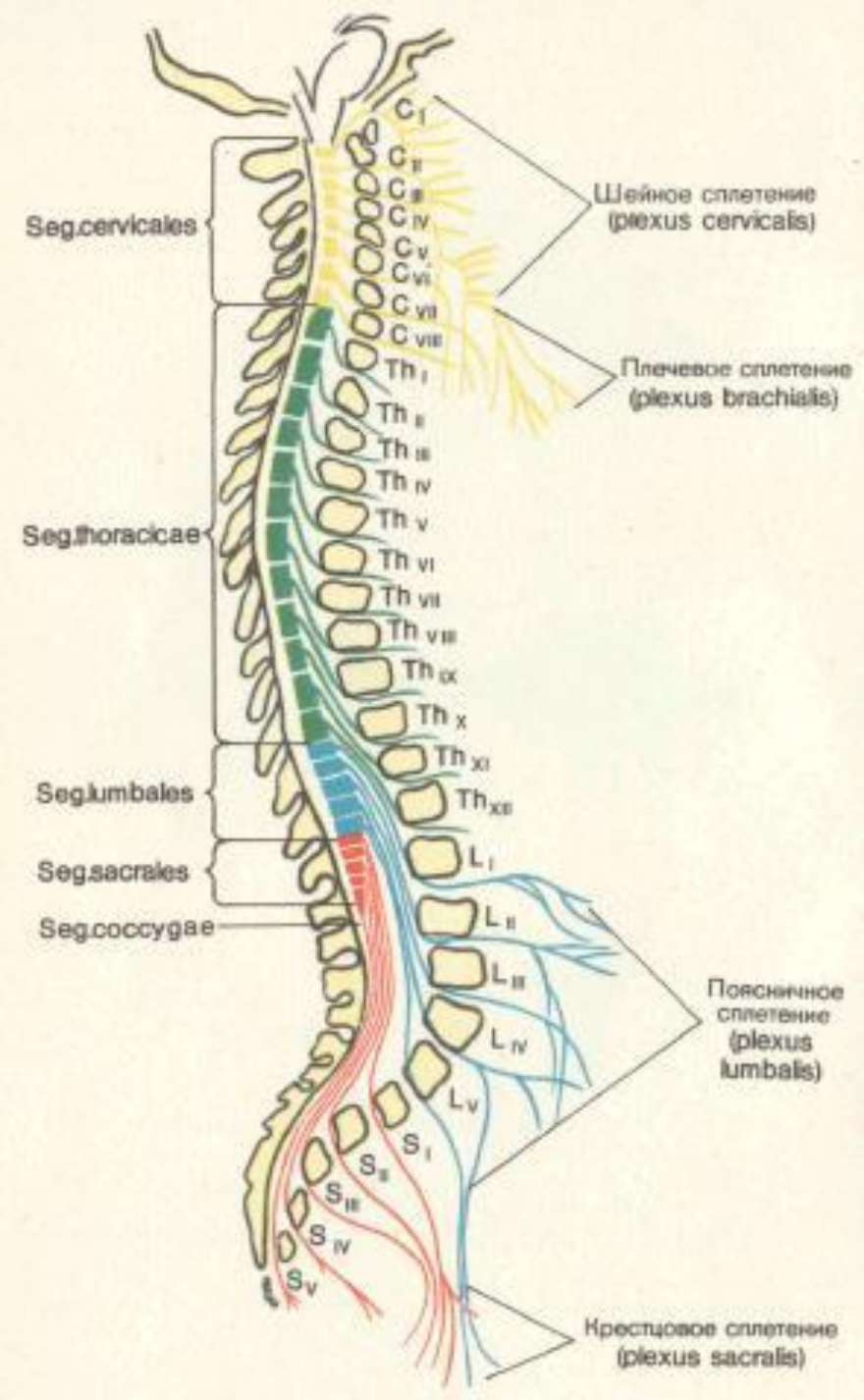

Спинной мозг

Внешнее строение

щель

борозды

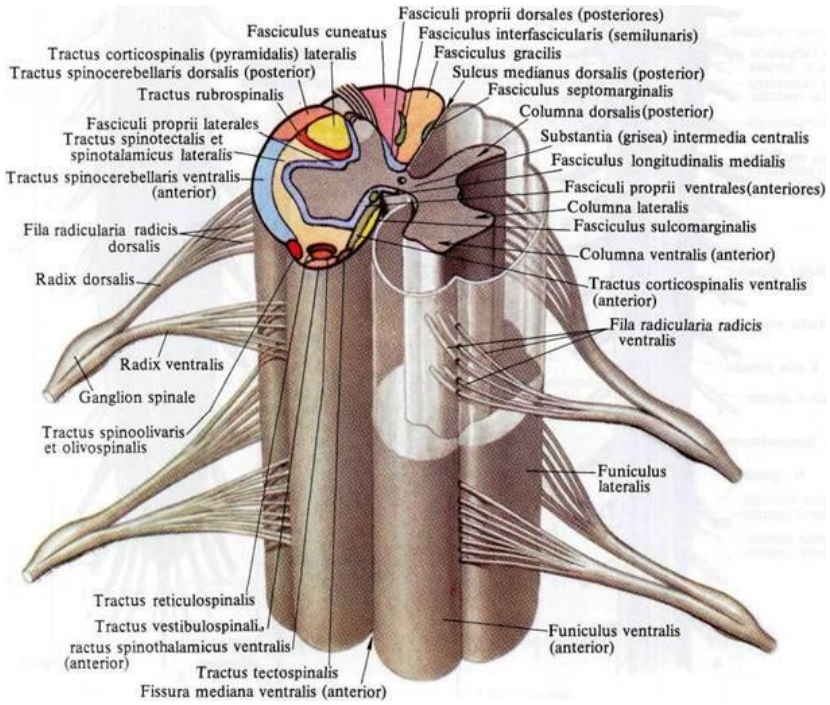

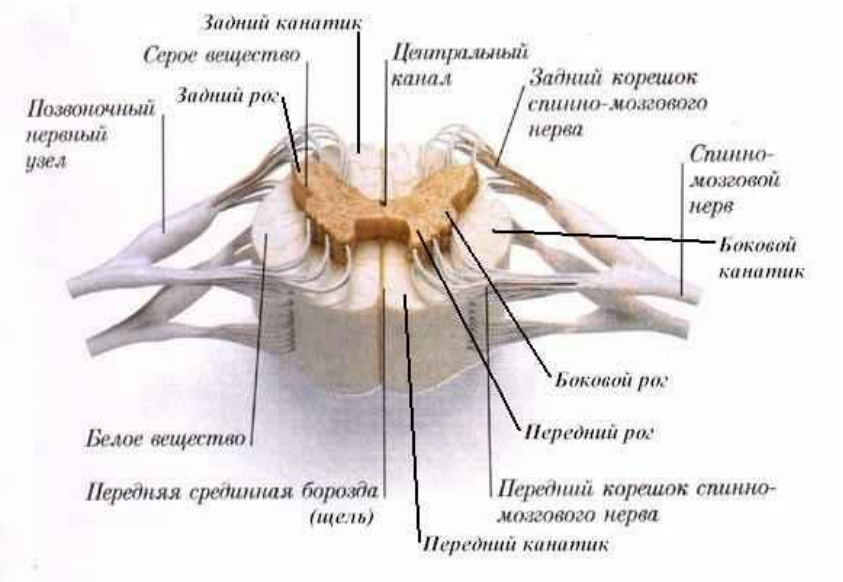

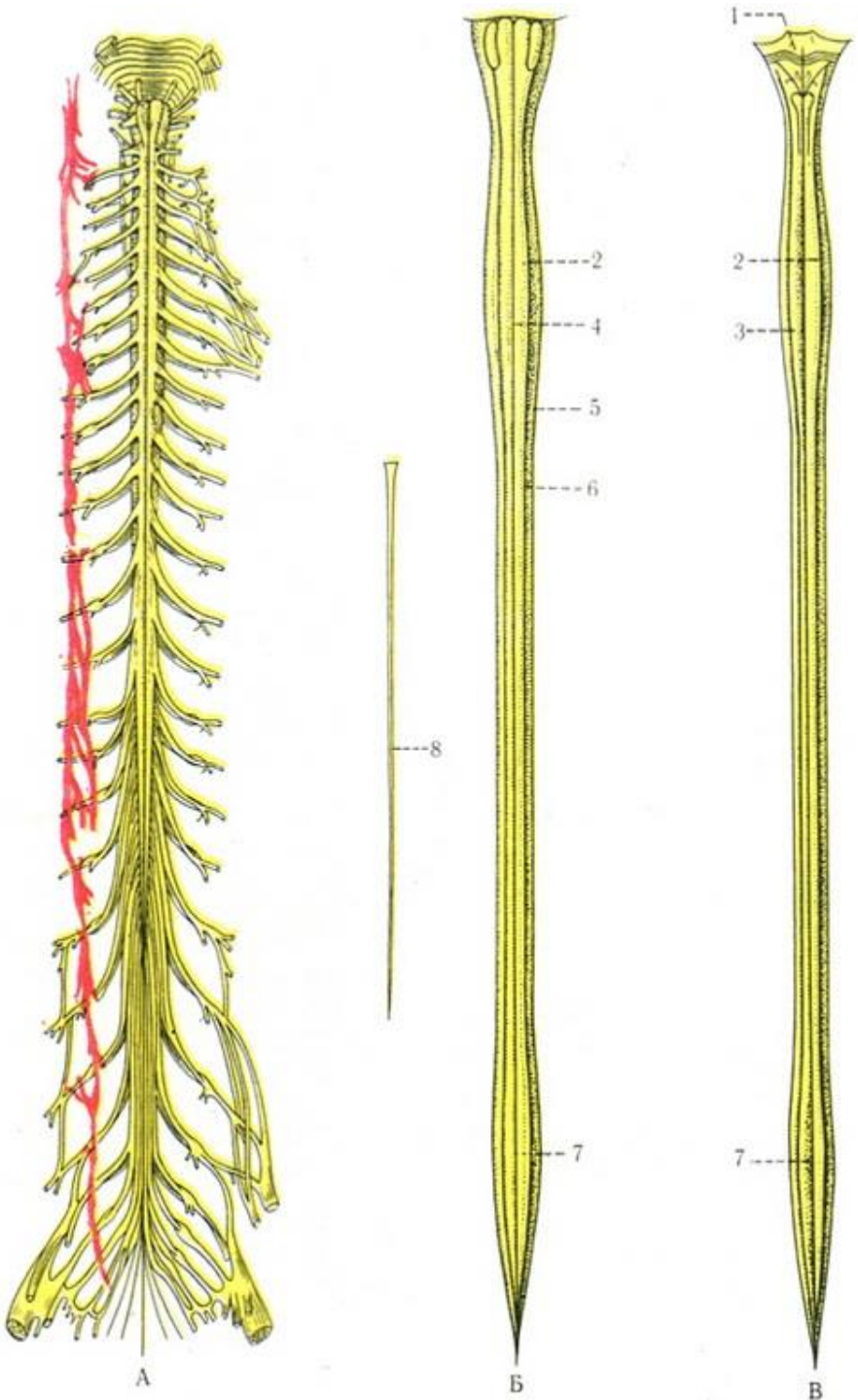

Утолщения

Шейное

Пояснично-крестцовое

Мозговой конус

Терминальная нить

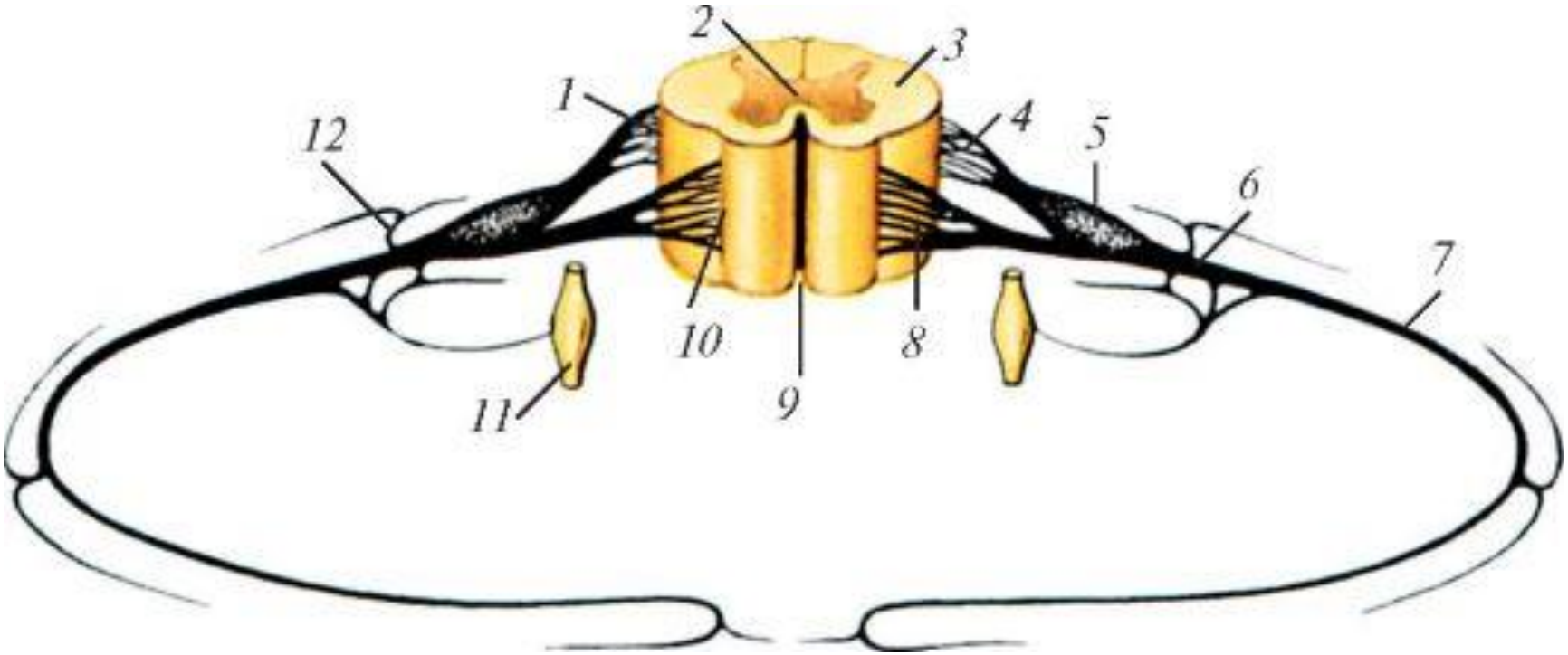

Участок спинного мозга, соответствующий каждой паре корешков (1+10+4+8), называется сегментом

Каждому сегменту спинного мозга соответствует определенный участок тела, получающий иннервацию от данного сегмента.

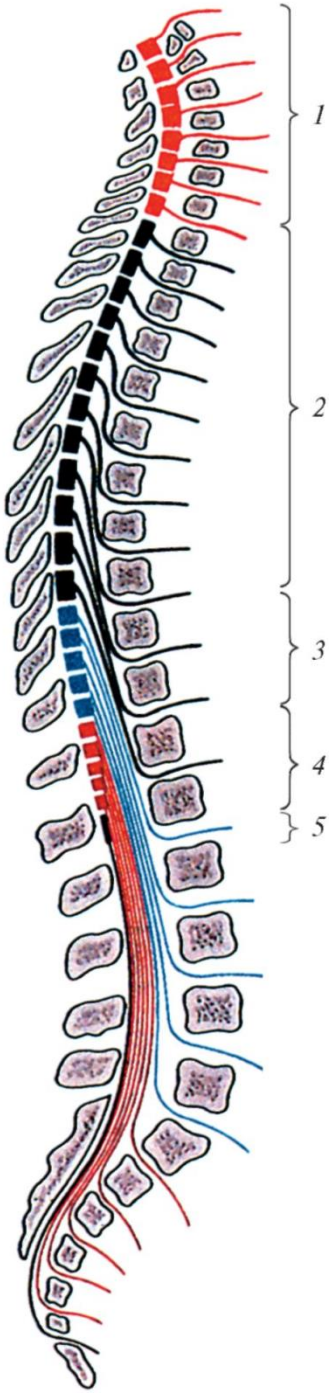

Конский хвост

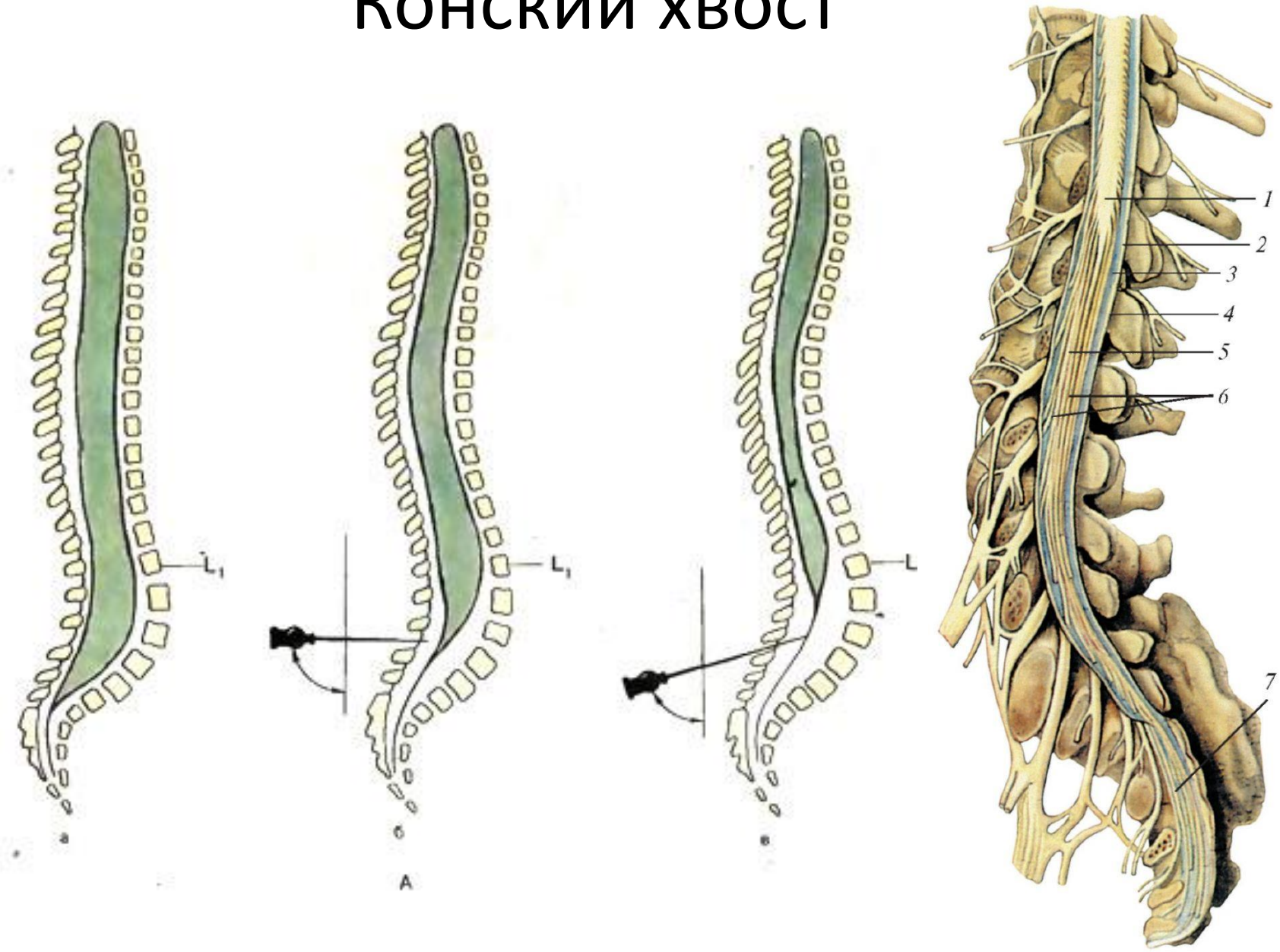

Центральный канал

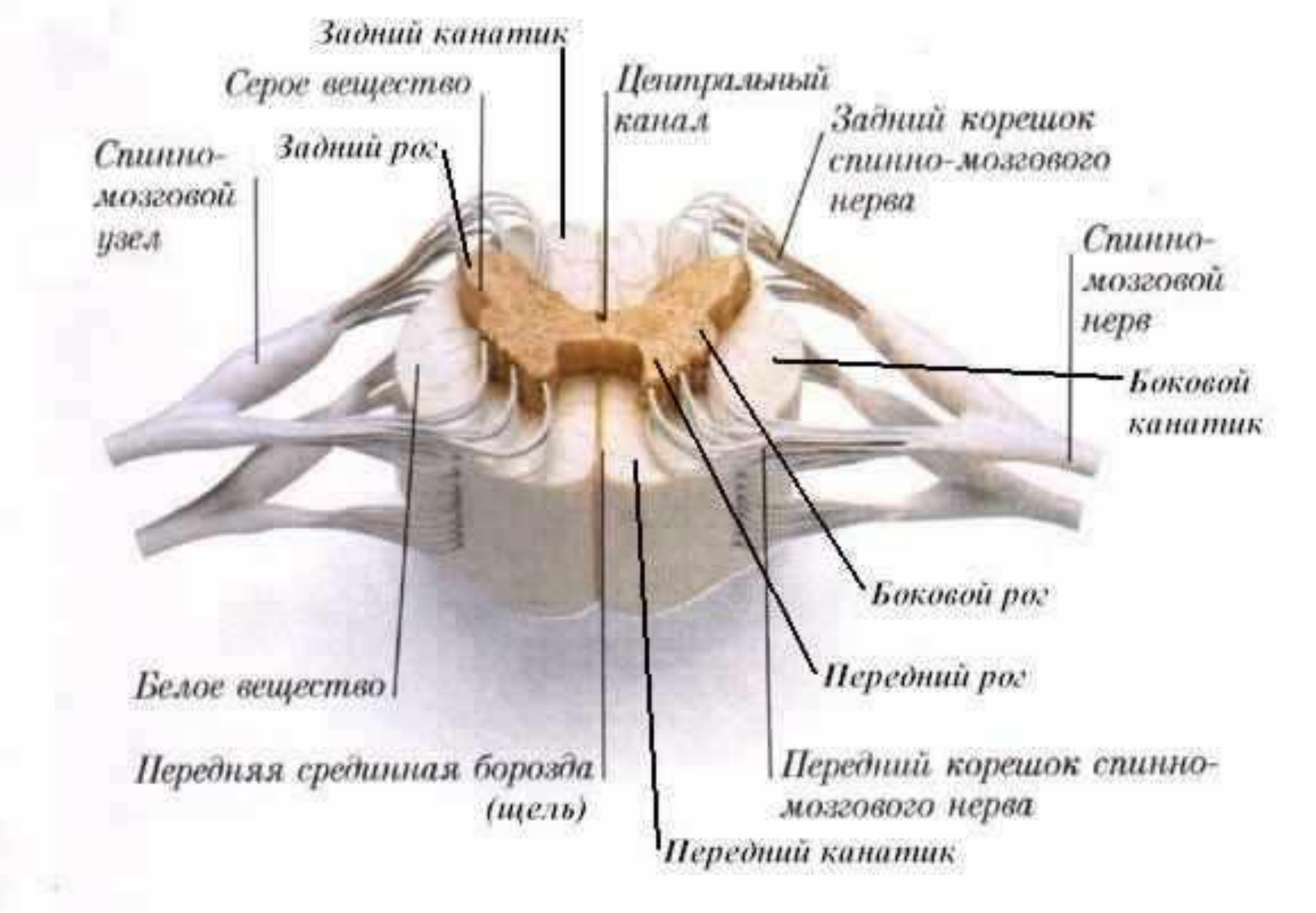

Серое вещество – 3 столба

Белое вещество – 3 канатика

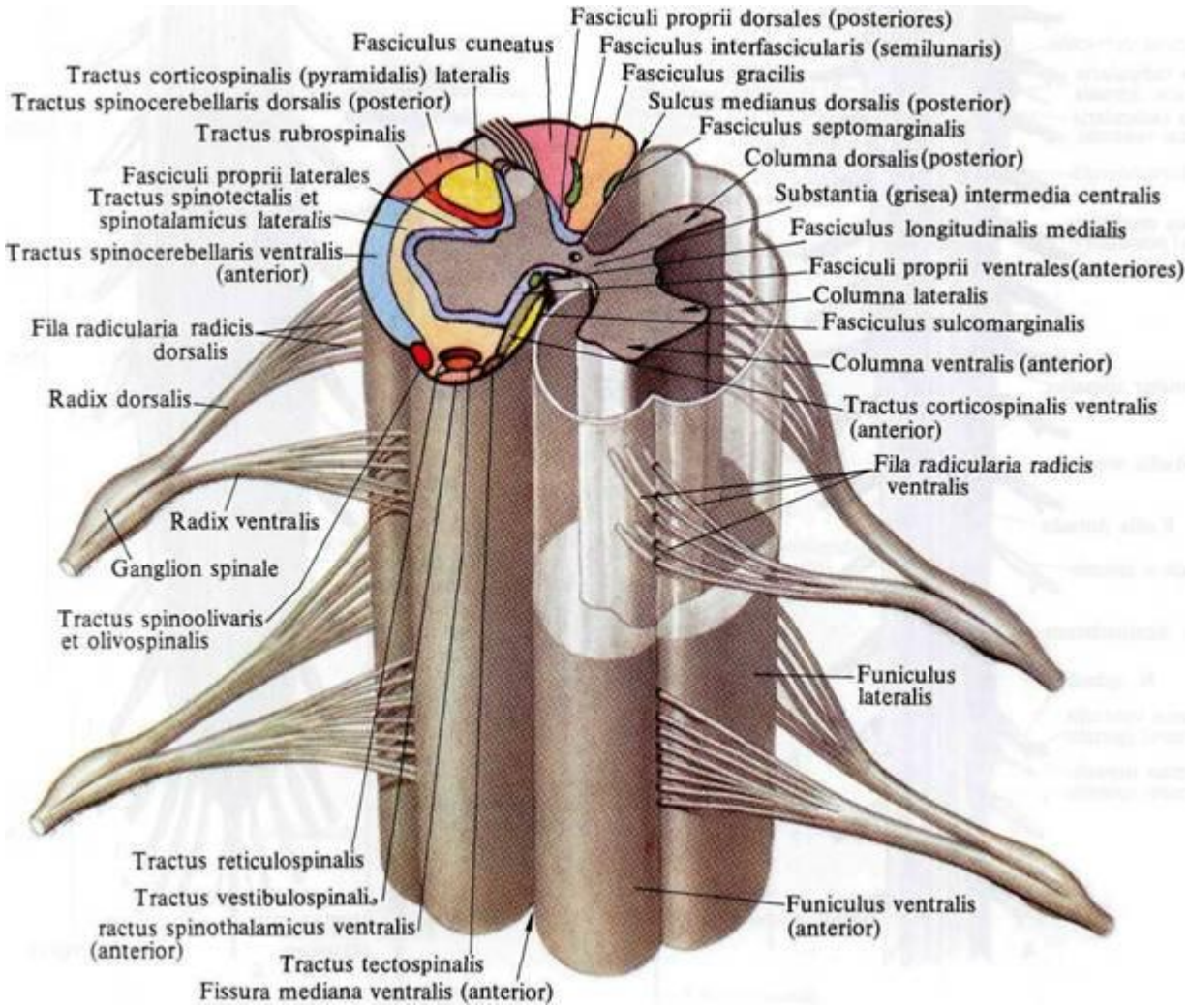

Поперечные разрезы спинного мозга на различных уровнях (полусхематично).

Рис. 1. Переход I шейного сегмента в продолговатый мозг.

Рис. 2. I шейный сегмент.

Рис. 3. VII шейный сегмент.

Рис. 4. X грудной сегмент.

Рис. 5. III поясничный сегмент.

Рис. 6. I крестцовый сегмент.

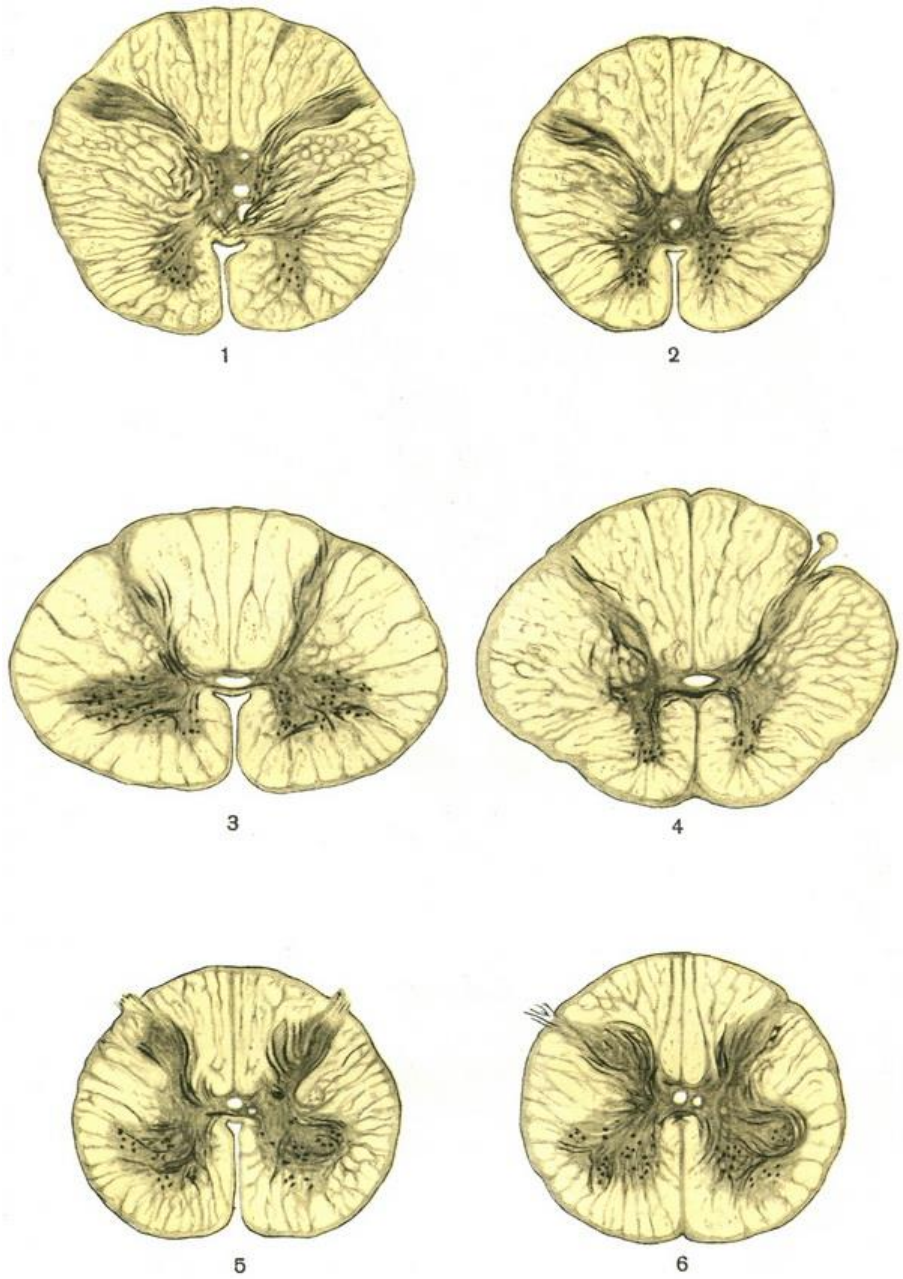

В передних рогах спинного мозга расположены двигательные (эфферентные) нейроны образующие **пять** ядер, являющихся моторными соматическими центрами: два латеральных (**22** передне- и **23** задне-латеральные), два медиальных (**20** передне- и **19** задне-медиальные) и одно центральное ядро **21**

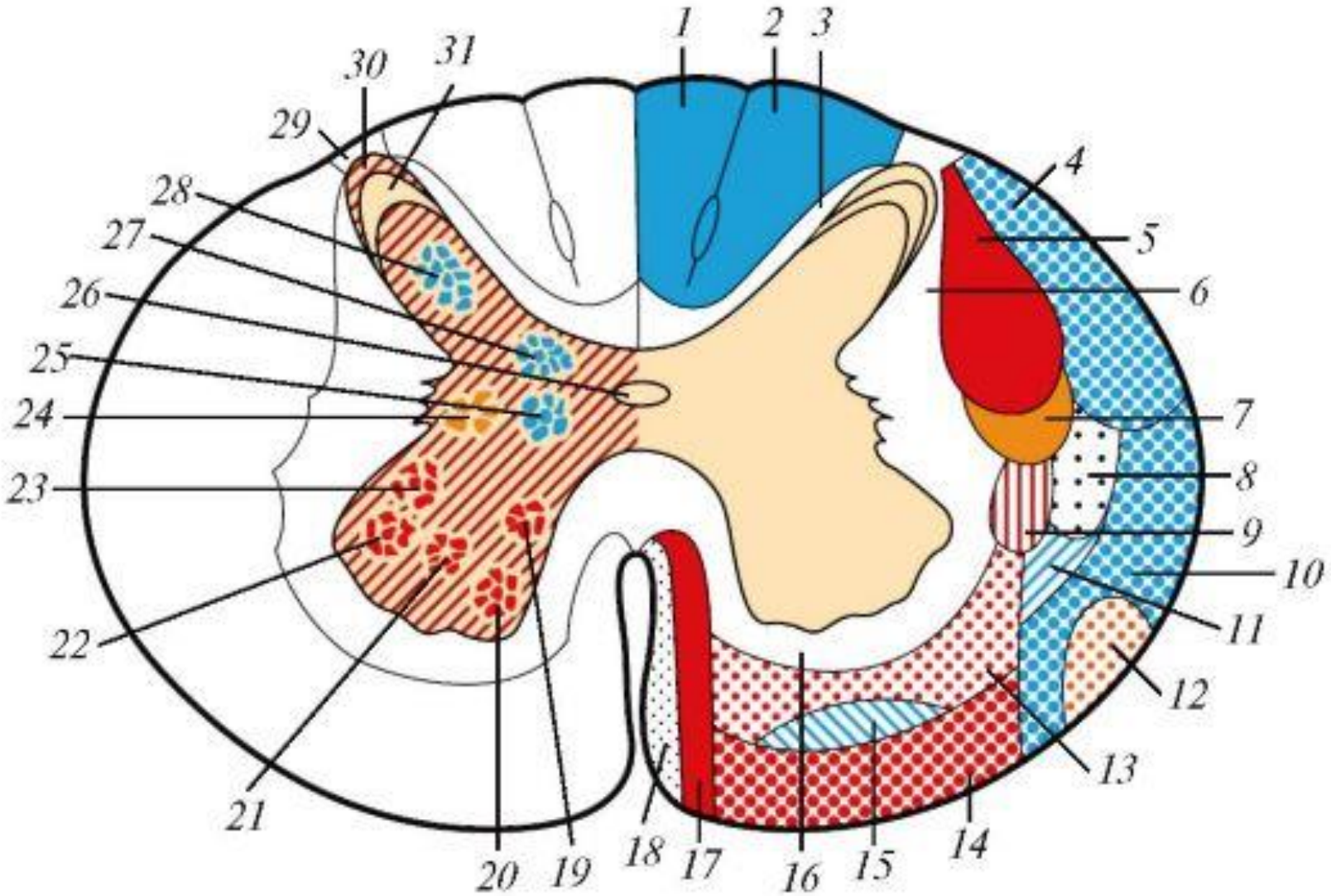

Основная масса вставочных нейронов заднего рога образует его **(28) собственное ядро** (nucleus proprius), залегающее в середине заднего рога. В медиальной части основания заднего рога расположено **(27) грудное ядро** (nucleus thortacicus), четко отграниченное прослойкой белого вещества и состоящее из крупных вставочных нейронов.

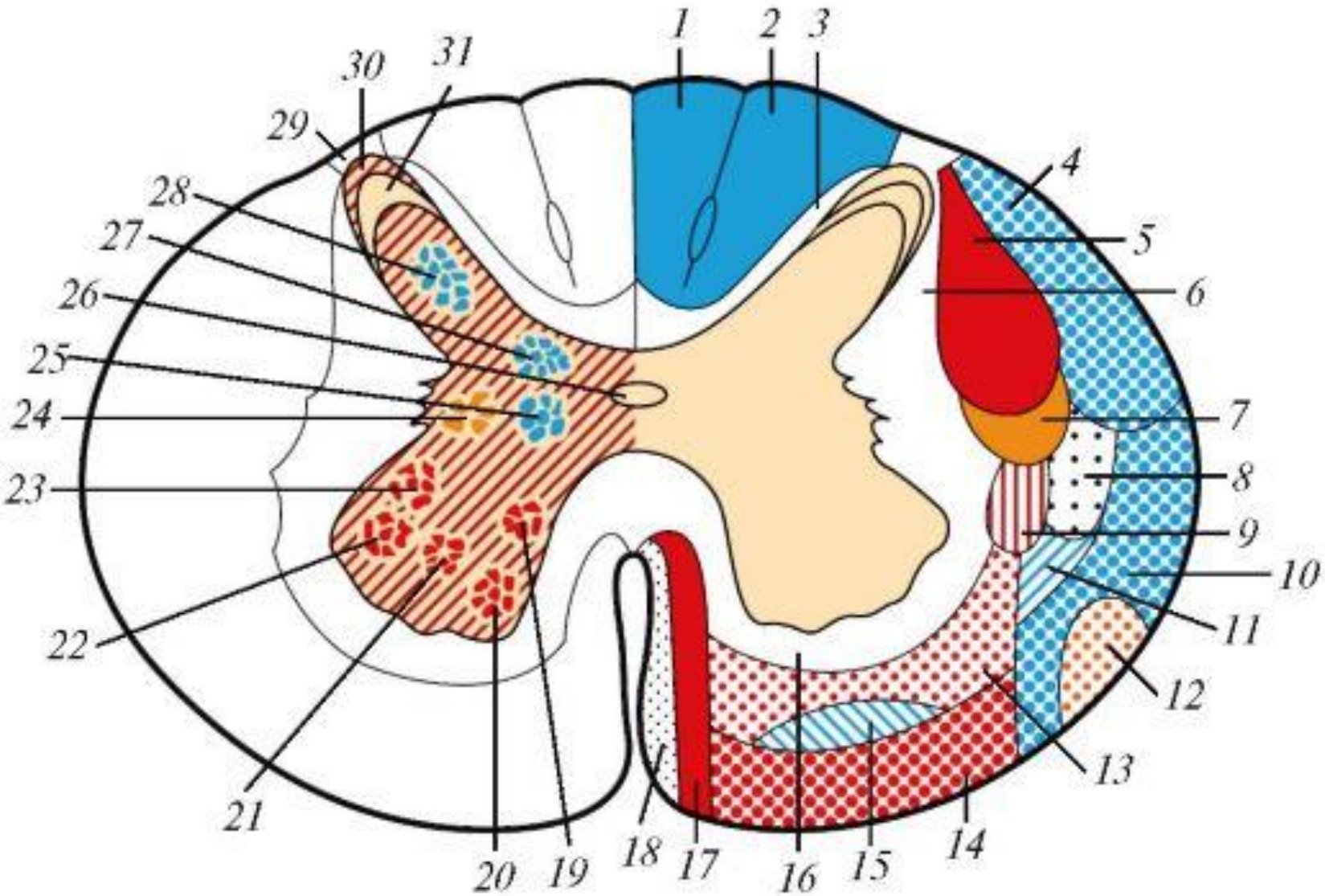

Между передним и задним рогами расположено **центральное промежуточное (серое) вещество (substantia (grisea) intermedia centralis : 24 - промежуточно-латеральное ядро**; промежуточном веществе также расположено **25 промежуточно-медиальное ядро** (nucleus intermediomedialis).

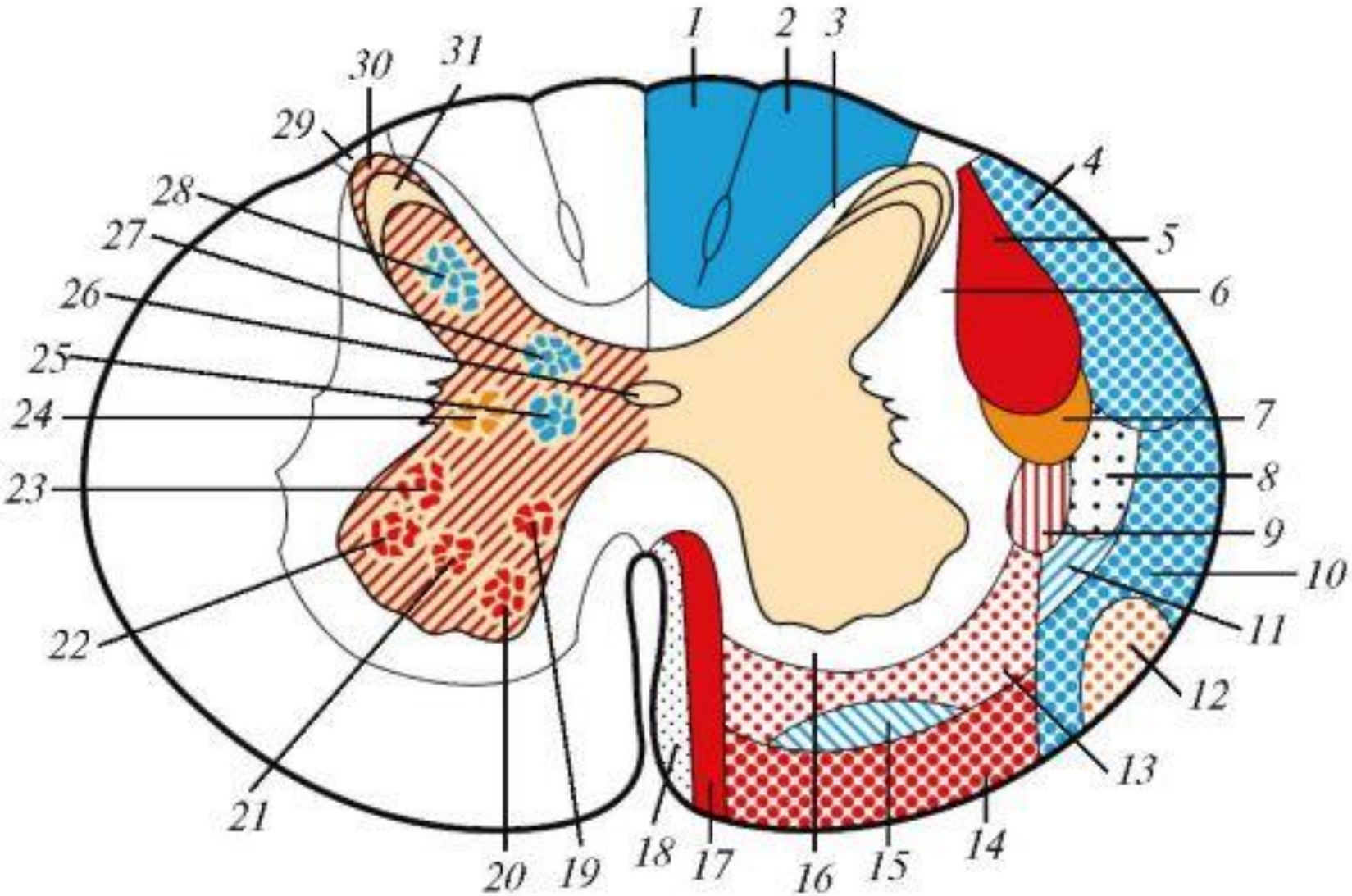

В верхушке заднего рога выделяют **29 краевую зону** (zona terminalis), **30 губчатую зону** (zona spongiosa), **31 студенистое вещество** (sustantia gelatinosa) - осуществляют связь с несколькими соседними сегментами спинного мозга.

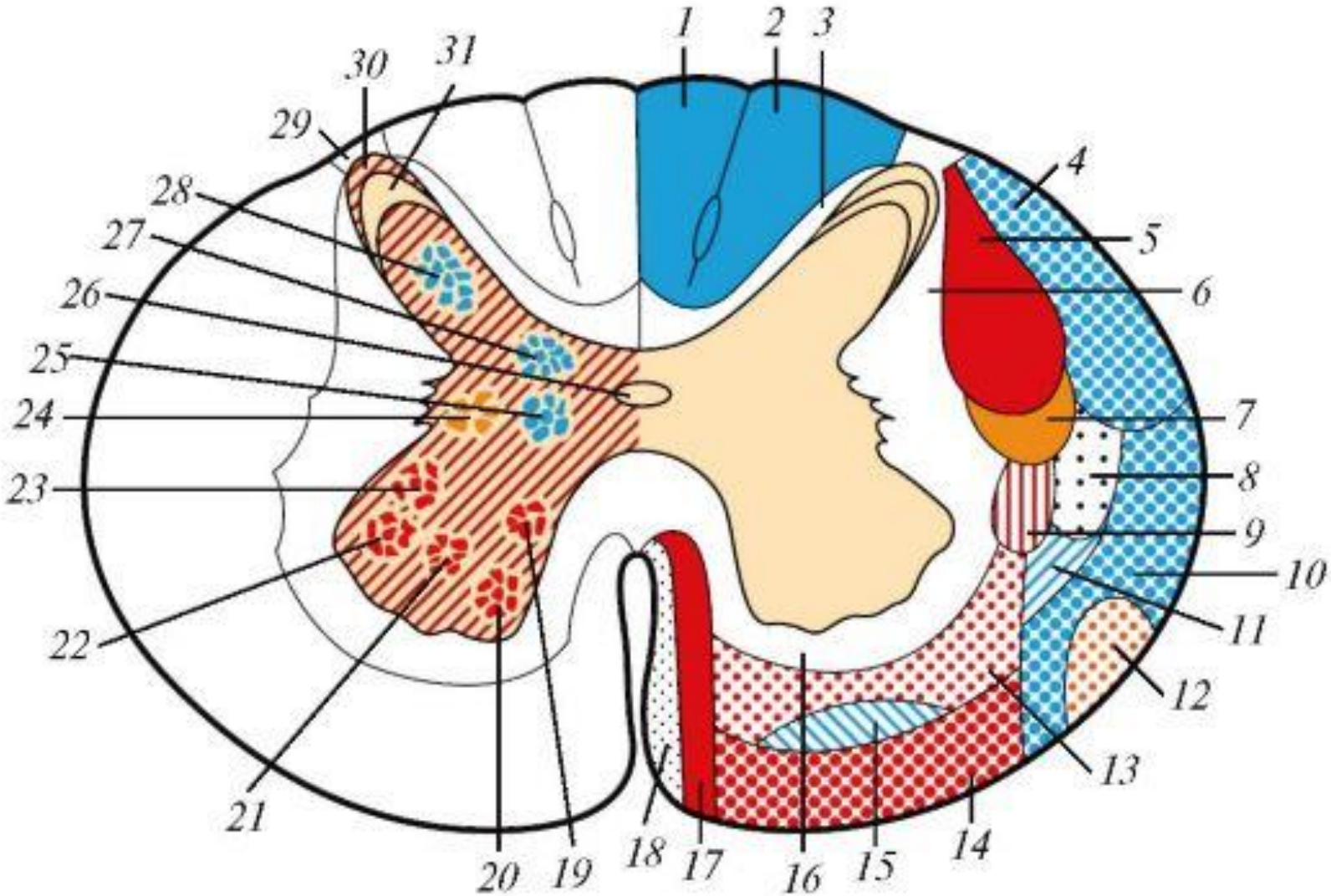

Формирование спинномозгового нерва

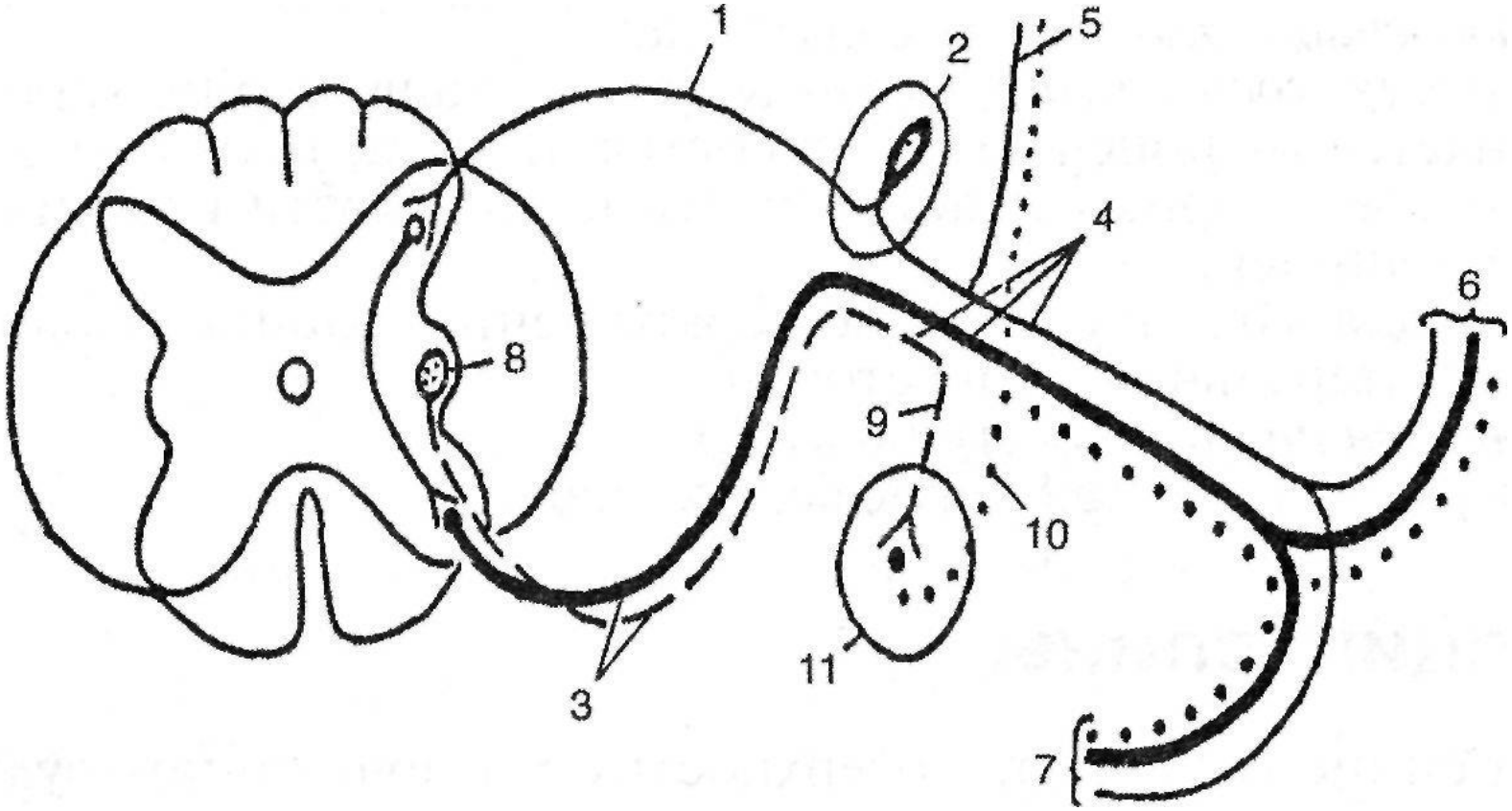

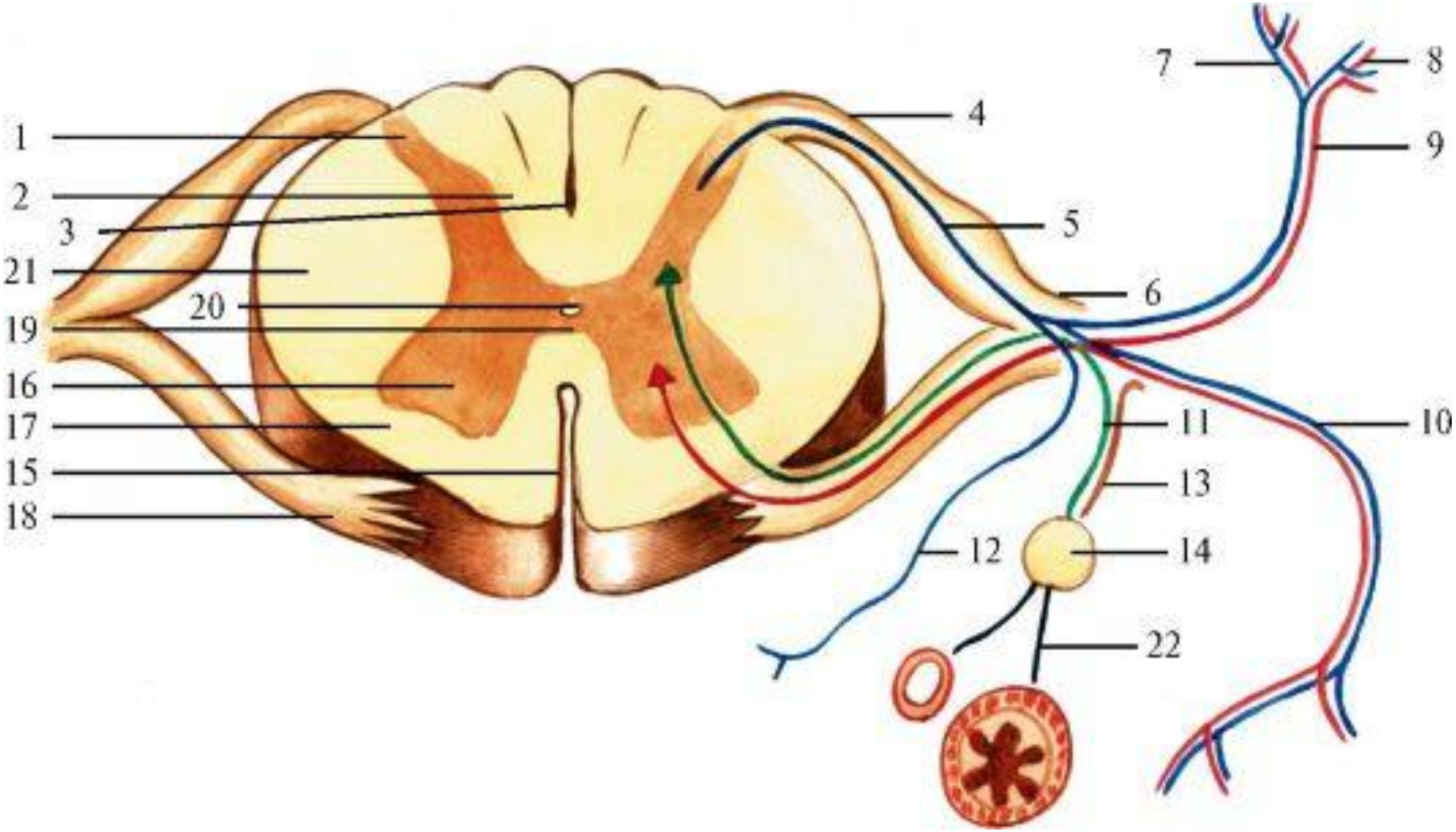
1
2
3
21
20
19
16
17
15
18
4
5
6
7
8
9
10
11
13
12
14
22

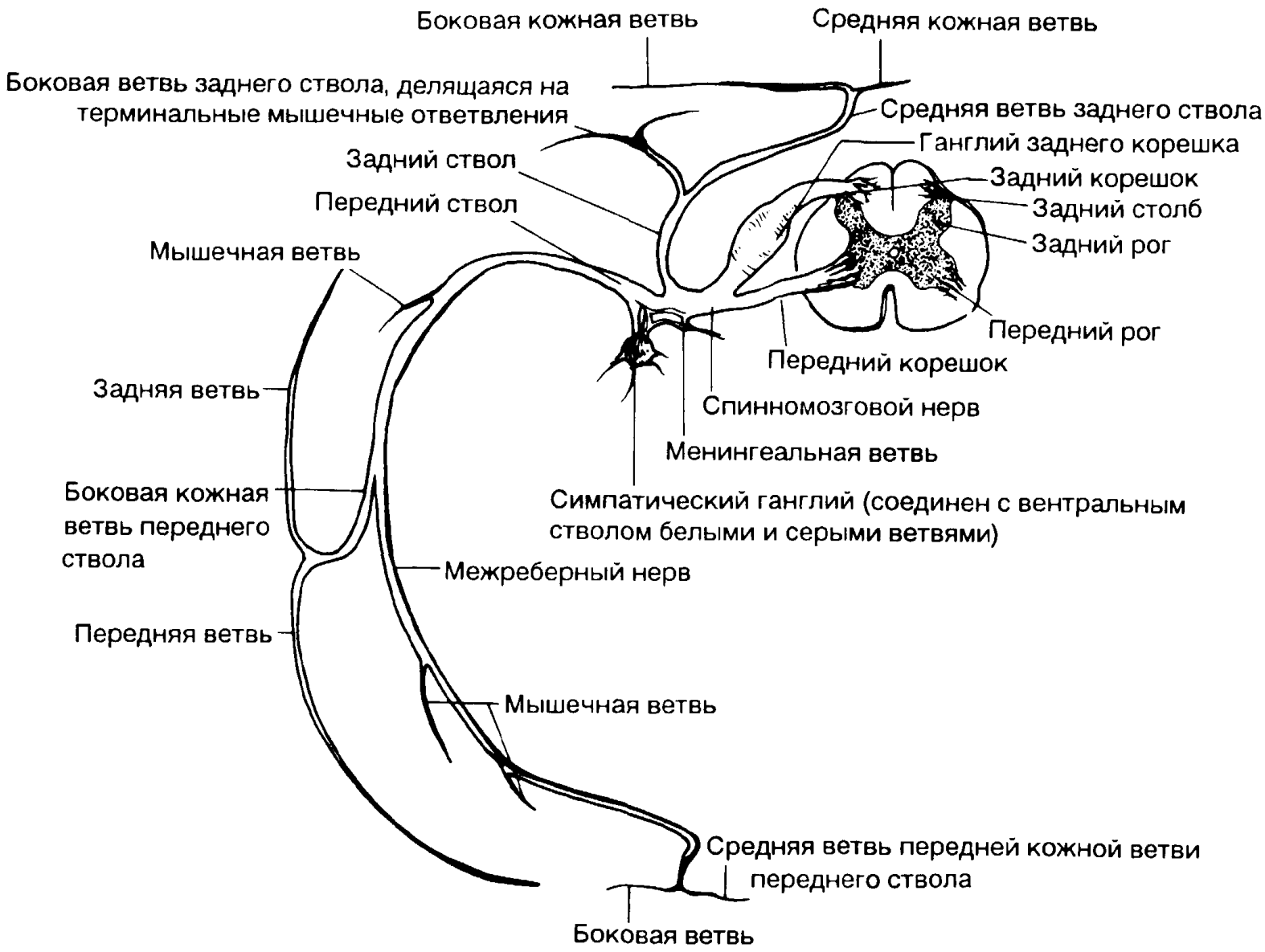
Боковая кожная ветвь
Средняя кожная ветвь
Боковая ветвь заднего ствола, делящаяся на терминальные мышечные ответвления
Средняя ветвь заднего ствола
Ганглий заднего корешка
Задний ствол
Задний корешок
Передний ствол
Задний столб
Задний рог
Мышечная ветвь
Передний рог
Передний корешок
Задняя ветвь
Спинномозговой нерв
Менингеальная ветвь
Боковая кожная ветвь переднего ствола
Симпатический ганглий (соединен с вентральным стволом белыми и серыми ветвями)
Межреберный нерв
Передняя ветвь
Мышечная ветвь
Средняя ветвь передней кожной ветви переднего ствола
Боковая ветвь

- мягкая оболочка (pia mater)
- паутинная оболочка

  (arachnoidea mater)
- твердая оболочка

  (diura mater)

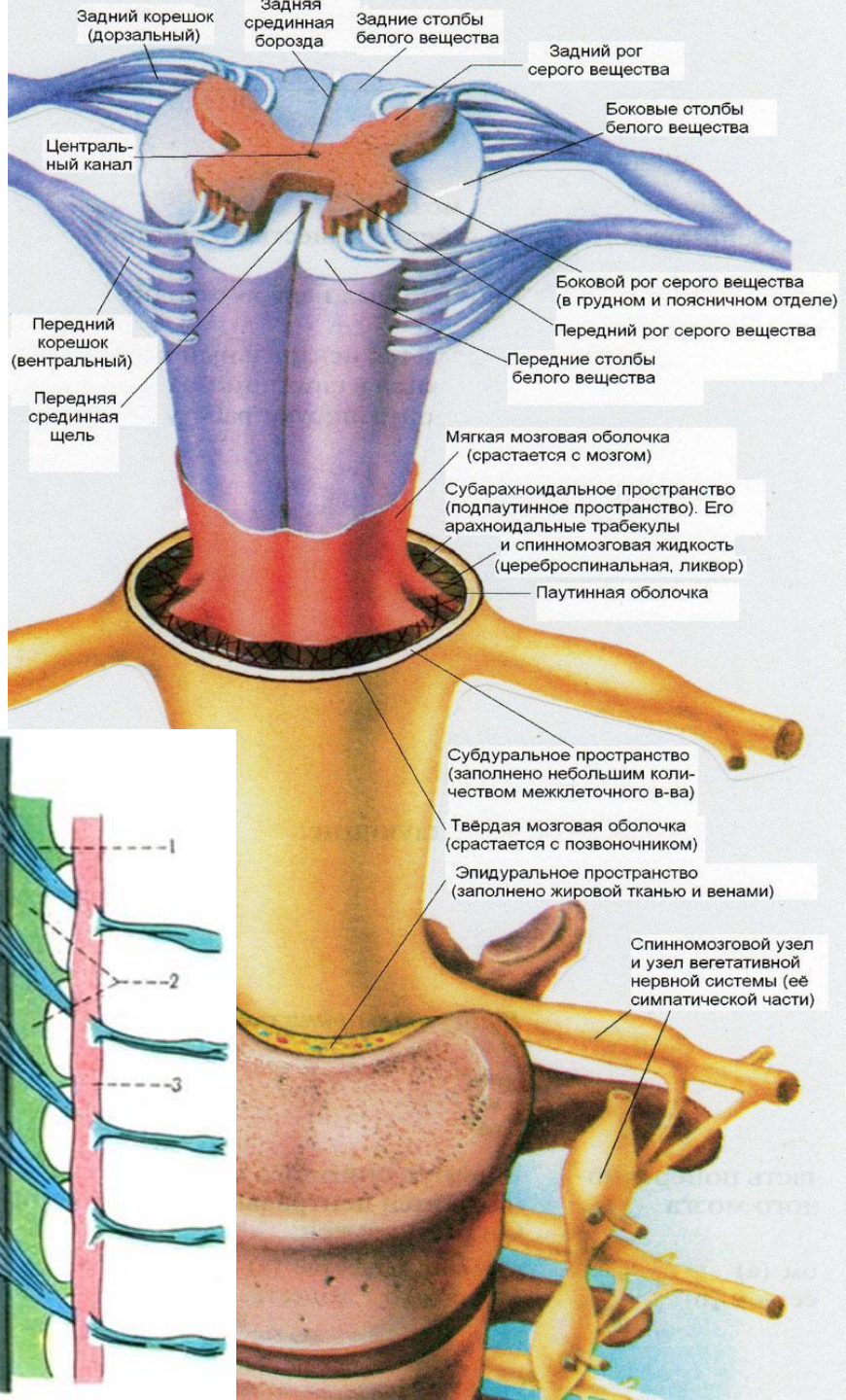

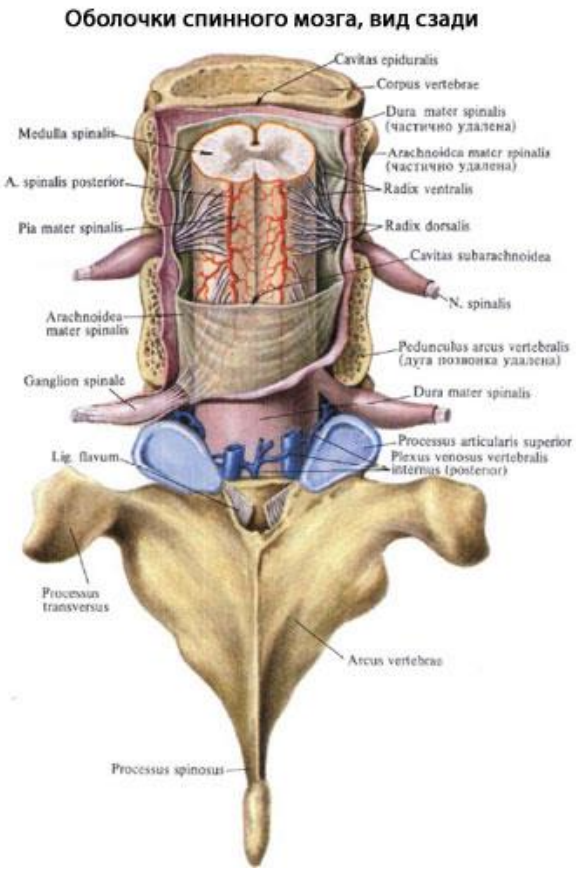

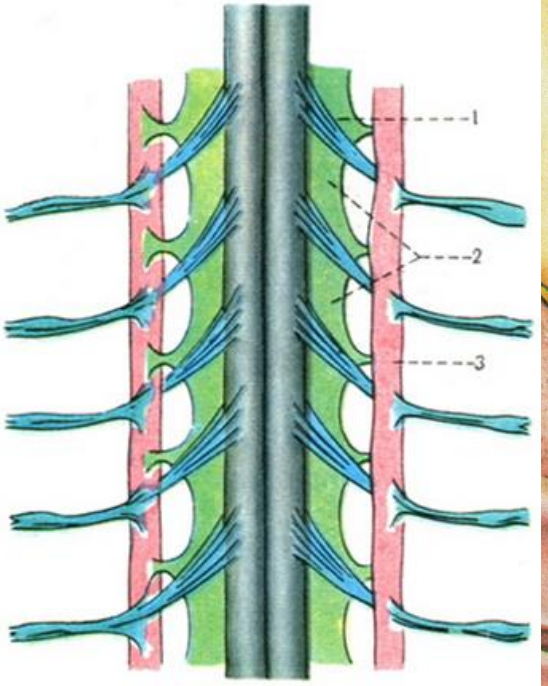

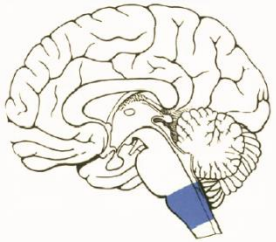

Продолговатый мозг

Продолговатый мозг является продолжением спинного мозга в виде его конусообразного утолщения.

Длина – 30 мм, ширина – 15 мм, толщина – 10 мм

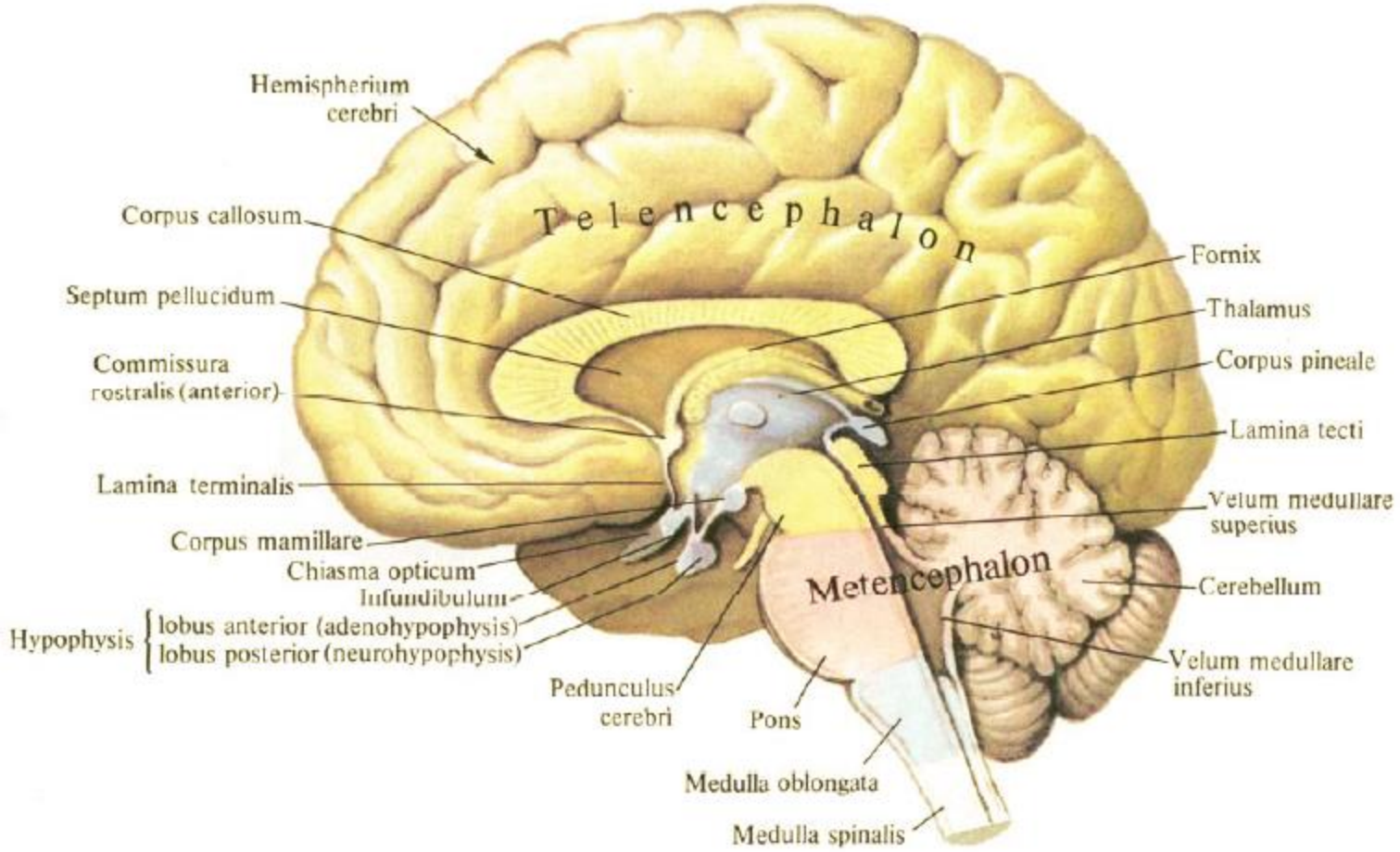

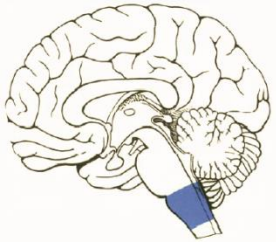

Продолговатый мозг

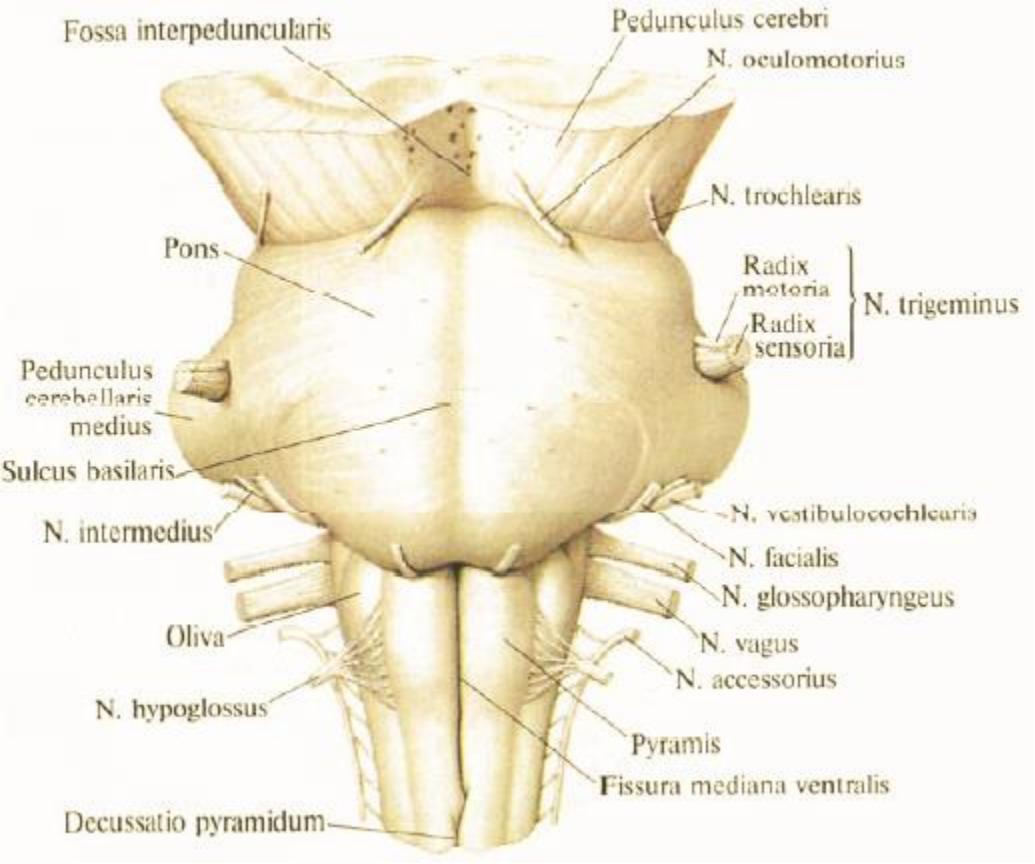

- Началом продолговатого мозга считается нижняя граница перекреста пирамид.
- От моста продолговатый мозг отделяется поперечно расположенной бульбарно-мостовой бороздой.

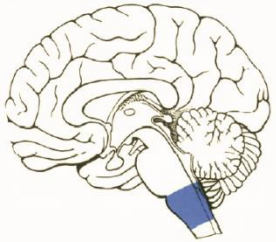

Продолговатый мозг

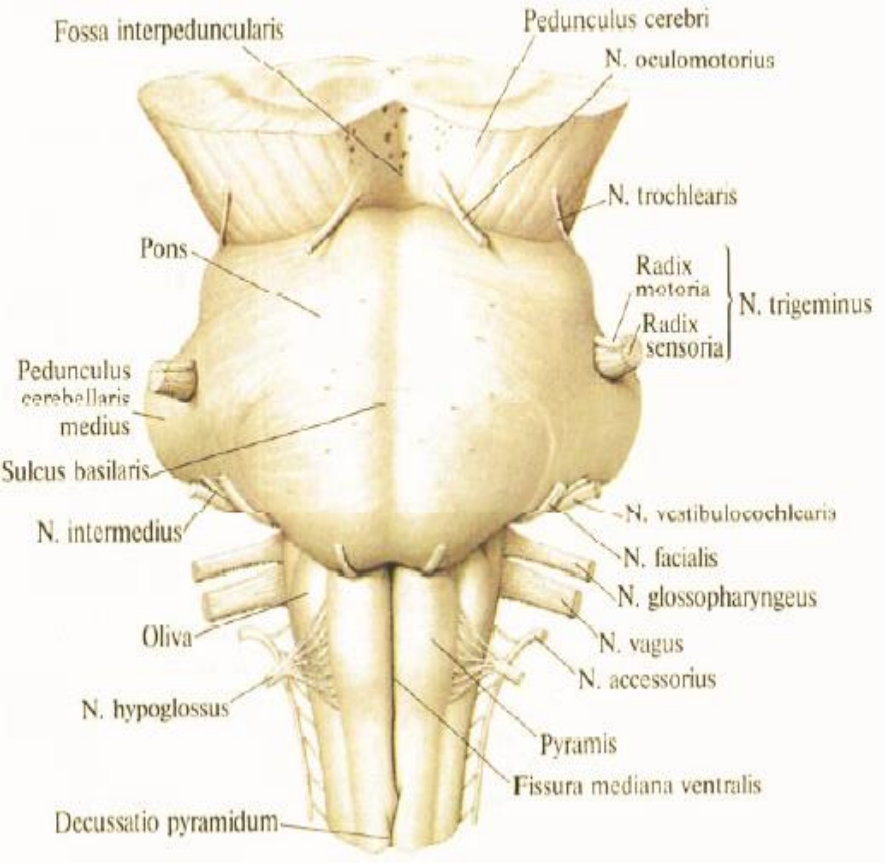

Передняя поверхность:

-передняя срединная щель;

-пирамида (правая и левая);

-олива;

-передне-латеральная борозда;

-корешки подъязычного нерва

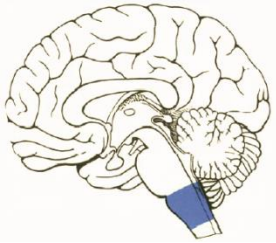

Продолговатый мозг

Ядра оливы: нижнее оливное ядро, медиальное и заднее добавочные оливные ядра

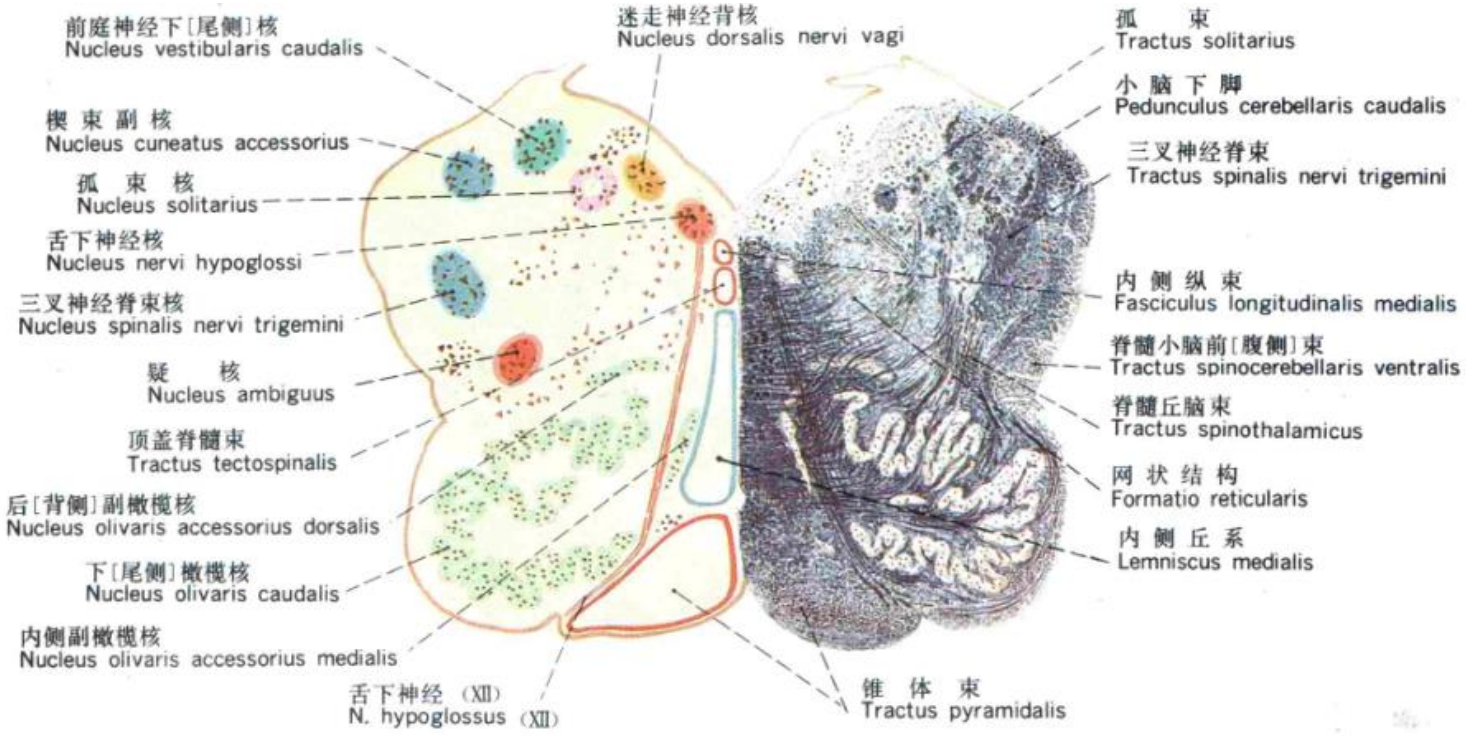

229. 延髓横切面（经下橄榄核中部）

Transverse section of the medulla oblongata through the middle part of the inferior olive

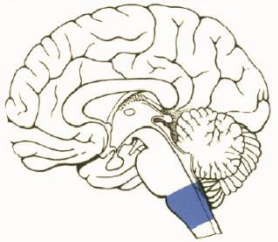

Продолговатый мозг

Задняя поверхность:

-задняя срединная борозда;

- промежуточная борозда;

-заднелатеральная борозда;

- корешки языкоглоточного, блуждающего и добавочного нервов

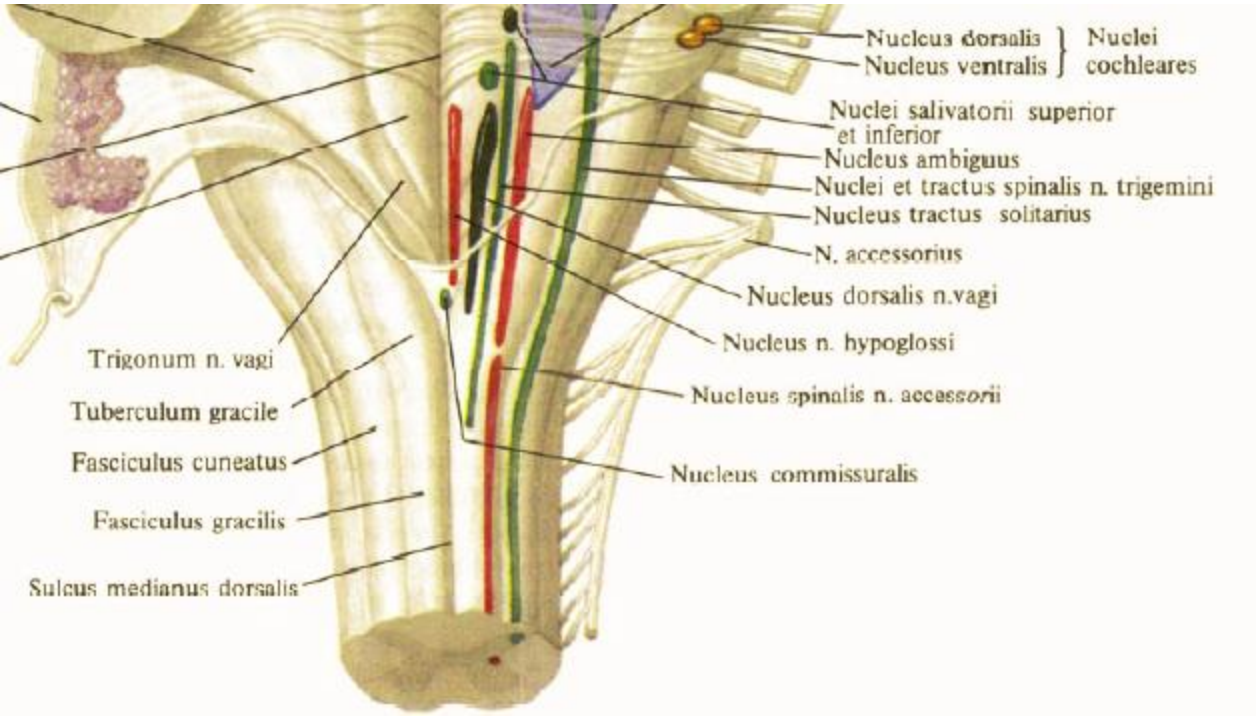

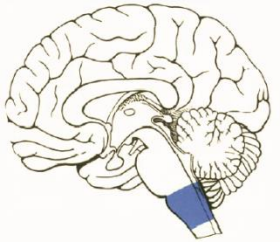

Продолговатый мозг

Задняя поверхность:
-задний канатик (тонкий и клиновидный пучки);
-тонкий и клиновидный бугорки с одноименными ядрами;
- тройничный бугорок;
- нижняя мозжечковая ножка

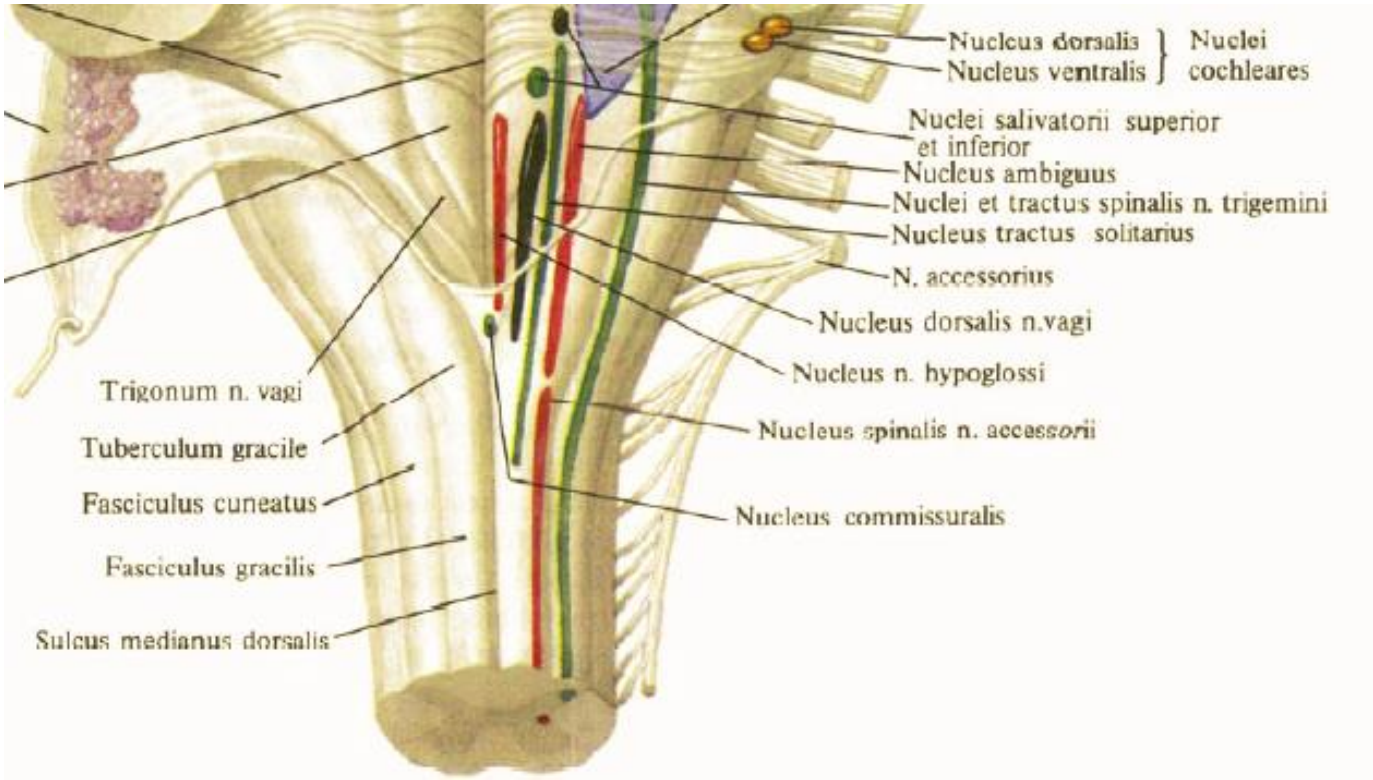

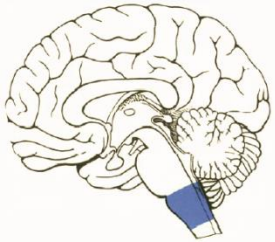

Продолговатый мозг

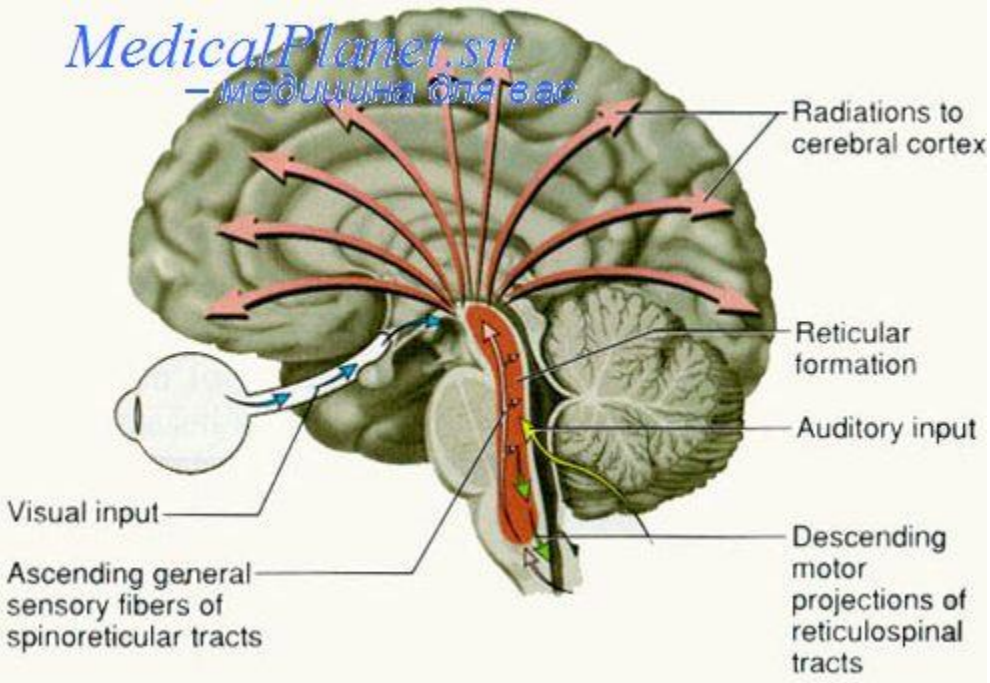

- Ретикулярная формация
- Ядра 9, 10, 11, 12 чмн

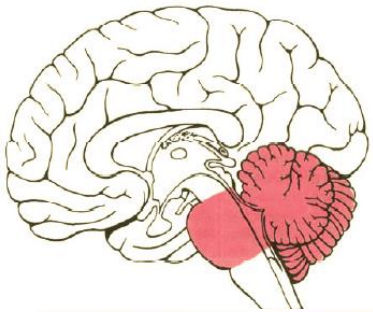

Задний мозг. Мост

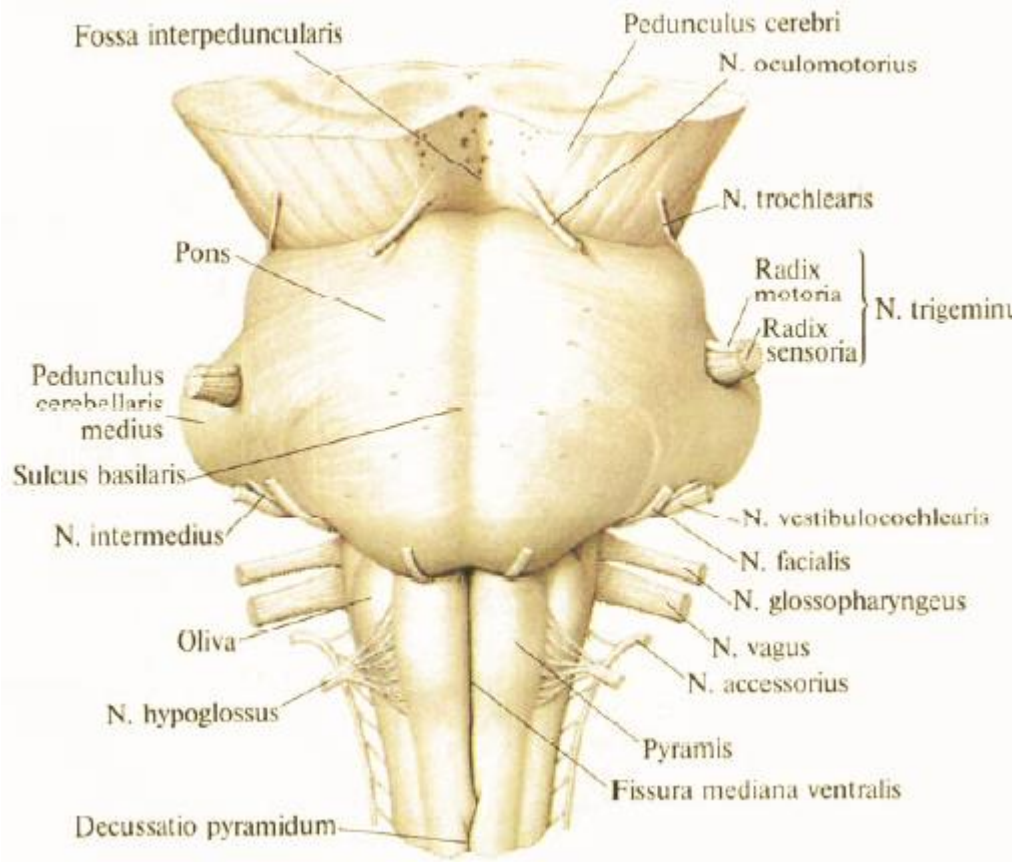

Мост представляет собой большой белый вал, лежащий между ножками мозга и продолговатым мозгом.

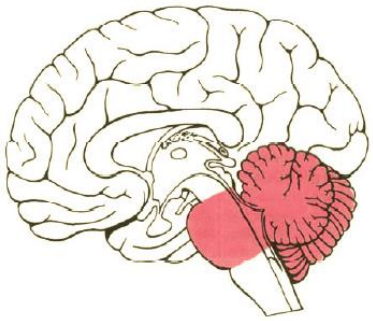

Задний мозг. Мост

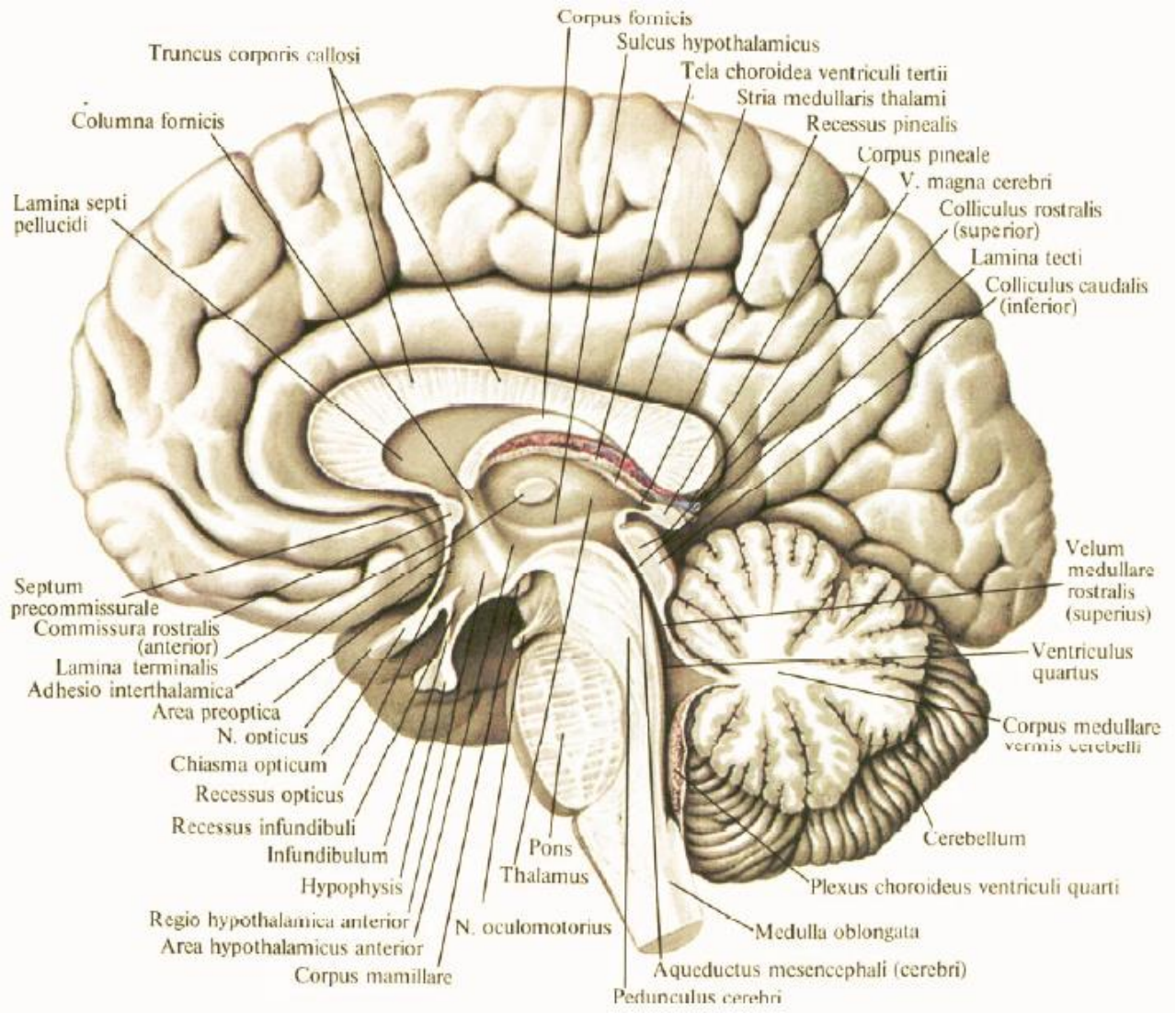

2 поверхности:

-Передняя (выпуклая);

-Задняя (плоская). Участвует в образовании дна 4 желудочка.

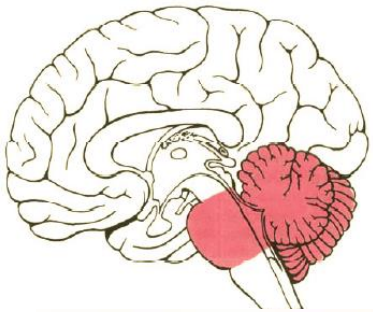

Задний мозг. Мост

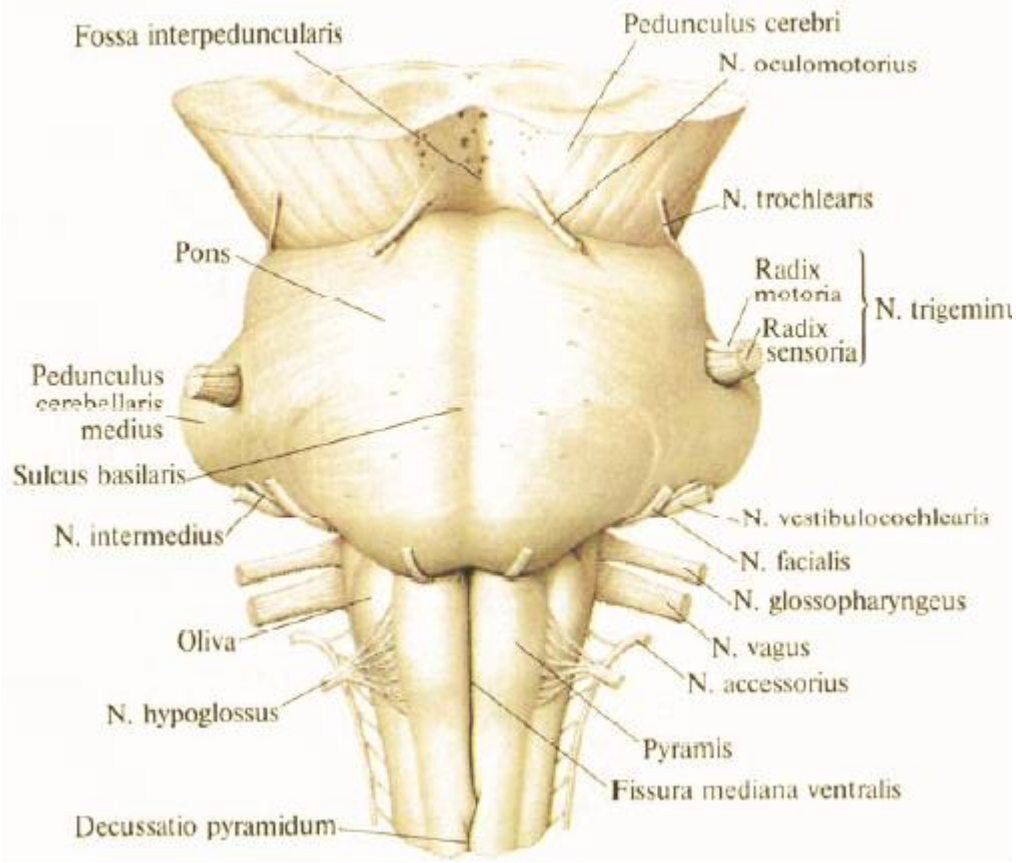

Передняя поверхность имеет поперечную исчерченность:

-базилярная борозда для одноименной артерии;

-пирамидальные возвышения

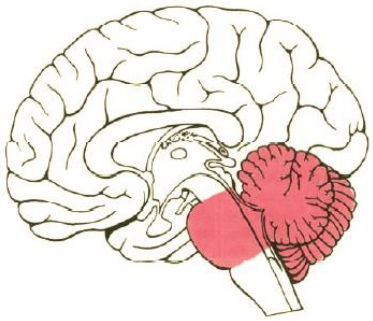

Задний мозг. Мост

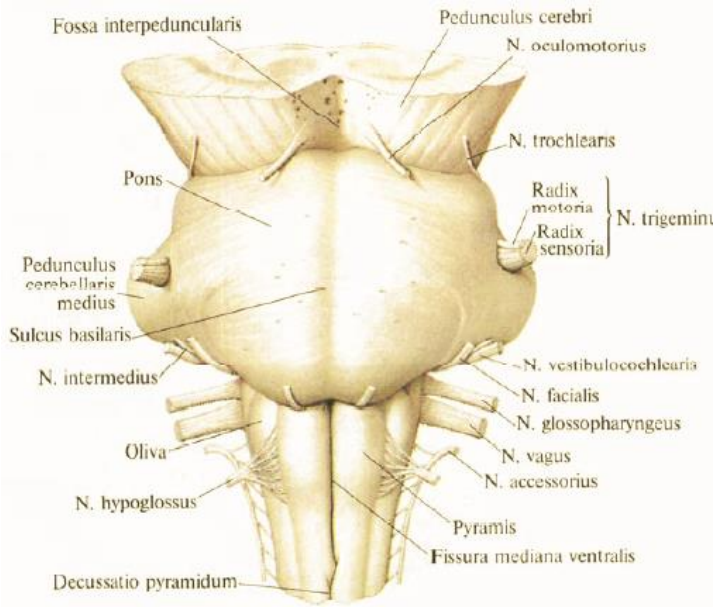

- Поперечные волокна моста перекрещиваются.
- Продольные волокна моста.
- Трапецевидное тело
- Ядра 5, 6, 7, 8 чмн
- Ретикулярная формация

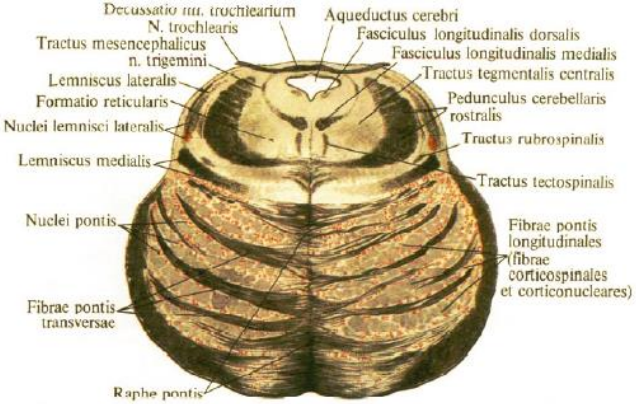

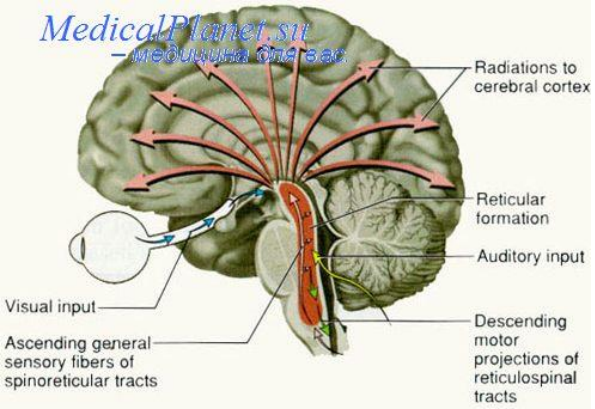

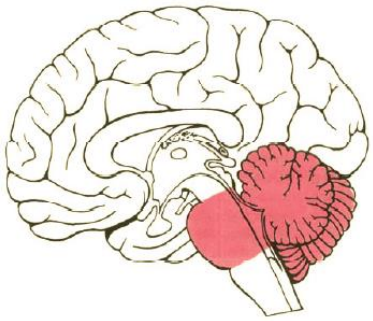

Задний мозг. Мозжечек

Мозжечок лежит в задней черепной яме, прикрыт сверху отростком твердой мозговой оболочки - наметом мозжечка, который отделяет его от нависающих сверху затылочных долей.

В мозжечке различают два полушария, соединенных непарной долькой-червем, и три пары ножек: верхние средние, нижние.

Вся поверхность мозжечка изрезана глубокими бороздами - щелями, между которыми находятся извилины-листки. Группы извилин, отделенные более глубокими бороздами, образуют дольки мозжечка.

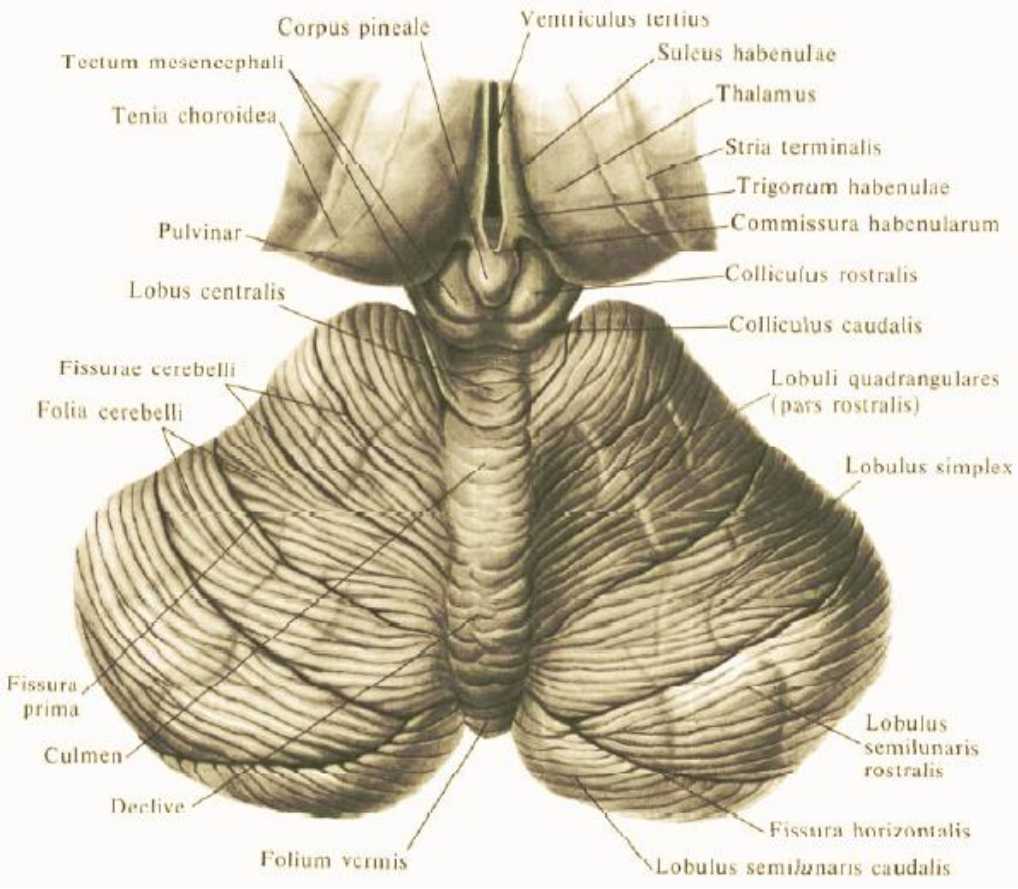

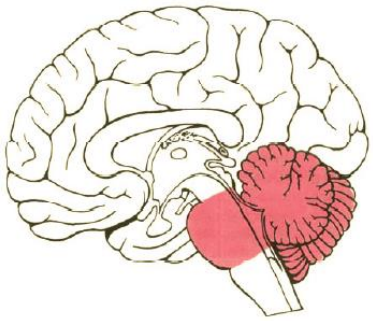

Задний мозг. Мозжечек

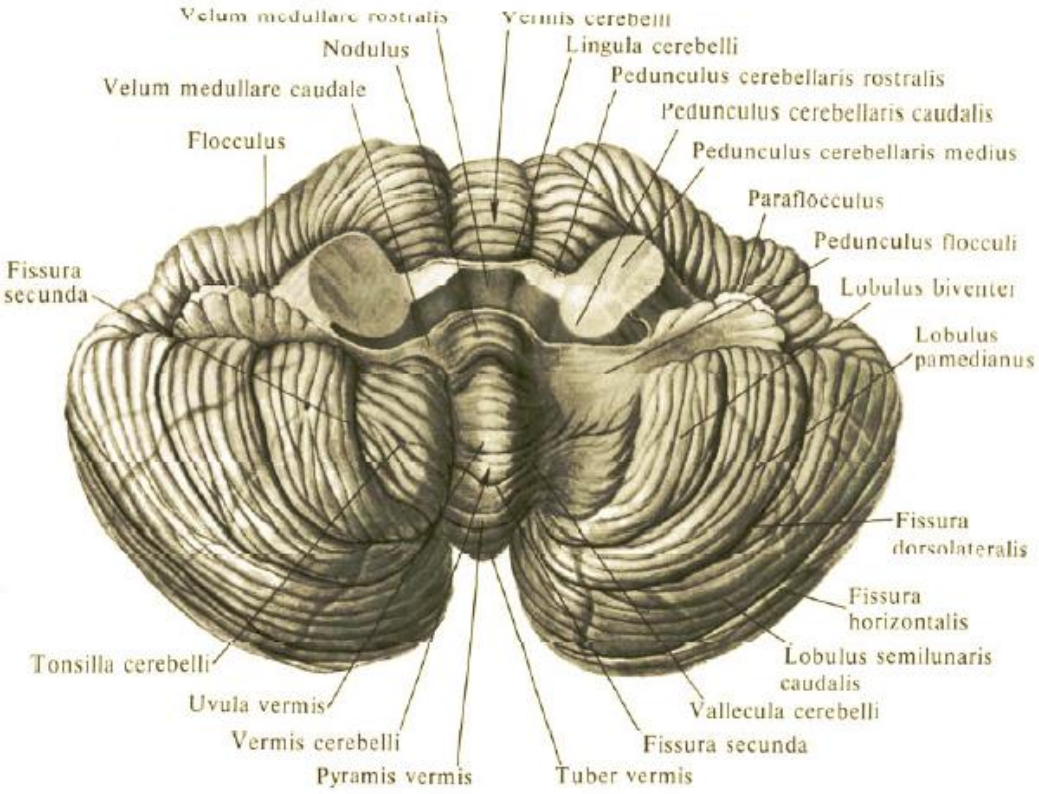

Поверхность мозжечка

изрезана глубокими ветвящимися бороздами.

Глубокие борозды мозжечка делят полушария и

червь на дольки, которые объединяются в доли: верхние, задние и нижние.

Доли отделяются друг

от друга щелями.

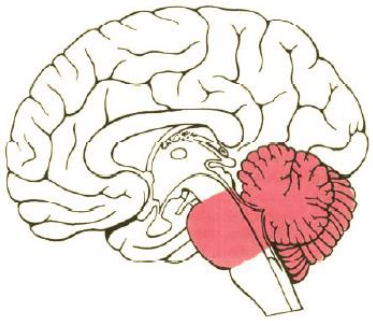

Задний мозг. Мозжечек

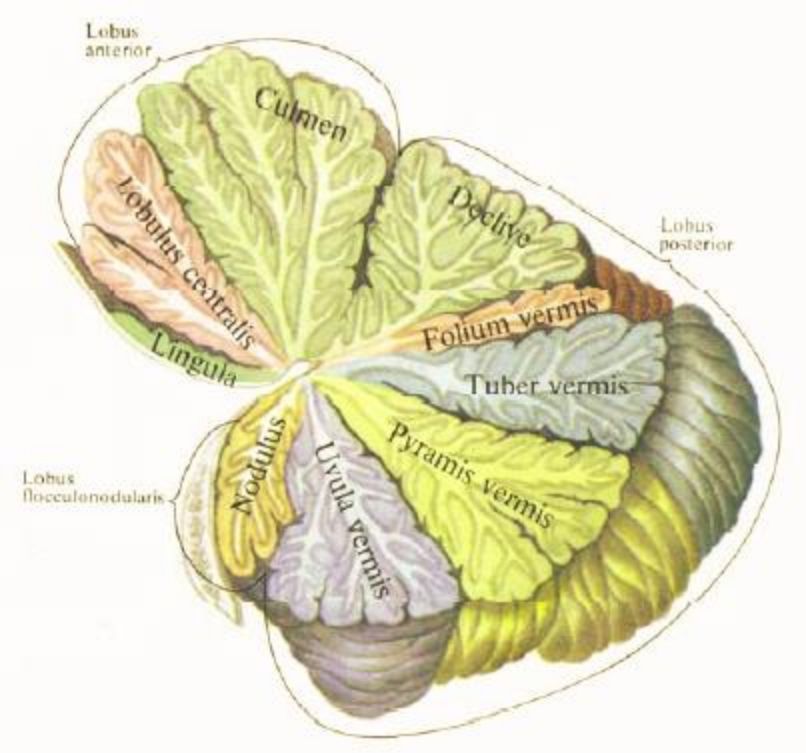

- Передняя доля
- Первая щель
- Задняя доля
- Вторая щель
- Клочково-узелковая доля

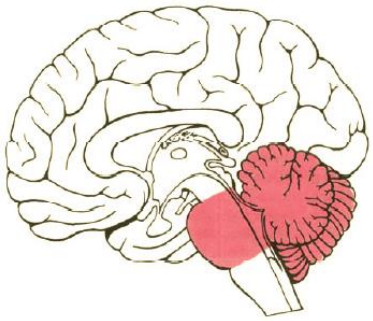

Задний мозг. Мозжечек

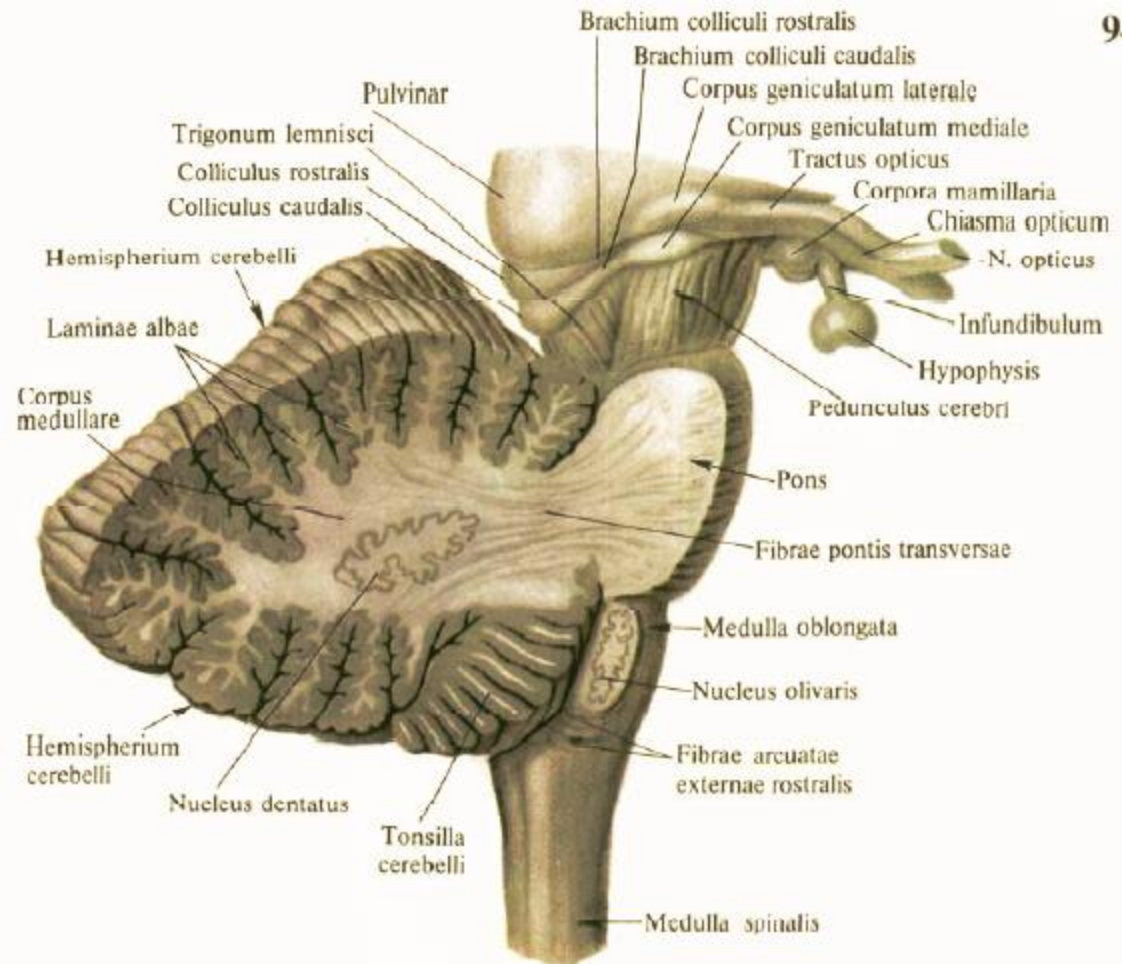

- Белое вещество (древо жизни мозжечка)

- Ядра:

-Зубчатое

-Пробковидное

-Шаровидное

-Ядро шатра

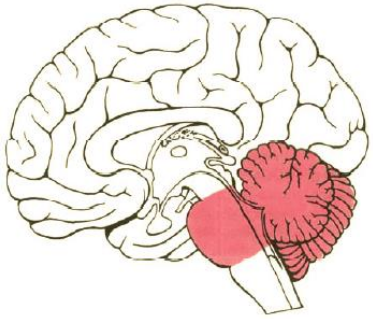

Задний мозг. Мозжечек

- Ножки мозжечка:
- Нижние мозжечковые ножки
- Средние мозжечковые ножки
- Верхние мозжечковые ножки

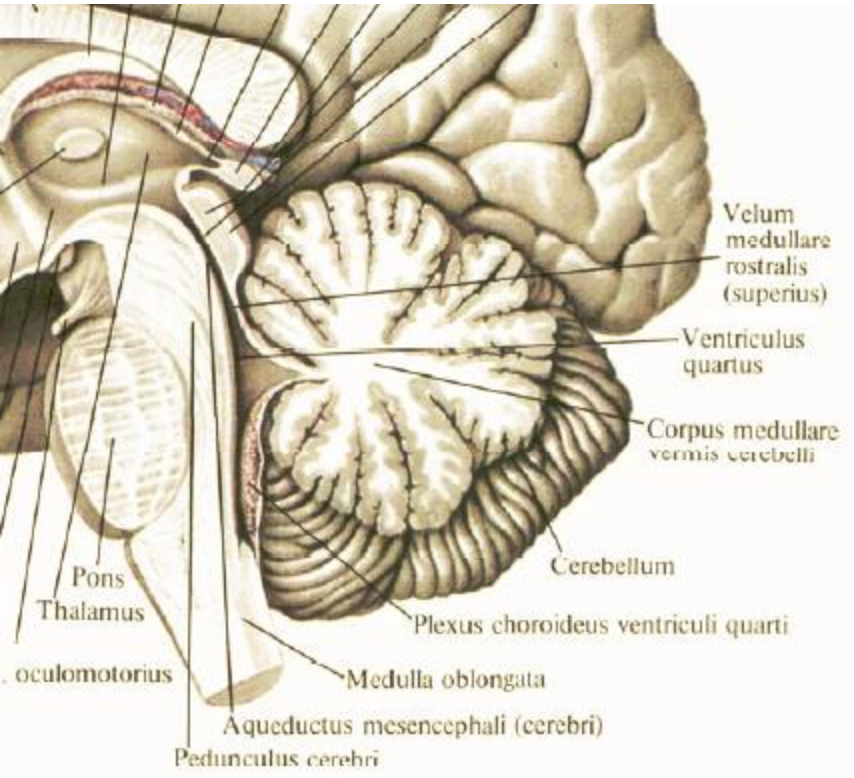

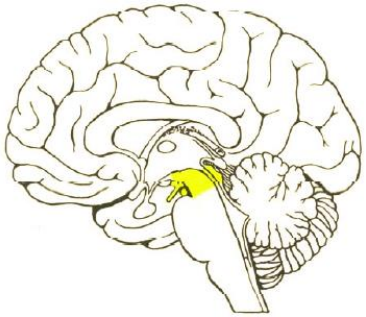

Средний мозг

Расположен между задней поверхностью сосцевидных тел и передней поверхностью моста.

Полостью среднего мозга являются водопровод (соединение 3-го и 4-го желудочков) длиной 15 мм и диаметром 1-2 мм

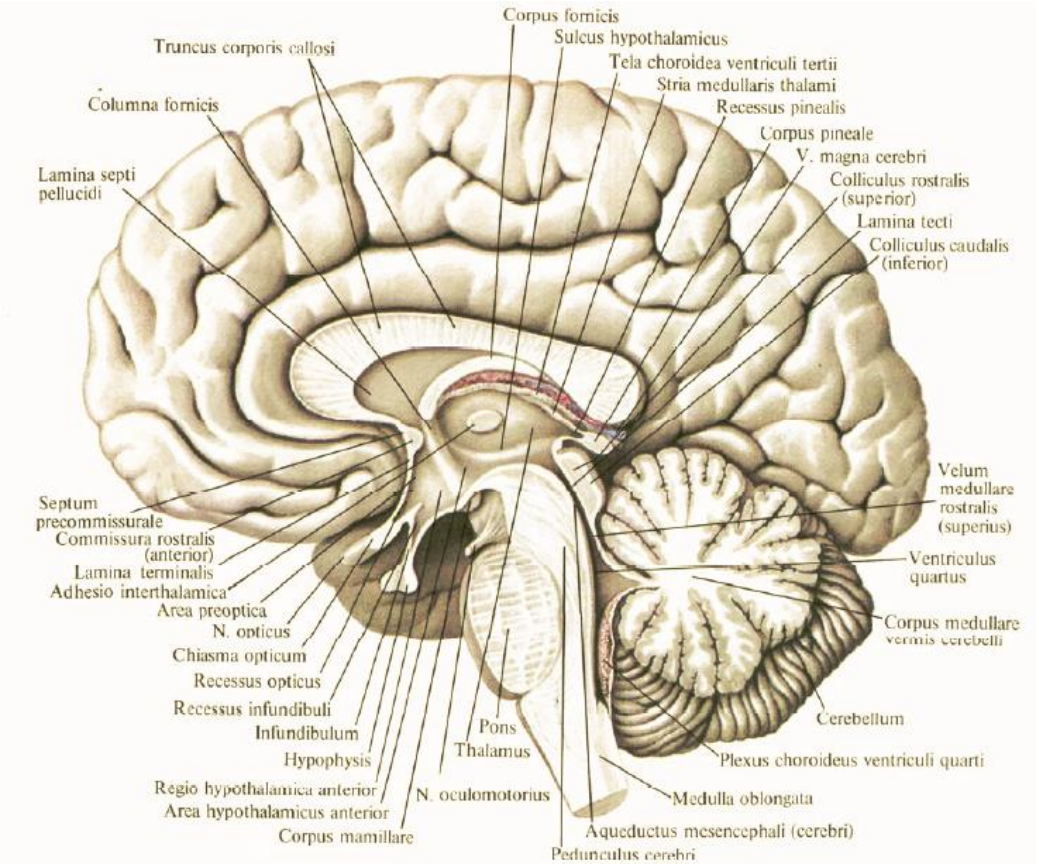

Средний мозг

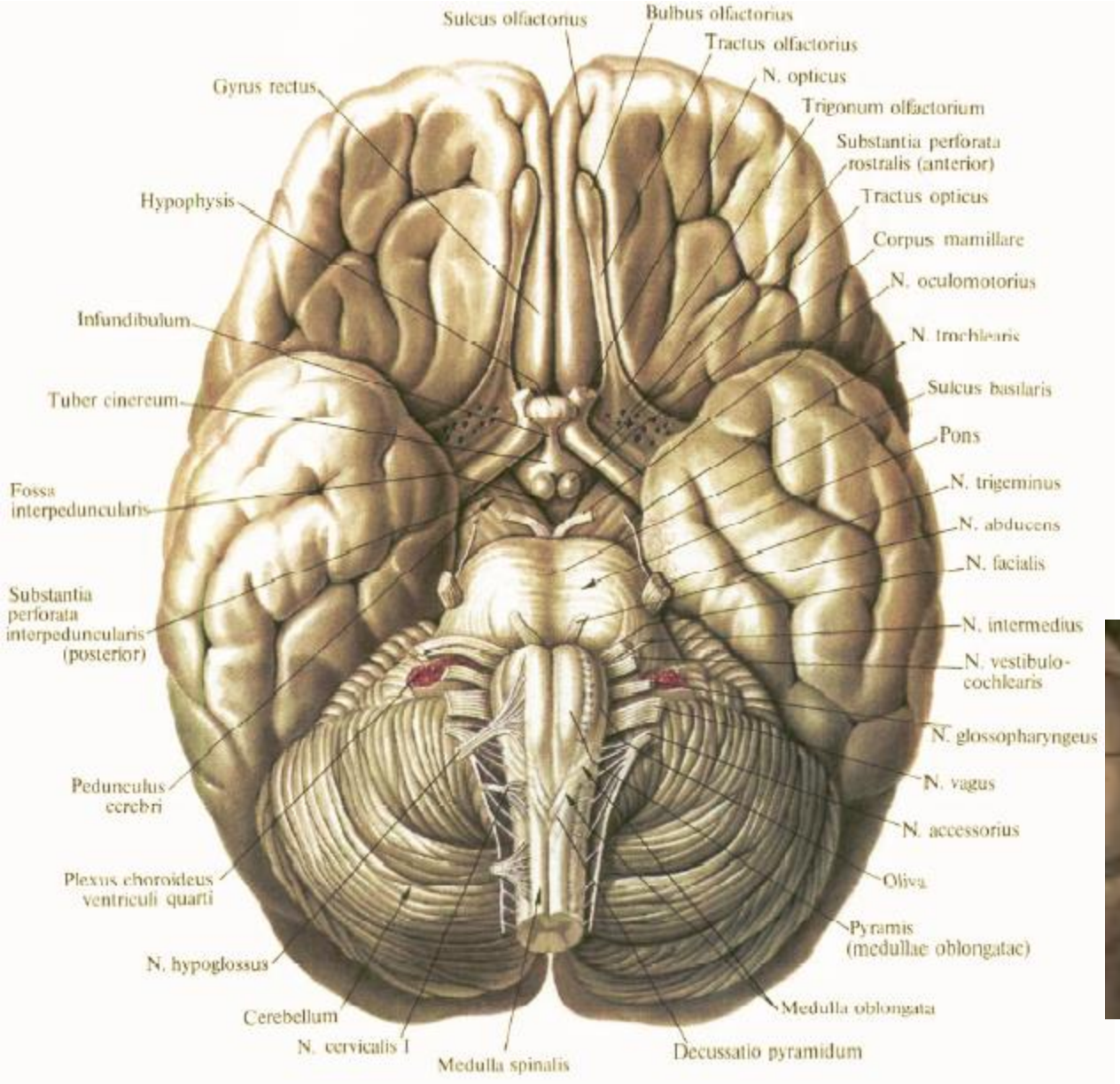

Поверхности:

- Вентральная (передняя): представлена ножками мозга и задним продырявленным веществом)

Средний мозг

- Дорзальная (задняя):представлена крышей мозга

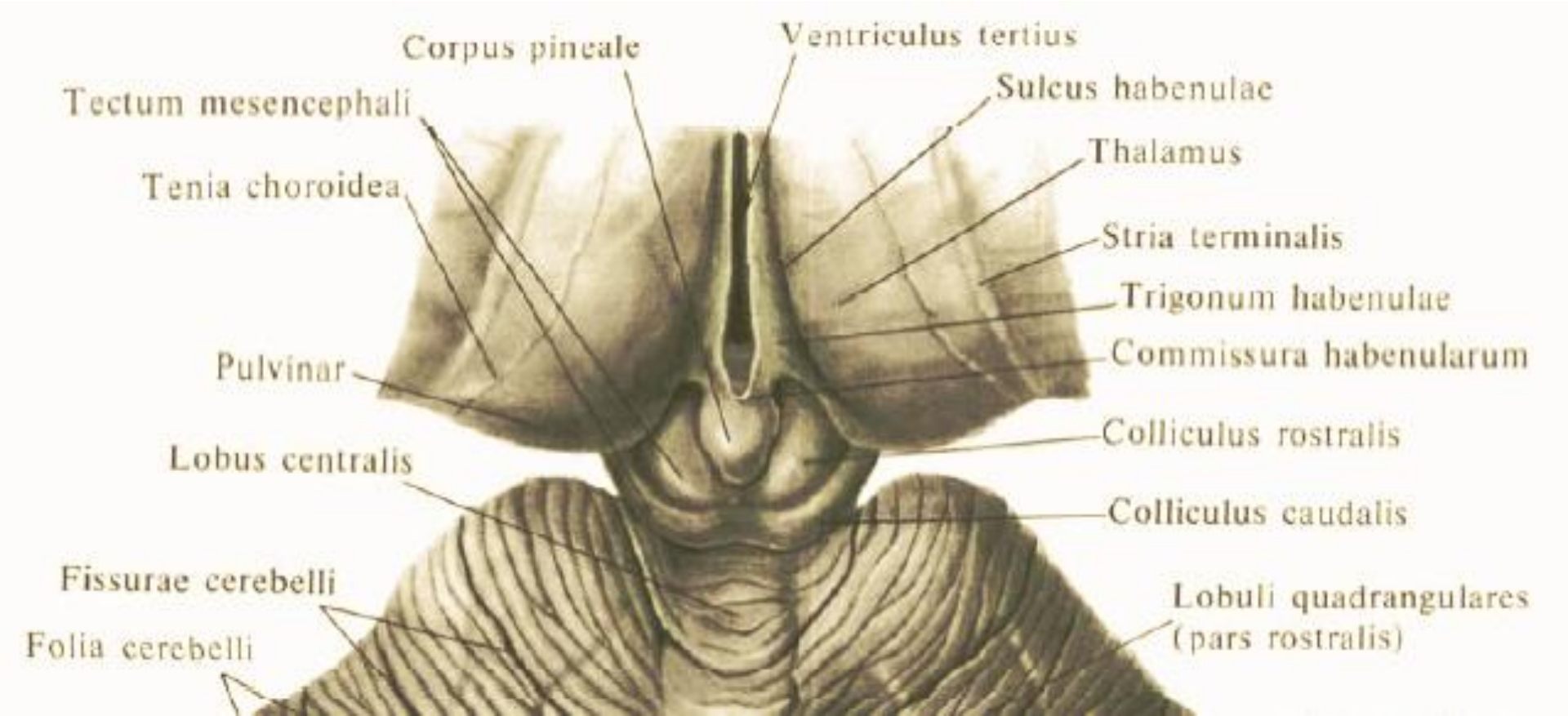

Средний мозг – ножки мозга

Внешний вид: валики белого цвета с выраженной волокнистой структурой, выходящие из-под моста и уходящие в промежуточный мозг.

С медиальной стороны располагается борозда глазодвигательного нерва, откуда выходит его корешок.

Средний мозг

Межножковая ямка: располагается между ножками на передней поверхности и имеет треугольную форму.

Дно межножковой ямки имеет более серую окраску.

Из-за большого количества отверстий вещество головного мозга на дне межножковой ямки получило название заднего перфорированного вещества.

Средний мозг

На задней поверхности средний мозг представлен пластинкой крыши, на которой расположены 2 верхних холмика и 2 нижних (более крупных) холмика. Холмики разделены бороздами.

От холмиков отходят ручки холмиков, переходящие в коленчатые тела: от верхних – в латеральные, от нижних – в медиальные.

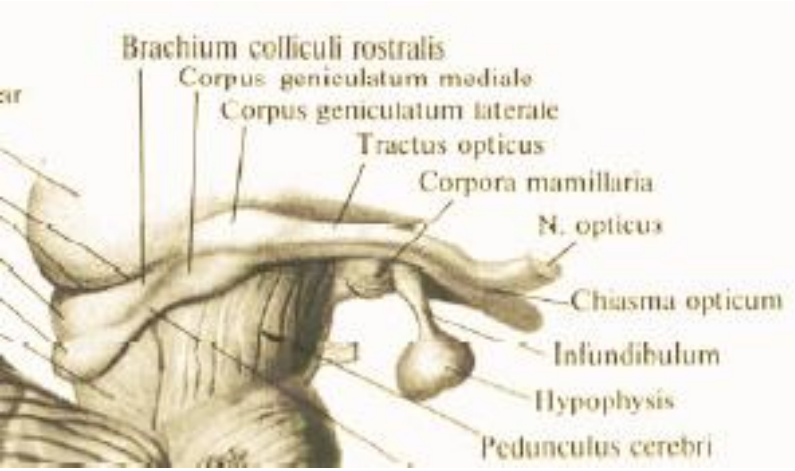

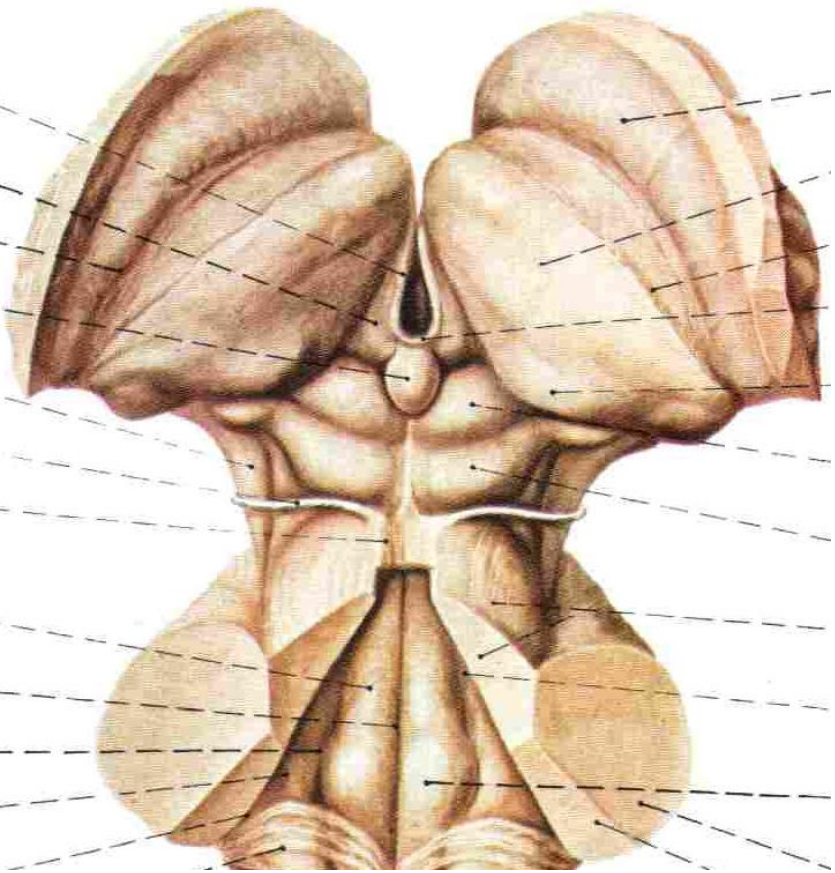

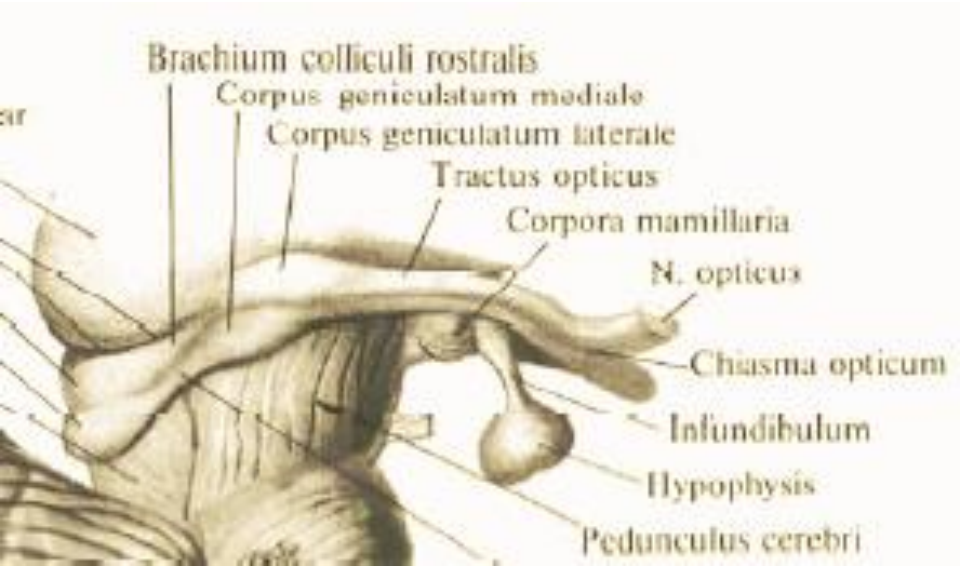

Средний мозг

Кзади от нижних бугорков – уздечка верхнего мозгового паруса и выход блокового нерва.

На латеральной поверхности между ручками нижних бугорков и латеральной бороздой – треугольник петель

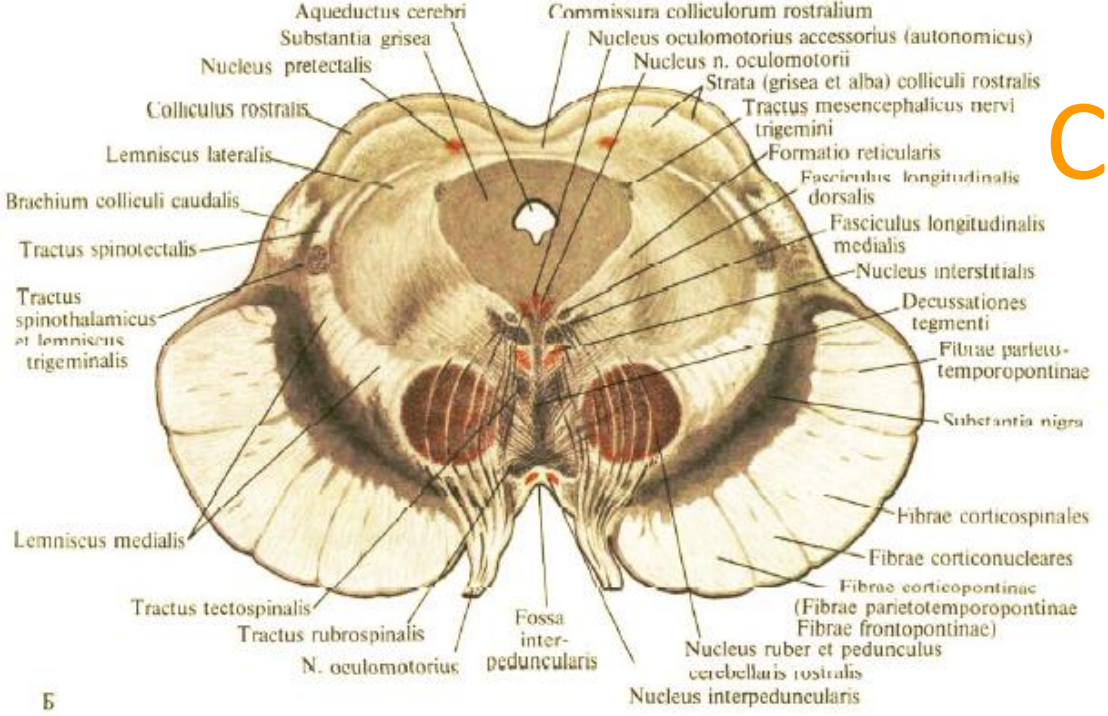

Средний мозг

На поперечном срезе различают:

-пластинку крыши

-покрышку ср. мозга

-ножки мозга

-основание ножек мозга

Черное вещество.

Ядра покрышки ср. мозга:

-Красное ядро, центральное серое вещество, межножковое ядро, ядра глазодвигательного и блокового нервов.

Ретикулярная формация – промежуточное ядро (центр координации движения мышц глаз и шеи)

Ядра пластинки крыши – предпокрышечное ядро.

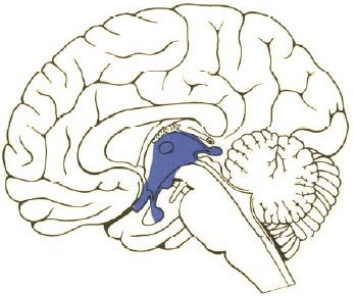

Промежуточный мозг

В его состав входят: таламический мозг, подталамическая область и 3-й желудочек.

Таламический мозг состоит из таламуса (зрительного бугра), надталамической области (эпиталамуса) и заталамической области (метаталамуса).

Надталамическая область включает: шишковидное тело, поводки, спайки поводков и треугольники поводков.

Заталамическая область: медиальное и латеральное коленчатые тела.

Таламус (зрительный бугор)

Образование яйцевидной формы длиной 10 мм, шириной 15 мм и высотой 20 мм.

Медиальная и задняя части таламуса свободы, а латеральная и передняя сращены с конечным мозгом.

Передний конец таламуса заострен и называется передним бугорком, задний закруглен и называется подушкой.

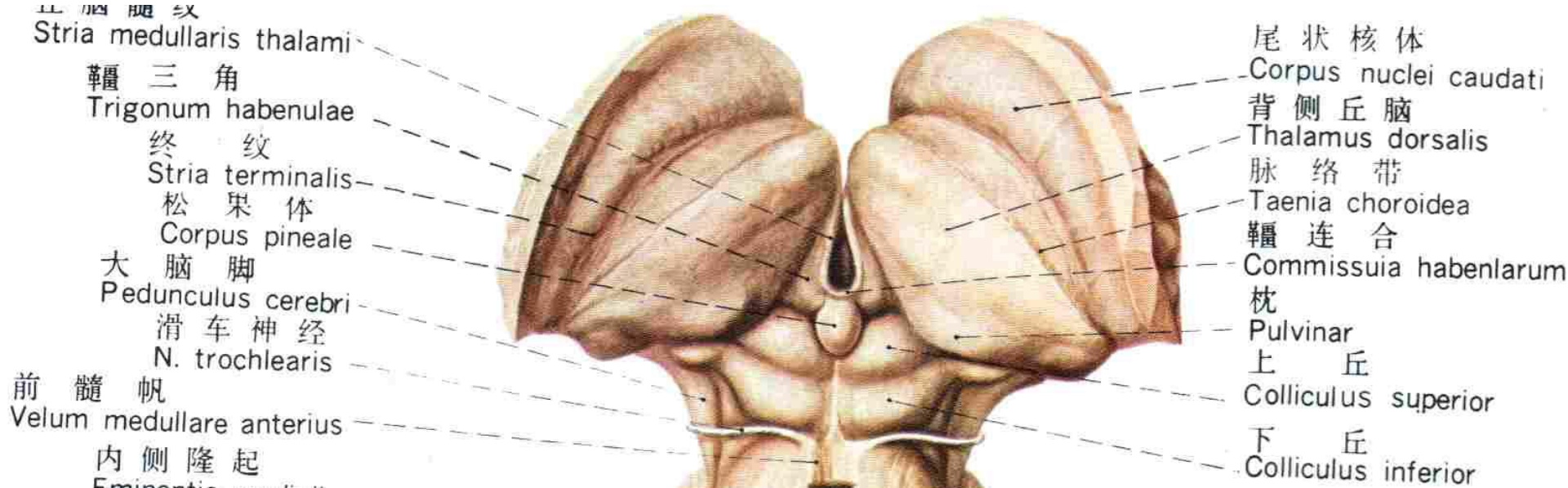

Таламус (зрительный бугор)

Таламус покрыт тонким слоем белого вещества. Латерально он отделяется от конечного мозга концевой полоской.

Медиальная часть таламуса обращена в полость 3-го желудочка и ограничена подталамической бороздой.

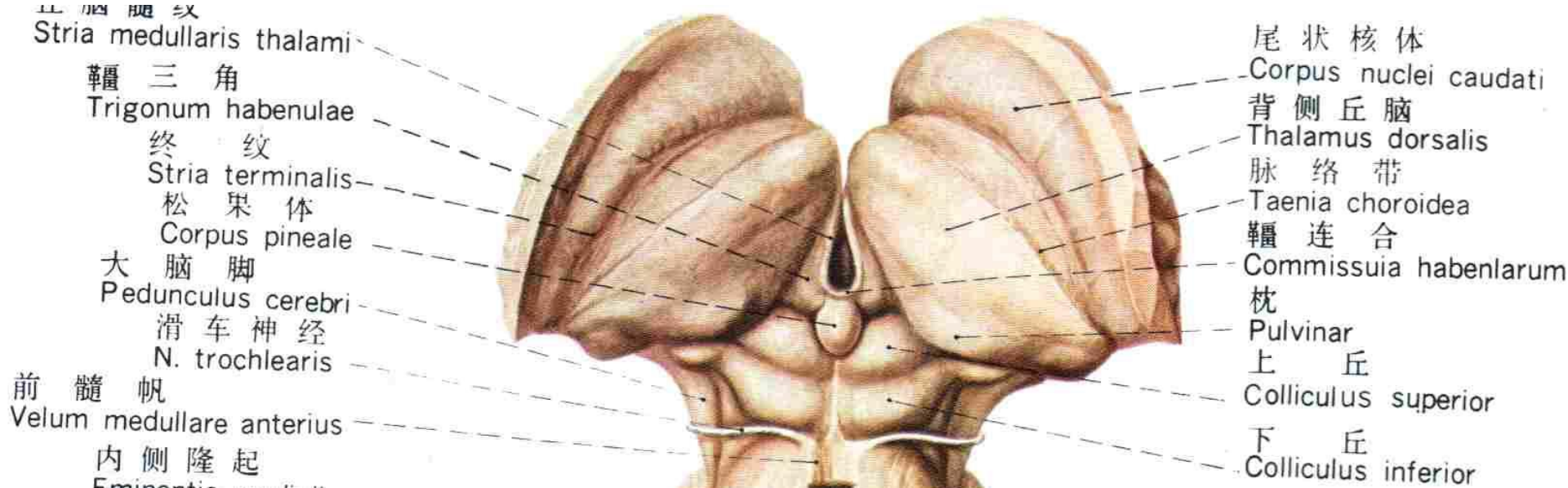

Надталамическая область

Надталамическая область включает: шишковидное тело, поводки, спайки поводков и треугольники поводков.

Шишковидное тело – железа внутренней секреции (7 х 5 мм).

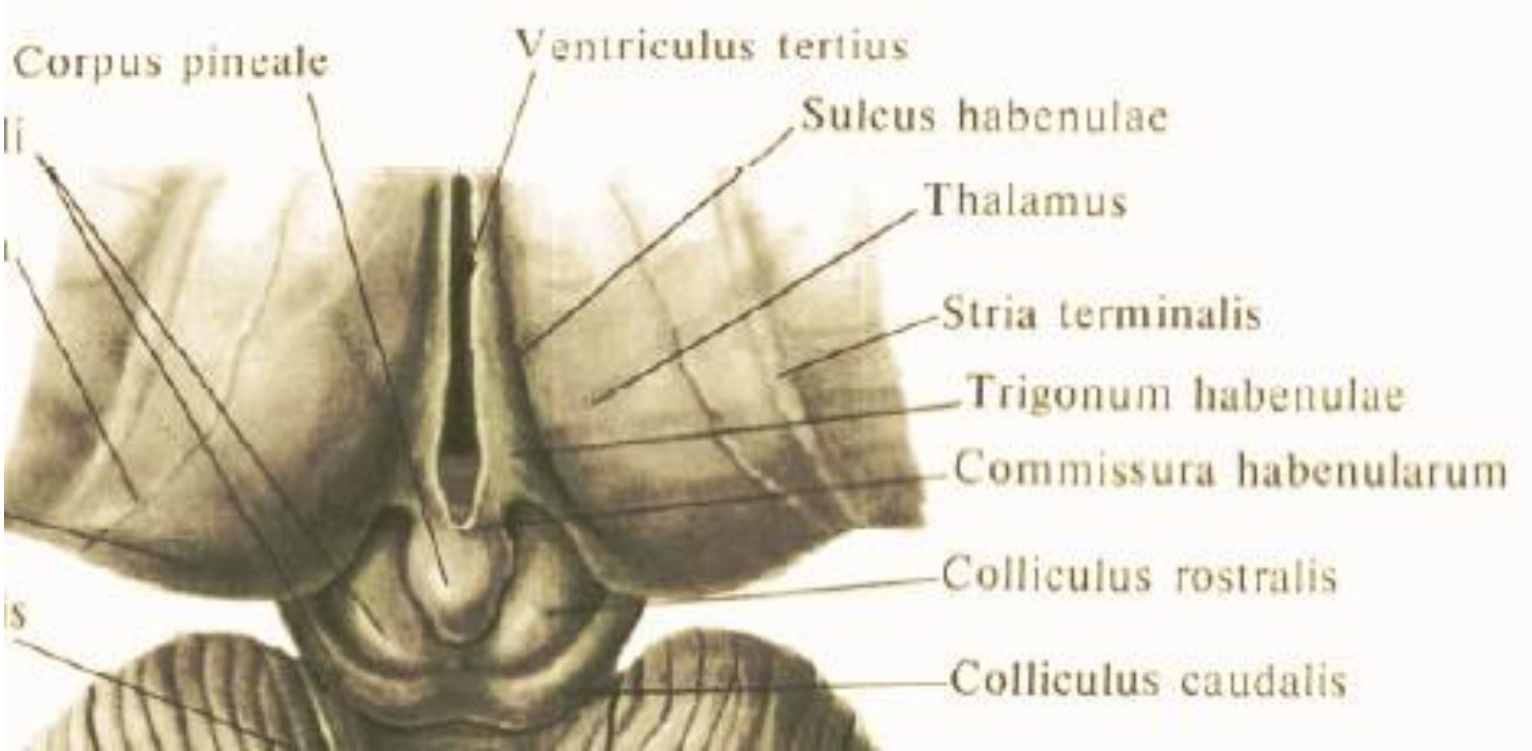

Надталамическая область

Сверху от шишковидной железы отходит поводковая спайка переходящая в поводок.

Треугольник поводка располагается между таламусом, поводковой спайкой и верхним бугорком среднего мозга.

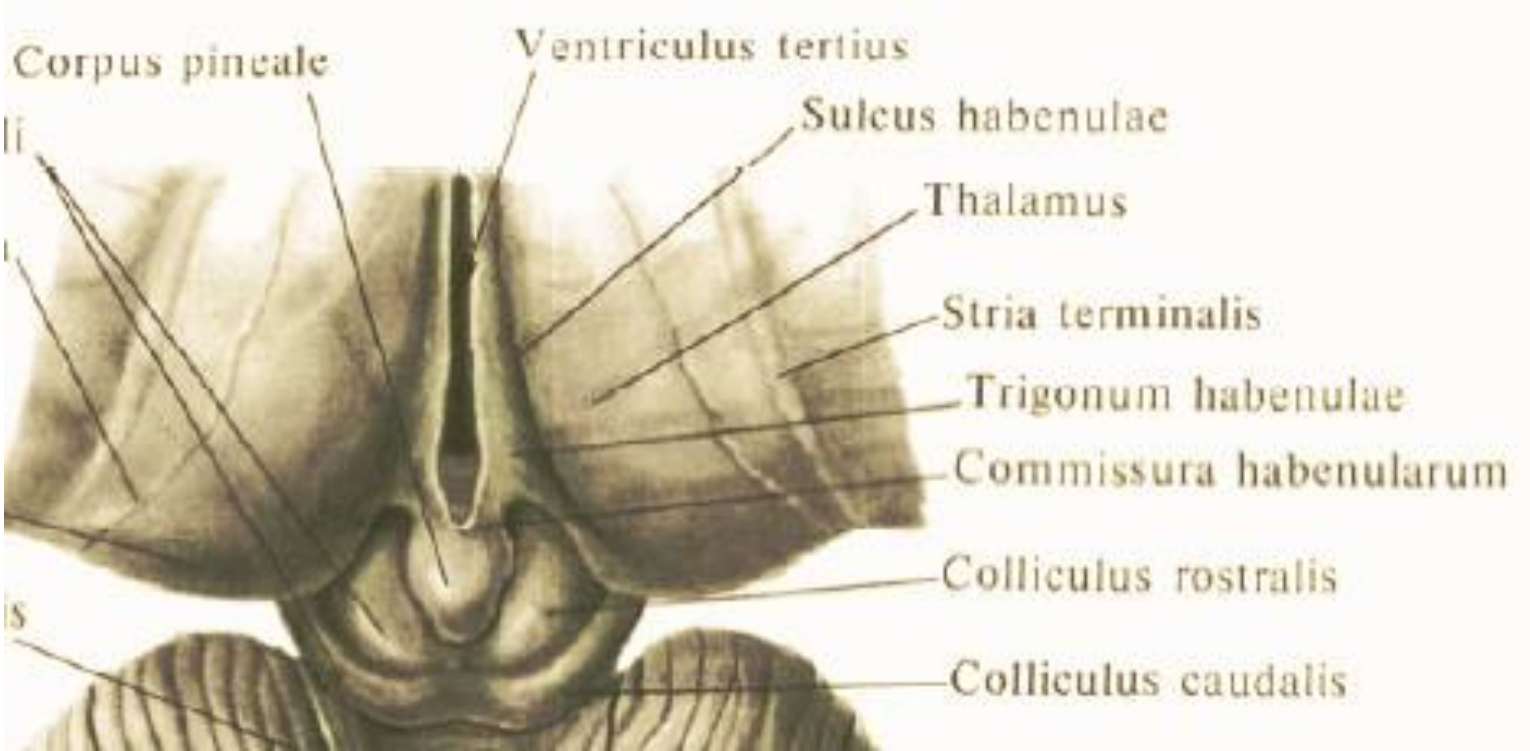

Заталамическая область

Представлена медиальным (подкорковый центр слуха) и латеральным (подкорковый центр зрения) коленчатыми телами.

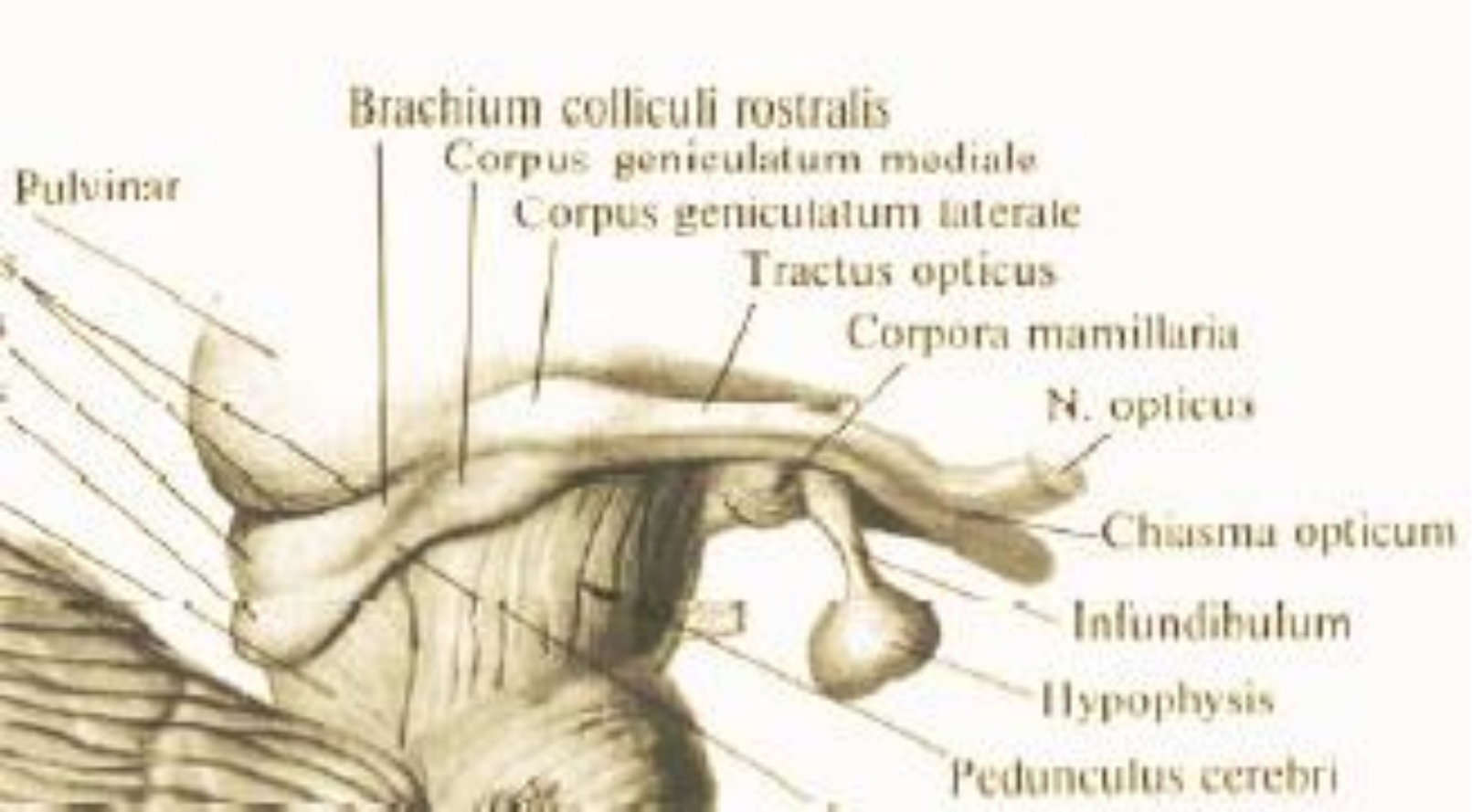

Подталамическая область

- Представляет собой продолжение покрышки среднего мозга.

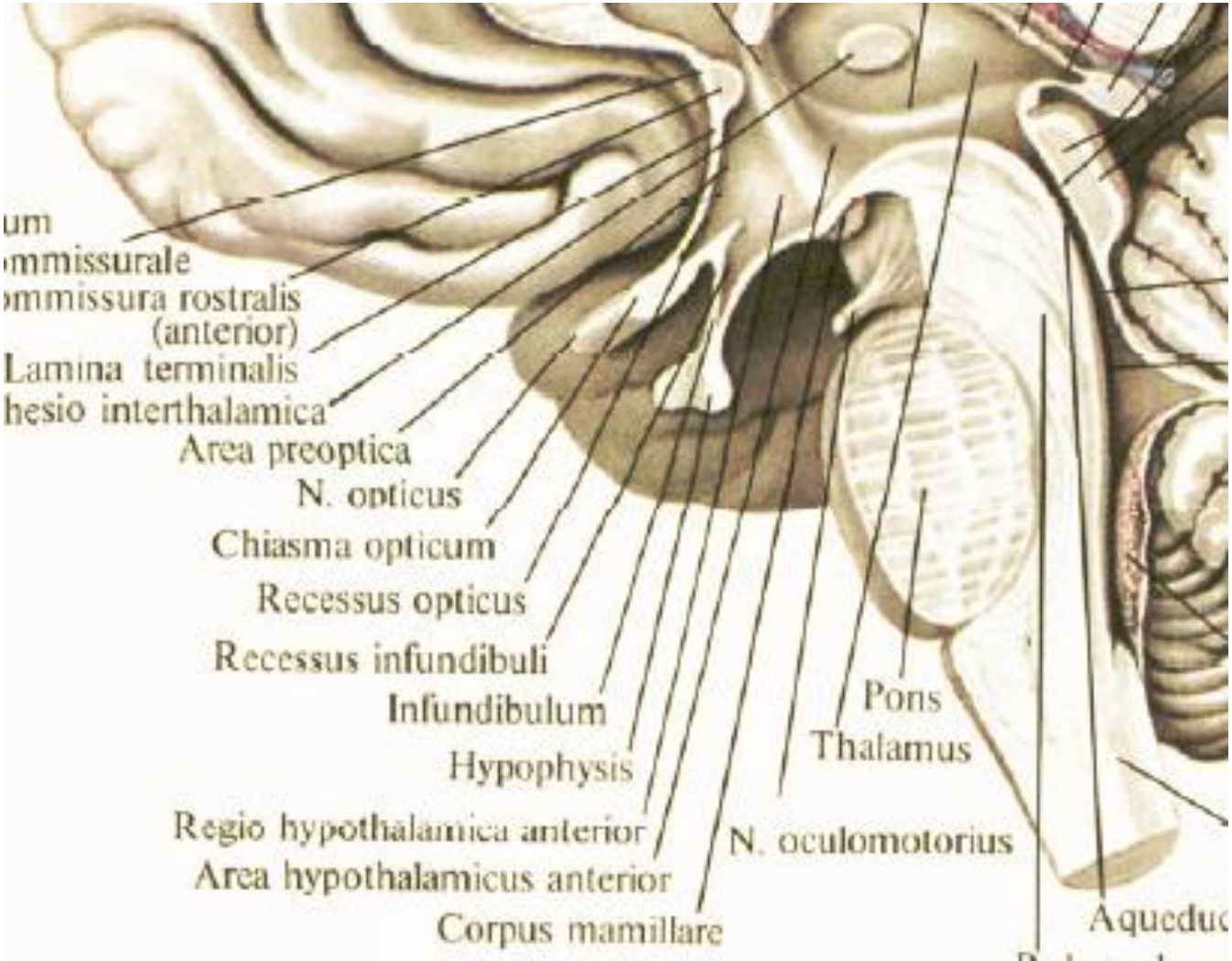

Подталамическая область

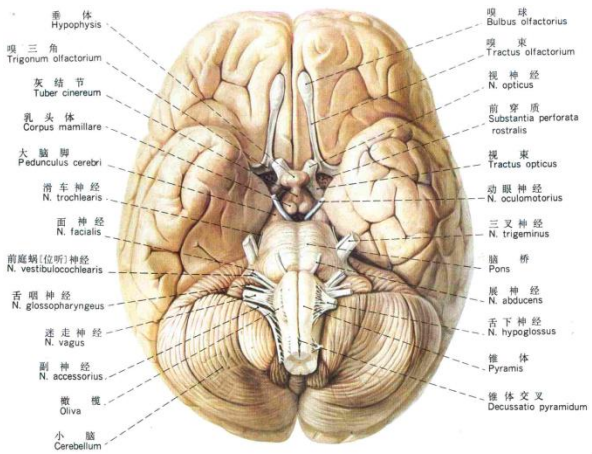

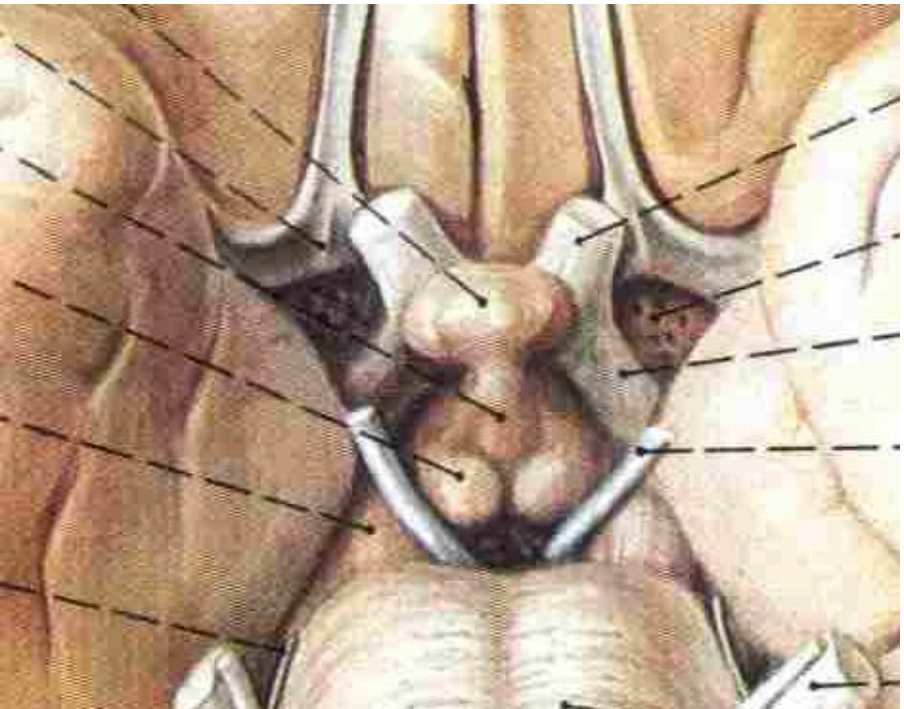

На передней поверхности гипоталамуса располагаются сосочковые тела, серый бугор, гипофиз, зрительный перекрест со зрительными трактами и зрительными нервами

Подталамическая область

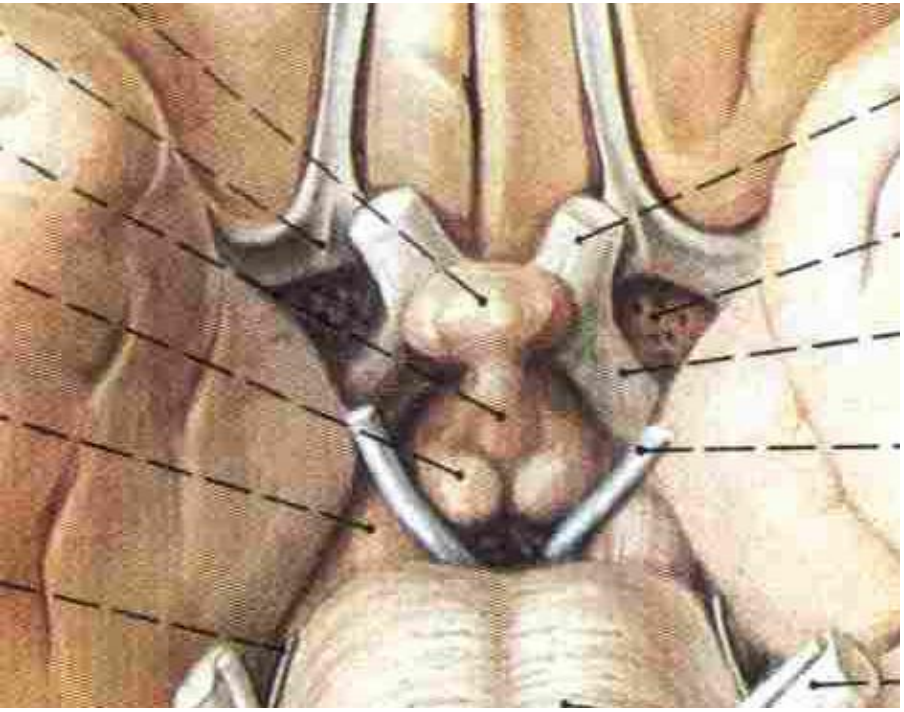

Сосочковые тела (5 мм) – подкорковый цент обоняния.

Серый бугор – состоит из серого вещества, переходит в воронку и ножку гипофиза

Зрительный тракт – заканчивается в латеральном коленчатом теле.

Зрительный нерв

3-й желудочек

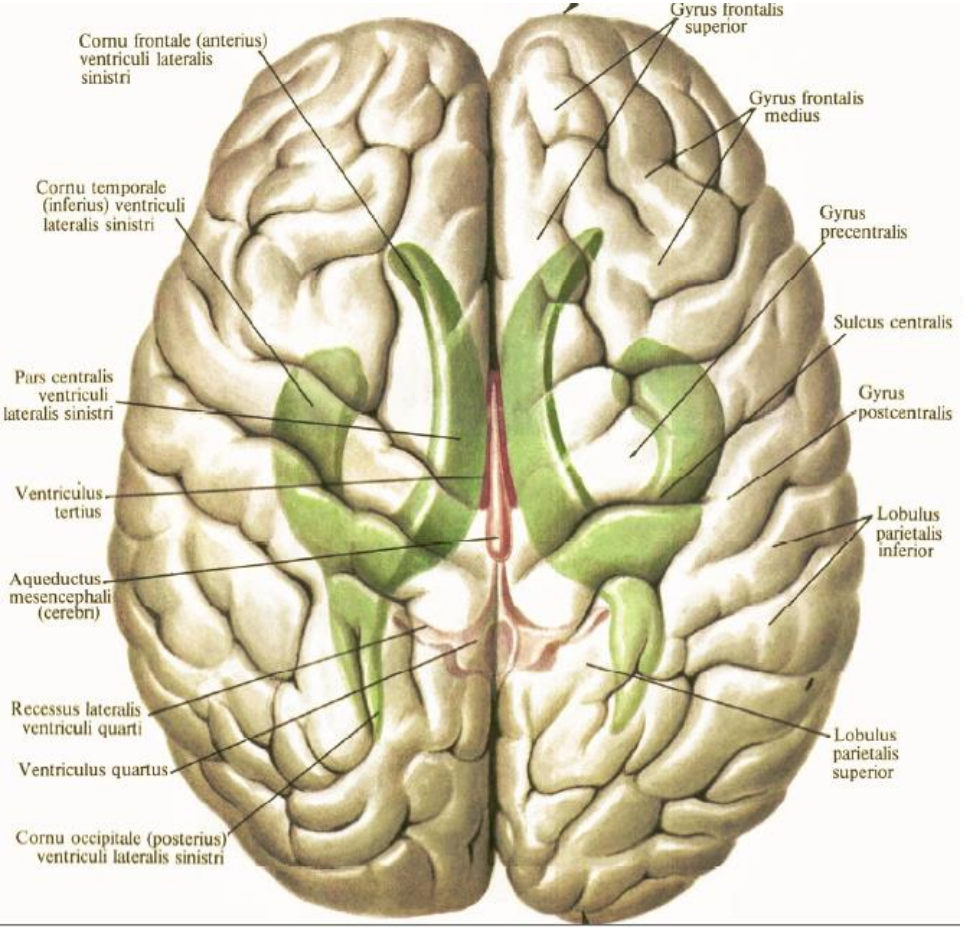

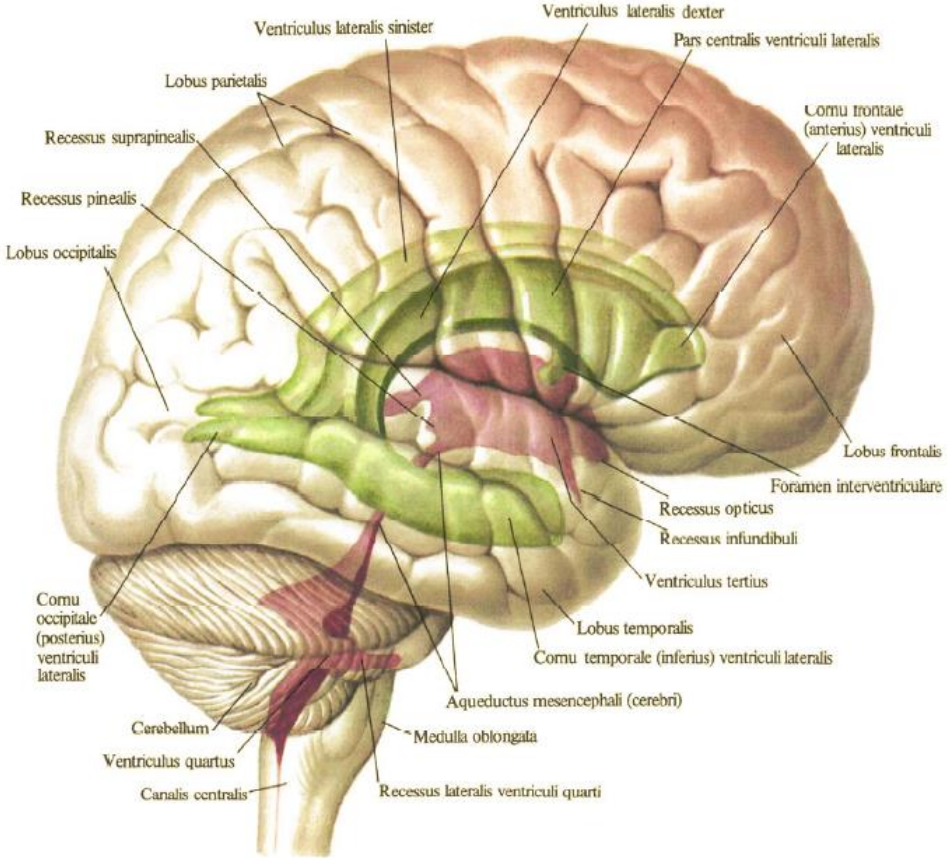

3-й желудочек

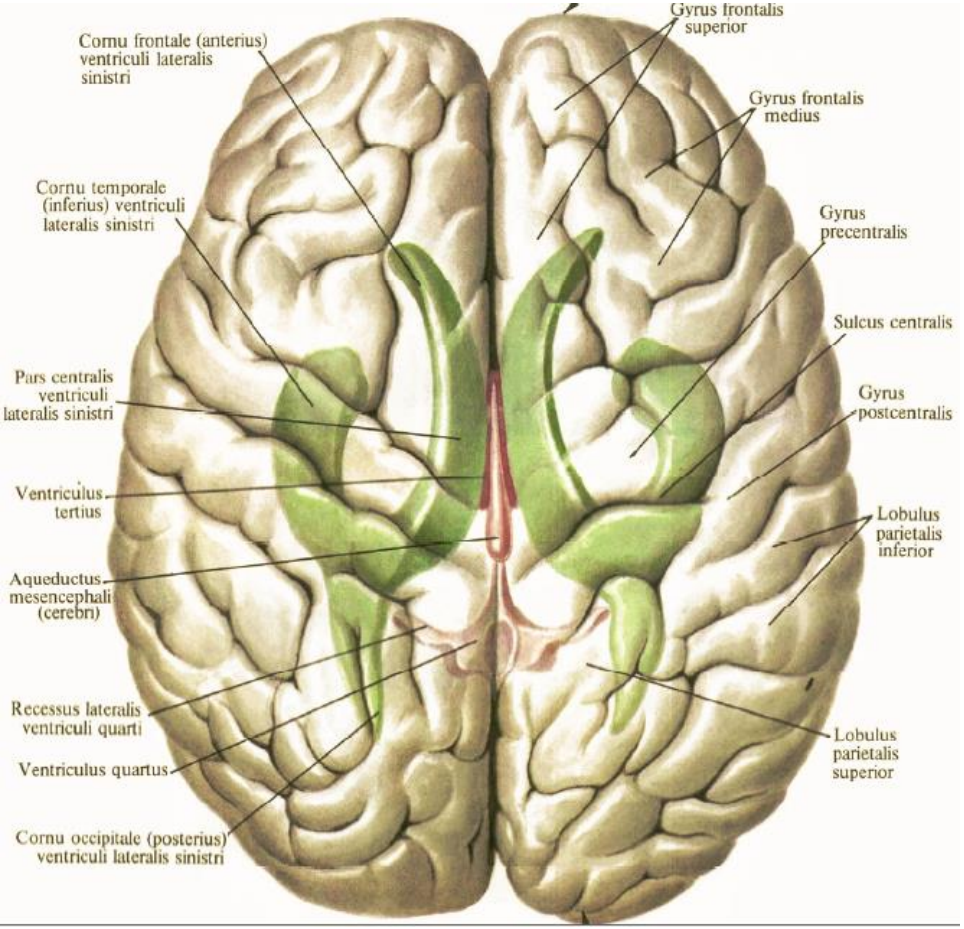

Является полостью промежуточного мозга и представляет собой щель, расположенную в срединной плоскости.

Ширина его составляет 5-6 мм, высота и длина – по 25 мм.

Сообщается с боковыми желудочками и с 4-м желудочком.

3-й желудочек

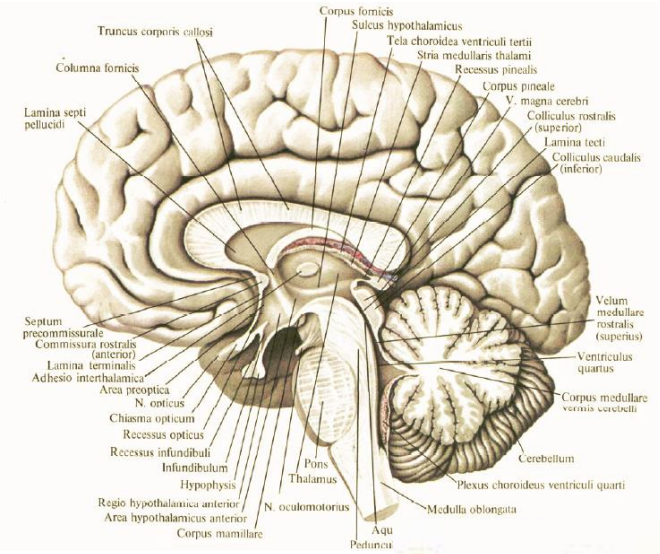

- Латеральная стенка представлена зрительным бугром и подталамической областью.

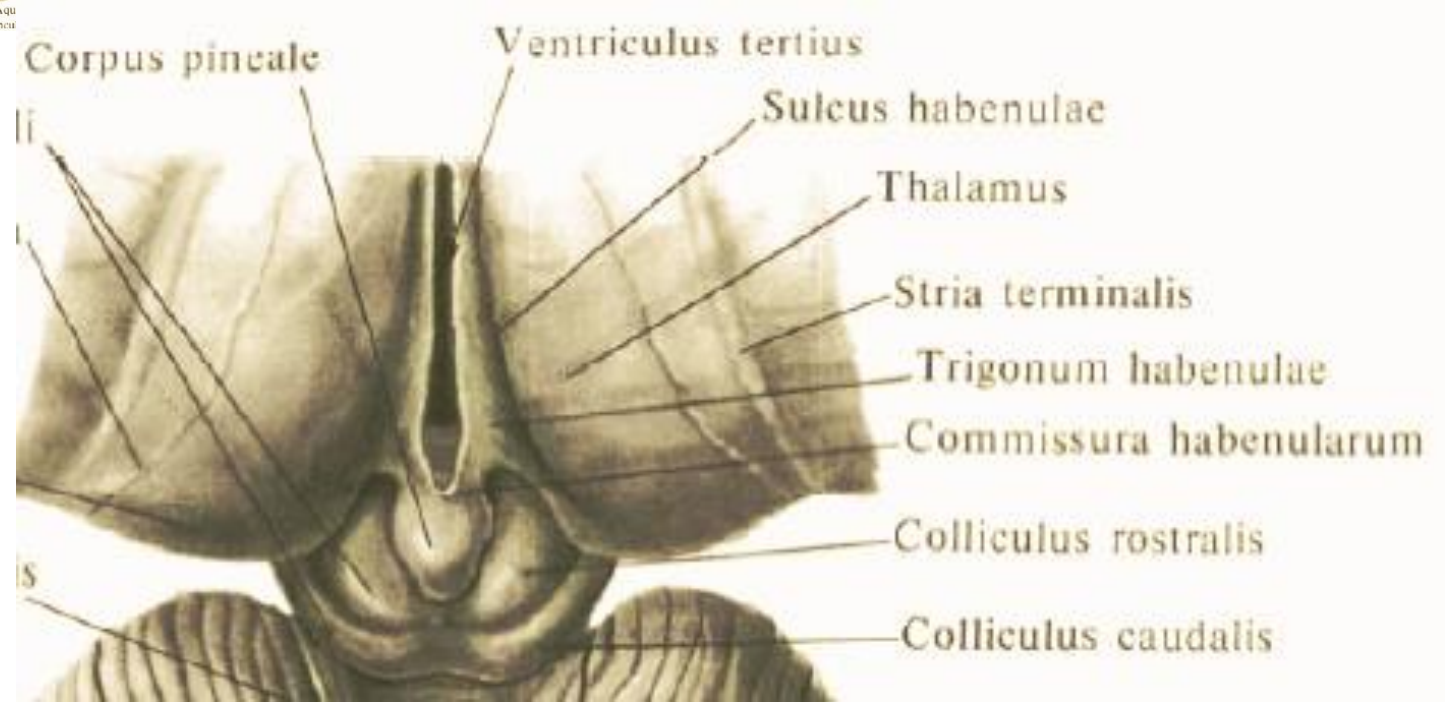

3-й желудочек

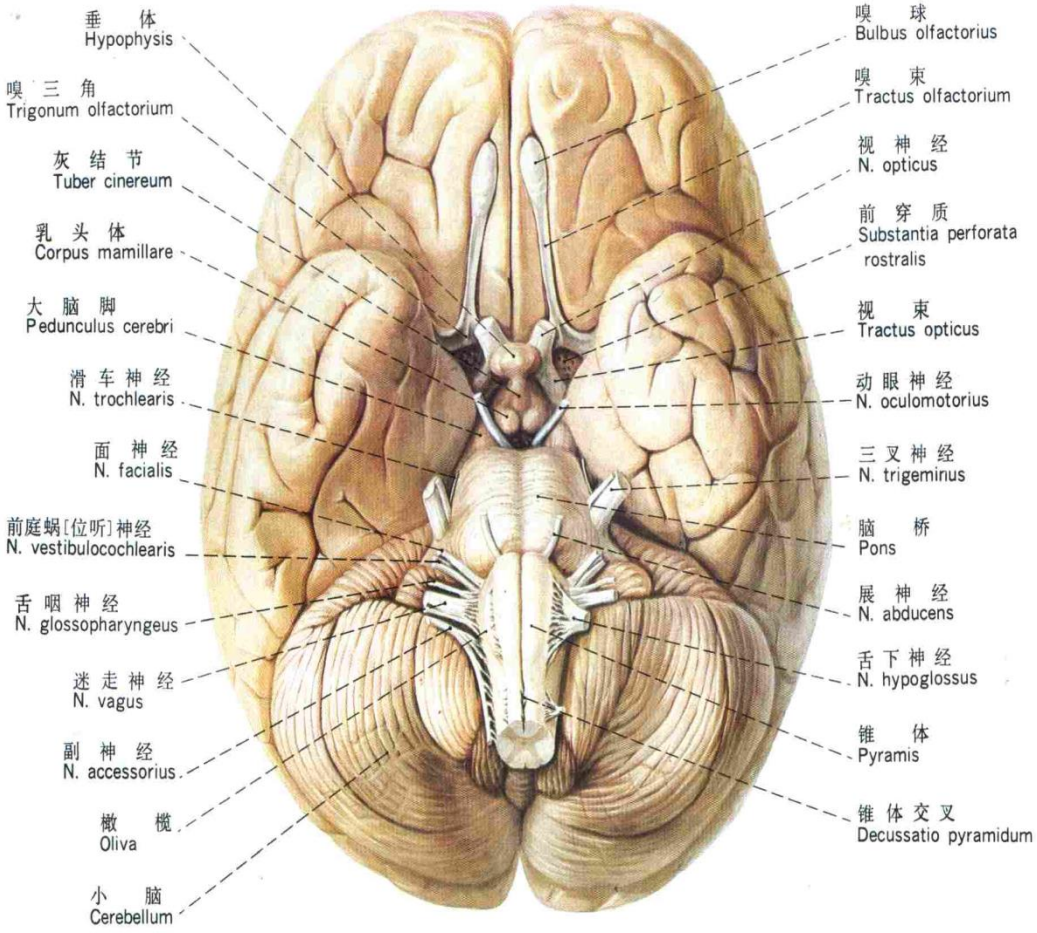

- .Дном являются:
- -Ножки мозга с задним продырявленным веществом
- -Сосочковые тела
- -Серый бугор
- -Зрительный перекрест

3-й желудочек

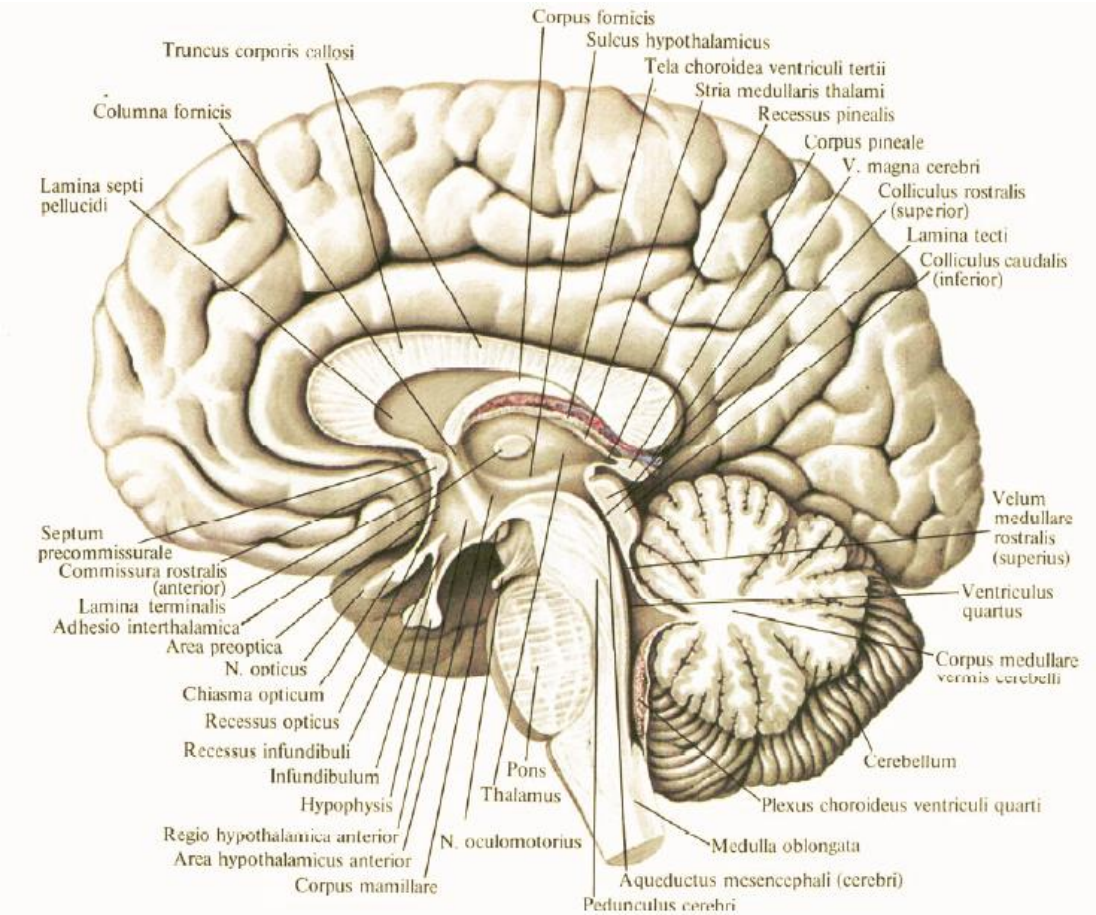

Задней стенкой являются задняя спайка мозга и шишковидное тело.

3-й желудочек

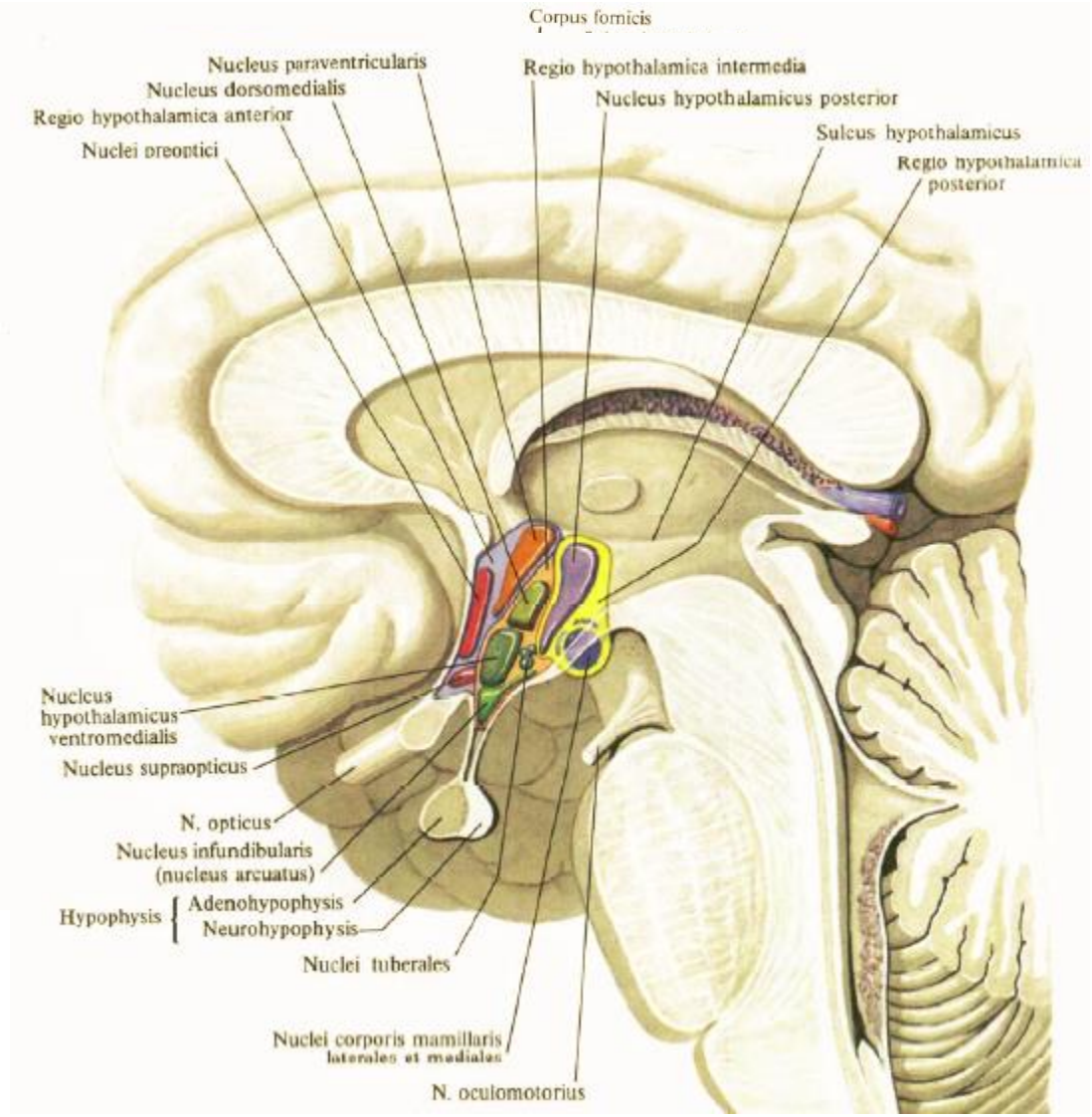

Передней стенкой являются столбы свода (верху) и передняя спайка (снизу)

Верхней стенкой является свод.

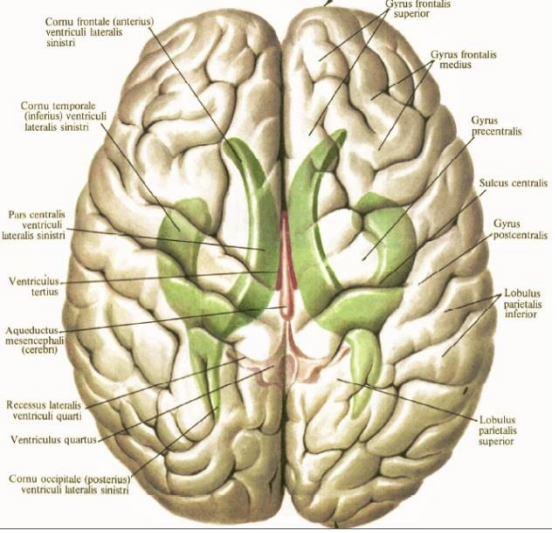

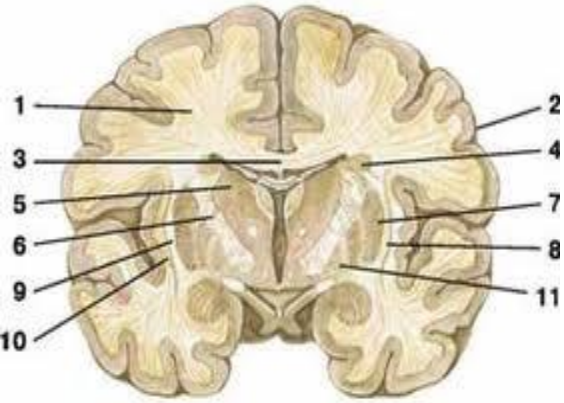

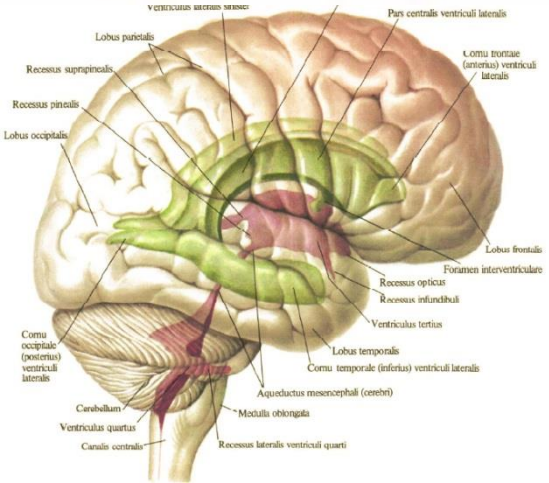

Конечный мозг

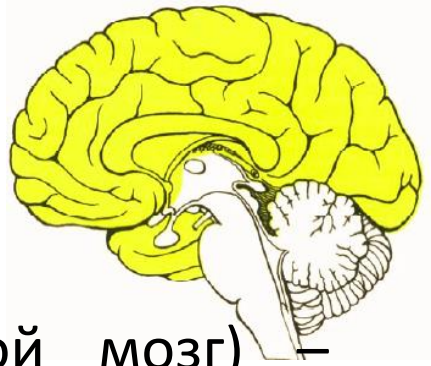

Общие сведения

Конечный мозг (большой мозг) – самый массивный отдел головного мозга и заполняет большую часть полости черепа.

Длина его составляет 17 см, ширина – 14 см, высота -12 см. Средний вес мозга взрослого человека составляет примерно 1350 г, а объем 1200 см куб. Площадь коры – 2,2 кв.м

Масса головного мозга женщин на 50-70 г меньше массы головного мозга мужчин.

Развитие **мозга человека** почти полностью завершается к семи годам, а окончательно перестает расти в 18 лет.

С 18 и до 60 лет масса мозга остается постоянной. На 75% состоит из воды.

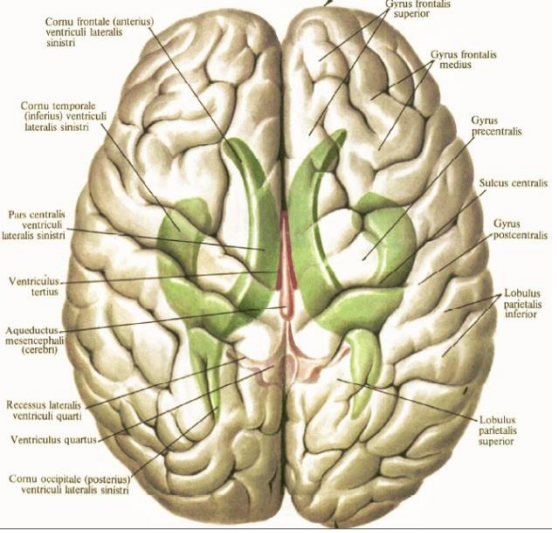

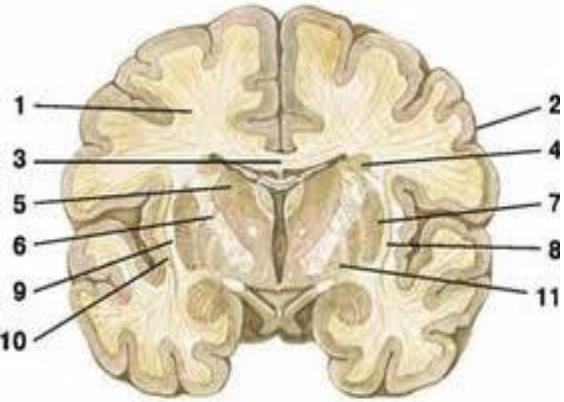

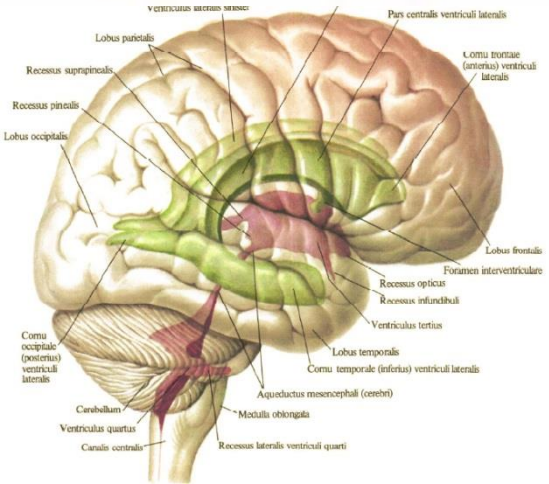

Конечный мозг

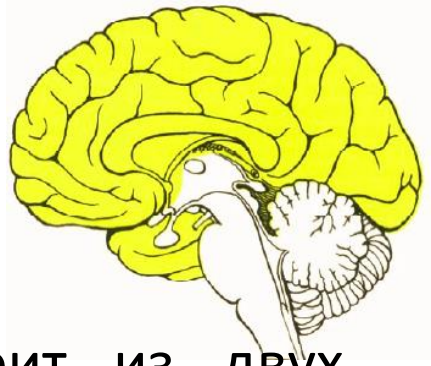

КОНЕЧНЫЙ МОЗГ состоит из двух полушарий большого мозга, в каждом из которых находятся 3 разные в функциональном отношении системы:

- плащом (корой)
- обонятельным мозгом
- базальными ядрами.

Полостью конечного мозга являются боковые желудочки, находящиеся в каждом из полушарий.

Полушария большого мозга отделены друг от друга продольной щелью большого мозга и соединяются при помощи мозолистого тела

Полушария конечного мозга

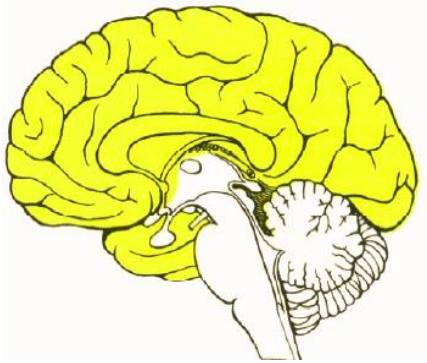

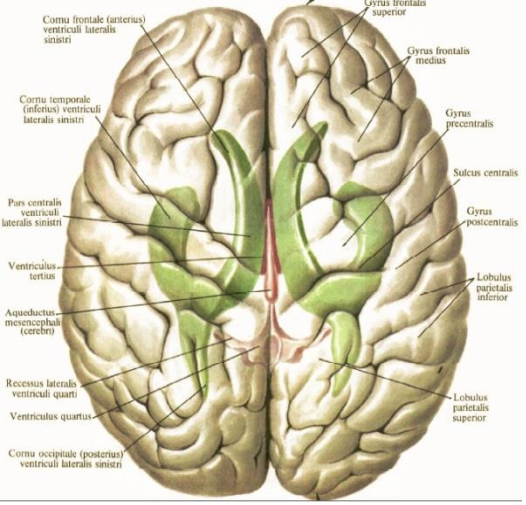

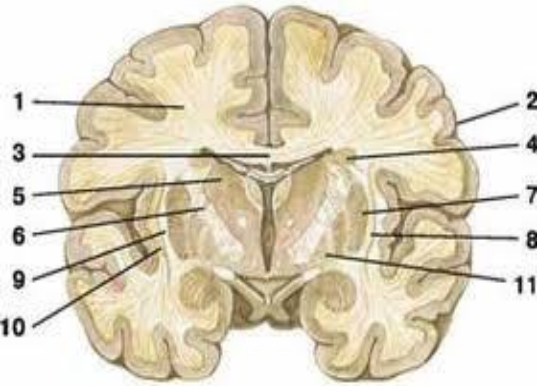

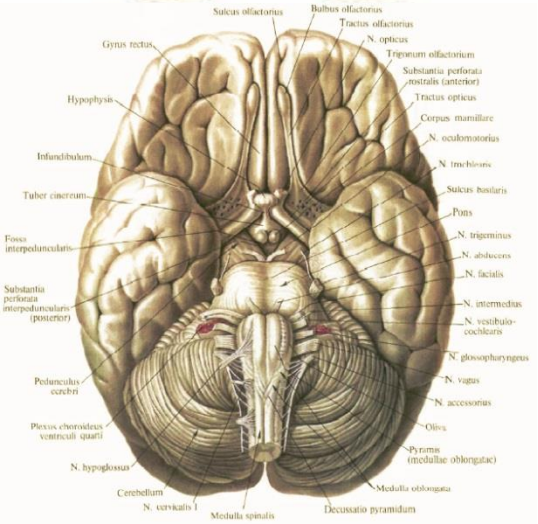

- Правое и левое полушария
- Поверхности:

  - верхнелатеральная (выпуклая)

  - нижняя (сложный рельеф)

  - медиальная (плоская)

- Выступающие части (полюса):

  - лобный

  - затылочный

  - височный

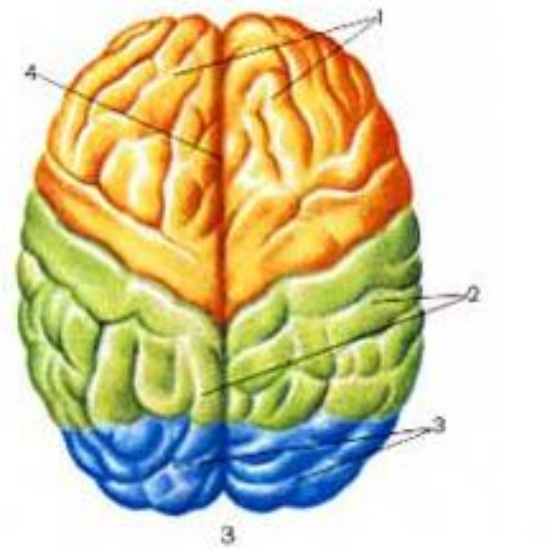

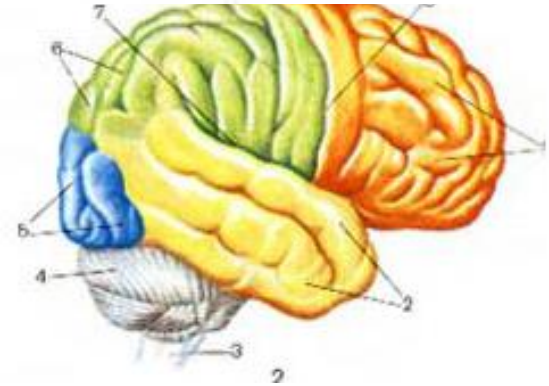

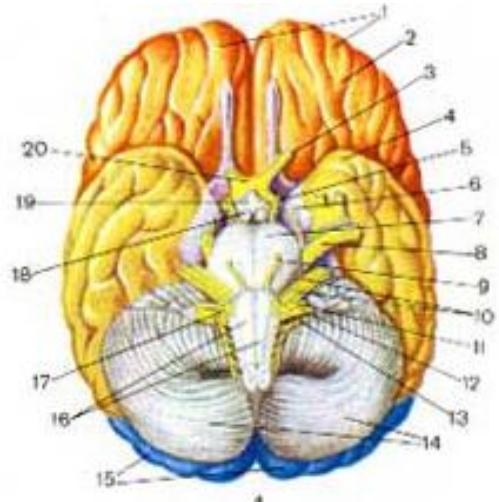

Полушария конечного мозга

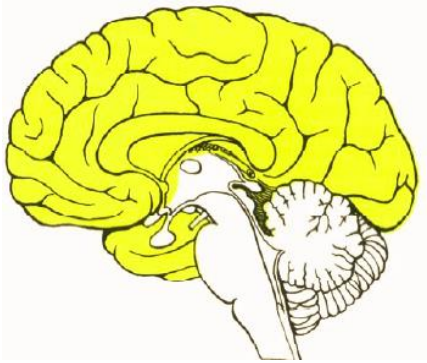

- Доли полушарий:

- Лобная
- Теменная (отделена от лобной доли центральной бороздой)
- Височная (отделена от теменной доли латеральной бороздой)
- Затылочная (отделена от теменной доли теменно-затылочной бороздой)
- Островковая

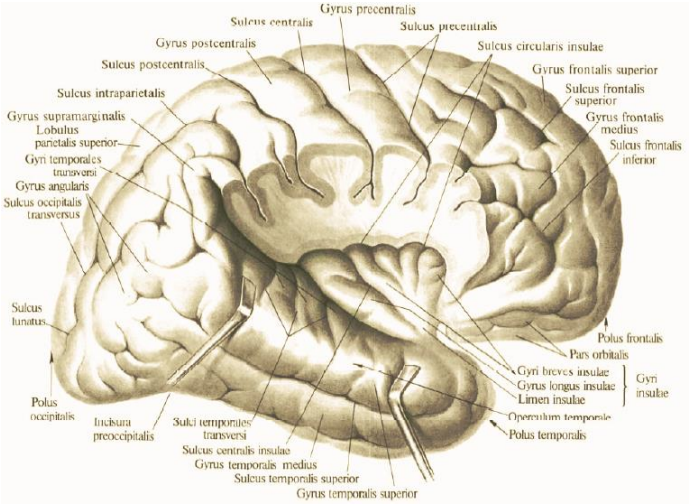

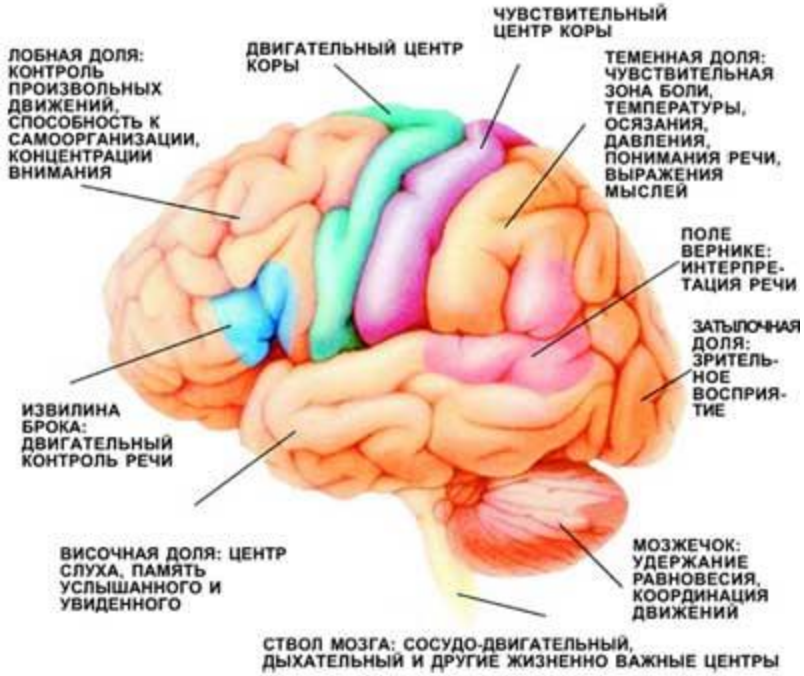

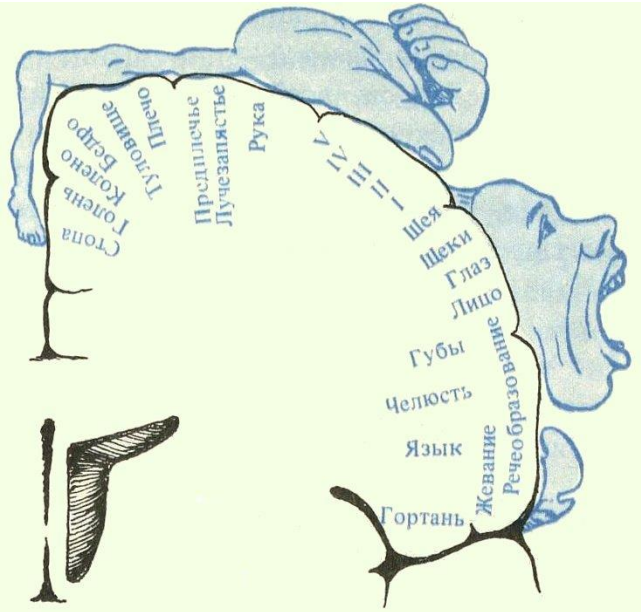

Проекция двигательной сферы в прецентральной извилине коры головного мозга

(по W.Penfield, Th.Rasmussen, 1948).

Полушария конечного мозга

Менее крупные и глубокие борозды делят поверхность долей на многочисленные извилины.

Наиболее крупные и известные извилины:

-Предцентральная извилина лобной доли – корковый двигательный центр

Постцентральная извилина теменной доли – корковый чувствительный центр

Корковый центр обоняния – извилины нижней поверхности лобной и височных долей.

Корковые центры зрения располагаются на медиальной поверхности затылочной доли мозга в области шпорной борозды.

Полушария конечного мозга (строение белого вещества)

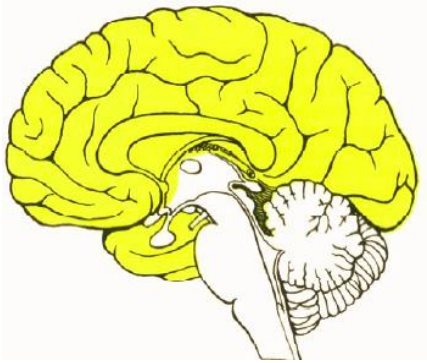

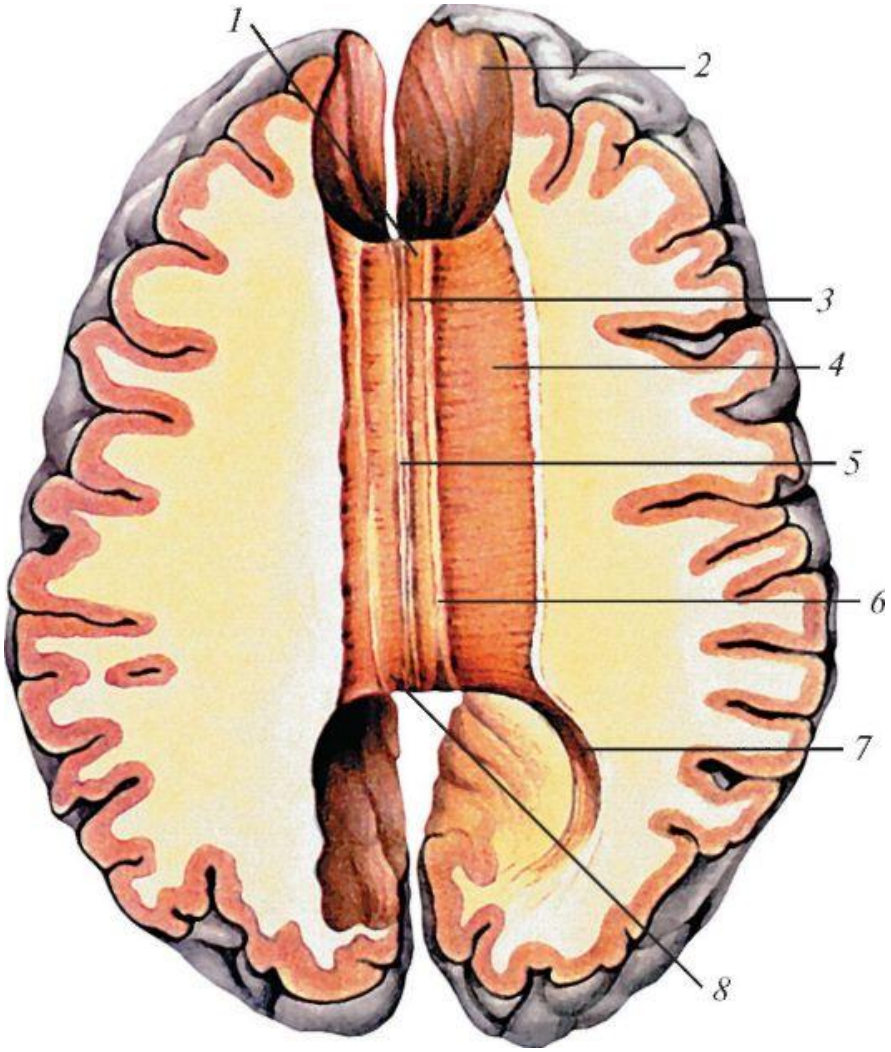

Мозолистое тело состоит из поперечных волокон которые в латеральном направлении продолжаются в полушария, образуя лучистость мозолистого тела (4), соединяя друг с другом участки лобных и затылочных долей полушарий, дугообразно изгибаются и образуют передние – лобные (2) и задние - затылочные щипцы (7).

Базальные ядра и капсулы

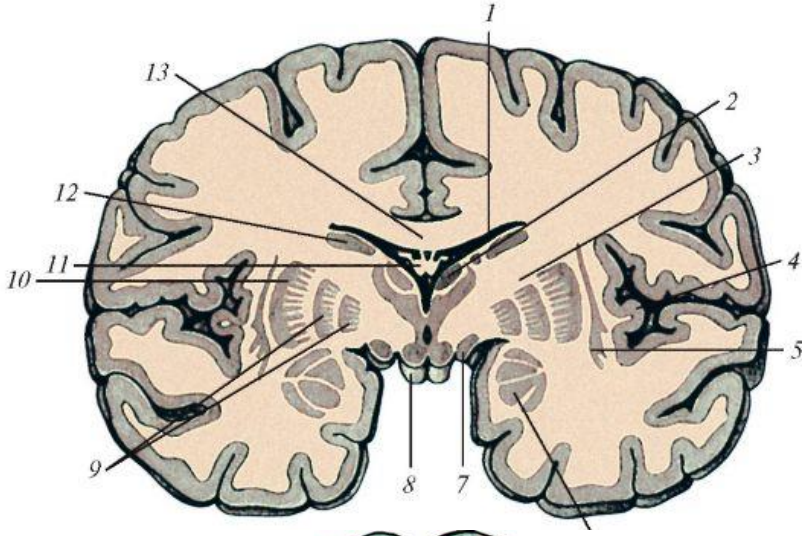

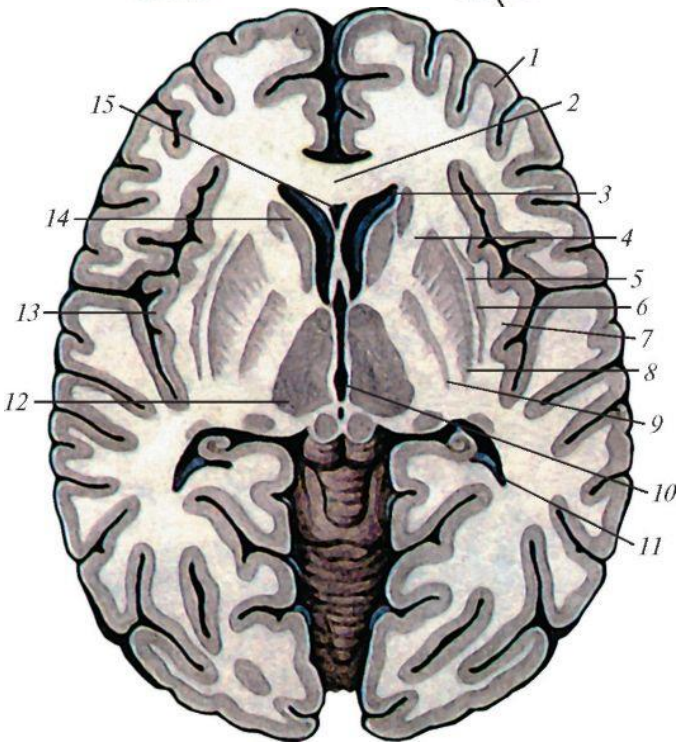

Скопления серого вещества в связи с их положением называются **базальными ядрам и**.

К базальным ядрам полушарий относят полосатое тело, состоящее из:

- хвостатого ядра
- чечевицеобразного ядра
- ограды
- миндалевидного тела.

оковые желудочки (I(л) и II(п))

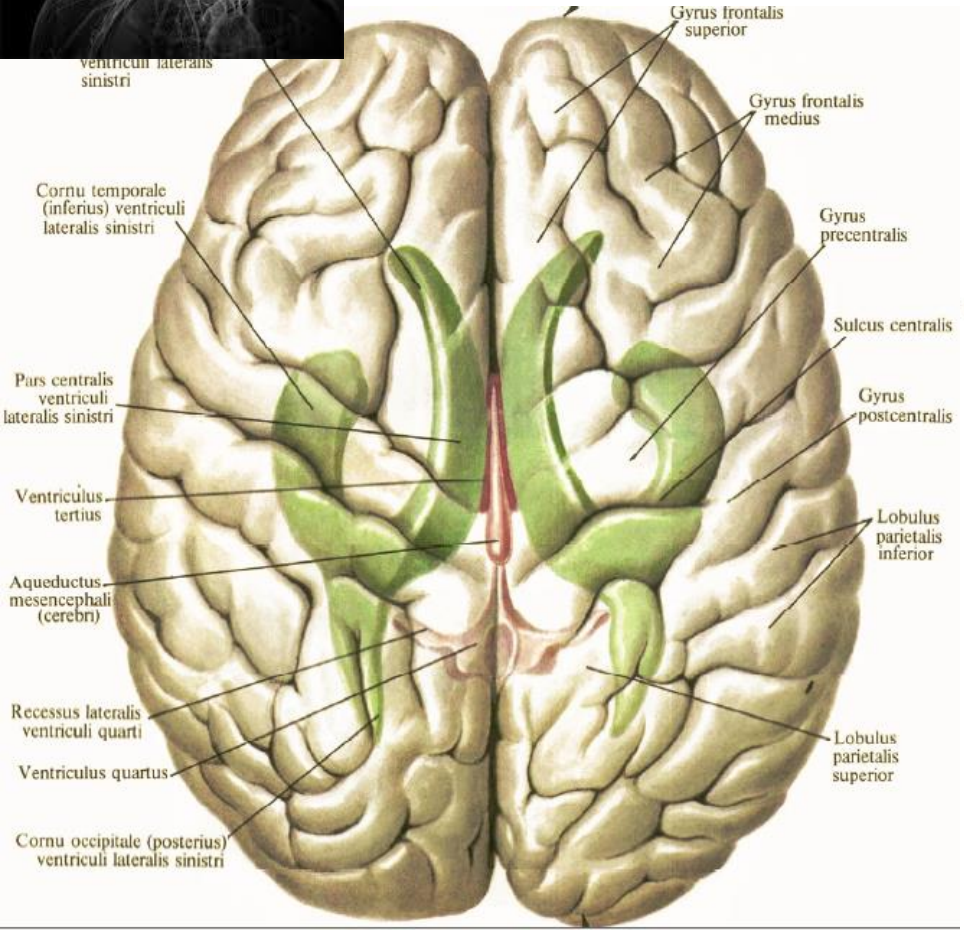

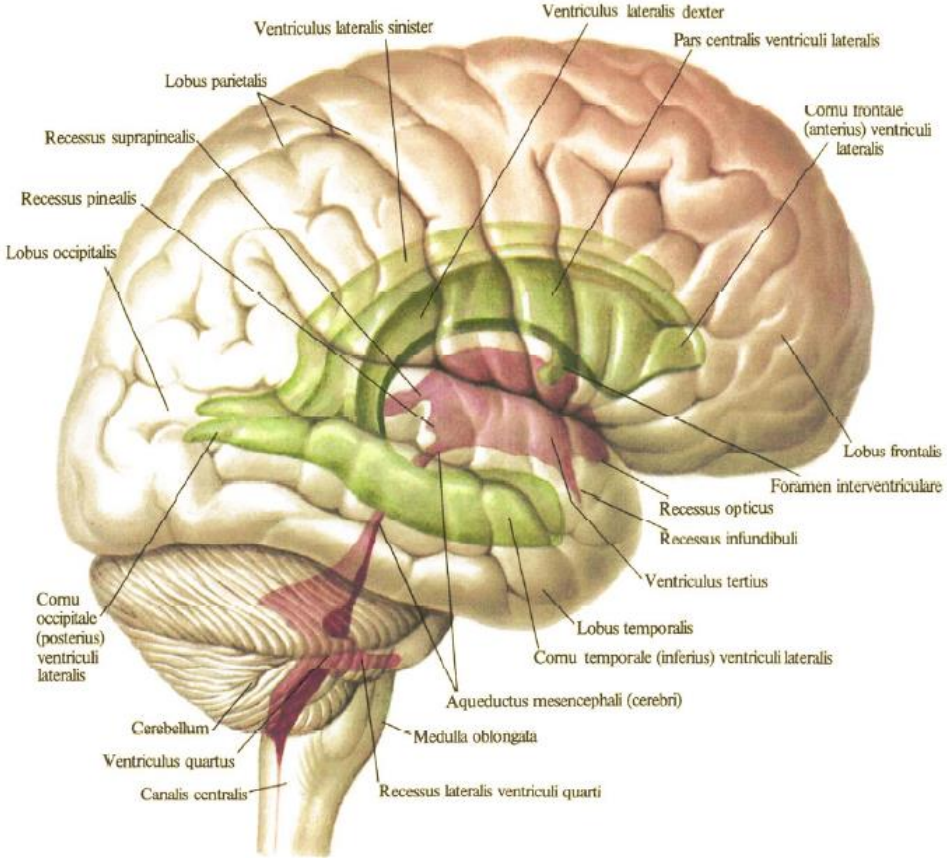

Боковые желудочки (I и II)

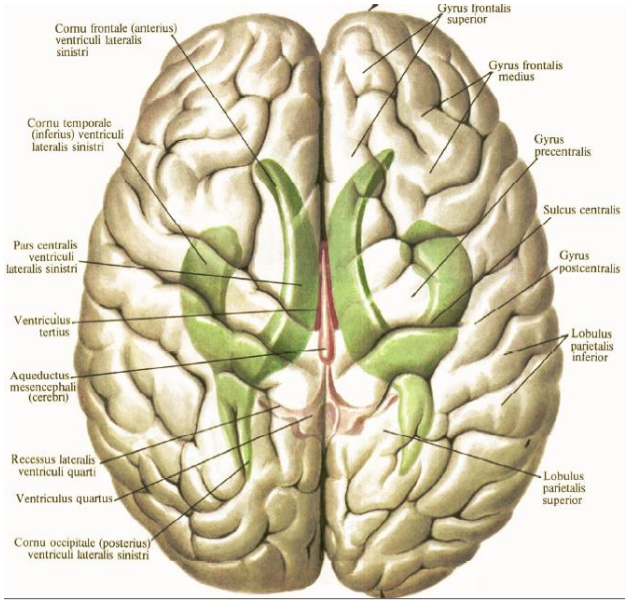

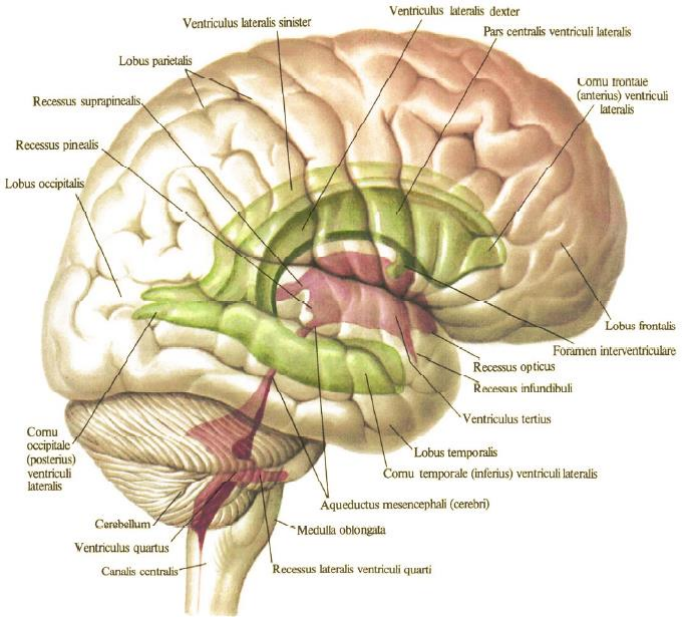

Боковой желудочек мозга парный, представляет преобразованную полость первого мозгового пузыря, заполненного цереброспинальной жидкостью и сосудистым сплетением.

В боковом желудочке выделяют передний, задний, нижний рога и центральная часть.

Боковые желудочки (I и II)

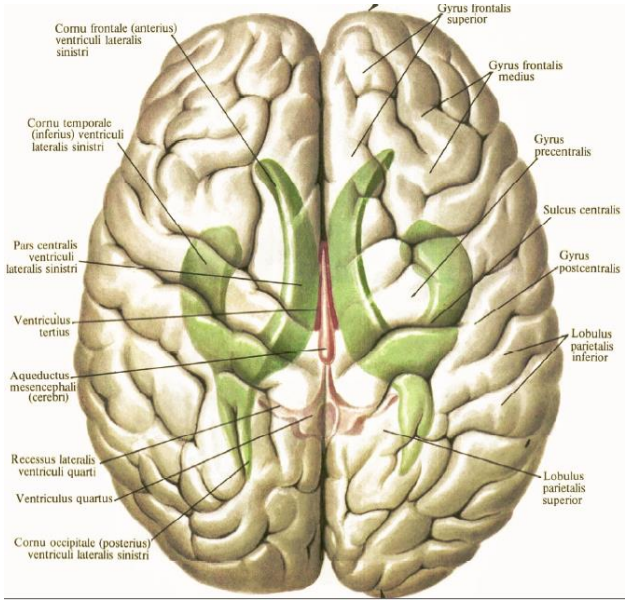

Передний рог - изогнутая щель в лобной доле; ограничен спереди, сверху и снизу белым веществом, относящимся к мозолистому телу, с латеральной стороны — головкой хвостатого ядра, с медиальной — прозрачной перегородкой и столбами свода. Сзади передний рог продолжается в центральную часть бокового желудочка.

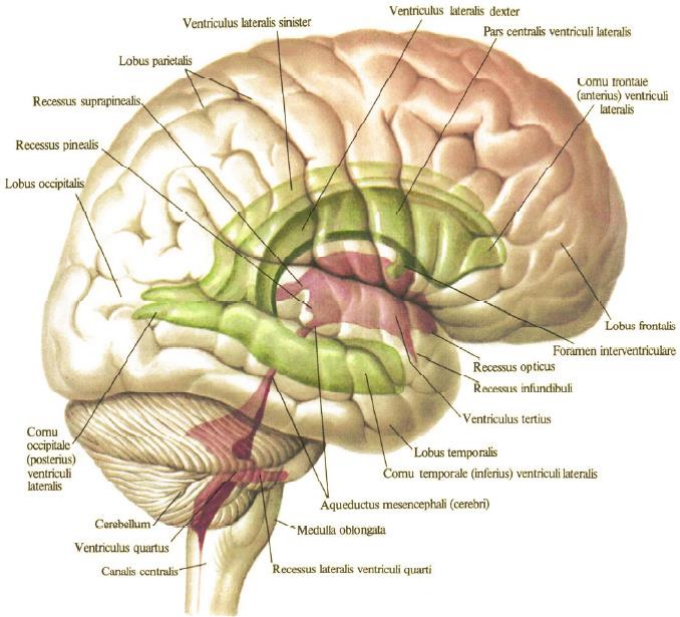

Задний рог располагается в затылочной доле, конусовидной формы. Сверху, снизу и латерально ограничен белым веществом мозолистого тела.

Боковые желудочки (I и II)

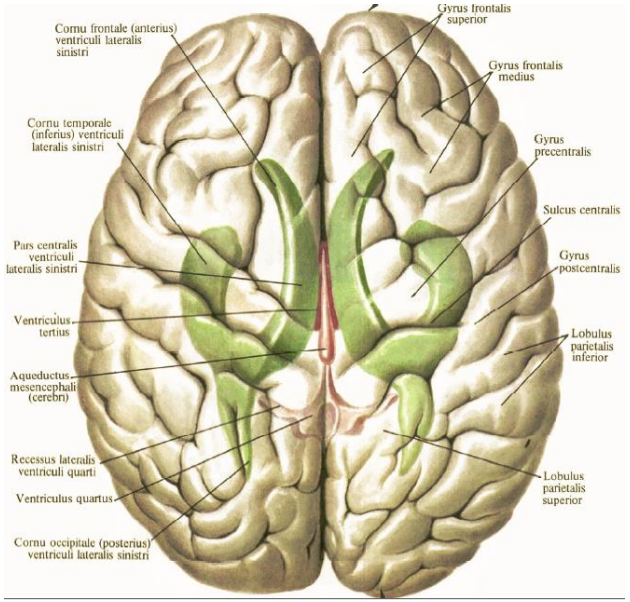

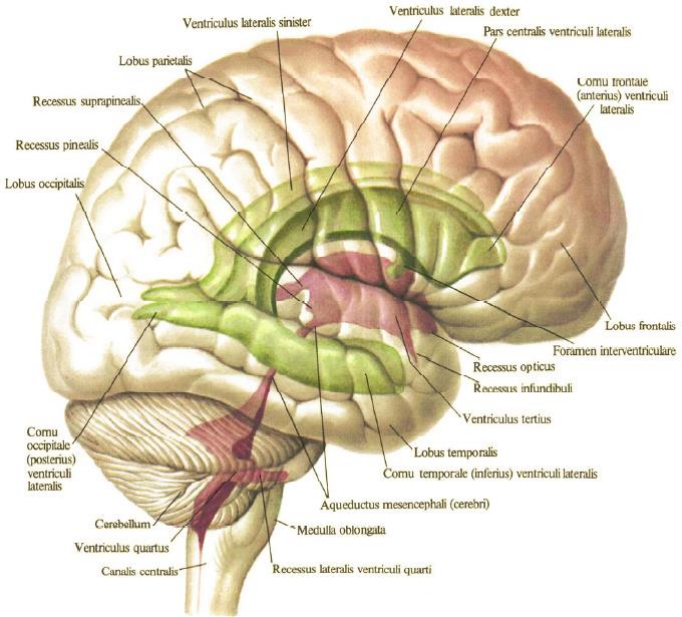

Нижний рог находится в височной доле, являясь продолжением центральной части бокового желудочка.

Все его стенки, кроме медиальной, образованы белым веществом височной доли, медиальная стенка — гиппокампом, который выступает в полость желудочка.

Центральная часть бокового желудочка представляет щель под мозолистым телом, соответствующую теменной доле; снизу ограничена хвостатым ядром и сосудистым сплетением. Позади столбов свода центральная часть правого и левого желудочков имеет межжелудочковое отверстие для сообщения с III желудочком.

Оболочки головного мозга

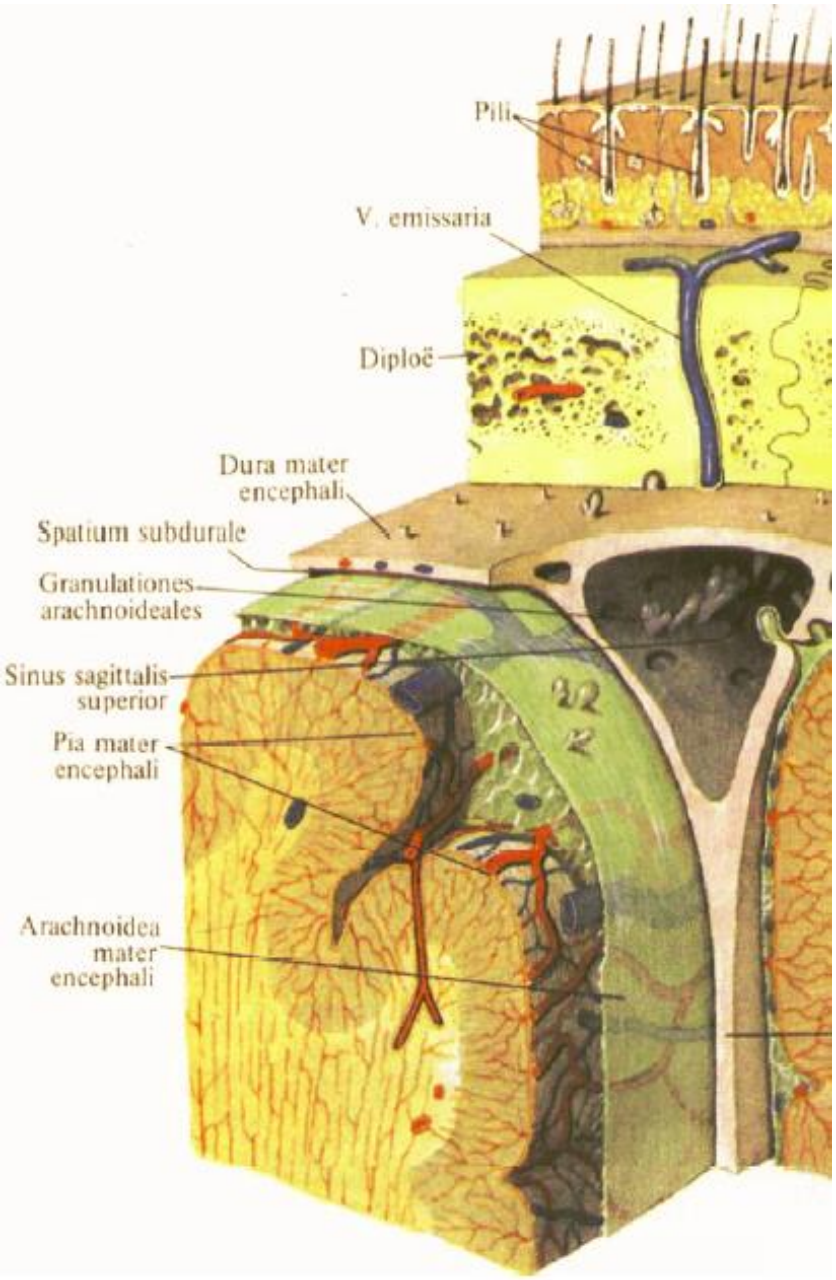

- **Мягкая оболочка**
  Отделена от паутинной оболочки субарахноидальным пространством, заполненным цереброспинальной жидкостью.
  Между мягкой и паутинной оболочками натянуты тяжи и пластинки, таким образом проходящие в них сосуды оказываются "подвешенными"

- **Паутинная оболочка**
  Отделена от твердой мозговой оболочки капиллярным субдуральным пространством.

Оболочки головного мозга

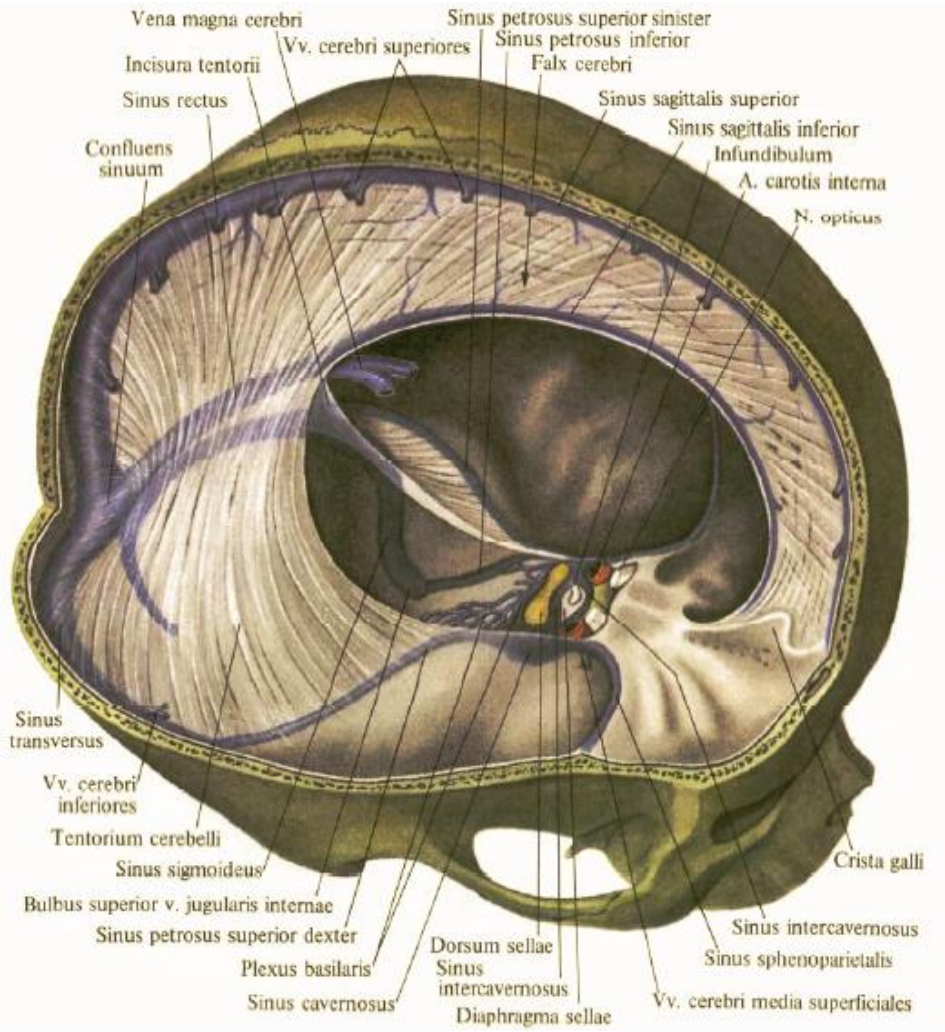

- **Твердая оболочка**

  Имеет в своем составе два листка
  Наружный листок прикрепляется к черепу изнутри и выстилает полость черепа.
  Внутренний листок сращен с наружным (образуя в местах сращения мозговые синусы - ложа для оттока венозной крови от мозга и головы).

Кровоснабжение головного мозга

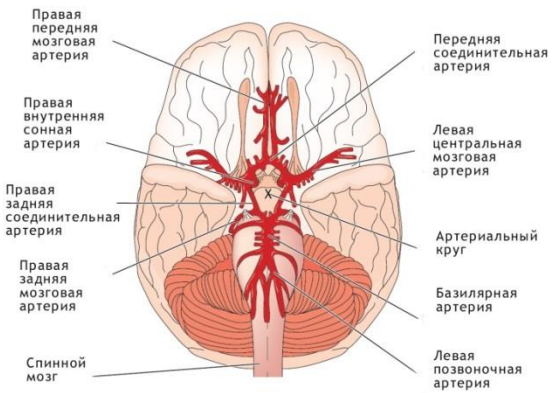

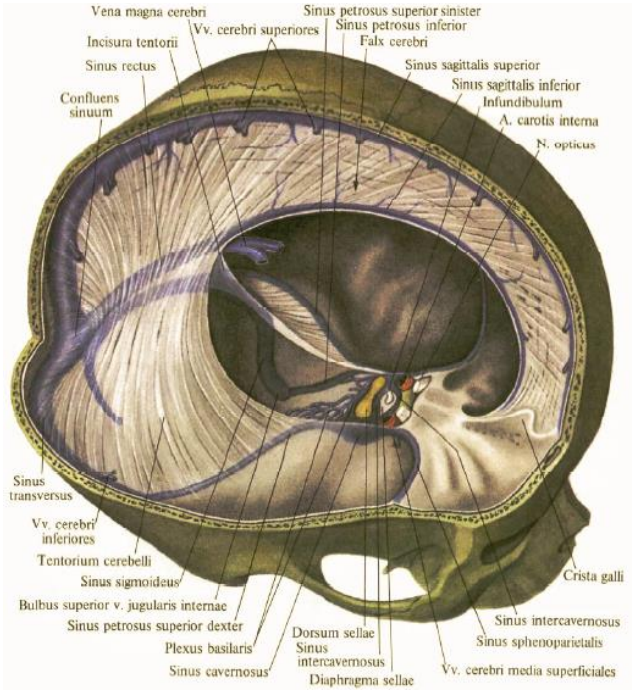

Правая и левая внутренние сонные артерии проникают в полость черепа через канал, располагающийся по обе стороны от турецкого седла и зрительного перекреста.

В полости черепа внутренняя сонная артерия образует переднюю, и среднюю мозговые артерии.

Передняя мозговая артерия анастомозирует со средней мозговой артерией своей стороны и передней мозговой артерией противоположной стороны.

Сливаясь между собой, вертебральные артерии образуют a.basilaris, от которой в последствии отходит задняя мозговая артерия. |Правая и левая задние мозговые артерии анастомозируют друг с другом и с внутренней сонной артерией, обеспечивая связь каротидного и вертебрального артериальных бассейнов.

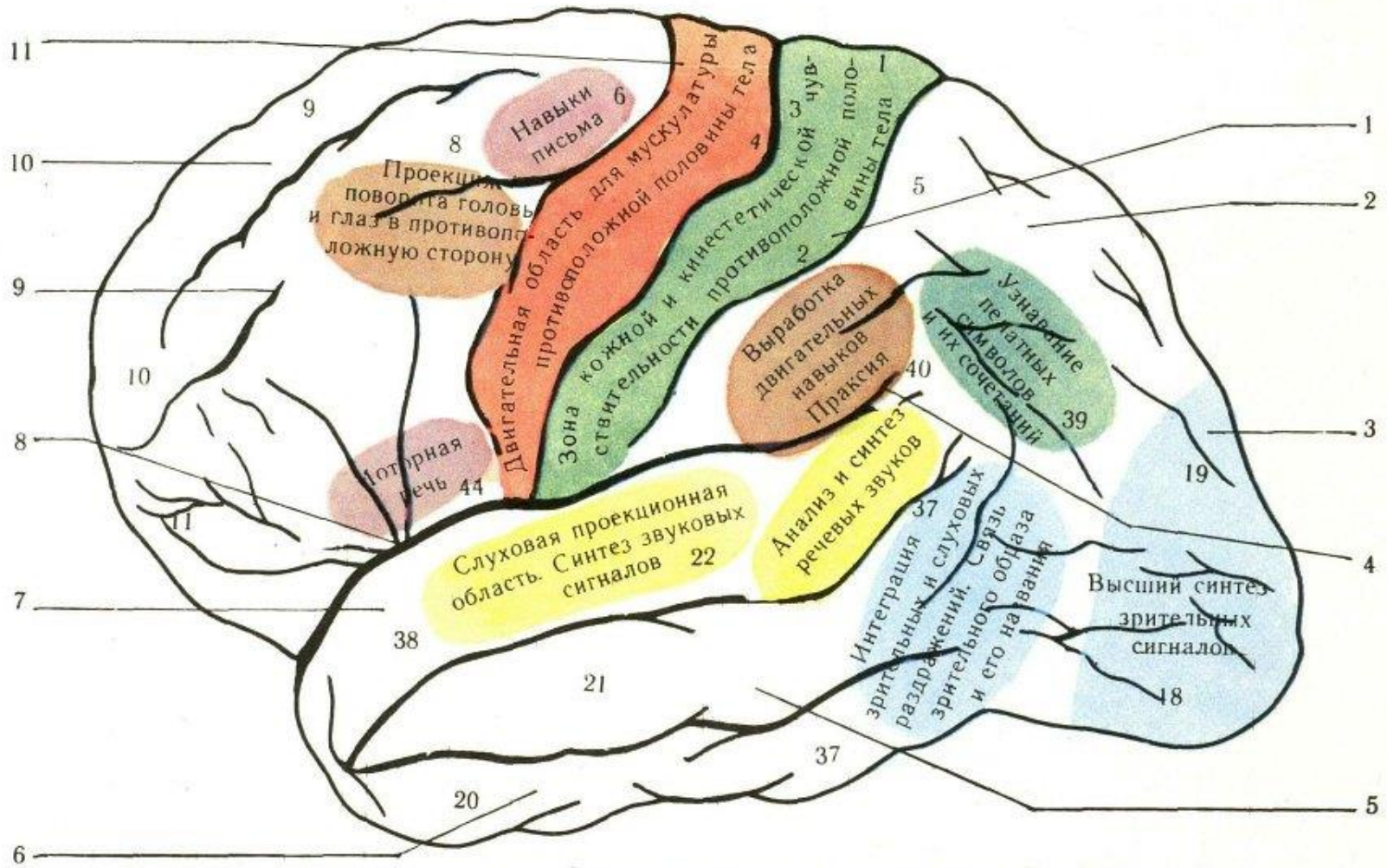

Таблица Функциональная характеристика отдельных участков коры большого мозга:
1 — постцентральная извилина; *2* — теменная доля; *3* — затылочная доля; *4* — угловая борозда; *5* — средняя височная извилина; *6* — нижняя височная извилина; *7* — верхняя височная извилина; *8* — латеральная борозда; *9* — средняя лобная борозда; *10* — верхняя лобная извилина; *11* — предцентральная извилина.
Цифрами внутри рисунка обозначены цитоархитектонические корковые поля.

Вегетативная нервная система

- Симпатический отдел – основная функция – питание органов и тканей (усиление дыхания, увеличение числа сердечных сокращений, повышение артериального давления)
- Парасимпатический отдел – основная функция – охранительная (ослабление дыхания, снижение числа сердечных сокращений, снижение артериального давления, опорожнение полостей органов).
- Чаще всего органы имеют и симпатическую и парасимпатическую иннервацию. Работа органа исходя из конкретной ситуации обеспечивается согласованным действием этих двух отделов ***под контролем*** ретикулярной формации и коры головного мозга (предмоторная зона коры).
- Автономность вегетативной нервной системы относительна.

Вегетативная нервная система

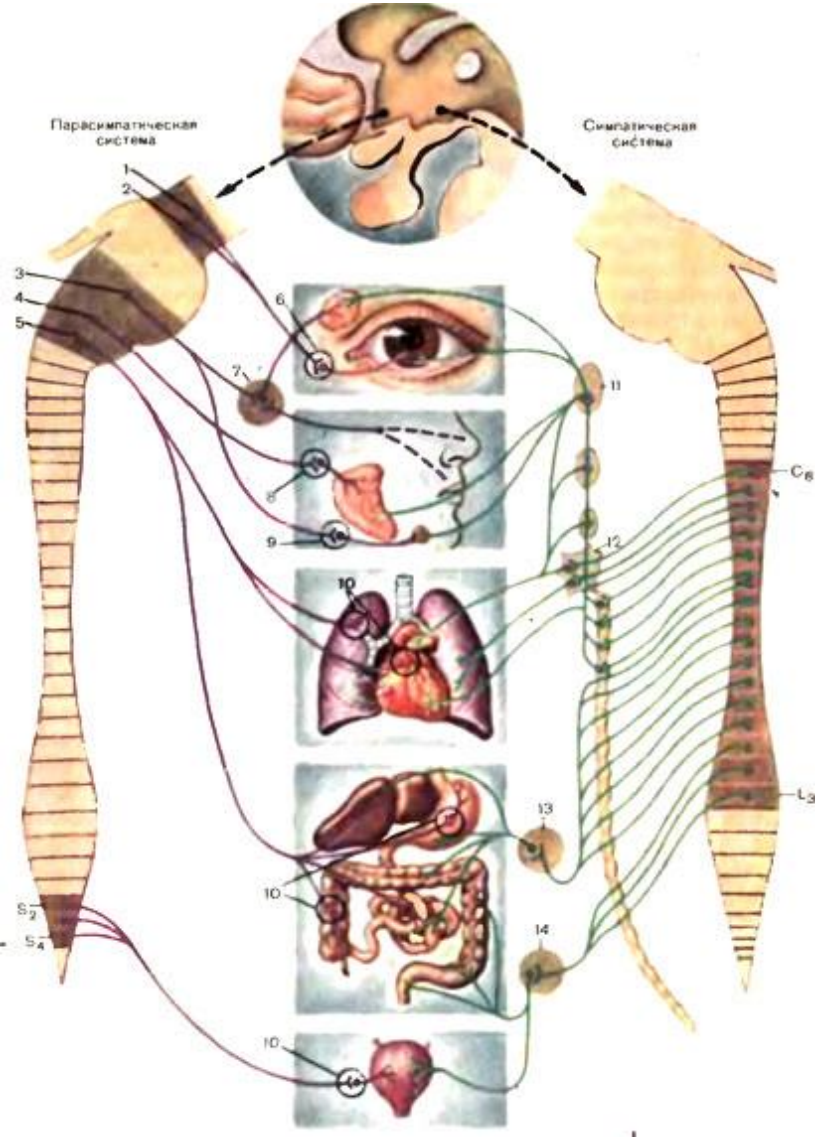

Морфологические особенности строения вегетативной нервной системы:

•Вегетативные волокна выходят из 4 отделов центральной нервной системы:

Краниальный отдел:

- Мезенцефалический отдел среднего мозга (добавочное ядро и непарное срединное ядро глазодвигательного нерва);

- Бульбарный отдел продолговатого мозга и моста (ядра лицевого, языкоглоточного и блуждающего нервов).

Вегетативная нервная система

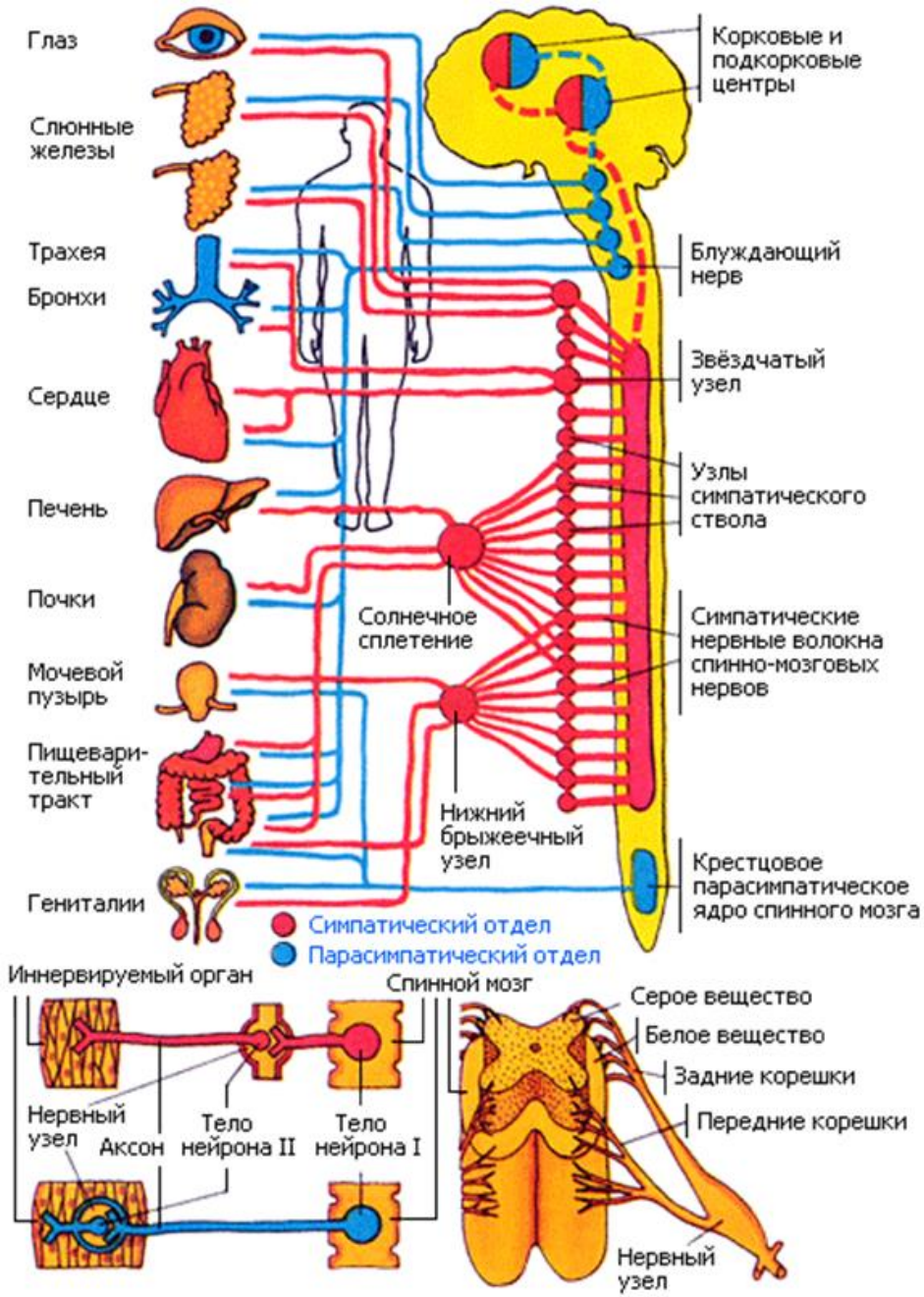

Спинномозговой отдел:

- Тораколюмбальный (грудопоясничный) отдел в боковых рогах спинного мозга на протяжении 8 шейного, 1-12 грудных и 1-3 поясничных сегментов спинного мозга;

- Сакральный (кресцовый) отдел в боковых рогах спинного мозга на протяжении 2-4 кресцовых сегментов.