Казанский федеральный
УНИВЕРСИТЕТ

Гистология хряща и кости

Киясов А.П.

https://www.litres.ru/andrey-pavlovich-kiyasov/homo-sapiens-pod-mikroskopom/chitat-onlayn/

Виды соединительной ткани

Соединительная ткань со специальными свойствами

Copyright © 2009 Pearson Education, Inc.

Хрящевая ткань

- Клетки: хондробласты и хондроциты
- Нет сосудов - питание за счет диффузии веществ через гелеобразный матрикс
- Волокна матрикса - **коллаген II типа**
- Есть надхрящница
- Растет интерстициально (клетки делятся **внутри** хряща) и аппозиционно (клетки делятся **на поверхности** хряща)

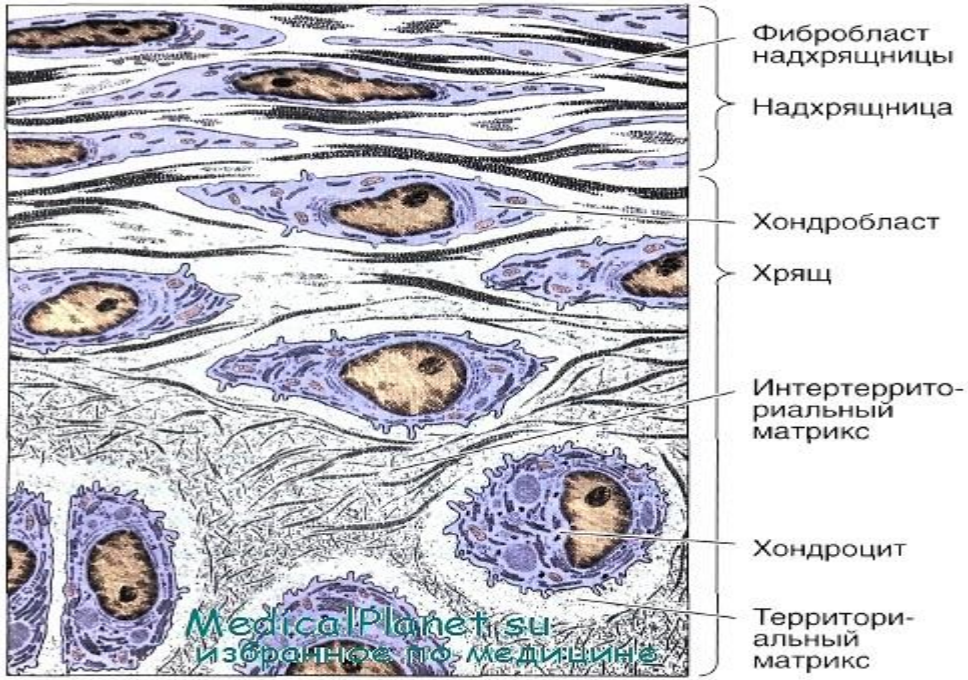

Хондробласты – юные клетки хряща
располагаются во внутреннем слое надхрящницы и под ней в полостях – лакунах
синтезируют межклеточное вещество хряща

Хондроциты - дифференцированные клетки хряща
р*асполагаются* в толще в лакунах
образуют группы клеток - **изогенные группы**
синтез межклеточного вещества хряща
синтез ферментов, разрушающих межклеточное вещество -

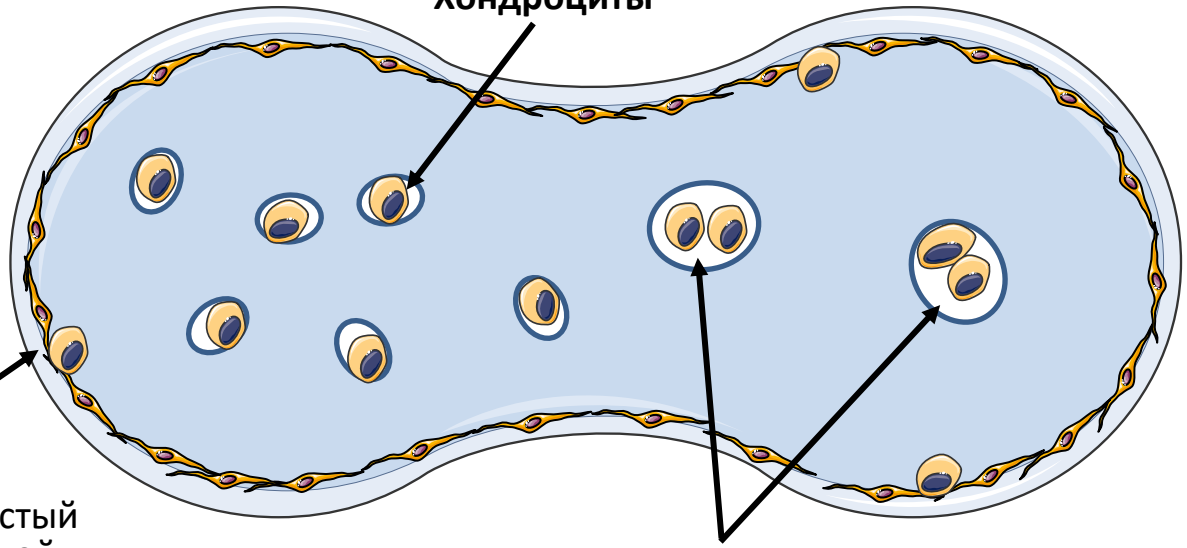

Надхрящница:
Наружный волокнистый слой, внутренний слой - клеточный из **хондрогенных клеток** и **хондробластов**

Надхрящница

- **2 слоя:**
- **функции**: питание, аппозиционный рост хряща, регенерация

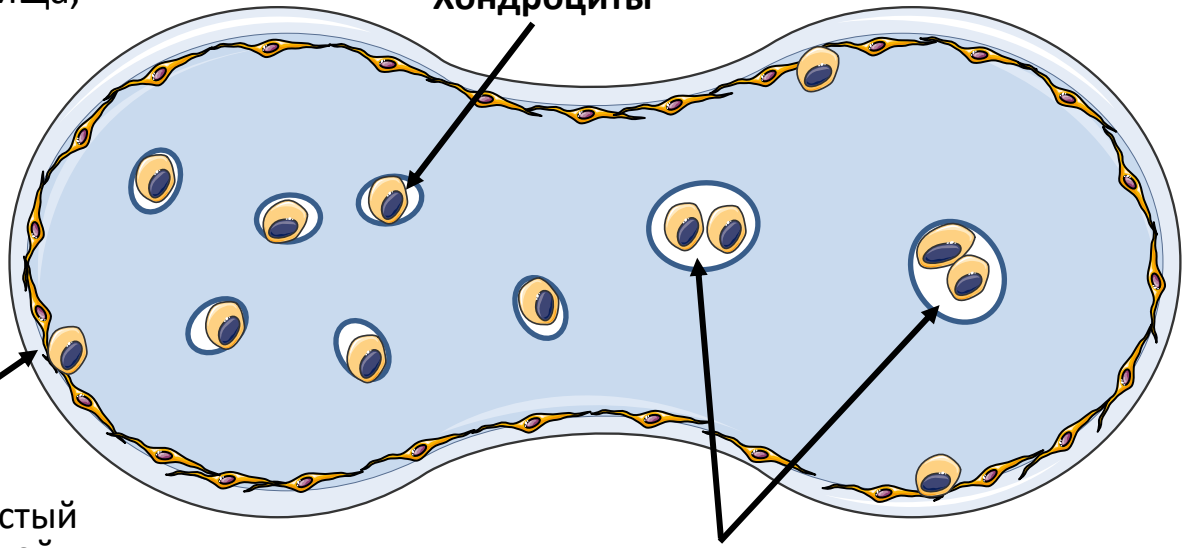

Надхрящница:
Наружный волокнистый слой, внутренний слой - клеточный из **хондрогенных клеток** и **хондробластов**

Три типа хряща

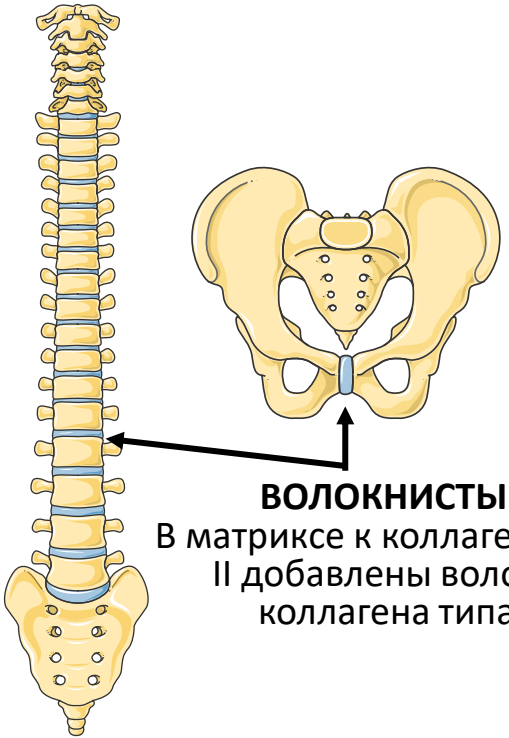

ВОЛОКНИСТЫЙ
В матриксе к коллагену типа II добавлены волокна коллагена типа I

ГИАЛИНОВЫЙ
В матриксе коллаген типа II

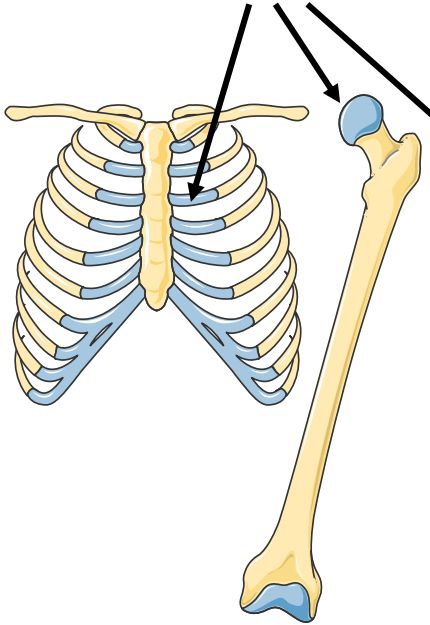

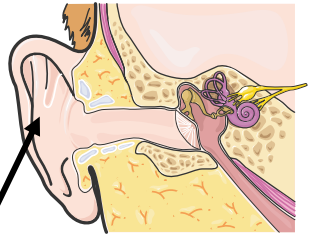

ЭЛАСТИЧЕСКИЙ
В матриксе к коллагену типа II добавлены эластические волокна

Гиалиновый хрящ

- Трахея и бронхи
- Суставные поверхности
- Гортань
- Хрящи ребер

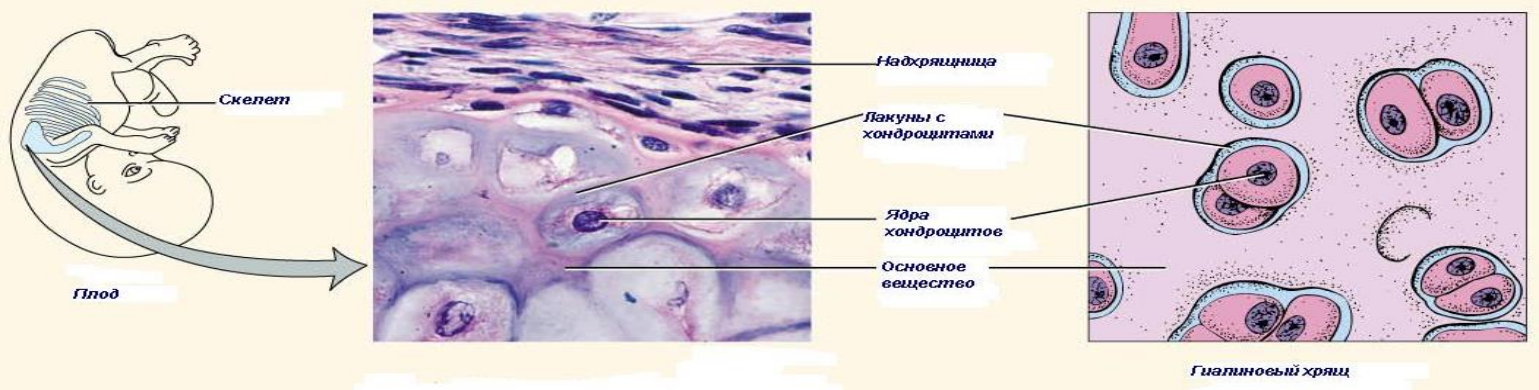

Эластический хрящ

- Ушная раковина
- Надгортанник
- Хрящи носа

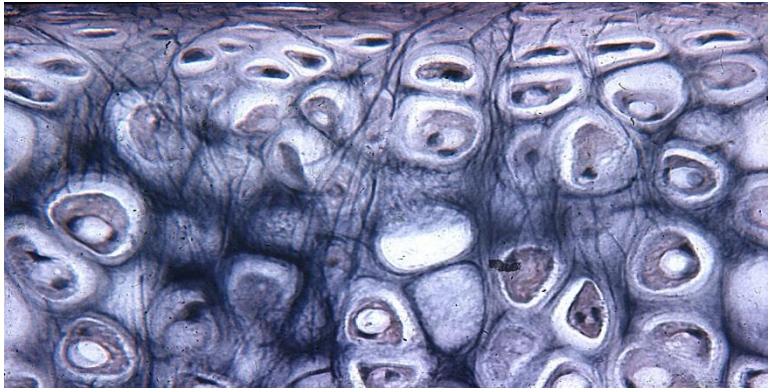

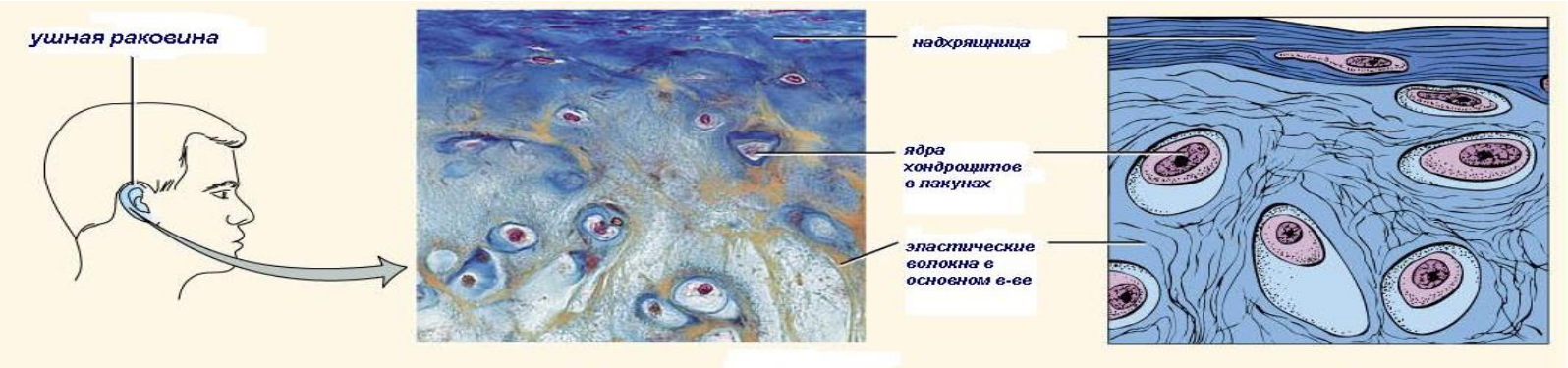

Волокнистый хрящ

- Содержит коллагены I и II типов
- Места перехода сухожилий и связок в кость
- Межпозвоночные диски
- Лобковый симфиз

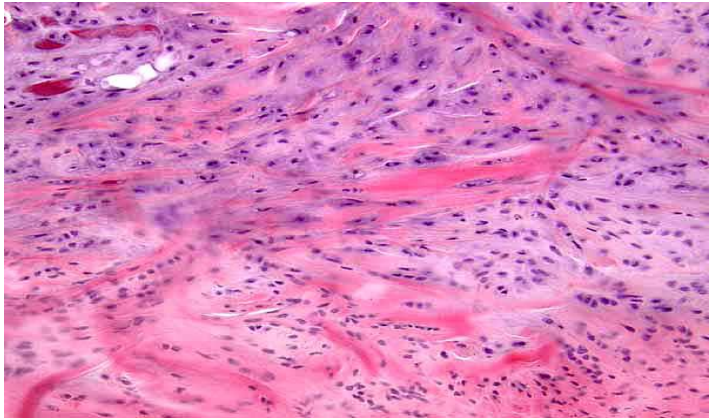

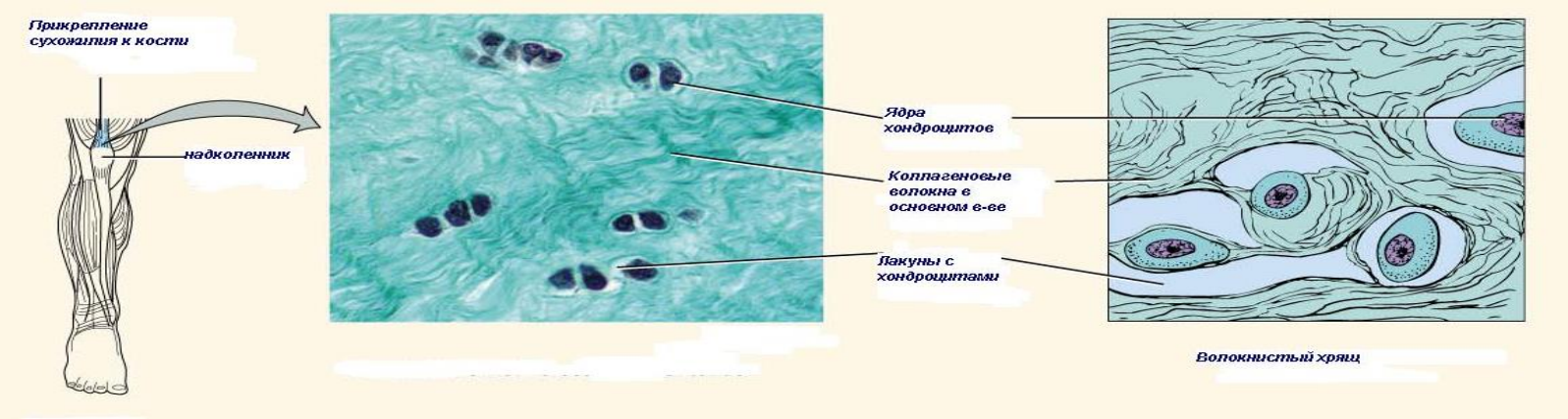

Костная ткань

Костная ткань

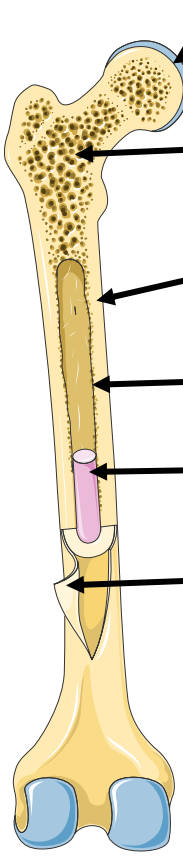

Функции:

Поддержка и защита органов

Основа для прикрепления мышц

Костный мозг (гемопоэз)

Депо кальция и минералов

Кость

Снаружи – надкостница (периост)

Внутри – полость, выстлана эндостом

Кровеносные сосуды:

- Каналы Гаверсовы (вдоль)
- Каналы Фолькмана (поперек)

Пластинчатая костная ткань:

- Губчатая
- Компактная

Рост – только аппозиционный

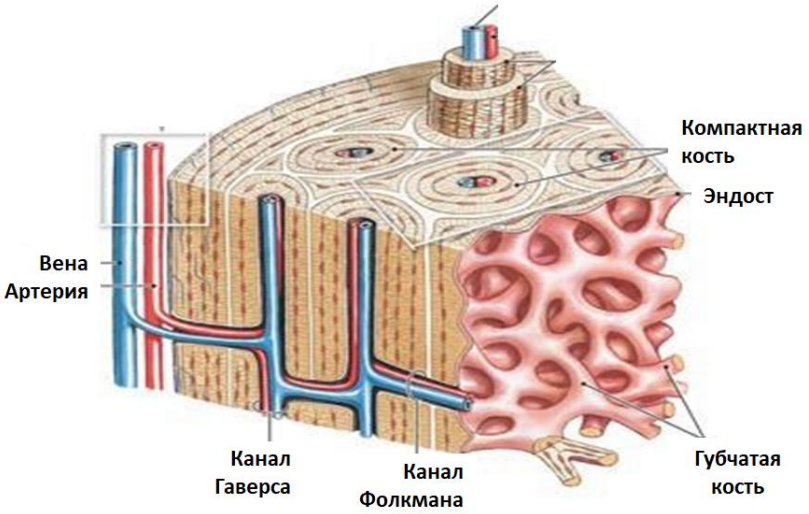

Клетки кости

- Остеогенные клетки (стволовые клетки костной ткани)
- Остеобласты (синтез матрикса)
- Остеоциты (поддержание матрикса)
- Остеокласты – макрофаги костной ткани, разрушение матрикса (происходят из моноцитов крови)

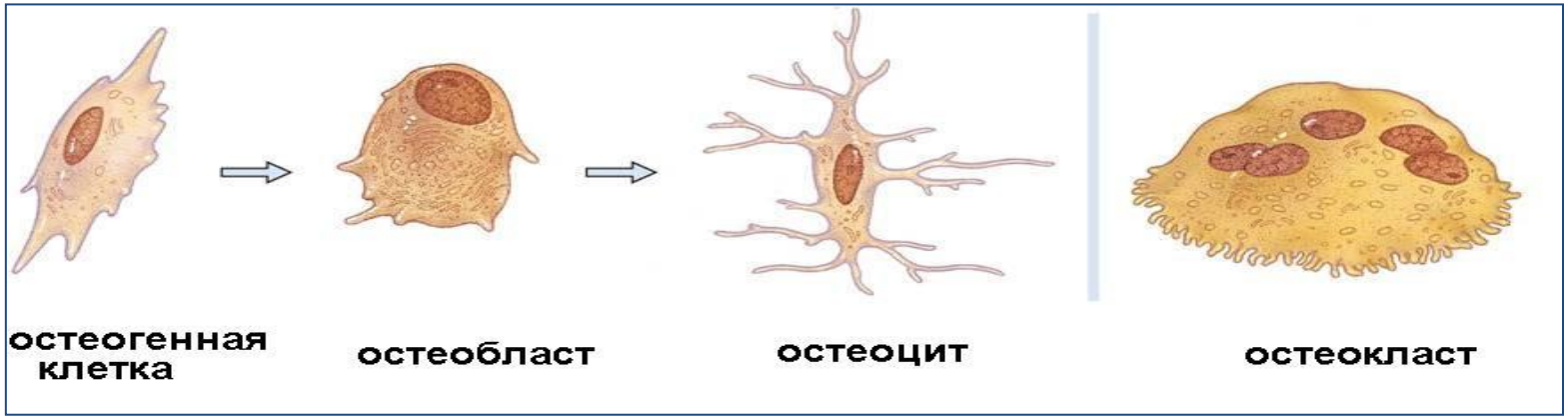

Остеогенный дифферон

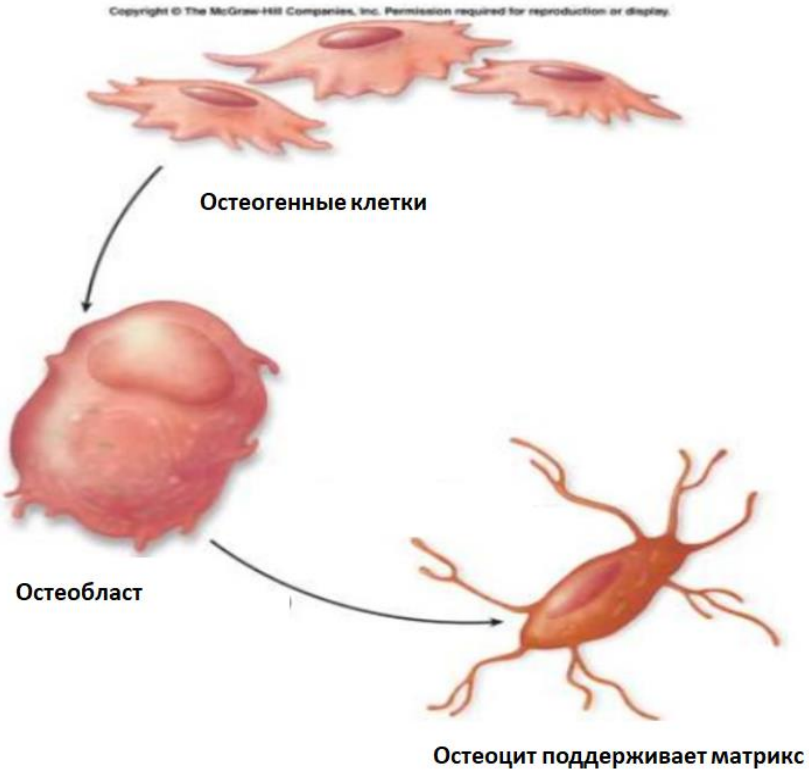

Остеокласты – макрофаги костной ткани

- Лежат в лакунах
- Многоядерные клетки
- Зона клетки, контактирующая с костной поверхностью, называется **гофрированной каемкой -** цитоплазматические выросты
- В зоне цитоплазматических выростов кислая среда и лизосомальные ферменты
- ***Функции*** - разрушение волокон и аморфного вещества кости

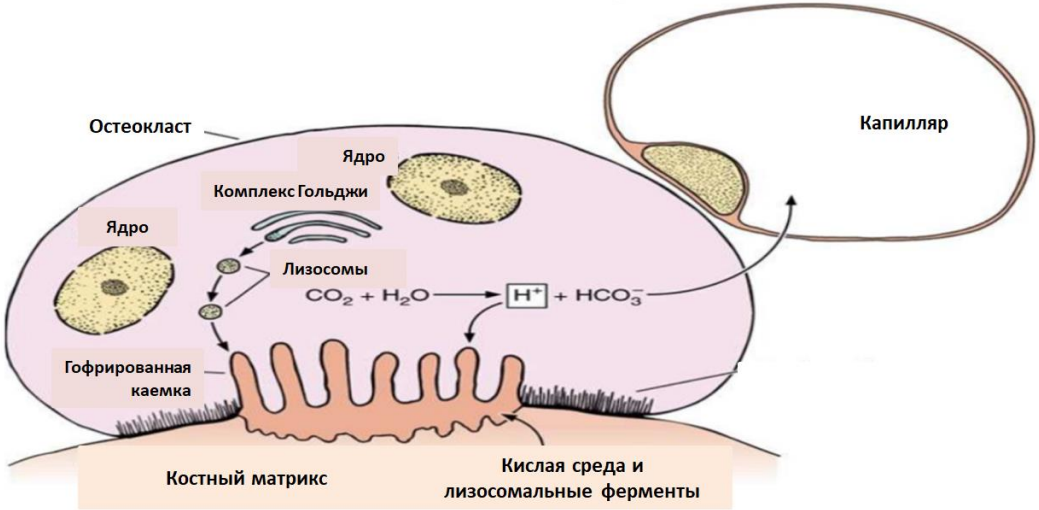

Ремоделирование кости

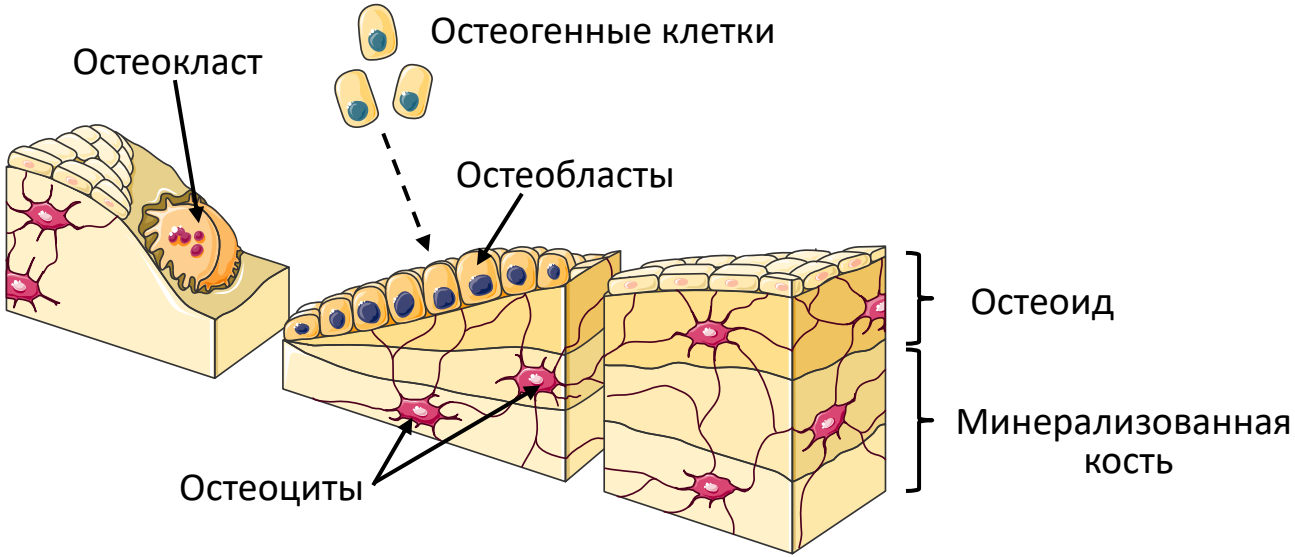

Межклеточное вещество костной ткани - **костный матрикс**

- Органические соединения – 50% объема (25 % веса) - **остеоид**
- Неорганические соединения – 50% объема (75% веса) - **гидроксиапатиты**

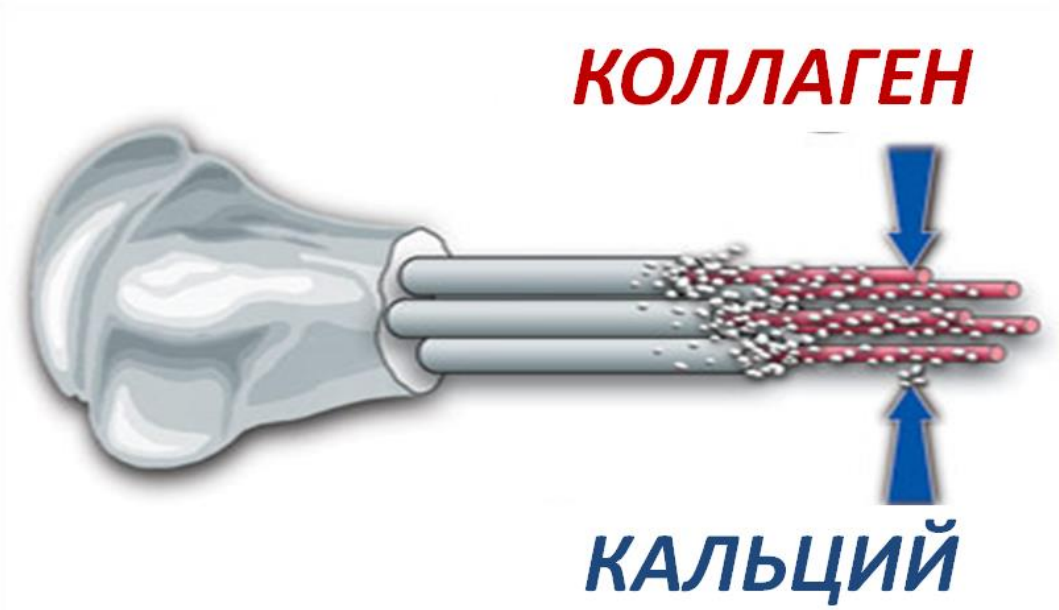

Органические соединения – **остеоид**

Волокна: **Коллаген I типа** (90-95%)

Белки, связывающие кальций:

Остеонектин -
Остеопонтин
Остеокальцин

Неорганическая часть

кальций (35%) и **фосфор** (50%)

образуют кристаллы **гидроксиапатита,**

которые соединяются с молекулами

коллагена с помощью не коллагеновых

белков матрикса

- В организме больше 1 кг кальция
- Ежедневно обновляется чуть меньше 1 грамма кальция

Кальций важен для:

- сокращения мышц
- передачи нервных импульсов
- свертывания крови
- адгезии клеток

ПТГ И ВИТАМИН Д3 ПОВЫШАЮТ, А ТКТ ПОНИЖАЕТ УРОВЕНЬ КАЛЬЦИЯ В КРОВИ

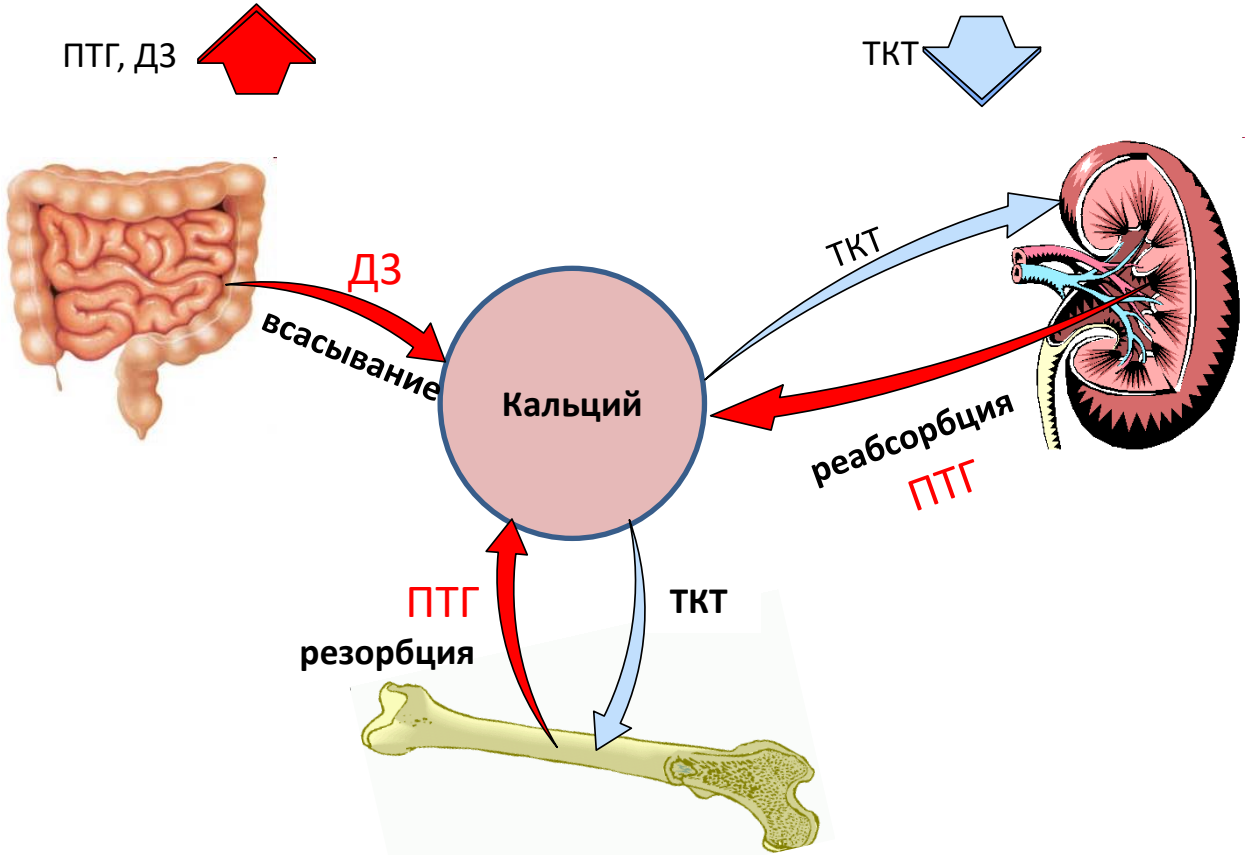

Образование и развитие костей

Гаструляция – образование трёх зародышевых листков

- **Эктодерма**
- **Энтодерма**
- **Мезодерма**

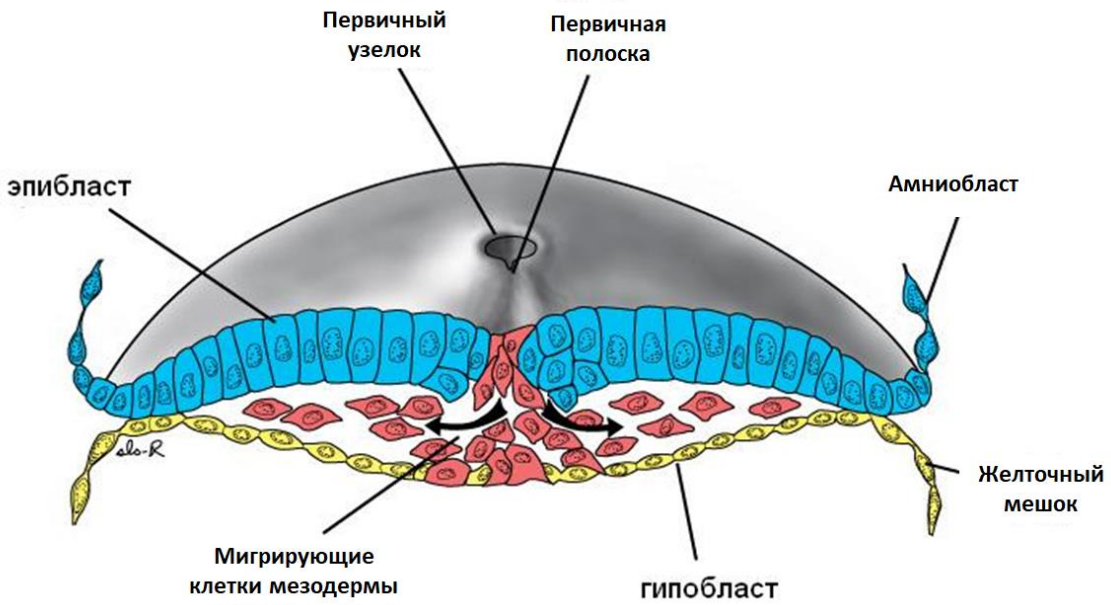

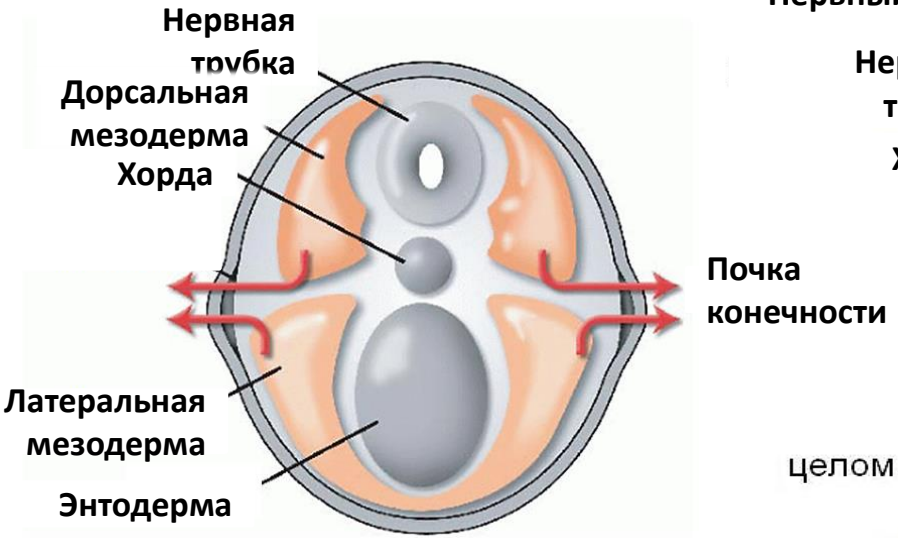
Нервная трубка
Дорсальная мезодерма
Хорда
Почка конечности
Латеральная мезодерма
Энтодерма

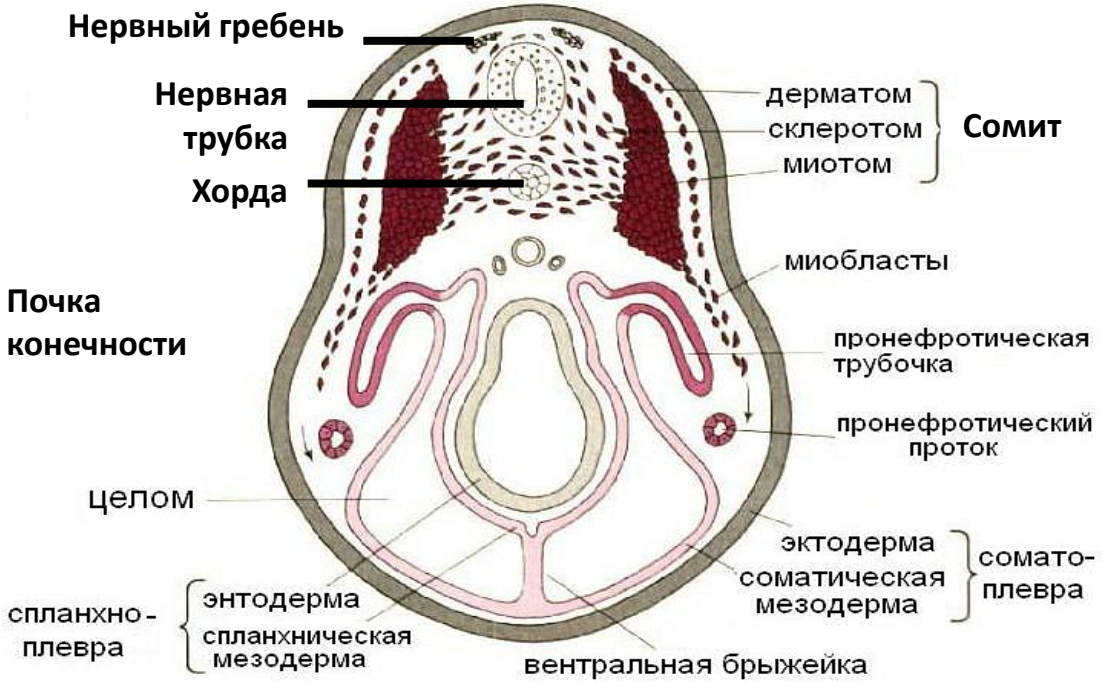
Нервный гребень
Нервная трубка
Хорда
дерматом
склеротом
миотом
Сомит
миобласты
пронефротическая трубочка
пронефротический проток
целом
эктодерма
соматическая мезодерма
соматоплевра
спланхноплевра
энтодерма
спланхническая мезодерма
вентральная брыжейка

Дорсальная мезодерма -сомит

- **Склеротом** – кости осевого скелета
- **Миотом** – скелетные мышцы
- **Дерматом** – собственно кожа

Промежуточная мезодерма

- Мочевая система
- Половая система

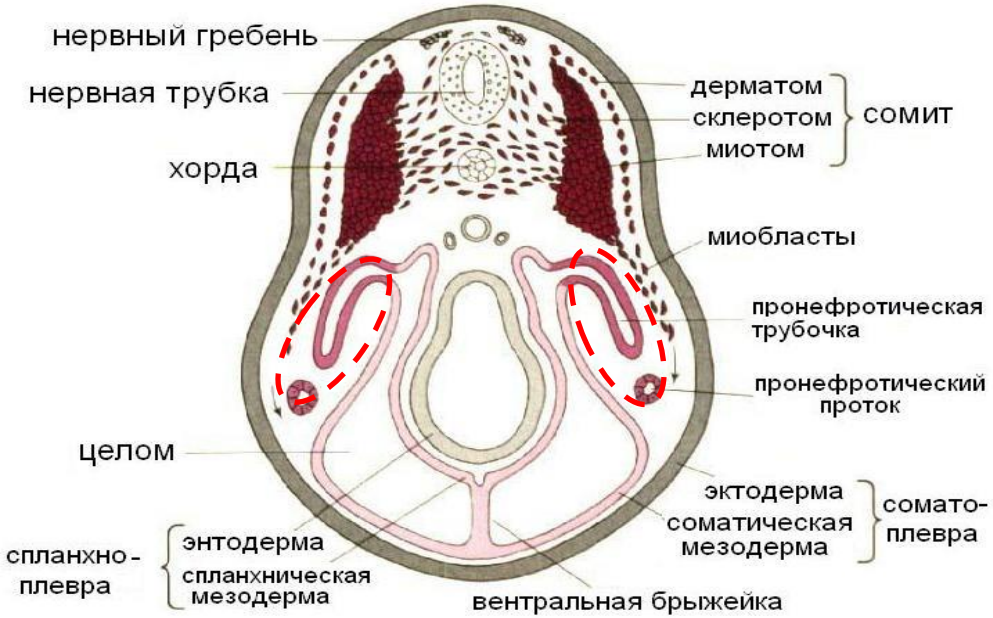

Латеральная мезодерма

Спланхническая:

- Все оболочки кишки (кроме эпителия), в т.ч. висцеральная серозная оболочка

Соматическая:

- Конечности
- Стенки тела, в т.ч. париетальная серозная оболочка

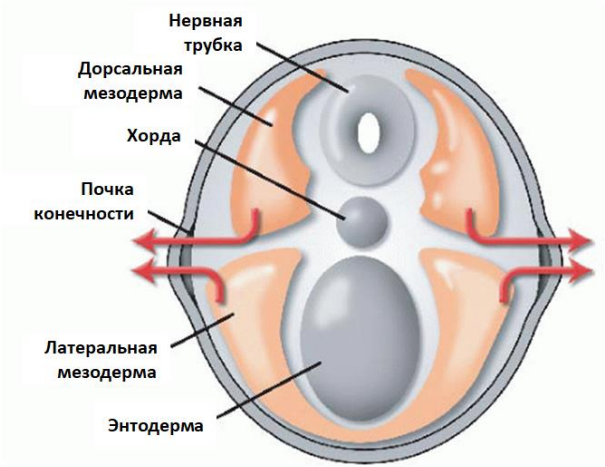

Кость развивается из мезенхимы и мезодермы:

Эндесмально - на основе соединительнотканной перепонки (кости свода черепа)

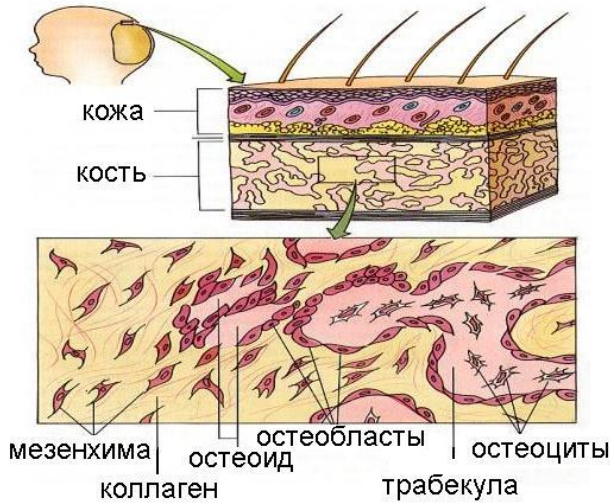

Энхондрально - на основе хрящевого зачатка будущей кости

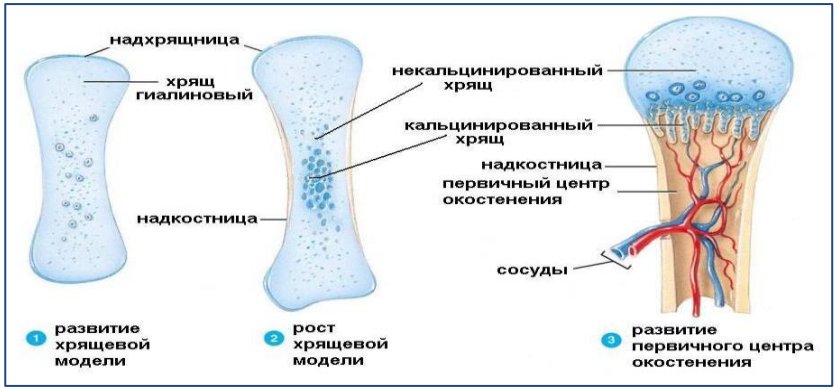

Эндесмальный остеогенез

Клетки мезенхимы ⟶ Остеогенные клетки ⟶ Остеобласты

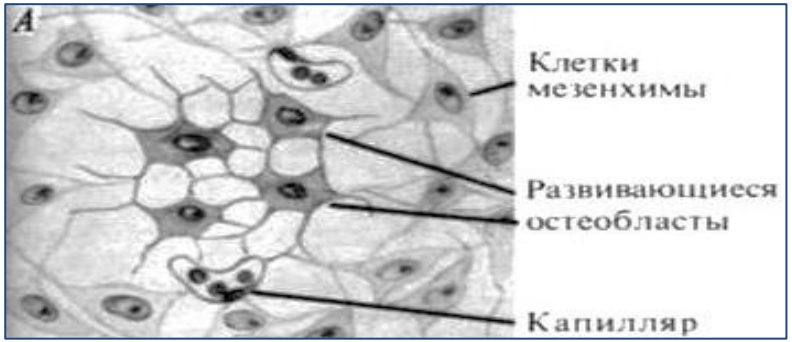

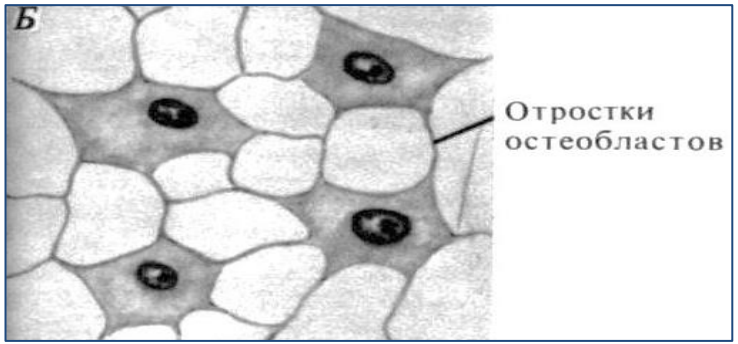

Остеобласты производят органический матрикс и «раскладывают» его вокруг себя

Превращение губчатой кости в компактную

•Утолщение трабекул, уменьшение пустот.

•Образование остеонов вокруг сосудов.

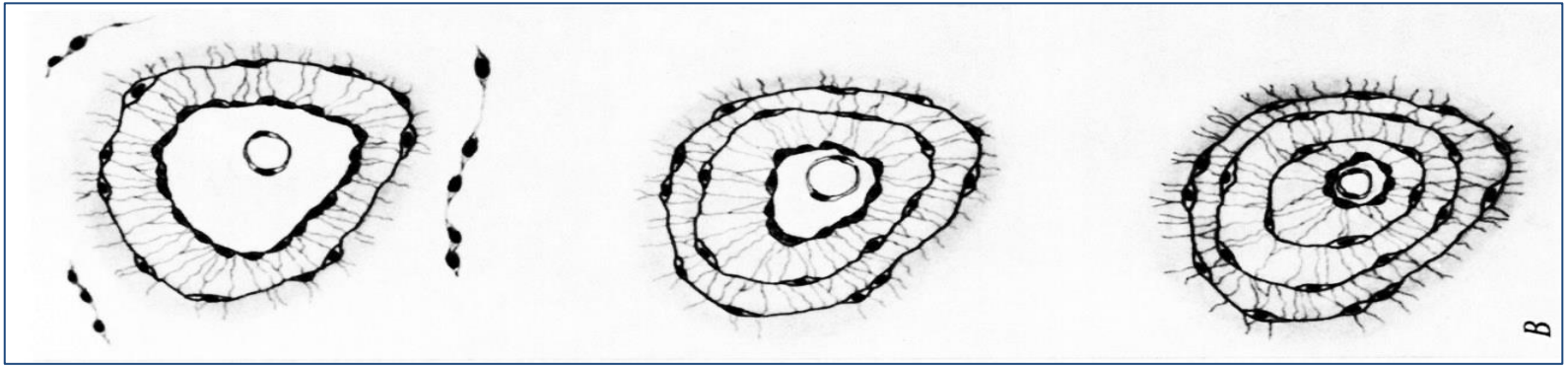

Компактная кость - остеоны

- Каналы остеона изнутри покрыты остеогенными клетками, остеобластами, остеокластами

- Волокна коллагена в одной пластинке - параллельны
- Волокна коллагена в соседних пластинках – перпендикулярны

- Лакуны - между костными пластинками
- Лакуны соединены канальцами, в которых лежат отростки остеоцитов
- В канальцах циркулирует тканевая жидкость, питающая остеоциты

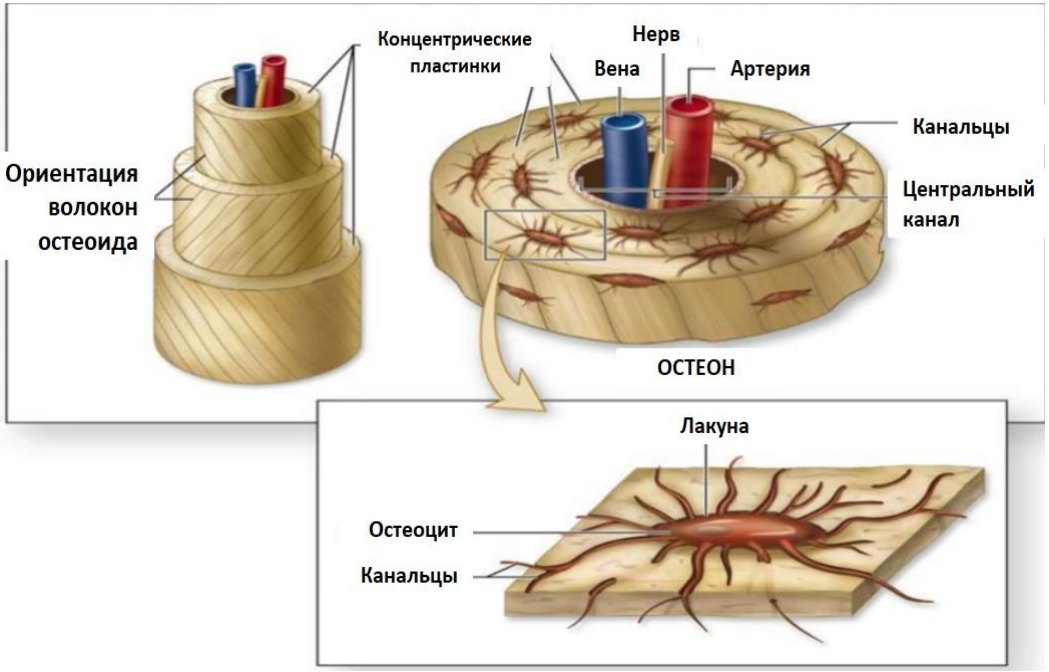

Компактная кость - остеоны

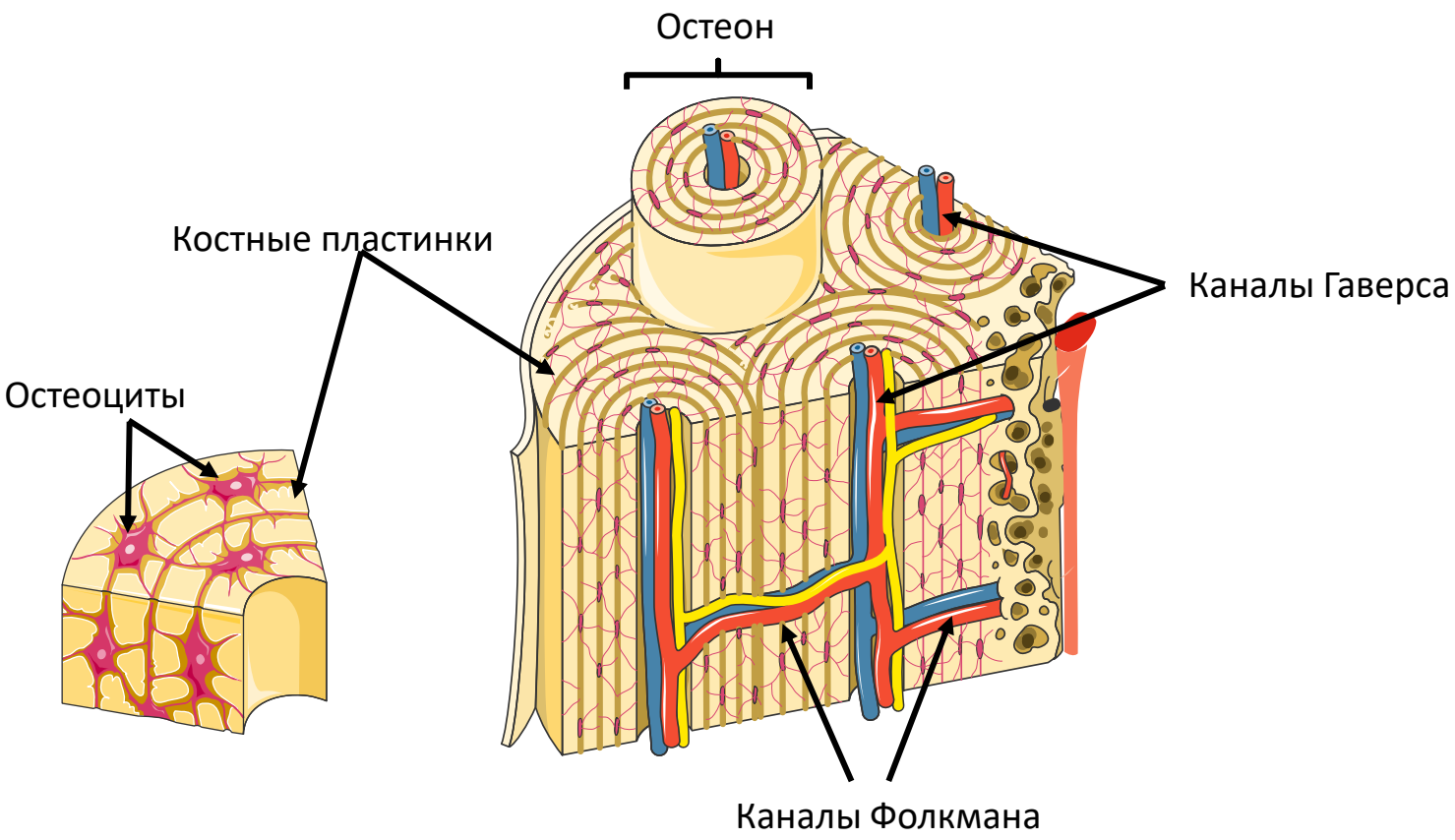

В результате энхондрального остеогенеза образуется компактная и губчатая костная ткань

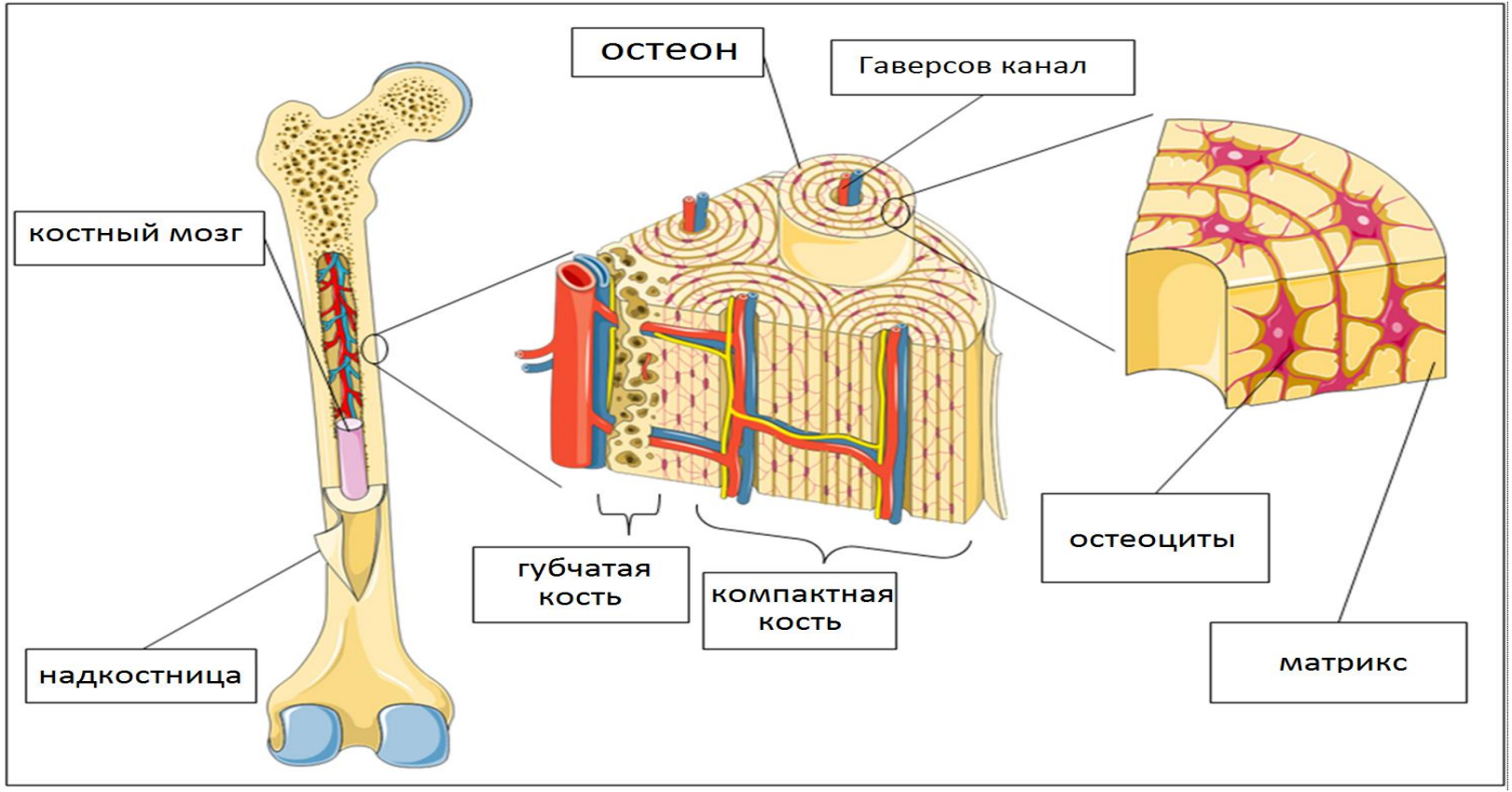

Развитие кости на месте хряща

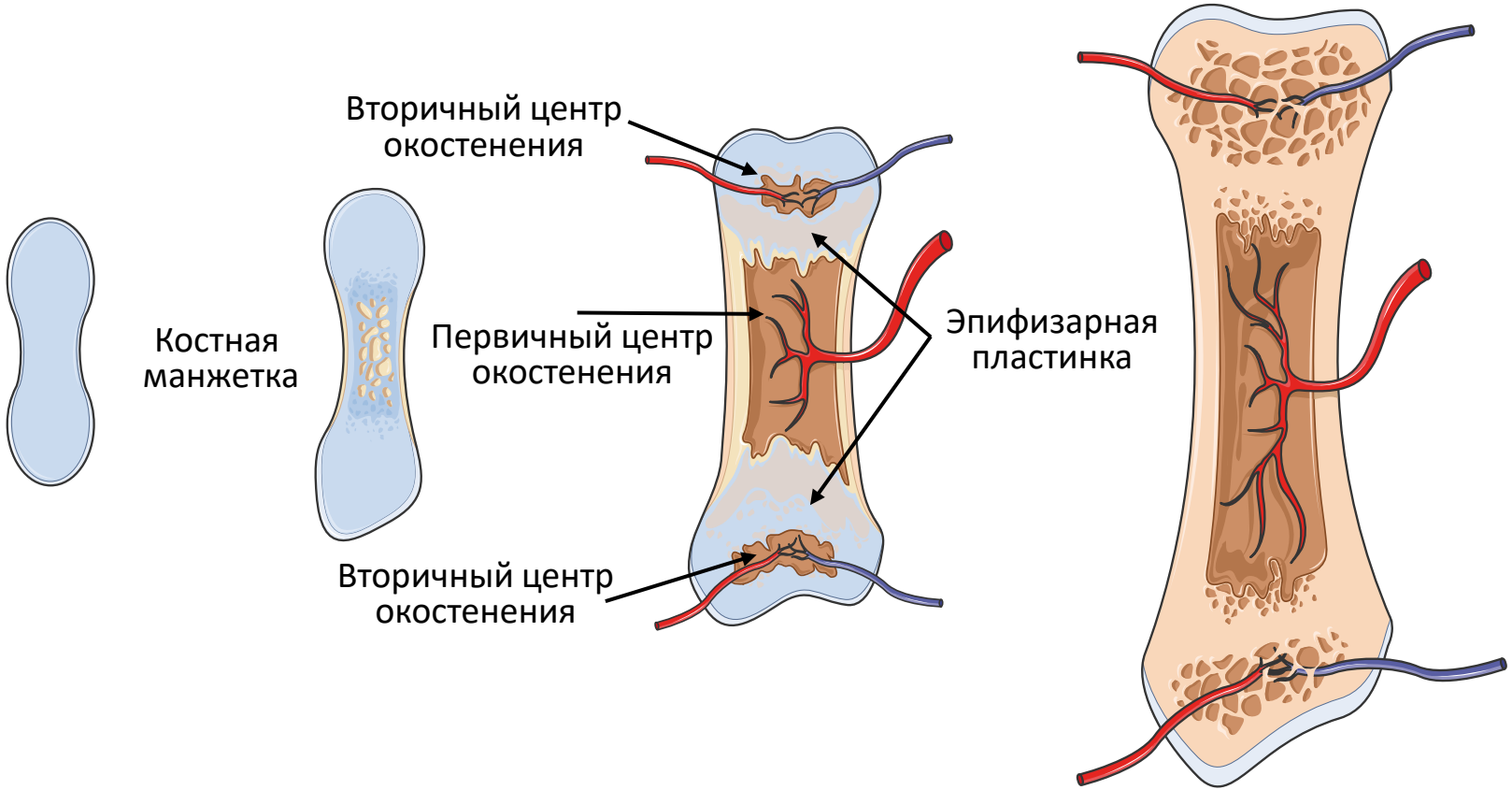

Рост кости в длину

Происходит за счет **эпифизарной пластинки:**

Созревание и гибель кальцинированного хряща, замещение его костной тканью со стороны **<u>диафиза</u>**

Размножение хондроцитов и рост хряща со стороны **<u>эпифиза</u>**

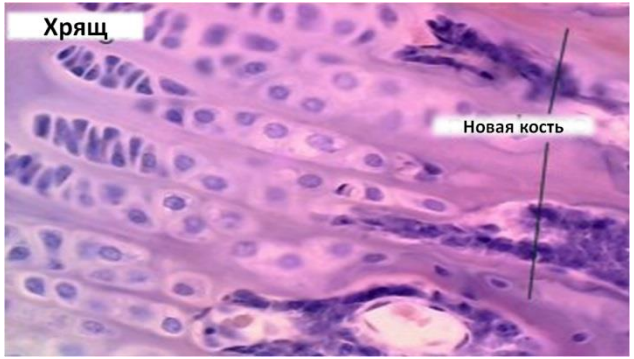

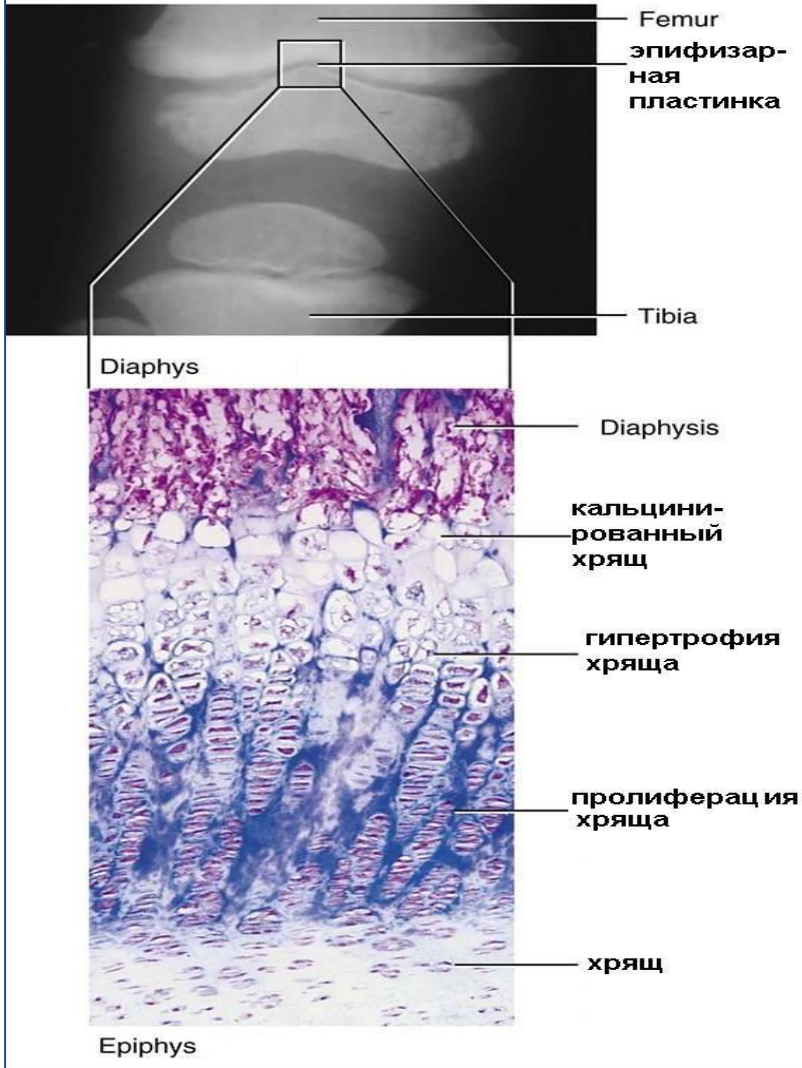

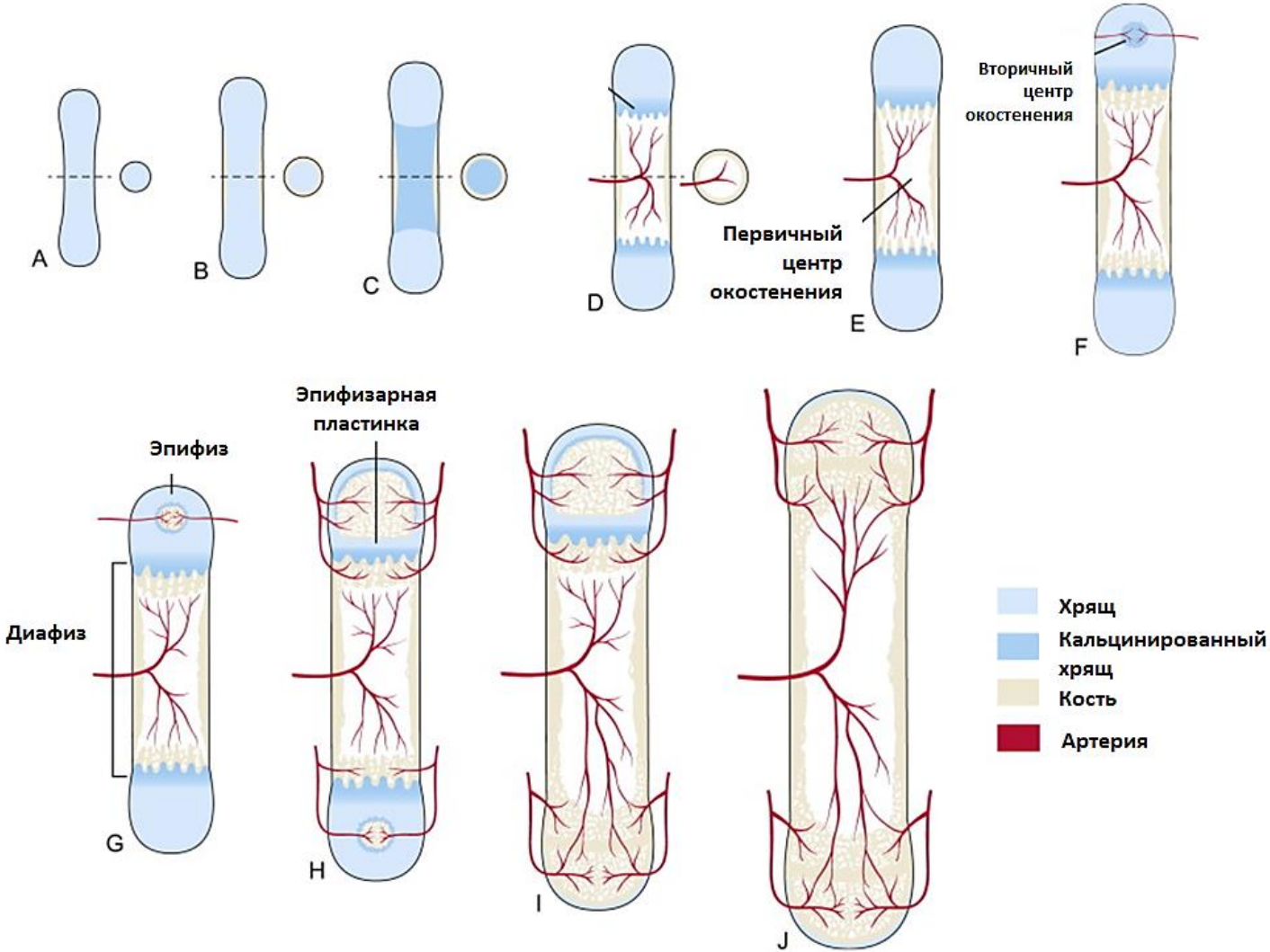
A
B
C
D
Первичный центр окостенения
E
Вторичный центр окостенения
F
Эпифиз
Диафиз
G
Эпифизарная пластинка
H
I
J
Хрящ
Кальцинированный хрящ
Кость
Артерия

Заживление переломов кости

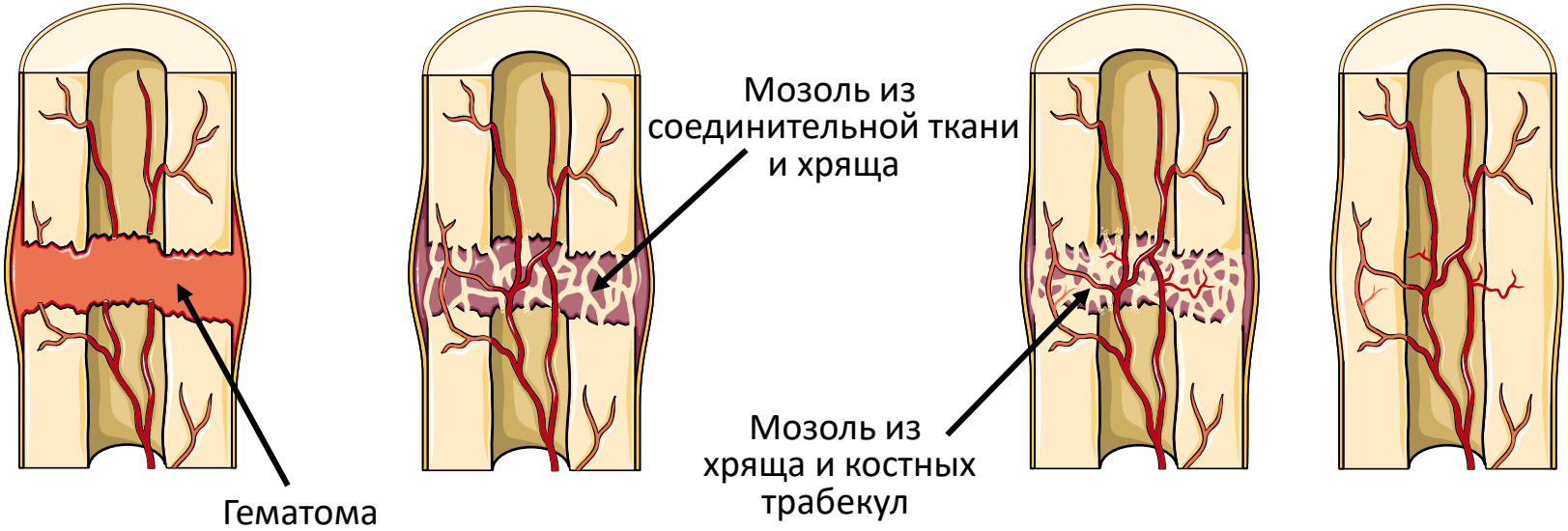

1. Образование кровяного сгустка на месте перелома
2. Формирование хрящевой мозоли
   – Прорастание сосудов
   – Образование первичной кости
3. Формирование костной мозоли
4. Перестройка костной мозоли, образование пластинчатой кости

Спасибо за внимание

https://www.litres.ru/andrey-pavlovich-kiyasov/homo-sapiens-pod-mikroskopom/chitat-onlayn/