

Компрессионный гемостаз при рефрактерном пищеводном кровотечении

А.Ю. Анисимов , Р.А. Ибрагимов, Г.Ш. Мансурова, Р.К. Залялов

Кафедра неотложной медицинской помощи и симуляционной медицины Центра медицины и фармации Высшей школы медицины Института фундаментальной медицины и биологии ФГАОУ ВО «Казанский (Приволжский) федеральный университет»
Российская Федерация, 420008, Казань, ул. Кремлевская, д. 18

✉ **Контактная информация:** Анисимов Андрей Юрьевич, доктор медицинских наук, профессор, член-корр. РАЕН, заведующий кафедрой неотложной медицинской помощи и симуляционной медицины Центра медицины и фармации Высшей школы медицины Института фундаментальной медицины и биологии ФГАОУ ВО «Казанский (Приволжский) федеральный университет». Email: aanisimovbsmp@yandex.ru

АКТУАЛЬНОСТЬ

Эффективность и безопасность компрессионного гемостаза пищеводными саморасширяющимися нитиноловыми стентами *Danis* по сравнению с зондом-обтуратором *Sengstaken-Blakemore* в лечебной программе рефрактерного пищеводного кровотечения до сих пор остается дискуссионной проблемой.

ЦЕЛЬ ИССЛЕДОВАНИЯ

Провести сравнительный анализ эффективности компрессионного гемостаза саморасширяющимся нитиноловым стентом *Danis* и зондом-обтуратором *Sengstaken-Blakemore* при варикозном пищеводном кровотечении, рефрактерным к медикаментозному и эндоскопическому лечению.

МАТЕРИАЛ И МЕТОДЫ

В первую группу сравнения вошли 44 пациента, в комплексной программе лечения которых для спасения жизни использовали тампонаду зондом-обтуратором *Sengstaken-Blakemore*. Вторую основную группу исследования составили 15 пациентов, у которых компрессионный гемостаз был выполнен с помощью саморасширяющегося нитинолового стента *Danis*. Статистическую обработку проводили с использованием критериев Колмогорова–Смирнова, Стьюдента, χ^2 и точного критерия Фишера. Отличия считали статистически значимыми при $p \leq 0,05$.

РЕЗУЛЬТАТЫ

В группе сравнения осложнения возникли у 44 (100%), в основной группе – у 8 пациентов (53,3%). Соответственно надежный механический гемостаз был достигнут в 33 (75,0%) и в 13 клинических наблюдениях (86,7%); трофические изменения слизистой оболочки пищевода были выявлены у 12 (27,2%) и 8 пациентов (53,3%); при оценке функции внешнего дыхания были установлены 5-я и 2-я степени снижения вентиляционной способности легких, а также 3-я и 1-я степени снижения жизненной емкости легких. Общая летальность в группе сравнения составила 56,8%, в основной группе – 26,7%.

ЗАКЛЮЧЕНИЕ

Компрессионный гемостаз саморасширяющимся нитиноловым стентом *Danis* в качестве моста до выбора окончательного метода терапии по сравнению с тампонадой зондом-обтуратором *Sengstaken-Blakemore* является перспективным альтернативным методом лечения первой линии у пациентов с рефрактерным пищеводным кровотечением. В то же время необходимо проведение рандомизированных контролируемых исследований для подтверждения безопасности и эффективности саморасширяющихся нитиноловых стентов.

Ключевые слова:

портальная гипертензия, рефрактерное пищеводное кровотечение, компрессионный гемостаз, саморасширяющийся нитиноловый стент, зонд-обтуратор

Ссылка для цитирования

Анисимов А.Ю., Ибрагимов Р.А., Мансурова Г.Ш., Залялов Р.К. Компрессионный гемостаз при рефрактерном пищеводном кровотечении. *Журнал им. Н.В. Склифосовского Неотложная медицинская помощь*. 2023;12(4):000–000. <https://doi.org/10.23934/2223-9022-2023-12-4-000-000>

Конфликт интересов

Авторы заявляют об отсутствии конфликта интересов

Благодарность, финансирование

Исследование не имеет спонсорской поддержки

ДЖЕЛ — должная жизненная емкость легких
ДОФВ — должный объем форсированного выдоха

ЖЕЛ — жизненная емкость легких
ОФВ — объем форсированного выдоха

ВВЕДЕНИЕ

В сентябре 1877 года в Санкт-Петербургской Императорской медико-хирургической академии молодой русский врач Николай Владимирович Экк

положил начало эре эффективного хирургического лечения больных портальной гипертензией [1]. Однако и сегодня, спустя 145 лет после экспериментального

формирования фистулы Экка, летальность от варикозного кровотечения, несмотря на достижения последних лет, составляет порядка 10–20% в течение 6 недель, в зависимости от степени нарушения функции печени [2–4].

Современные рекомендации по лечению варикозного кровотечения заключаются в сочетании стабилизации гемодинамики с тщательным замещением внутрисосудистого объема, антибиотикопрофилактики, вазоактивных препаратов, таких как терлипессин, соматостатин или их аналоги, и эндоскопического лечения, предпочтительно эндоскопического лигирования [5–6]. Однако несмотря на применение современных «золотых стандартов» фармакологической и эндоскопической терапии, у 15–20% пациентов первичное массивное кровотечение исключает возможность эндоскопического лигирования, или не удается остановить кровотечение, либо в течение ближайших 5 суток наступает его рецидив [7, 8]. Летальность у таких пациентов достигает 30–50% в нескольких сериях [9]. Если выше представленная терапия первой линии не дает результатов у гемодинамически стабильных пациентов, может быть предпринята повторная попытка эндоскопического лигирования. Если же это не удается сделать при профузном кровотечении и нестабильной гемодинамике, компрессионный гемостаз обычно выполняют баллонной тампонадой зондом-обтуратором *Sengstaken–Blakemore*, который эффективен в борьбе с кровотечением, по крайней мере временно, более чем у 80% пациентов [5]. В то же время баллонную тампонаду зондом-обтуратором *Sengstaken–Blakemore* следует использовать только в качестве временного «моста» для борьбы с массивным кровотечением, не более 12–24 часов, в течение которых должно быть принято решение о выборе метода окончательной терапии: хирургического шунтирования, *TIPS* или трансплантации печени [10]. Дело в том, что баллонная тампонада связана с высоким риском развития серьезных осложнений, особенно в случаях длительного, более 24 часов, нахождения зонда-обтуратора, или при его введении неподготовленным персоналом [11].

Исследования последних лет свидетельствуют о том, что при рефрактерном варикозном пищеводном кровотечении средством гемостаза столь же эффективным и более безопасным, чем баллонная тампонада, могут быть пищеводные саморасширяющиеся нитиноловые стенты [2, 8, 11, 12]. Однако несмотря на рекомендации, основанные на доказательствах в соответствии с Оксфордской системой, выработанные в ходе целого ряда консенсусных встреч [13–15], эта позиция в лечебной программе варикозного кровотечения остается до конца не решенной.

Учитывая выше сказанное, **целью** исследования явился сравнительный анализ эффективности компрессионного гемостаза саморасширяющимся нитиноловым стентом *Danis* и зондом-обтуратором *Sengstaken–Blakemore* при варикозном пищеводном кровотечении, рефрактерным к медикаментозному и эндоскопическому лечению.

МАТЕРИАЛ И МЕТОДЫ

Мы проанализировали результаты лечения варикозного кровотечения из пищевода, рефрактерного к медикаментозной и эндоскопической терапии в двух относительно репрезентативных группах боль-

ных. Критериями включения считали кровотечение, повторно возникшее в течение 2 часов после начала медикаментозной терапии и эндоскопического лигирования латексными кольцами *Shooter* эндоскопического лигатора компании “*Cook Medical*” (США, Дания, Ирландия) [14], либо массивное кровотечение, тяжесть которого исключала эндоскопическое лигирование, либо последнее на момент кровотечения было технически недоступно. В первую группу сравнения вошли 44 пациента, у которых использовали зонд-обтуратор *Sengstaken–Blakemore*. Во вторую основную группу включили 15 пациентов, у которых использовали саморасширяющийся нитиноловый стент. Мужчин было 28 (47,5%), женщин — 31 (52,5%). В возрасте от 15 до 39 лет было 12 (20,3%), от 40 до 59 лет — 32 (54,2%), от 60 лет и старше — 15 пациентов (25,5%). У всех 59 пациентов был цирроз печени, в том числе в исходе вирусного гепатита «В» — у 4 (6,8%), вирусного гепатита «С» — у 27 (45,8%), смешанного гепатита «В» и «С» — у 5 (8,5%), алкогольной этиологии — у 19 (32,2%), неуточненной этиологии — у 4 (6,7%). Согласно критериям *Child–Pugh*, цирроз печени класса А был у 6 (10,2%), В — у 30 (50,8%), С — у 23 пациентов (39,0%). У 52 пациентов (88,1%) в анамнезе было кровотечение из варикозных вен, а 7 (11,9%) были госпитализированы с первым эпизодом кровотечения. У 11 пациентов (18,6%) была умеренная кровопотеря, а у 48 (81,4%) — тяжелая.

Срок нахождения зонда-обтуратора *Sengstaken–Blakemore* — $2,2 \pm 1,2$ ($p=0,075$) суток. Для предотвращения трофических расстройств через 2–4 часа после установки распускали пищеводный баллон. Если кровотечение из варикозных вен пищевода продолжалось, пищеводный баллон вновь надували. Такую процедуру с интервалом 2–4 часа повторяли до достижения гемостаза саморасширяющегося нитинолового стента — $6,4 \pm 1,4$ суток ($p=0,063$).

Зонд-обтуратор *Sengstaken–Blakemore* — многопросветная резиновая трубка с надувными пищеводным (100 см³) и желудочным (150 см³) баллонами (рис. 1) [16].

Саморасширяющийся нитиноловый стент — полый металлический каркас из нитиноловой проволоки, покрытый силиконовой пленкой [17]. Диаметр расправленного стента — 25 мм, диаметр шейки — 30 мм, длина стента — 135 см (рис. 2). После установки дистальный конец стента должен располагаться на 1–2 см ниже пищеводно-желудочного перехода, а проксимальный — ниже верхнего пищеводного сфинктера (рис. 3).

Статистическую обработку проводили с помощью программы *SPSS* (v. 13.0). Для проверки распределения показателей использовали критерий Колмогорова–Смирнова. При проведении дисперсионного анализа применяли критерий Стьюдента. Качественные показатели сравнивали с применением критерия χ^2 и точного критерия Фишера. Отличия полагали статистически значимыми при $p \leq 0,05$.

РЕЗУЛЬТАТЫ

В группе сравнения осложнения возникли у 44 (100%), а в основной группе — у 8 пациентов (53,3%) (табл. 1).

Надежный механический гемостаз в группе сравнения был достигнут в 33 клинических наблюдениях (75,0%). В то же время у 11 пациентов (25,0%) на фоне зонда — обтуратора *Sengstaken–Blakemore* кровоте-



Рис. 1. Внешний вид зонда-обтуратора Sengstaken–Blakemore с раздутыми пищеводным и желудочным баллонами
Fig. 1. External view of the Sengstaken–Blakemore tube with inflated esophageal and gastric balloons



Рис. 2. Внешний вид саморасширяющегося нитинолового стента в расправленном состоянии
Fig. 2. Expanded nitinol stent

ние продолжалось. В основной группе гемостаз был достигнут в 13 клинических наблюдениях (86,7%). В то же время у 2 пациентов (13,3%) остановить кровотечение с помощью стента не удалось.

После удаления зонда-обтуратора Sengstaken–Blakemore трофические изменения слизистой оболочки пищевода и желудка в области контакта с раздутыми баллонами эндоскопически были выявлены у 12 пациентов (27,2%). При макроскопическом исследовании десяти органокомплексов пищевода от трупов больных группы сравнения на слизистой оболочке были обнаружены множественные эрозии и язвы неправильной формы размером от 3 до 15 мм и более. Вокруг язв слизистая оболочка пищевода была отечной и гиперемированной с большим количеством вязкой слизи и покрывающими поверхность серыми и желтовато-серыми пленками фибрина и детрита. Вены, выступающие в просвет пищевода, были тромбированы. При световой микроскопии были обнаружены изменения, характерные для тяжелого язвенного эзофагита. В слизистой оболочке — рассеянные эозинофилы с примесью нейтрофилов, атрофия слизистой с уплощением сосочков и истончением эпителия, расширение межэпителиальных пространств и гиперплазия клеток базальной зоны эпителия, десквамация клеток слизистой. В собственной пластинке слизистой оболочки пищевода — удлинение и увеличение количества сосочков. В подслизистой основе в некротических массах обнаруживали расширенные сосуды с гомогенными бесструктурными стенками и сгустками крови в просвете. В венах — локальная гипертрофия мышечного слоя и признаки тромбофлебита. Имели место воспалительные процессы параваскулярной ткани. Характерными были эрозии и язвы, как единичные, так и множественные. При эрозиях дефекты ограничивались слизистой до мышечной пластинки, а при язвах они проникали в подслизистый и мышечный слои (рис. 4).

После удаления саморасширяющегося нитинолового стента у 8 пациентов (53,3%) эндоскопически были обнаружены изменения слизистой оболочки пищевода в местах контакта с поверхностью стента. Макроскопическое исследование четырех органокомплексов пищевода от трупов пациентов основной группы показало, что слизистая оболочка в этих местах утолщена, отечна и гиперемирована. Складки слизистой оболочки утолщены. Поверхность ее обильно

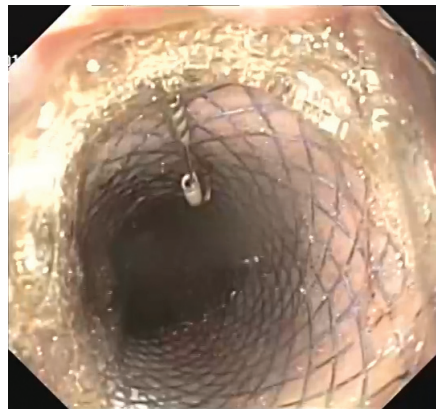

Рис. 3. Эндоскопическая картина. Саморасширяющийся нитиноловый стент в стандартной позиции в пищеводе
Fig. 3. Endoscopic picture. Self-expanding nitinol stent in standard position in the esophagus

Таблица 1

Осложнения в исследуемых группах пациентов

Table 1

Complications in the study groups of patients

| № п/п | Характер осложнения | Число пациентов | | | | p |
|-------|---|------------------------|------|-------------------------|------|-------|
| | | Основная группа (n=15) | | Группа сравнения (n=44) | | |
| | | Абс. | % | Абс. | % | |
| 1 | Затруднения при дыхании | — | — | 44 | 100 | 0,001 |
| 2 | Неприятные ощущения в ротоглотке | — | — | 44 | 100 | 0,001 |
| 3 | Боли в горле | — | — | 9 | 20,5 | 0,029 |
| 4 | Боли распирающего характера за грудиной | 2 | 13,3 | 18 | 41,0 | 0,113 |
| 5 | Гиперсаливация | — | — | 19 | 43,2 | 0,001 |
| 6 | Затруднение при откашливании скопившейся мокроты | — | — | 7 | 15,9 | 0,058 |
| 7 | Позывы на рвоту | — | — | 6 | 13,6 | 0,081 |
| 8 | Приступы тошноты | — | — | 12 | 27,2 | 0,010 |
| 9 | Аспириционная пневмония | — | — | 5 | 11,4 | 0,012 |
| 10 | Неэффективный гемостаз | 2 | 13,3 | 11 | 25,0 | 0,259 |
| 11 | Трофические изменения слизистой оболочки пищевода и желудка | 8 | 53,3 | 12 | 27,2 | 0,771 |
| 12 | Нарушения функции внешнего дыхания | — | — | 44 | 100 | 0,001 |
| 13 | Образование ригидного кольца слизистой оболочки пищевода на отдаленных сроках | 2 | 13,3 | — | — | 0,042 |

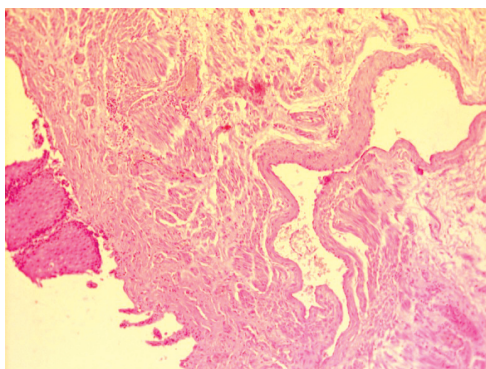


Рис. 4. Микрофотография. Брюшной отдел пищевода после механического гемостаза зондом-обтуратором *Sengstaken-Blakemore*. Забор производили во время аутопсии у трупов пациентов, умерших в ходе наблюдения. Эрозии и язвы слизистой оболочки. Увеличение $\times 10$. Окрашивание гематоксилином и эозином
Fig. 4. Microphoto. The abdominal esophagus after mechanical hemostasis with a *Sengstaken-Blakemore* tube. The collection was carried out during autopsy from the corpses of patients who died during observation. Erosions and ulcers of the mucous membrane. Magnification $\times 10$. Hematoxylin and eosin staining

покрыта слизистыми массами, местами — отложениями фибрина беловато-серого или желто-коричневого цвета. Вены, выступающие в просвет пищевода, тромбированы. Кроме того, были обнаружены множественные мелкие кровоизлияния и эрозии, легко кровоточащие при контакте. Световая микроскопия стенок пищевода выявила дистрофию, некробиоз, гиперплазию и отслоение поверхностного многослойного эпителия, преимущественно его базального слоя; удлинение эпителиальных сосочков; воспалительную инфильтрацию нейтрофильными гранулоцитами и лимфоцитами. Серозный, серозно-слизистый или серозно-лейкоцитарный экссудат. Собственная пластинка слизистой оболочки пищевода полнокровна и отечна, инфильтрирована нейтрофилами, имели место диапедезные кровоизлияния. Расширенные капилляры, венулы и вены неправильной формы и различного диаметра содержат муральные или окклюзионные красные, состоящие из тромбоцитов, фибрина и эритроцитов, или смешанные, состоящие из фибрина, эритроцитов, лейкоцитов, тромбоцитов тромбы. Лейкоциты, как и эритроциты, располагались между волокнами свернувшегося фибрина поодиночке или группами (рис. 5).

У 2 пациентов (13,3%), у которых стент находился в пищеводе более 7 суток, после его удаления было обнаружено циркулярное уплотнение слизистой оболочки в виде жесткого кольца белесоватого цвета. Оно располагалось на уровне верхнего края стента. Вероятно существует риск развития циркулярной стриктуры пищевода в области такого уплотнения (рис. 6).

При оценке функции внешнего дыхания в группе сравнения была установлена 5-я степень снижения вентиляционной способности легких и 3-я степень снижения жизненной емкости легких (ЖЕЛ), а в основной группе — 2 и 1 соответственно (табл. 2).

При исследовании параметров газового состава крови в группе сравнения на фоне метаболического ацидоза с отрицательными значениями избыточных оснований механизмы дыхательной компенсации не восстанавливали значение рН до нормального исходного уровня. Общее кислотно-основное состояние крови свидетельствовало о наличии у пациентов аци-

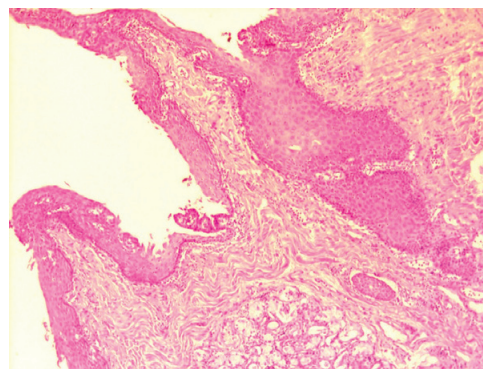


Рис. 5. Микрофотография. Аутопсия. Брюшной отдел пищевода после удаления саморасширяющегося нитинолового стента. Гиперплазия и отслоение поверхностного многослойного эпителия, преимущественно его базального слоя; удлинение эпителиальных сосочков; воспалительная инфильтрация нейтрофильными гранулоцитами и лимфоцитами. Увеличение $\times 10$. Окрашивание гематоксилином и эозином
Fig. 5. Microphotography. Autopsy. Abdominal esophagus after removal of self-expanding nitinol stent. Hyperplasia and detachment of the superficial stratified epithelium, mainly its basal layer; elongation of epithelial papillae; inflammatory infiltration of neutrophilic granulocytes and lymphocytes. Magnification $\times 10$. Hematoxylin and eosin staining

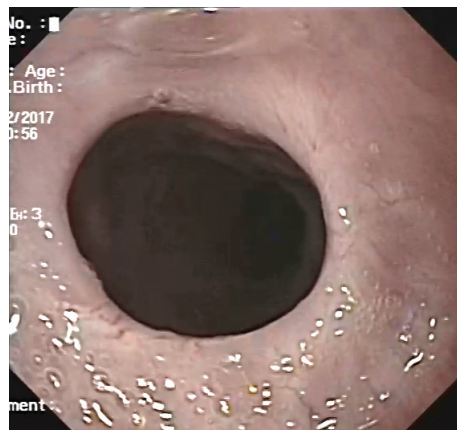


Рис. 6. Циркулярное уплотнение слизистой оболочки пищевода на уровне верхнего края стента в виде жесткого белесоватого кольца
Fig. 6. Circular compaction of the mucous membrane of the esophagus at the level of the upper edge of the stent in the form of a hard whitish ring

Таблица 2

Показатели внешнего дыхания в исследуемых группах пациентов

Table 2

Indicators of external respiration in the studied groups of patients

| № п/п | Показатели внешнего дыхания | Группа сравнения (n=9) | Основная группа (n=11) | p |
|-------|--|------------------------|------------------------|-------|
| 1 | ЖЕЛ/ДЖЕЛ | 37,3 \pm 2,7 | 61,7 \pm 0,9 | 0,001 |
| 2 | ОФВ/ДОФВ | 38,7 \pm 2,7 | 61,1 \pm 2,9 | 0,001 |
| 3 | ОФВ /ЖЕЛ | 72,3 \pm 1,1 | 73,7 \pm 2,2 | 0,062 |
| 4 | Степень снижения вентиляционной способности легких | 5 | 2 | — |
| 5 | Степень снижения ЖЕЛ | 3 | 1 | — |

Примечания: ЖЕЛ — жизненная емкость легких; ДЖЕЛ — должная жизненная емкость легких; ДОФВ — должный объем форсированного выдоха; ОФВ — объем форсированного выдоха

Notes: ЖЕЛ — vital capacity of the lungs; ДЖЕЛ — proper vital capacity of the lungs; ДОФВ — proper volume of forced exhalation; ОФВ — forced expiratory volume

демии. В основной группе на фоне метаболического ацидоза со статистически значимыми менее выраженными отрицательными значениями избыточных оснований ($p=0,044$) уровень pH крови находился на нижней границе физиологической нормы (табл. 3). В то же время статистически значимой разницы в показателях кислотно-основных свойств крови у пациентов исследуемых групп не зарегистрировано ($p=0,142$).

Общая (госпитальная) летальность в группе сравнения составила 56,8%. Умерли 25 человек из 44. В основной группе общая (госпитальная) летальность составила 26,7%. Умерли 4 пациента из 15. Основной причиной смертельных исходов явилось прогрессирование печеночно-клеточной недостаточности, в том числе на фоне продолжающегося кровотечения у 11 больных группы сравнения и у 2 больных основной группы. Продолжительность койко-дня в группе сравнения у пациентов с циррозом печени класса А составила $19,0 \pm 11,0$ ($p=0,071$), класса В — $10,7 \pm 2,3$ ($p=0,026$), класса С — $2,6 \pm 0,7$ суток ($p=0,001$). В основной группе — $9,3 \pm 1,5$ ($p=0,007$), $13,2 \pm 2,0$ ($p=0,013$) и $9,7 \pm 2,1$ суток ($p=0,001$) соответственно.

ОБСУЖДЕНИЕ

Несмотря на то что летальность от острого кровотечения из варикозного кровотечения удалось снизить с 42 до 15%, эта цифра все еще поразительно высока [18]. В 15–20% клинических наблюдений современная терапия первой линии не может справиться с кровотечением или сопровождается его ранним, в течение ближайших 5 суток, рецидивом [5]. В лечебную программу таких пациентов рекомендуют включать баллонную тампонаду зондом-обтуратором *Sengstaken-Blakemore*. Однако в 6–20% случаев она связана с фатальными осложнениями: разрывом пищевода [19], проксимальной миграцией зонда, асфиксией [20], изъязвлением слизистой оболочки пищевода или желудка, аспирацией [21]. Рецидив кровотечения возникает в более чем 50% случаев [5]. Кроме того, присутствие трубки в ротоглотке субъективно крайне неприятно для пациента. Все это побудило к поиску альтернативных способов спасения больных с рефрактерным варикозным кровотечением из пищевода. Одним из таких перспективных способов, судя по литературным источникам последних лет, является установка саморасширяющегося нитинолового стента [22, 23].

Учитывая все вышесказанное, мы сравнили эффективность саморасширяющегося пищеводного металлического стента и баллонной тампонады при лечении рефрактерного варикозного кровотечения из пищевода. Нами установлены клинически значимые осложнения баллонной тампонады: затрудненное дыхание и неприятные ощущения в ротоглотке — в 100%; гиперсаливация — в 43,2%; боли за грудиной — в 41,0%; чувство тошноты — в 27,2%; рвота — в 13,6%; трофические изменения слизистой оболочки пищевода и желудка — в 27,2%; аспирационная пневмония — в 11,4%; неэффективный гемостаз — в 25% случаев.

Для гемостаза с помощью саморасширяющегося нитинолового стента характерны: малотравматичность в 100%; хорошая переносимость — в 93,5%; возможность дренажа слюны и приема жидкости — в 100%; возможность повторного эндоскопического исследования — в 100%; менее выраженные нарушения дыхательной функции; невозможность удаления стента пациентом в состоянии возбуждения — в 100%;

Таблица 3

Показатели газового состава крови в исследуемых группах пациентов

Table 3

Blood gas parameters in the studied groups of patients

| № п/п | Показатели КЩС | Группа сравнения (n=24) | Основная группа (n=12) | p |
|-------|------------------------------|-------------------------|------------------------|-------|
| 1 | pH | 7,312±0,029 | 7,377±0,029 | 0,142 |
| 2 | PCO ₂ (Т), mmHg | 35,33±1,62 | 35,91±2,74 | 0,848 |
| 3 | PO ₂ , mmHg | 40,4±2,8 | 32,0±2,4 | 0,029 |
| 4 | Hct, % | 26,5±1,8 | 26,6±2,4 | 0,968 |
| 5 | ТНб, g/L | 42,9±9,8 | 8,9±0,8 | 0,021 |
| 6 | TCO ₂ (Т), mmol/L | 19,7±1,4 | 22,7±1,0 | 0,150 |
| 7 | HCO ₃ , mmol/L | 18,6±1,3 | 21,0±0,8 | 0,230 |
| 8 | Beb, mmol/L | -7,1±1,6 | -3,4±0,8 | 0,042 |
| 9 | BEecf, mmol/L | -7,8±1,7 | -3,6±1,0 | 0,044 |
| 10 | SBC, mmol/L | 20,2±1,6 | 21,2±0,6 | 0,547 |
| 11 | %sO ₂ с, % | 65,7±3,7 | 64,9±3,4 | 0,884 |
| 12 | ctO ₂ , ml/dL | 8,0±0,8 | 7,8±0,6 | 0,839 |

увеличение времени для принятия решения о тактике дальнейшего лечения — в 77,4% случаев.

С другой стороны, к недостаткам саморасширяющегося нитинолового стента мы отнесли дистальную миграцию стента — в 19,4%; зависимость фиксации от анатомо-физиологических особенностей кардиоэзофагеального перехода — в 3,2% и предшествующей противовоспалительной терапии — в 9,7%; высокий риск кровотечения из вен, расположенных дистальнее нижнего края стента, — в 3,2%; возможность тампонады только вен пищевода — в 100%; геморрагические и трофические изменения слизистой оболочки пищевода в месте стояния стента — в 25,8%, вплоть до циркулярного рубцевания — в 6,5% случаев наблюдений.

ЗАКЛЮЧЕНИЕ

Компрессионный гемостаз саморасширяющимся нитиноловым стентом *Danis* в качестве «моста» до выбора окончательного метода терапии по сравнению с тампонадой зондом-обтуратором *Sengstaken-Blakemore* является перспективным альтернативным методом лечения первой линии у пациентов с рефрактерным пищеводным кровотечением.

Об этом нам позволяют говорить результаты, полученные в ходе исследования, проведенного в двух относительно репрезентативных группах больных: меньше количество осложнений — 53,3% против 100%; возможность достижения надежного механического гемостаза в большем числе клинических наблюдений — 86,7% против 75,0%; более благоприятные показатели функции внешнего дыхания — 2-я степень снижения вентиляционной способности легких против 5-й и 1-й степеней снижения жизненной емкости легких против 3; меньшая общая (госпитальная) летальность — 26,7% против 56,8%.

В то же время отсутствие статистически значимой разницы в показателях кислотно-основных свойств венозной крови и трофических изменений слизистой оболочки пищевода и желудка требует проведения рандомизированных контролируемых исследований для подтверждения безопасности и эффективности саморасширяющихся нитиноловых стентов.

СПИСОК ИСТОЧНИКОВ

1. Эжк Н.В. К вопросу о перевязке воротной вены. *Военно-медицинский журнал*. 1877;130(11,2):1-2.
2. De Franchis R, Baveno VI Faculty. Expanding consensus in portal hypertension: report of the Baveno VI Consensus Workshop: stratifying risk and individualizing care for portal hypertension. *J Hepatol*. 2015;63(3):743-752. <https://doi.org/10.1016/j.jhep.2015.05.022> PMID: 26047908
3. Манукьян Г.В., Шерцингер А.Г., Жигалова С.Б., Семенова Т.С., Мартиросян Р.А. Первичная профилактика кровотечений из варикозно расширенных вен пищевода и желудка у больных портальной гипертензией (обзор литературы). *Анналы хирургической гепатологии*. 2016;21(2):93-104. <https://doi.org/10.16931/1995-5464.2016293-104>
4. Escorsell À, Pavel O, Cárdenas A, Morillas R, Llop E, Villanueva C, et al. Esophageal balloon tamponade versus esophageal stent in controlling acute refractory variceal bleeding: A multicenter randomized, controlled trial. *Hepatology*. 2016;63(6):1957-1967. <https://doi.org/10.1002/hep.28360> PMID: 26600191
5. Bosch J, Berzigotti A, Garcia-Pagan JC, Abraldes JG. The management of portal hypertension: rational basis, available treatments and future options. *J Hepatol*. 2008; 48(Suppl1):S68-S92. <https://doi.org/10.1016/j.jhep.2008.01.021> PMID: 18504681
6. Шерцингер А.Г., Чжао А.В., Ивашкин В.Т., Маевская М.В., Павлов Ч.С., Верткин А.Л., и др. Лечение кровотечений из варикозно расширенных вен пищевода и желудка. *Анналы хирургической гепатологии*. 2013;18(3):110-129.
7. Fortune BE, Garcia-Tsao G, Ciarleglio M, Deng Y, Fallon MB, Sigal S, et al. Child-Turcotte-Pugh Class is Best at Stratifying Risk in Variceal Hemorrhage: Analysis of a US Multicenter Prospective Study. *J Clin Gastroenterol*. 2017;51(5):446-453. <https://doi.org/10.1097/MCG.0000000000000733> PMID: 27779613
8. Escorsell À, García-Pagán JC, Bosch J. Esophageal Stents for Acute Variceal Bleeding: Expanding the Possibilities. *Dig Dis Sci*. 2018;63(2):275-276. <https://doi.org/10.1007/s10620-017-4854-x> PMID: 29255994
9. García-Pagán JC, Di Pascoli M, Caca K, Laleman W, Bureau C, Appenrodt B, et al. Use of early-TIPS for high-risk variceal bleeding: results of a post-RCT surveillance study. *J Hepatol*. 2013;58(1):45-50. <https://doi.org/10.1016/j.jhep.2012.08.020> PMID: 22940408
10. De Franchis R, Faculty BV. Revising consensus in portal hypertension: report of the Baveno Y consensus workshop on methodology of diagnosis and therapy in portal hypertension. *J Hepatol*. 2010;53(4):762-768. <https://doi.org/10.1016/j.jhep.2010.06.004> PMID: 20638742
11. Maufa F, Al-Kawas FH. Role of Self-Expandable Metal Stents in Acute Variceal Bleeding. *Int J Hepatol*. 2012;2012:418369. <https://doi.org/10.1155/2012/418369> PMID: 22928113
12. Maiwall R, Jamwal KD, Bhardwaj A, Bhadoria AS, Maras JS, Kumar G, et al. SX-Ella Stent Danis Effectively Controls Refractory Variceal Bleed in Patients with Acute-on-Chronic Liver Failure. *Dig Dis Sci*. 2018;63(2):493-501. <https://doi.org/10.1007/s10620-017-4686-8> PMID: 28780608
13. Iber FL. Methodology and reviews of clinical trials in portal hypertension. Edited by A.K. Burroughs, 325 pp. New York: Excerpta Medica;1987. *Hepatology*. 1987;8(3):701. <https://doi.org/10.1002/HEP.1840080351>
14. De Franchis R. Evolving consensus in portal hypertension. Report of the Baveno IV consensus workshop on methodology of diagnosis and therapy in portal hypertension. *J Hepatol*. 2005;43:167-176. <https://doi.org/10.1016/j.jhep.2005.05.009> PMID: 15925423
15. Garcia-Tsao G, Bosch J, Groszmann R. Portal hypertension and variceal bleeding, unresolved issues. Summary of an American Association for the study of liver disease and of the European Association for the Study of the Liver single-topic conference. *Hepatology*. 2008;47:1764-1772. <https://doi.org/10.1002/hep.22273> PMID: 18435460
16. Sengstaken RW, Blakemore AH. Balloon tamponade for the control of hemorrhage from esophageal varices. *Ann Surg*. 1950;131(5):781-789. <https://doi.org/10.1097/00000658-195005000-00017> PMID: 15411151
17. Safka V, Hulek P. Current Practice of Danis Stent. *Print H.R.G. Litomysl; 2014. 136 p. невозможно установить достоверность данн источн*
18. Carbonell N, Pauwels A, Serfaty L, Fourdan O, Lévy VG, Poupon R. Improved survival after variceal bleeding in patients with cirrhosis over the past two decades. *Hepatology*. 2004;40(3):652-659. <https://doi.org/10.1002/hep.20339> PMID: 15349904
19. Chong CF. Esophageal rupture due to Sengstaken-Blakemore tube misplacement. *World J Gastroenterol*. 2005;11(41):6563-6565. <https://doi.org/10.3748/wjg.v11.i41.6563> PMID: 16425437
20. Collyer TC, Dawson SE, Earl D. Acute upper airway obstruction due to displacement of a Sengstaken-Blakemore tube. *Eur J Anaesthesiol*. 2008;25(4):341-342. <https://doi.org/10.1017/S0265021507002852> PMID: 18354039
21. Feneyrou B, Hanana J, Daures JP, Prioton JB. Initial control of bleeding from esophageal varices with the Sengstaken-Blakemore tube. Experience in 82 patients. *Am J Surg*. 1988;155(3):509-511. [https://doi.org/10.1016/s0002-9610\(88\)80124-7](https://doi.org/10.1016/s0002-9610(88)80124-7) PMID: 3257849
22. Escorsell À, Bosch J. Self-expandable metal stents in the treatment of acute esophageal variceal bleeding. *Gastroenterol Res Pract*. 2011;910986. <https://doi.org/10.1155/2011/910986> PMID: 22013436
23. Анисимов А.Ю., Логинов А.В., Ибрагимов Р.А., Анисимов А.А. Эндоскопический гемостаз саморасширяющимися нитиноловыми стентами (обзор литературы). *Анналы хирургической гепатологии*. 2020;25(1):94-105. <https://doi.org/10.16931/1995-5464.2020194-105>

REFERENCES

1. Эжк Н. В. К вопросу о перевязке воротной вены. *Воен.-мед. журн*. 1877; 130 (11,2): 1-2.
2. De Franchis R., Faculty Baveno VI. Expanding consensus in portal hypertension: report of the Baveno VI Consensus Workshop: stratifying risk and individualizing care for portal hypertension. *J Hepatol*. 2015; 63: 743-752. <https://doi.org/10.1016/j.jhep.2015.05.022>
3. Манукьян Г.В., Шерцингер А.Г., Жигалова С.Б., Семенова Т.С., Мартиросян Р.А. Первичная профилактика кровотечений из варикозно расширенных вен пищевода и желудка у больных портальной гипертензией (обзор литературы). *Анналы хирургической гепатологии*, 2016; 21(2): 93 - 104. <https://doi.org/10.16931/1995-5464.2016293-104>
4. Escorsell À, Pavel O., Cárdenas A., Morillas R., Llop E., Villanueva C., García-Pagán J. C., Bosch J., & Variceal Bleeding Study Group. Esophageal balloon tamponade versus esophageal stent in controlling acute refractory variceal bleeding: A multicenter randomized, controlled trial. *Hepatology*. 2016; 63 (6): 1957-1967. <https://doi.org/10.1002/hep.28360>
5. Bosch J., Berzigotti A., Garcia-Pagan J. C., Abraldes J. G. The management of portal hypertension: rational basis, available treatments and future options. *Journal of Hepatology*. 2008; 48 (1): S68-S92. <https://doi.org/10.1016/j.jhep.2008.01.021>
6. Шерцингер А.Г., Чжао А.В., Ивашкин В.Т., Маевская М.В., Павлов Ч.С., Верткин А.Л., Огурцов П.П., Лопаткина Т.Н., Котив Б.Н., Дзидзава И.И., Анисимов А.Ю., Прудков М.И., Хоронько Ю.В., Назыров Ф.Г., Девятов А.В., Кищенко Е.А. Лечение кровотечений из варикозно расширенных вен пищевода и желудка. *Анналы хирургической гепатологии*. 2013; 18 (3): 110-129.
7. Fortune B.E., Garcia-Tsao G., Ciarleglio M., Deng Y., Fallon M.B., Sigal S., Chalasani N.P., Lim J.K., Reuben A., Vargas H.E., Abrams G., Lewis M.D., Hassanein T., Trotter J.F., Sanyal A.J., Beavers K.L., Ganger D., Thuluvath P.J., Grace N.D., Groszmann R.J., ... Vapreotide Study Group. Child-Turcotte-Pugh Class is Best at Stratifying Risk in Variceal Hemorrhage: Analysis of a US Multicenter Prospective Study. *J Clin Gastroenterol*. 2017; 51 (5): 446-453. <https://doi.org/10.1097/MCG.0000000000000733>
8. Escorsell À., García-Pagán J.C., Bosch J. Esophageal Stents for Acute Variceal Bleeding: Expanding the Possibilities. *Dig Dis Sci*. 2018; 63 (2): 275-276. <https://doi.org/10.1007/s10620-017-4854-x>
9. García-Pagán J.C., Di Pascoli M., Caca K., Laleman W., Bureau C., Appenrodt B., Luca A., Zipprich A., Abraldes J.G., Nevens F., Vinel J.P., Sauerbruch T., Bosch J. Use of early-TIPS for high-risk variceal bleeding: results of a post-RCT surveillance study. *J Hepatol*. 2013; 58 (1): 45-50. <https://doi.org/10.1016/j.jhep.2012.08.020>
10. De Franchis R., & Baveno V Faculty. Revising consensus in portal hypertension: report of the Baveno Y consensus workshop on methodology of diagnosis and therapy in portal hypertension. *Journal of Hepatology*. 2010; 53 (4): 762-768. <https://doi.org/10.1016/j.jhep.2010.06.004>
11. Maufa F., Al-Kawas F.H. Role of Self-Expandable Metal Stents in Acute Variceal Bleeding. *International Journal of Hepatology*. 2012; Article ID 418369. <https://doi.org/10.1155/2012/418369>
12. Maiwall R., Jamwal K.D., Bhardwaj A., Bhadoria A.S., Maras J.S., Kumar G., Jindal A., Choudhury A., Anand L., Sahney A., Kumar A., Sharma M.K., Sharma B.C., Sarin S.K. SX-Ella Stent Danis Effectively Controls Refractory Variceal Bleed in Patients with Acute-on-Chronic Liver Failure. *Dig Dis Sci*. 2018; 63 (2): 493-501. <https://doi.org/10.1007/s10620-017-4686-8>
13. Iber F.L. Methodology and reviews of clinical trials in portal hypertension. Edited by A.K. Burroughs, 325 pp. New York: Excerpta Medica. *Hepatology*, 1987; 8: 701-701. <https://doi.org/10.1002/HEP.1840080351>
14. De Franchis R. Evolving consensus in portal hypertension. Report of the Baveno IV consensus workshop on methodology of diagnosis and therapy in portal hypertension. *J Hepatol*. 2005; 43: 167-176. <https://doi.org/10.1016/j.jhep.2005.05.009>
15. Garcia-Tsao G, Bosch J, Groszmann R. Portal hypertension and variceal bleeding, unresolved issues. Summary of an American Association for the study of liver disease and of the European Association for the Study of the Liver single-topic conference. *Hepatology*. 2008;47:1764-1772.

- <https://doi.org/10.1002/hep.22273>
16. Sengstaken R.W., Blakemore A.H. Balloon tamponade for the control of hemorrhage from esophageal varices. *Annals of surgery*. 1950; 131 (5): 781-789. <https://doi.org/10.1097/0000658-195005000-00017>
 17. Safka V., Hulek P. Current Practice of Danis Stent. *Print H.R.G. Litomysl*. 2014. 136 p.
 18. Carbonell N., Pauwels A., Serfaty L., Fourdan O., Lévy V.G., Poupon R. Improved survival after variceal bleeding in patients with cirrhosis over the past two decades. *Hepatology*. 2004; 40 (3): 652-659. <https://doi.org/10.1002/hep.20339>
 19. Chong C.F. Esophageal rupture due to Sengstaken-Blakemore tube misplacement. *World Journal of Gastroenterology*. 2005; 11 (41): 6563-6565. <https://doi.org/10.3748/wjg.v11.i41.6563>
 20. Collyer T.C., Dawson S.E., Earl D. Acute upper airway obstruction due to displacement of a Sengstaken-Blakemore tube. *European Journal of Anaesthesiology*. 2008; 25 (4): 341-342. <https://doi.org/10.1017/S0265021507002852>
 21. Feneyrou B., Hanana J., Daures J.P., Prioton J.B. Initial control of bleeding from esophageal varices with the Sengstaken-Blakemore tube. Experience in 82 patients. *American Journal of Surgery*. 1988; 155 (3): 509-511. [https://doi.org/10.1016/s0002-9610\(88\)80124-7](https://doi.org/10.1016/s0002-9610(88)80124-7)
 22. Escorsell À., Bosch J. Self-expandable metal stents in the treatment of acute esophageal variceal bleeding. *Gastroenterology Research and Practice*. 2011, 910986. <https://doi.org/10.1155/2011/910986>
 23. Анисимов А.Ю., Логинов А.В., Ибрагимов Р.А., Анисимов А.А. Эндоскопический гемостаз саморасширяющимися нитиноловыми стентами (обзор литературы). *Анналы хирургической гепатологии*. 2020; 25 (1): 94-105. <https://doi.org/10.16931/1995-5464.2020194-105>

ИНФОРМАЦИЯ ОБ АВТОРАХ

Анисимов Андрей Юрьевич

доктор медицинских наук, профессор, член-корр. РАЕН, заведующий кафедрой неотложной медицинской помощи и симуляционной медицины Центра медицины и фармации Высшей школы медицины Института фундаментальной медицины и биологии ФГАОУ ВО «Казанский (Приволжский) федеральный университет»;

<https://orcid.org/0000-0003-4156-434X>, aanisimovbsmp@yandex.ru;

40%: идея и разработка дизайна исследования, участие в анализе результатов, написание статьи, редактирование, утверждение окончательного варианта рукописи

Ибрагимов Ринат Абдулкабирович

доцент кафедры неотложной медицинской помощи и симуляционной медицины Центра медицины и фармации Высшей школы медицины Института фундаментальной медицины и биологии ФГАОУ ВО «Казанский (Приволжский) федеральный университет»;

<https://orcid.org/0000-0003-0788-9845>, rinatibr@mail.ru;

20%: отбор и курация больных, сбор и обработка данных, участие в анализе результатов, корректировка текста статьи

Мансурова Гюзель Шамилевна

доцент кафедры неотложной медицинской помощи и симуляционной медицины Центра медицины и фармации Высшей школы медицины Института фундаментальной медицины и биологии ФГАОУ ВО «Казанский (Приволжский) федеральный университет»;

<http://orcid.org/0000-0003-3780-5243>, gsmansurova@kpfu.ru;

20%: сбор и анализ литературных данных, участие в анализе результатов, корректировка текста статьи

Заялялов Рамиль Камилевич

заведующий отделением эндоскопии Медико-санитарной части ФГАОУ ВО «Казанский (Приволжский) федеральный университет»;

<http://orcid.org/0000-0001-7459-9878>, romazzol@mail.ru;

10%: выполнение эндоскопических процедур, сбор и техническая обработка данных

Авторы заявляют об отсутствии конфликта интересов

Compression Hemostasis in Refractory Esophageal Bleeding

A.Y. Anisimov , R.A. Ibragimov, G.Sh. Mansurova, R.K. Zalyalov

Institute

Federal State Autonomous Educational Institution of Higher Education Kazan (Volga Region) Federal University
18, Kremlyovskaya Str., 420008, Kazan, Russian Federation

✉ **Contacts:** Andrey Yu. Anisimov, Doctor of Medical Sciences, Professor, Corresponding Member RANS, Head of the Department of Emergency Medical Care and Simulation Medicine, Center of Medicine and Pharmacy, Higher School of Medicine, Institute of Fundamental Medicine and Biology, Kazan (Volga Region) Federal University. Email: aanisimovbsmp@yandex.ru

RELEVANCE Efficiency and safety of compression hemostasis with esophageal self-expanding nitinol stents Danis compared to the Sengstaken-Blakemore tube in the treatment program of refractory esophageal bleeding still remains a controversial issue.

AIM OF THE STUDY To conduct a comparative analysis of the effectiveness of Danis self-expanding compression hemostasis nitinol stent and the Sengstaken-Blakemore tube for variceal esophageal bleeding refractory to drug and endoscopic treatment.

MATERIAL AND METHODS The first comparison group included 44 patients, in whose complex treatment program tamponade with a Sengstaken-Blakemore tube was used to save lives. The second main group of the study consisted of 15 patients in whom compression hemostasis was performed using Danis self-expanding nitinol stent. Statistical processing was carried out using the Kolmogorov-Smirnov, Student, χ^2 and Fisher exact tests. Differences were considered statistically significant at $p \leq 0.05$.

RESULTS In the comparison group, complications occurred in 44 (100%), in the main group complications were observed in 8 patients (53.3%). Accordingly, reliable mechanical hemostasis was achieved in 33 (75.0%) and 13 clinical observations (86.7%); trophic changes in the esophageal mucosa were detected in 12 (27.2%) and 8 patients (53.3%). When assessing the function of external respiration, 5th and 2nd degrees of decrease in the ventilation capacity of the lungs, as well as 3rd and 1st degrees of decrease in the vital capacity of the lungs were established. The overall mortality was 56.8% in the comparison group and 26.7% in the main group.

CONCLUSION Self-expanding compression hemostasis nitinol stent Danis as a bridge to the choice of definitive therapy compared to tamponade with the Sengstaken-Blakemore tube is a promising alternative first-line treatment for patients with refractory esophageal bleeding. At the same time, it is necessary to conduct randomized controlled studies to confirm the safety and effectiveness of self-expanding nitinol stents.

Keywords: portal hypertension, refractory esophageal bleeding, compression hemostasis, self-expanding nitinol stent, tube

For citation Anisimov A.Y., Ibragimov R.A., Mansurova G.Sh., Zalyalov R.K. Compression Hemostasis in Refractory Esophageal Bleeding. *Russian Sklifosovsky Journal of Emergency Medical Care*. 2023;12(4):000–000. <https://doi.org/10.23934/2223-9022-2023-12-4-000-000> (in Russ.)

Conflict of interest Authors declare lack of the conflicts of interests

Acknowledgments, sponsorship The study had no sponsorship

Affiliations

| | |
|---------------------|---|
| Andrey Yu. Anisimov | Doctor of Medical Sciences, Professor, Corresponding Member RANS, Head of the Department of Emergency Medical Care and Simulation Medicine, Center of Medicine and Pharmacy, Higher School of Medicine, Institute of Fundamental Medicine and Biology, Kazan (Volga Region) Federal University; https://orcid.org/0000-0003-4156-434X , aanisimovbsmp@yandex.ru ; 40%, idea and development of study design, participation in analysis of results, writing, editing, approval of the final version of the manuscript |
| Rinat A. Ibragimov | Associate Professor of the Department of Emergency Medical Care and Simulation Medicine, Center of Medicine and Pharmacy, Higher School of Medicine, Institute of Fundamental Medicine and Biology, Kazan (Volga Region) Federal University; https://orcid.org/0000-0003-0788-9845 , rinatibr@mail.ru ; 20%, selection and supervision of patients, collection and processing of data, participation in the analysis of results, text editing |
| Guzel Sh. Mansurova | Associate Professor of the Department of Emergency Medical Care and Simulation Medicine, Center of Medicine and Pharmacy, Higher School of Medicine, Institute of Fundamental Medicine and Biology, Kazan (Volga Region) Federal University; http://orcid.org/0000-0003-3780-5243 , gsmansurova@kpfu.ru ; 20%, collection and analysis of literature data, participation in the analysis of results, text editing |
| Ramil K. Zalyalov | Head of the Endoscopy Department of the Medical and Sanitary Unit of the Federal State Autonomous Educational Institution of Higher Education Kazan (Volga Region) Federal University; http://orcid.org/0000-0001-7459-9878 , romazzol@mail.ru ; 10%, performing endoscopic procedures, data collection and technical processing |

Received on 22.02.2022

Review completed on 16.04.2022

Accepted on 26.09.2023

Поступила в редакцию 22.02.2022

Рецензирование завершено 16.04.2022

Принята к печати 26.09.2023