

Геморрагическая трансформация инфаркта мозга: классификация, патогенез, предикторы и влияние на функциональный исход

Д.Р. Хасанова^{1,2}, М.Н. Калинин^{1,2}, М.М. Ибатуллин^{1,2}, И.Ш. Рахимов³

¹ФГБОУ ВО «Казанский государственный медицинский университет», Казань, Россия;

²ГАУЗ «Межрегиональный клинико-диагностический центр», Казань, Россия;

³Елабужский институт (филиал) ФГАОУ ВО «Казанский (Приволжский) федеральный университет», Елабуга, Россия

Используя специальные ключевые слова, мы провели поиск статей за последние 10 лет, посвященных геморрагической трансформации (ГТ) ишемического инсульта (ИИ) и доступных в базе данных PubMed. В статье проанализированы и обобщены сведения по классификации, патогенезу, предикторам ГТ (клиническим, лабораторным, нейровизуализационным, в том числе с использованием интегративных оценочных шкал), а также о влиянии ГТ на функциональный исход болезни. Подчеркивается, что по своей феноменологии ГТ является многофакторным патологическим процессом, включающим ишемию мозга, развитие коагулопатии, нарушение целостности гематоэнцефалического барьера и реперфузионное повреждение. Сделан акцент на тщательном мониторинге пациентов с острым ИИ после внутривенной тромболитической терапии и/или эндоваскулярного вмешательства, а также больных с высоким прогнозируемым риском ГТ. Для скорейшего выявления ГТ следует проводить своевременную и регулярную нейровизуализацию в динамике. Паренхиматозные гематомы 2-го типа, наиболее тяжелый тип ГТ, чаще всего ассоциированы с высокой летальностью и неблагоприятным функциональным исходом.

Ключевые слова: ишемический инсульт, инфаркт мозга, геморрагическая трансформация, классификация, патогенез, предикторы, функциональный исход.

Адрес для корреспонденции: 420101, Россия, Казань, ул. Карбышева, д. 12а. ГАУЗ «МКДЦ», Республиканский головной сосудистый центр. E-mail: ninilak@gmail.com. Калинин М.Н.

Для цитирования: Хасанова Д.Р., Калинин М.Н., Ибатуллин М.М., Рахимов И.Ш. Геморрагическая трансформация инфаркта мозга: классификация, патогенез, предикторы и влияние на функциональный исход. *Анналы клинической и экспериментальной неврологии* 2019; 13(2): 47–59.

DOI: 10.25692/ACEN.2019.2.6

The haemorrhagic transformation of cerebral infarction: classification, pathogenesis, predictors and effect on the functional outcome

Dina R. Khasanova^{1,2}, Mikhail N. Kalinin^{1,2}, Murat M. Ibatullin^{1,2}, Ilnur Sh. Rakhimov³

¹Kazan State Medical University, Kazan, Russia;

²Interregional Clinical Diagnostic Centre, Kazan, Russia;

³Elabuga Institute (Branch) of the Kazan (Volga Region) Federal University, Elabuga, Russia

Using specific keywords, we searched for articles from the last 10 years on haemorrhagic transformation (HT) of cerebral infarction (CI), which were available on the PubMed database. This article provides an analysis and a summary of the information on the classification, pathogenesis and predictors (clinical, laboratory, neuroimaging, including the use of integrative assessment scales) of HT, as well as its impact on the functional outcome of the condition. It is emphasized that HT is a multifactorial pathological process in its phenomenology, including brain ischaemia, the development of coagulopathy, disturbances in the integrity of the blood-brain barrier and reperfusion injury. The emphasis is placed on careful monitoring of patients with acute ischaemic infarct after intravenous thrombolytic therapy and/or endovascular intervention, as well as those patients with a high predicted risk of HT. Timely and regular neuroimaging should be carried out to detect HT as soon as possible. Type 2 parenchymal haematomas, the most severe type of HT, are most often associated with high mortality and an unfavourable functional outcome.

Keywords: ischaemic stroke, cerebral infarction, haemorrhagic transformation, classification, pathogenesis, predictors, functional outcome.

For correspondence: 420101, Russia, Kazan, Karbysheva str., 12a. Interregional Clinical Diagnostic Centre. E-mail: ninilak@gmail.com. Kalinin M.N.

For citation: Khasanova D.R., Kalinin M.N., Ibatullin M.M., Rakhimov I.Sh. [The haemorrhagic transformation of cerebral infarction: classification, pathogenesis, predictors and effect on the functional outcome]. *Annals of clinical and experimental neurology* 2019; 13(2): 47–59. (In Russ.)

DOI: 10.25692/ACEN.2019.2.6

Ишемический инсульт (ИИ) разнообразен по патогенезу, клиническим проявлениям и течению, которое зависит от предшествующей патологии головного мозга и состояния коллатерального кровообращения. Понимание этого должно определять особенности индивидуальной стратегии ведения инсульта на базе универсальных протоколов диагностики и лечения.

Геморрагическая трансформация (ГТ) инфаркта мозга считается осложнением ИИ, значительно ухудшает отсроченный прогноз и ограничивает возможности лечения и реабилитации [1, 2]. Чаще всего ГТ возникает при кардиоэмболическом подтипе ИИ, а также после проведения внутривенной тромболитической терапии (ТЛТ) и/или эндоваскулярного вмешательства у больных с острой окклюзией мозговых артерий, поэтому является одной из конечных точек безопасности в рандомизированных клинических исследованиях (РКИ). Вполне оправданы также усилия, направленные на выявление факторов риска, профилактику и лечение ГТ; в то же время в ряду внутричерепных кровоизлияний ГТ является наиболее частой формой [3–5].

Классификация и частота ГТ

Основаниями для классификации ГТ служат нейровизуализационные критерии и сопутствующее неврологическое ухудшение. При нейровизуализации традиционно различают геморрагические инфаркты (ГИ), которые представляют собой петехиальные геморрагии в зоне инфаркта, и паренхиматозные гематомы (ПГ) [6]. Недостатки такого подхода — отсутствие однозначного разграничения между ПГ внутри и вне зоны инфаркта и четких критериев классификации субарахноидальных, субдуральных и внутримозговых кровоизлияний. Для решения этих проблем была предложена расширенная гейдельбергская классификация (табл. 1), которая встретила всестороннее одобрение со стороны представителей ведущих РКИ по эндоваскулярным технологиям при ИИ (ESCAPE, SWIFT, PRIME, EXTEND-IA, MR CLEAN и REVASCAT) [7].

Сопутствующее клиническое ухудшение позволяет подразделить ГТ на асимптомную и симптомную (сГТ). Связь ГТ с неврологическим ухудшением не всегда очевидна, т.к. су-

Таблица 1. Нейровизуализационная классификация ГТ (по [12], с изменениями)

Table 1. Neuroimaging classification of HT (based on [12], with changes)

Гейдельбергская классификация / Heidelberg classification	Критерии NINDS / NINDS criteria	Критерии ECASS / ECASS criteria
Класс 1. ГТ в зоне инфаркта / Class 1. HT in the infarction zone		
1a — ГИ-1 / HI-1	ГИ — острый инфаркт с точечной или различной по объему гиподенсивностью с нечеткими контурами в пределах сосудистого бассейна / Haemorrhagic infarction (HI) — acute infarction with punctate or variable hypodensity/hyperdensity with an indistinct border within the vascular territory	ГИ-1 — рассеянные небольшие петехии без масс-эффекта / Haemorrhagic infarction-1 — small scattered petechiae without mass effect
1b — ГИ-2 / HI-2		ГИ-2 — сливные петехии без масс-эффекта / Haemorrhagic infarction-2 — confluent petechiae without mass effect
1c — ПГ-1 / PH-1	ПГ — типичные гомогенные гиперденсивные очаги с четкими контурами с или без отека или масс-эффекта / Parenchymal haematoma (PH) — typical homogeneous, hyperdense lesions with a sharp border with or without oedema or mass effect	ПГ-1 — менее 30% зоны инфаркта с незначительным масс-эффектом / Parenchymal haematoma-1 — less than 30% of the infarction zone with a slight mass effect
Класс 2. ПГ в зоне инфаркта и за ее пределами — ПГ-2 / Class 2. PH in the infarction zone and beyond — PH-2		
Класс 3. ПГ вне зоны инфаркта либо внутричерепное внемозговое кровоизлияние / Class 3. PH outside of the infarction zone or intracranial extracerebral haemorrhage		ПГ-2 — более 30% зоны инфаркта со значительным масс-эффектом / Parenchymal haematoma-2 — more than 30% of the infarction zone with a significant mass effect
3a — ПГ вне зоны инфаркта / PH outside the infarction zone		
3b — внутримозговое кровоизлияние / intracerebral haemorrhage		
3c — субарахноидальное кровоизлияние / subarachnoid haemorrhage		
3d — субдуральное кровоизлияние / subdural haemorrhage		

Таблица 2. Дефиниции сГТ (по [12], с изменениями)
Table 2. Definitions of symptomatic intracerebral haemorrhage (based on [12], with changes)

РКИ / RCT	Клинические критерии / Clinical criteria	КТ или МРТ критерии / CT or MRI criteria	Причинно-следственная связь с ухудшением / Causal relationship with deterioration	Временной интервал для оценки ГТ / Time interval for evaluation of HT
PROACT-2	Увеличение NIHSS на ≥ 4 балла либо снижение уровня сознания на 1 балл / ≥ 4 point increase in the NIHSS or a 1-point deterioration in level of consciousness	Любая ГТ на КТ / Any HT on CT	Ухудшение связано с ГТ / Deterioration related to HT	Через 24 ч / After 24 hours
NINDS	Любое клиническое подозрение на ГТ либо любое ухудшение неврологического статуса / Any clinical suspicion of HT or any deterioration in neurological status	Любая ГТ на КТ / Any HT on CT	Причинно-следственная связь не учитывалась / Causal relationship not considered	КТ через 24 ч и на 7–10-й день ИИ, а также при любом клиническом подозрении на ГТ; в первичном анализе оценивали ГТ в течение 36 ч / CT after 24 hours and 7–10 days after ischaemic stroke onset, as well as any clinical suspicion of HT; primary analysis evaluated HT within 36 hours
ECASS II	Клинические симптомы или нежелательные явления, указывающие на ухудшение (например, нарастание гемипареза) или увеличение NIHSS на ≥ 4 балла / Clinical symptoms or adverse events indicating a deterioration (for example, immobilization, increase of hemiparesis) or ≥ 4 point increase in the NIHSS	Любая ГТ на КТ / Any HT on CT	Причинно-следственная связь не учитывалась / Causal relationship not considered	КТ через 22–36 ч и на 7-й день ИИ / CT after 22–36 hours and on the 7th day after ischaemic stroke onset
ECASS III	Увеличение NIHSS на ≥ 4 балла либо приведшее к смерти / ≥ 4 point increase in the NIHSS or resulting in death	Любая ГТ / Any HT	ГТ как преобладающая причина ухудшения / HT as the predominant cause of deterioration	КТ/МРТ через 22–36 ч ИИ / CT/MRI 22–36 hours after ischaemic stroke onset
SITS-MOST	Увеличение NIHSS на ≥ 4 балла от значения при поступлении либо от наименьшего значения между поступлением и 24 ч или моментом возникновения ГТ, приведшей к смерти / ≥ 4 point increase in the NIHSS from the value on admission, or the lowest value between admission and 24 hours or the moment of HT onset resulting in death	ПГ-2 в зоне инфаркта либо на отдалении / PH-2 in the infarction zone or distally	Причинно-следственная связь не учитывалась / Causal relationship not considered	КТ/МРТ через 22–36 ч ИИ / CT/MRI 22–36 hours after ischaemic stroke onset
GWTC-S	Любое неврологическое ухудшение / Any neurological deterioration	Любая ГТ на КТ / Any HT on CT	Ухудшение связано с ГТ / Deterioration related to HT	КТ/МРТ через 24–36 ч после начала ИИ / CT/MRI 24–36 hours after ischaemic stroke onset
IST-3	Клинически важное нарастание дефицита, измеренного с помощью валидизированной шкалы инсульта, либо возникновение клинического синдрома, предполагающего повторный инсульт / Clinically important worsening of deficit measured on a valid stroke scale, or the occurrence of a clinical syndrome suggesting repeated stroke	Значимая ГТ / Significant HT	ГТ, достаточная для возникновения ухудшения / HT sufficient to cause deterioration	КТ/МРТ через 24–48 ч ИИ и при любом изменении в клинической картине; в первичном анализе оценивали ГТ в течение 7 сут / CT/MRI after 24–48 h and with any change in the clinical picture; primary analysis evaluated HT within 7 days
Гейдельбергская классификация /	Увеличение NIHSS на ≥ 4 балла от значения при поступлении, либо на ≥ 2 балла в одной из категорий NIHSS, либо приведшее к интубации, гемикраниэктомии, установке вентрикулярного дренажа или другому большому терапевтическому вмешательству / ≥ 4 point increase in the NIHSS from the values on admission or ≥ 2 points in 1 NIHSS category, or leading to intubation, hemicraniectomy, installation of a ventricular drain placement, or other major medical/ surgical intervention	Любая ГТ / Any HT	Отсутствие альтернативных объяснений ухудшения / No alternative explanation for the deterioration	Через 24 ч после вмешательства / 24 hours after the intervention

ществуют различные определения такого ухудшения и само ухудшение может произойти по причине, не имеющей отношения к ГТ. В РКИ по ТЛТ был предложен ряд дефиниций сГТ (табл. 2).

Выбор определения существенно влияет на трактовку данных литературы о возникновении сГТ [8], поэтому при сравнении различных исследований следует обращать внимание на используемую авторами классификацию. Кроме того, как межэкспертное согласие, так и корреляция с клиническими исходами значительно варьируют между различными дефинициями сГТ [9]. Так, определение сГТ в исследовании ECASS II имеет высокий уровень межэкспертного согласия, а в исследовании SITS-MOST — тесную корреляционную связь с летальностью [9–11].

Таким образом, определения сГТ зависят от нейровизуализационных характеристик и степени неврологического ухудшения, что необходимо учитывать при интерпретации частоты возникновения сГТ. С целью адекватного сравнения с результатами РКИ следует классифицировать ГТ по нейровизуализационным критериям (ГИ-1, ГИ-2, ПГ-1, ПГ-2, ПГ за пределами зоны инфаркта), оценивать степень неврологического ухудшения по разнице в баллах по NIHSS и указывать причинно-следственную связь ГТ с этим ухудшением [12].

С учетом патогенеза ГТ также можно подразделить на раннюю, возникающую в первые 18–24 ч от начала ИИ, и отсроченную [13].

Частота спонтанной ГТ составляет 38–71%, по данным аутопсии и 10–43% по результатам компьютерной томографии (КТ), из них сГТ — 0,6–20% [14–16]. ГИ встречаются примерно в 3 раза чаще, чем ПГ [17].

Как в РКИ, так и в проспективных регистрах инсульта, частота сГТ после проведения ТЛТ альтеплазой в стандартной дозе 0,9 мг/кг колеблется от 2 до 7%. Этот разброс значений, вероятно, связан с различиями в дизайне исследований, популяции пролеченных пациентов и дефиниции сГТ (табл. 2) [10]. По данным РКИ по ТЛТ, большинство сГТ возникают в первые 24–36 ч от начала инсульта [14, 18–20]. Однако ГТ может возникнуть и через неделю с момента развития ИИ [19].

Систематический обзор и метаанализ 9 РКИ и 2 исследований без контрольной группы (в качестве контроля использовались данные литературы) по эндovasкулярному лечению (внутриартериальный либо этапный тромболизис, механическая тромбоэкстракция) острого ИИ показал, что частота любой ГТ и асимптомной ГТ была значительно выше при эндovasкулярном вмешательстве, чем при медикаментозной терапии (ТЛТ, стандартное лечение), но частота сГТ была одинаковой (любая ГТ: 35 и 19% соответственно, отношение шансов (ОШ) 2,55, 95% доверительный интервал (ДИ) 1,64–3,97, $p < 0,001$; асимптомная ГТ: 28 и 12% соответственно, ОШ=3,16, 95% ДИ 1,62–6,16, $p < 0,001$; сГТ: 5,6 и 5,2% соответственно, ОШ=1,09, 95% ДИ 0,79–1,50, $p = 0,61$) [22].

Патогенез геморрагической трансформации

Время от начала ИИ до реперфузии в ишемизированной ткани мозга является ключевым фактором развития ГТ [13]. До сих пор существует неопределенность относи-

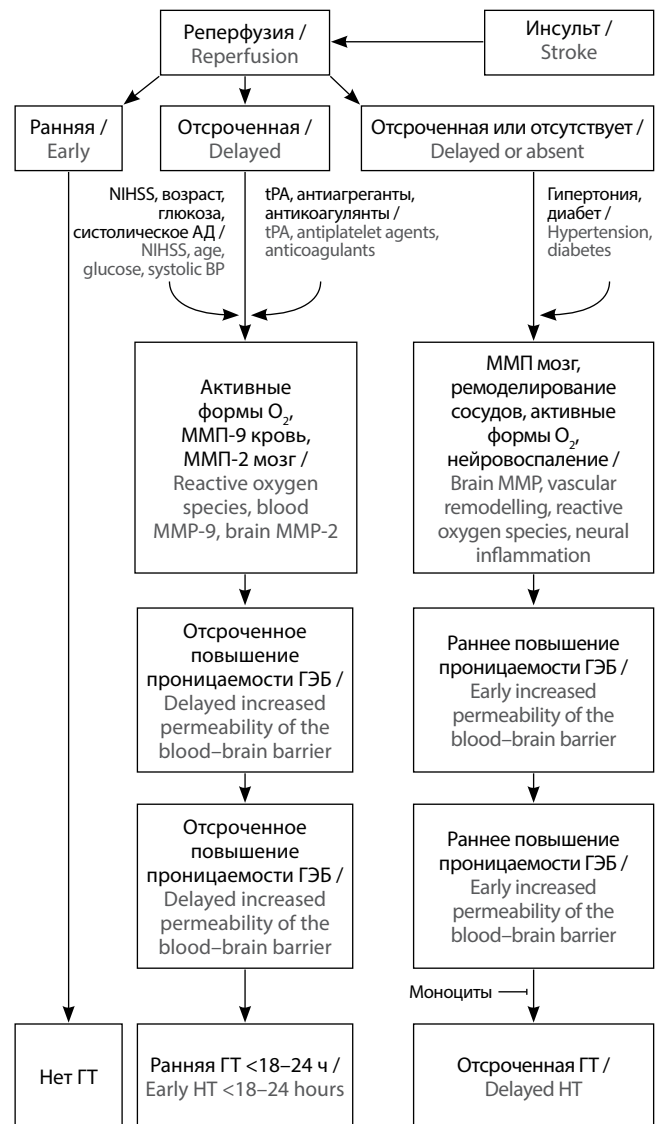


Рис. 1. Патогенез ранней и отсроченной ГТ (по [13], с изменениями)
Fig. 1. Pathogenesis of early and delayed HT (based on [13], with changes)

тельно патогенеза мелких петехиальных геморрагий и ПГ. Некоторые авторы считают, что он различен, т.к. петехиальные кровоизлияния связаны с длительностью и тяжестью ишемии, в то время как при ПГ такая ассоциация может отсутствовать [23]. Кроме того, полагают, что ГИ часто является маркером благоприятного исхода, т.к. появление петехиальных геморрагий, вероятно, свидетельствует о ранней реперфузии в жизнеспособной ткани мозга. Тем не менее как при ГИ, так и при ПГ причиной кровоизлияния служит повреждение и/или ремоделирование кровеносных сосудов, которые формируют гематоэнцефалический барьер (ГЭБ) и являются частью нейрососудистой единицы (сосуд — глия — нейрон) [24].

Тканевой активатор плазминогена (tPA) повышает риск ГТ, вовлекая при этом целый каскад механизмов. Во-первых, он способствует реперфузии путем деградации фибриновых сгустков. Несмотря на короткий период полувыведения, эффекты tPA с развитием коагулопатии потребления продолжают 24 ч и более после инфузии [25–27]. Во-вторых,

оказывая влияние на специфические рецепторы, tPA принимает участие в активации матриксной металлопротеиназы (ММП) -9, -2 и -3, что приводит к деградации внеклеточного матрикса, повышению проницаемости ГЭБ, гибели нейрососудистых единиц, отеку и кровоизлиянию [13, 28–30]. В-третьих, tPA обладает потенциальными нейротоксическими эффектами и взаимодействует с определенными типами глутаматных NMDA-рецепторов, приводя к высвобождению кальция из внутриклеточных депо [31].

Нарушение целостности ГЭБ является центральным механизмом развития ГТ при ИИ. В экспериментальных моделях показано, что повреждение ГЭБ возникает уже через 10 мин ишемии [32]; при этом значительно снижается активность Na^+ , K^+ -АТФазы, что запускает каскад клеточных и метаболических нарушений, ведущих к нарушению проницаемости ГЭБ [33, 34]. По клиническим данным, раннее открытие ГЭБ обнаружено в первые 2–6 ч (медианное значение 3,8 ч) от начала ИИ [34, 35]. Раннее нарушение целостности ГЭБ при ИИ не является однофазным: установлены два периода усиленной проницаемости ГЭБ — между 4–8 и 12–16 ч от начала ИИ. Эти фазы могут быть связаны с прогрессированием инфаркта и перфузионным статусом (гиперемия и гипоперфузия). Примерно через 24 ч наступает стойкое повреждение ГЭБ, которое длится в течение нескольких недель [36, 37].

Механизмы, вовлеченные в раннее нарушение целостности ГЭБ и раннюю ГТ (в первые 18–24 ч от начала ИИ), отличаются от таковых при отсроченном повреждении ГЭБ и отсроченной ГТ, что важно учитывать при разработке патогенетической фармакопрофилактики ГТ. Установлено, что активные формы кислорода, лейкоцитарная ММП-9 и мозговая ММП-2 являются важными основными медиаторами в развитии ранней ГТ. Однако мозговые ММП-9, ММП-3 и другие протеазы, сосудистое ремоделирование и нейровоспаление выступают на первый план в патогенезе отсроченной ГТ (рис. 1) [13]. Возникшие в результате ишемии и последующей воспалительной реакции повреждение ГЭБ и нарушение ауторегуляции церебральной микро- и макроциркуляции предрасполагают к экстравазации крови при реперфузии в ткани мозга. Однако степень анатомических и функциональных нарушений ГЭБ сильно зависит от длительности ишемии [38].

Ранняя реперфузия снижает риск ГТ. Отсроченная реперфузия повышает проницаемость ГЭБ и риск ГТ. Активные формы кислорода, лейкоцитарная ММП-9 и мозговая ММП-2 играют важную роль в нарушении целостности ГЭБ и развитии ранней ГТ. В противоположность этому, сосудистое ремоделирование, мозговые ММП (ММП-9, ММП-2, ММП-3) и другие протеазы (плазмин, эндогенный tPA, урокиназа, катепсины), активные формы кислорода и нейровоспаление участвуют в отсроченном повреждении ГЭБ и возникновении отсроченной ГТ. Особая субпопуляция моноцитов, проникающая в ткань мозга, может препятствовать развитию отсроченной ГТ путем секреции специфических молекул (трансформирующий фактор роста $\beta 1$ и др.).

Предикторы геморрагической трансформации

Клинические и лабораторные предикторы

За последние годы достоверно установлен ряд клинических предикторов ГТ у больных с ИИ. Тяжесть инсульта, объем инфаркта и время до реперфузии в значительной степени

коррелируют с ГТ. Как правило, клиническая тяжесть ИИ ассоциирована с объемом инфаркта [16, 39]. Время от начала ИИ до реперфузии является ключевым фактором, определяющим вероятность развития ГТ вне зависимости от применения ТЛТ. По экспериментальным и клиническим данным установлено, что реканализация, возникшая за пределами 6 ч от начала ишемии мозга, является независимым предиктором ГТ [13].

К другим факторам риска ГТ относятся возраст, систолическое артериальное давление (АД), артериальная гипертензия, уровень гликемии и использование антиагрегантов. Метаанализ 55 клинических исследований показал, что ГТ после ТЛТ ассоциирована с пожилым возрастом, тяжелым инсультом, гипергликемией, фибрилляцией предсердий (ФП), застойной сердечной недостаточностью, почечной недостаточностью, предшествующим лечением антиагрегантами, лейкоареозом и острыми очагами ишемии при КТ до начала лечения [40]. Эти клинические данные согласуются с экспериментальными моделями инсульта [41–43].

Механизмы, посредством которых пожилой возраст предрасполагает к развитию ГТ, до конца не ясны. При старении усиливается образование активных форм кислорода, которые могут способствовать нарушению целостности ГЭБ [44].

Полагают, что внезапное повышение АД нарушает целостность ГЭБ и повышает риск ГТ. Как в экспериментальных моделях, так и по клиническим данным установлено, что острое повышение АД после ТЛТ ассоциировано с ГТ [45, 46]. Так, риск ГТ возрастает при повышении систолического АД на каждые 10 мм рт. ст. в диапазоне 140–180 мм рт. ст., поэтому снижение АД ниже 185/110 мм рт. ст. перед инфузией tPA является частью стандартного протокола ТЛТ [47, 48].

Хроническое повышение АД нарушает микроциркуляцию и коллатеральный кровоток, ведет к повышению цереброваскулярной резистентности и снижению эластичности сосудистой стенки. При этом происходит усиленное образование активных форм кислорода, активация ММП и воспалительной реакции, что потенциально нарушает целостность ГЭБ и повышает риск ГТ. Пожилой возраст и артериальная гипертензия, возможно, взаимно утяжеляют друг друга [49, 50].

В экспериментальных моделях и по клиническим данным установлено, что гипергликемия ассоциирована с повышенным риском ГТ, однако механизмы этой взаимосвязи остаются не до конца понятными. С одной стороны, гипергликемия увеличивает образование активных форм кислорода, активность ММП и экспрессию провоспалительных цитокинов, что в итоге приводит к нарушению целостности ГЭБ [42, 51]. С другой стороны, она может усилить тяжесть ишемического повреждения путем влияния на микро- и макроциркуляцию и таким образом способствовать ГТ [52]. Однако, будет ли снижение уровня глюкозы в крови уменьшать частоту ГТ у больных с ИИ, остается неясным и является задачей проходящего в настоящее время РКИ [53].

Тромбоэмболия церебральных артерий вследствие ФП является ведущей причиной кардиоэмболического инсульта. В ходе своего естественного развития тромбоэмболы мо-

гут смещаться вдоль сосуда, подвергаясь спонтанной реканализации. Ишемия в условиях внезапной окклюзии мозговой артерии и отсутствия прекодиционирования и коллатерального кровотока приводит к увеличению объема инфаркта, более выраженной начальной гипоперфузии ткани мозга и дальнейшему увеличению ядра инфаркта, что ассоциировано с частым развитием сГТ и неблагоприятным функциональным исходом [54].

Патология системы гемостаза также является фактором риска ГТ. В условиях острой ишемии, когда нарушена проницаемость ГЭБ, использование антикоагулянтов, антиагрегантов и тромболитиков, а также увеличение времени свертывания, тромбоцитопения и дефект свертывающих факторов повышают вероятность развития ГТ, при этом даже мелкие петехиальные геморрагии могут трансформироваться в большие гематомы [13].

С одной стороны, установлено, что раннее назначение антикоагулянтов после ИИ повышает риск ГТ. До сих пор отсутствуют свидетельства, основанные на доказательной медицине, относительно времени возобновления антикоагулянтной терапии после ИИ у больных с ФП. Текущие рекомендации базируются на мнении консенсуса, известном как «правило Динера», причем в его основе лежит лишь один критерий — клиническая тяжесть инсульта по NIHSS [55].

С другой стороны, несколько проспективных обсервационных и два небольших РКИ изучали риск и пользу раннего назначения (через 3–5 дней) неантагонистов витамина К — новых оральных антикоагулянтов при ИИ легкой и средней тяжести у больных с ФП. Результаты этих исследований показали, что раннее назначение новых оральных антикоагулянтов ассоциировано с низкой частотой сГТ и асимптомной ГТ, в то же время позднее их назначение (через >7–14 дней) повышает частоту повторного ИИ. Большие РКИ, сравнивающие раннее и позднее назначение новых оральных антикоагулянтов у больных с ФП и ИИ, должны подтвердить безопасность и эффективность этой стратегии. В настоящее время проходят четыре таких исследования с общей численностью около 9000 участников, а их результаты ожидаются после 2021 г. [56].

Применение антиагрегантов до и в течение первых 24 ч после ТЛТ увеличивает вероятность развития ГТ. Двойная антиагрегантная терапия также связана с повышенным риском ГТ после ИИ. Низкий уровень тромбоцитов в крови является предиктором ГТ, а при их количестве менее $100 \times 10^9/\text{л}$ ТЛТ противопоказана [48, 57, 58].

Некоторые исследователи полагают, что пониженные уровни липопротеинов низкой плотности и общего холестерина в крови ассоциированы со всеми типами ГТ, в том числе с сГТ, преимущественно у больных с атеротромботическим ИИ; в противоположность этому, липопротеины высокой плотности и триглицериды такой связи не обнаружили [59–62]. Эти данные являются особенно важными, так как на холестерин липопротеинов низкой плотности могут воздействовать статины. Вопрос о безопасности ТЛТ у больных с низким уровнем липопротеинов низкой плотности заслуживает особого внимания, т.к. на сегодняшний день консенсус не достигнут. Исследование VISTA показало, что прием статинов до ИИ не связан с ранними геморрагическими осложнениями независимо от проведения ТЛТ, а инициация терапии ими в первые дни после ИИ не влияет

на риск ГТ, но может быть ассоциирована со снижением летальности [63]. Другие исследования также установили, что у пациентов, получивших статины до ИИ, возникает менее тяжелый ИИ. Однако большое многоцентровое исследование, проведенное в Европе, показало, что этот эффект нивелируется при совместном применении тРА. По мнению некоторых экспертов, использование статинов не повышает риск и тяжесть ГТ при комбинации с ТЛТ [64, 65]. Механизм, посредством которого риск ГТ на фоне низких уровней ЛПНП и холестерина может повышаться, до сих пор не установлен. Вероятно, холестерин играет определенную роль в поддержании целостности мелких артерий мозга и нейрососудистых единиц [66].

Повышенный уровень глобулина также является независимым предиктором ГТ у пациентов, получивших внутриартериальную ТЛТ. Возможными механизмами служат вовлечение воспалительных цитокинов (интерлейкин-1, интерлейкин-6, фактор некроза опухоли- α), ММП-9 и положительных белков острой фазы, синтезируемых в печени [67].

Установлено, что альбуминурия является маркером стойкого повреждения эндотелия. Наличие микро- и макроальбуминурии может быть независимым предиктором ГТ у больных с ИИ [68, 69].

В литературе также имеются указания на лабораторные тесты, которые потенциально могут служить предикторами ГТ: повышенные уровни белка S100B, клеточного фибронектина, фибриногена, активированного белка С, цитокинов, ферритина и ММП-9 в крови, а также низкий клиренс креатинина [70–77]. Однако необходимы дальнейшие исследования для подтверждения взаимосвязи этих факторов с ГТ [78].

Нейровизуализационные предикторы

Нейровизуализация играет ведущую роль в диагностике ИИ, т.к. на основании только клинических данных сложно установить характер нарушения мозгового кровообращения и его последующую динамику. Современные мультимодальные протоколы предоставляют всестороннюю информацию о прогнозе, дальнейшей тактике и результатах лечения, выявляя за несколько минут изменения в четырех «П»: паренхиме мозга, проходимости мозговых артерий, пенумбре и проницаемости ГЭБ [79, 80].

Предикторы, основанные на оценке паренхимы. Объем инфаркта является наиболее важным предиктором ГТ. Учитывая положительную корреляцию между объемом инфаркта и частотой ГТ, риск ГТ значительно повышается при обширном инфаркте мозга [16, 81, 82]. Более того, обширный инфаркт часто сопровождается значительным отеком мозга, который оказывает дополнительное воздействие на церебральные сосуды. Повышенная проницаемость капилляров вследствие длительной ишемии и гипоксии значительно увеличивает риск развития ГТ после регресса отека мозга. Поэтому у пациентов с большими и обширными инфарктами мозга важно проводить регулярную нейровизуализацию вне зависимости от улучшения или ухудшения клинических симптомов и тщательно выбирать лечебные мероприятия [78].

ГТ чаще возникает в сером веществе, особенно в коре головного мозга, из-за хорошо развитого коллатерального

кровообращения, с которым связано увеличение реперфузионного повреждения. Инфаркты в сером веществе, как правило, возникают вследствие окклюзии крупной мозговой артерии и приводят к массивному отеку. В противоположность этому, большинство инфарктов в белом веществе являются лакунарными и являются следствием окклюзии интрацеребральных артерий [78].

Гиподенсивный очаг более 1/3 бассейна средней мозговой артерии и другие ранние признаки ишемии (снижение контрастной плотности чечевицеобразного ядра, островковой полоски, сглаженность борозд полушария большого мозга) на бесконтрастной КТ хорошо изучены как предикторы ГТ, но обладают умеренной чувствительностью и специфичностью [14, 83–88]. Шкалы Alberta Stroke Program Early CT Score (ASPECTS), posterior circulation Acute Stroke Prognosis Early CT Score (pc-ASPECTS) и количественная оценка гиподенсивности также используются в определении ГТ [85, 88–91]. Объем очага на диффузионно-взвешенных изображениях (DWI) более 100 мл, фокальная гиперинтенсивность на FLAIR и очень низкие значения объема мозгового кровотока (cerebral blood volume, CBV) связаны с высоким риском развития сГТ [92–100].

Ранние микрогеморрагии в очаге инфаркта, визуализируемые на градиентных режимах T2*-GRE или SWI/SWAN, рассматриваются как предикторы ГТ, но в отношении длительно существующих микрогеморрагий мнения исследователей расходятся [101–104].

Умеренный и выраженный лейкоареоз, выявляемый в режиме FLAIR при магнитно-резонансной томографии (МРТ), является независимым предиктором ГТ, но не является противопоказанием к проведению ТЛТ [105–107].

Предикторы, основанные на оценке сосудов. Установлены как качественные (проксимальная окклюзия внутренней сонной или средней мозговой артерий), так и полуколичественные (низкий балл по шкале Clot Burden Score) предикторы ГТ, но они слабо чувствительны и умеренно специфичны [86, 108–110].

Симптом гиперденсивной средней мозговой артерии на бесконтрастной КТ свидетельствует об острой окклюзии крупного сегмента, однако его роль как независимого предиктора неоднозначна [14, 111–115]. Установлено, что пациенты с гиперденсивной средней мозговой артерией имеют более высокий балл по NIHSS и у них чаще наблюдаются и более выражены признаки ранней ишемии при КТ [116]. Количественная характеристика этого симптома, которая включает измерение протяженности и диаметра гиперденсивного участка, а также плотности пораженной и здоровой средней мозговой артерии с вычислением соответствующего отношения, позволяет повысить специфичность и чувствительность этого предиктора [117–119].

МРТ-аналогами симптома гиперденсивной СМА являются симптом гиперинтенсивной СМА на T1-взвешенных изображениях и симптом парамагнитной восприимчивости сосуда (susceptibility vessel sign, SVS) на градиентных режимах T2*-GRE или SWI/SWAN, чувствительность и специфичность которых как предикторов ГТ несколько выше, причем чем больше диаметр гипointенсивного участка SVS, тем больше вероятность кардиоэмболического подтипа инсульта и ГТ [120, 121]. Выраженность гипointенсивных церебральных вен, видимых на градиентных режи-

мах SWI/SWAN, высоко коррелирует со степенью ишемии и является независимым предиктором ПГ-2 [122].

Гиперинтенсивные на FLAIR артерии в зоне инфаркта (симптом «спагетти») указывают на большую зону ишемии, а их количество служит маркером значительно выраженного перфузионного дефицита [123]. В то же время симптом является индикатором развитого коллатерального кровотока, что может снижать риск развития ГТ.

Коллатеральный кровоток поддерживает жизнеспособность нейронов в области «ишемической полутени» и ограничивает увеличение ядра инфаркта перед реканализацией. Степень коллатерального кровотока, оцененная по исходным сканам КТ-ангиографии либо при цифровой субтракционной ангиографии, значимо влияет на частоту ГТ после реканализации у больных с ИИ. Недостаточное коллатеральное кровоснабжение снижает эффективность реперфузии, а реканализация областей с выраженной гипоперфузией может привести к ГТ. Следовательно, сниженный коллатеральный кровоток увеличивает частоту ГТ и усугубляет неврологический дефицит [15].

Предикторы, основанные на оценке пениумбры и проницаемости ГЭБ. Прогностической точностью, сравнимой с DWI, обладает перфузионная КТ. Площадь очага на картах CBV, а также процент МТТ–CBV (МТТ — mean transit time, среднее время прохождения контрастного вещества) или МТТ–DWI несоответствия, повышенная проницаемость ГЭБ являются общепризнанными предикторами ГТ [110, 124–127]. Существуют качественные и количественные способы оценки проницаемости ГЭБ. К качественным относят раннее накопление контрастного вещества в зоне инфаркта или цереброспинальной жидкости, которое специфично для развития ГТ и может быть связано с реперфузионным повреждением [34, 128–131]. Карты PS (permeability surface—area product, произведение проницаемости поверхности—площадь), полученные из данных перфузионной КТ или динамической по контрастному усилению МРТ, дают количественную оценку проницаемости ГЭБ, поэтому высокочувствительны и специфичны в предикции ПГ-2 [26, 132–135].

Шкалы для выявления факторов риска развития ГТ

Многие факторы, ассоциированные с ГТ, тесно взаимосвязаны, что ограничивает оценку независимого дополнительного риска каждого предиктора, особенно в небольших исследованиях, недостаточно статистически мощных для мультивариационного анализа. Например, ФП, антикоагулянты, возраст и клиническая тяжесть инсульта повышают риск ГТ, но каждый из них может коррелировать и с другими факторами. Кроме того, повышение абсолютного риска ГТ, связанного с каждым из этих предикторов, также широко варьирует, и это важно учитывать при оценке их клинического значения. Все эти ограничения привели к созданию интегративных шкал с множественными факторами для лучшего прогнозирования риска ГТ у конкретного пациента (табл. 3).

В валидизационных исследованиях, сравнивших эти шкалы на разных популяциях пациентов, показаны схожие прогностические значения. Несмотря на то что эти шкалы эффективны в оценке риска ГТ, наблюдаемого у конкретного больного, верхний предел абсолютного риска ГТ, спрогнозированный по этим шкалам, не является ос-

Таблица 3. Интегративные шкалы для выявления факторов риска развития ГТ у больных с ИИ
Table 3. Integrative scales to identify risk factors for the development of HT in patients with ischaemic stroke

Шкала / Scale	Компоненты / Components	Размер выборки / Sample size	Бассейн / Vascular territory	Прогнозируемый исход / Predicted outcome	ТЛТ / IV thrombolytic therapy
GRASPS [156]	Возраст, NIHSS, глюкоза, систолическое АД, азиатская/неазиатская раса, пол (0–101 баллов) / Age, NIHSS, glucose, systolic BP, Asian/non-Asian race, gender (0–101 points)	10 242	Любой / Any	сГТ / SHT	Да / Yes
HAS-BLED [157]	Систолическое АД, нарушение функции печени и почек, инсульт/ТИА в анамнезе, кровотечение в анамнезе, лабильное МНО, возраст, злоупотребление алкоголем, прием нестероидных противовоспалительных препаратов (0–9 баллов) / Systolic BP, impaired liver and kidney function, history of stroke/TIA, bleeding history, labile INR, age, alcohol abuse, NSAIDs use (0–9 points)	3978	Любой / Any	Большое кровотечение* / Significant haemorrhage*	Нет / No
HAT [158]	NIHSS, сахарный диабет или глюкоза, ранние признаки ишемии на КТ (0–5 баллов) / NIHSS, diabetes mellitus or glucose, early signs of ischemia on CT (0–5 points)	400	Любой / Any	сГТ / SHT	Да / Yes
HeRS [159]	Возраст, объем инфаркта на DWI, клиренс креатинина (без баллов) / Age, stroke size on DWI, creatinine clearance (no points)	345	Любой / Any	Любая ГТ / Any HT	Не имеет значения / Regardless
HTI [160]	ASPECTS, NIHSS, симптом гипертензивной средней мозговой артерии, ФП на ЭКГ (0–8 баллов) / ASPECTS, NIHSS, hyperdense middle cerebral artery sign, atrial fibrillation on ECG (0–8 points)	783	СМА / Middle cerebral artery	Любая ГТ / Any HT	Не имеет значения / Regardless
iScore [161]	ФП, возраст, злокачественная опухоль, хроническая сердечная недостаточность, NIHSS, предшествующая госпитализации инвалидизация, почечный диализ, пол, подтип инсульта, глюкоза (18–345 баллов) / Atrial fibrillation, age, malignant tumour, chronic heart failure, NIHSS, disability prior to hospitalization, renal dialysis, gender, stroke subtype, glucose (18–345 points)	1696	Любой / Any	Любая ГТ / Any HT	Да / Yes
MSS [58]	Возраст, NIHSS, глюкоза, тромбоциты (0–4 баллов) / Age, NIHSS, glucose, platelets (0–4 points)	1205	Любой / Any	Любая ГТ / Any HT	Да / Yes
SEDAN [162]	Возраст, NIHSS, глюкоза, симптом гипертензивной средней мозговой артерии, ранние признаки ишемии на КТ (0–5 баллов) / Age, NIHSS, glucose, hyperdense middle cerebral artery sign, early signs of ischemia on CT (0–5 points)	1802	Любой / Any	сГТ / SHT	Да / Yes
SITS-SICH [163]	Возраст, NIHSS, глюкоза, масса тела, артериальная гипертензия, антиагрегантная терапия (нет, аспирин, аспирин + клопидогрель), систолическое АД, время от дебюта симптомов до ТЛТ (0–12 баллов) / Age, NIHSS, glucose, body weight, hypertension, antiplatelet therapy (no, aspirin, aspirin + clopidogrel), systolic BP, time from symptom onset to start of IV thrombolytic therapy (0–12 points)	31 627	Любой / Any	сГТ / SHT	Да / Yes
THRIVE [164]	Возраст, NIHSS, артериальная гипертензия, сахарный диабет, ФП (0–9 баллов) / Age, NIHSS, hypertension, diabetes mellitus, atrial fibrillation (0–9 points)	5724	Любой / Any	сГТ / SHT	Да / Yes
SPAN-100 [165]	Возраст, NIHSS (0–1 балл) / Age, NIHSS (0–1 score)	624	Любой / Any	Любая ГТ / Any HT	Не имеет значения / Regardless

нованием для отказа в проведении ТЛТ при наличии соответствующих показаний. Пациенты, которые могут иметь самый высокий прогнозируемый риск ГТ, также, наиболее вероятно, будут иметь самый неблагоприятный исход без проведения ТЛТ [12]. Так, исследование IST-3 показало наибольшую пользу tPA в сравнении с плацебо в подгруппе пациентов с высоким прогнозируемым риском сГТ [136].

Способы выявления ГТ и ее влияние на функциональный исход

Еще в первых больших РКИ по тромболитису при инфаркте миокарда было показано, что сГТ возникает в течение первых 12 ч после ТЛТ у 65% больных, в период 12–24 ч — у 17%, 24–48 ч — у 9% и позже 48 ч — у 9% [137]. В нескольких исследованиях время возникновения сГТ после ТЛТ изучали при остром ИИ [10, 20, 138, 139], но из-за различных временных пороговых значений сравнивать результаты затруднительно. Большинство сГТ при ИИ возникают в первые 24 ч и только около 10–15% — после 24 ч [140]. В исследовании NINDS все фатальные сГТ развились в течение первых 24 ч, причем в 80% случаев — в течение первых 12 ч [20]. Несмотря на то, что любая ГТ может возникнуть через 7 сут и позже, большинство сГТ после ТЛТ возникают в течение первых 36 ч. Связь сГТ с коагулопатией, обусловленной ТЛТ, за пределами 36 ч кажется маловероятной [12].

Спонтанная ГТ без применения ТЛТ является следствием ишемического повреждения ГЭБ и возникает, главным образом, в течение первых 2 нед после ИИ [141].

Для диагностики любой ГТ необходимо проводить нейровизуализацию в динамике. КТ и МРТ обладают одинаковой чувствительностью в выявлении ПГ. Однако ГИ чаще выявляются при высокопольной МРТ, особенно с использованием градиентных режимов T2*-GRE и SWI/SWAN, поэтому частота обнаружения ГТ при МРТ в целом выше [142–148].

Список литературы / References

- Berger C., Fiorelli M., Steiner T. et al. Hemorrhagic transformation of ischemic brain tissue: asymptomatic or symptomatic? *Stroke* 2001; 32: 1330–1335. DOI: 10.1161/01.STR.32.6.1330. PMID: 11387495.
- Lei C., Wu B., Liu M. et al. Asymptomatic hemorrhagic transformation after acute ischemic stroke: is it clinically innocuous? *J Stroke Cerebrovasc Dis* 2014; 23: 2767–2772. DOI: 10.1016/j.jstrokecerebrovasdis.2014.06.024. PMID: 25314946.
- Sussman E.S., Connolly E.S.Jr. Hemorrhagic transformation: a review of the rate of hemorrhage in the major clinical trials of acute ischemic stroke. *Front Neurol* 2013; 4: 69. DOI: 10.3389/fneur.2013.00069. PMID: 23772220.
- Lee Y.B., Yoon W., Lee Y.Y. et al. Predictors and impact of hemorrhagic transformations after endovascular thrombectomy in patients with acute large vessel occlusions. *J Neurointerv Surg* 2018; 11: 469–473. DOI: 10.1136/neurintsurg-2018-014080. PMID: 30291207.
- Wolpert S.M., Bruckmann H., Greenlee R. et al. Neuroradiologic evaluation of patients with acute stroke treated with recombinant tissue plasminogen activator. The rt-PA Acute Stroke Study Group. *Am J Neuroradiol* 1993; 14: 3–13. PMID: 8427107.
- Trouillas P., von Kummer R. Classification and pathogenesis of cerebral hemorrhages after thrombolysis in ischemic stroke. *Stroke* 2006; 37: 556–561. DOI: 10.1161/01.STR.0000196942.84707.71. PMID: 16397182.
- von Kummer R., Broderick J.P., Campbell B.C. et al. The Heidelberg Bleeding Classification: classification of bleeding events after ischemic stroke and reperfusion therapy. *Stroke* 2015; 46: 2981–2986. DOI: 10.1161/STROKEAHA.115.010049. PMID: 26330447.
- Hacke W., Kaste M., Bluhmki E. et al. Thrombolysis with alteplase 3 to 4.5 hours after acute ischemic stroke. *N Engl J Med*. 2008; 359: 1317–1329. DOI: 10.1056/NEJMoa0804656. PMID: 18815396.
- Gumbinger C., Gruschka P., Böttinger M. et al. Improved prediction of poor outcome after thrombolysis using conservative definitions of symptomatic hem-

orrhage. *Stroke* 2012; 43: 240–242. DOI: 10.1161/STROKEAHA.111.623033. PMID: 21998049.

Наиболее четкая взаимосвязь между нейровизуализационными характеристиками ГТ и функциональным исходом была установлена для ПГ-2, но клиническое значение ГИ-1, ГИ-2 и ПГ-1 до сих пор обсуждается [149]. *Post hoc* анализ исследований ECASS I и ECASS II показал, что ПГ-2 на 50% повышают риск раннего (неврологическое ухудшение в течение 24 ч) и позднего (стойкая инвалидизация или смерть к 3-му месяцу после начала ИИ) неблагоприятного исхода [150].

ПГ-1 также ассоциированы с ранним неврологическим ухудшением [1], но существуют различные мнения исследователей относительно их исхода. Клиническое значение ГИ-1 и ГИ-2 вызывает наибольшие дебаты. С одной стороны, их считают следствием успешной реперфузии и признаком благоприятного исхода в ранний период [23, 151], с другой — имеются данные об их влиянии на долгосрочный исход (снижение кумулятивной одногодичной выживаемости, увеличение частоты когнитивных нарушений и постинсультной эпилепсии) [2, 152–154]. Отчасти это связано с тем, что проникновение крови может спровоцировать отек мозга и другие токсичные эффекты [155]. Следовательно, минимизация риска возникновения даже небольших ГТ у больных с ИИ может оказаться благоприятной для функционального исхода.

В заключение следует отметить, что по своей феноменологии ГТ является многофакторным патологическим процессом, включающим ишемию мозга, развитие коагулопатии, нарушение целостности ГЭБ и реперфузионное повреждение. Необходимо тщательно мониторировать пациентов с острым ИИ после ТЛТ и/или эндоваскулярного вмешательства, а также тех, у кого имеется высокий прогнозируемый риск ГТ. Для раннего выявления ГТ необходимо проводить своевременную и регулярную нейровизуализацию в динамике. ПГ-2 чаще всего ассоциированы с высокой летальностью и неблагоприятным функциональным исходом.

- Seet R.C., Rabinstein A.A. Symptomatic intracranial hemorrhage following intravenous thrombolysis for acute ischemic stroke: a critical review of case definitions. *Cerebrovasc Dis* 2012; 34: 106–114. DOI: 10.1159/000339675. PMID: 22868870.
- Rao N.M., Levine S.R., Gornbein J.A. et al. Defining clinically relevant cerebral hemorrhage after thrombolytic therapy for stroke: analysis of the National Institute of Neurological Disorders and Stroke tissue-type plasminogen activator trials. *Stroke* 2014; 45: 2728–2733. DOI: 10.1161/STROKEAHA.114.005135. PMID: 25096731.
- Yaghi S., Willey J.Z., Cucchiara B. et al. Treatment and outcome of hemorrhagic transformation after intravenous alteplase in acute ischemic stroke: a scientific statement for healthcare professionals from the American Heart Association/American Stroke Association. *Stroke* 2017; 48: e343–e361. DOI: 10.1161/STR.000000000000152. PMID: 29097489.
- Jickling G.C., Liu D., Stamova B. et al. Hemorrhagic transformation after ischemic stroke in animals and humans. *J Cereb Blood Flow Metab* 2014; 34: 185–199. DOI: 10.1038/jcbfm.2013.203. PMID: 24281743.
- Jaillard A., Cornu C., Durieux A. et al. Hemorrhagic transformation in acute ischemic stroke. The MAST-E study. MAST-E Group. *Stroke* 1999; 30: 1326–1332. DOI: 10.1161/01.STR.30.7.1326. PMID: 10390303.
- Bang O.Y., Saver J.L., Kim S.J. et al. Collateral flow averts hemorrhagic transformation after endovascular therapy for acute ischemic stroke. *Stroke* 2011; 42: 2235–2239. DOI: 10.1161/STROKEAHA.110.604603. PMID: 21737798.
- Terruso V., D'Amelio M., Di Benedetto N. et al. Frequency and determinants for hemorrhagic transformation of cerebral infarction. *Neuroepidemiology* 2009; 33: 261–265. DOI: 10.1159/000229781. PMID: 19641332.

17. Paciaroni M., Agnelli G., Corea F. et al. Early hemorrhagic transformation of brain infarction: rate, predictive factors, and influence on clinical outcome: results of a prospective multicenter study. *Stroke* 2008; 39: 2249–2256. DOI: 10.1161/STROKEAHA.107.510321. PMID: 18535273.
18. Larrue V., von Kummer R.R., Muller A. et al. Risk factors for severe hemorrhagic transformation in ischemic stroke patients treated with recombinant tissue plasminogen activator: a secondary analysis of the European-Australasian Acute Stroke Study (ECASS II) *Stroke* 2001; 32: 438–441. DOI: 10.1161/01.STR.32.2.438. PMID: 11157179.
19. National Institute of Neurological Disorders and Stroke rt-PA Stroke Study Group. Tissue plasminogen activator for acute ischemic stroke. *N Engl J Med* 1995; 333: 1581–1587. DOI: 10.1056/NEJM199512143332401. PMID: 7477192.
20. Intracerebral hemorrhage after intravenous t-PA therapy for ischemic stroke. The NINDS t-PA Stroke Study Group. *Stroke* 1997; 28: 2109–2118. DOI: 10.1161/01.STR.28.11.2109. PMID: 9368550.
21. Clark W.M., Wissman S., Albers G.W. et al. Recombinant tissue-type plasminogen activator (Alteplase) for ischemic stroke 3 to 5 hours after symptom onset. The ATLANTIS Study: a randomized controlled trial. Alteplase thrombolysis for acute noninterventional therapy in ischemic stroke. *JAMA* 1999; 282: 2019–2026. DOI: 10.1001/jama.282.21.2019. PMID: 10591384.
22. Hao Y., Zhang Z., Zhang H. et al. Risk of intracranial hemorrhage after endovascular treatment for acute ischemic stroke: systematic review and meta-analysis. *Interv Neurol* 2017; 6: 57–64. DOI: 10.1159/000454721. PMID: 28611835.
23. Thomalla G., Sobesky J., Kohrman M. et al. Two tales: hemorrhagic transformation but not parenchymal hemorrhage after thrombolysis is related to severity and duration of ischemia: MRI study of acute stroke patients treated with intravenous tissue plasminogen activator within 6 hours. *Stroke* 2007; 38: 313–318. DOI: 10.1161/01.STR.0000254565.51807.22. PMID: 17204683.
24. Hamann G.F., del Zoppo G.J., von Kummer R. Hemorrhagic transformation of cerebral infarction—possible mechanisms. *Thromb Haemost* 1999; 82 Suppl 1: 92–94. PMID: 10695495.
25. Vandelli L., Marietta M., Gambini M. et al. Fibrinogen decrease after intravenous thrombolysis in ischemic stroke patients is a risk factor for intracerebral hemorrhage. *J Stroke Cerebrovasc Dis* 2015; 24: 394–400. DOI: 10.1016/j.jstrokecerebrovasdis.2014.09.005. PMID: 25497721.
26. Matosevic B., Knoflach B., Werner P. et al. Fibrinogen degradation coagulopathy and bleeding complications after stroke thrombolysis. *Neurology* 2013; 80: 1216–1224. DOI: 10.1212/WNL.0b013e3182897015. PMID: 23486872.
27. Lee V.H., Connors J.J., Cutting S. et al. Elevated international normalized ratio as a manifestation of post-thrombotic coagulopathy in acute ischemic stroke. *J Stroke Cerebrovasc Dis* 2014; 23: 2139–2144. DOI: 10.1016/j.jstrokecerebrovasdis.2014.03.021. PMID: 25081309.
28. Wang X., Lee S.R., Arai K. et al. Lipoprotein receptor-mediated induction of matrix metalloproteinase by tissue plasminogen activator. *Nat Med* 2003; 9: 1313–1317. DOI: 10.1038/nm926. PMID: 12960961.
29. Kelly M.A., Shuaib A., Todd K.G. Matrix metalloproteinase activation and blood-brain barrier breakdown following thrombolysis. *Exp Neurol* 2006; 200: 38–49. DOI: 10.1016/j.expneurol.2006.01.032. PMID: 16624294.
30. Suzuki Y., Nagai N., Umemura K. Novel situations of endothelial injury in stroke — mechanisms of stroke and strategy of drug development: intracranial bleeding associated with the treatment of ischemic stroke: thrombolytic treatment of ischemia-affected endothelial cells with tissue-type plasminogen activator. *J Pharmacol Sci* 2011; 116: 25–29. DOI: 10.1254/jphs.10R27FM. PMID: 21498957.
31. Wang X., Tsuji K., Lee S.R. et al. Mechanisms of hemorrhagic transformation after tissue plasminogen activator reperfusion therapy for ischemic stroke. *Stroke* 2004; 35: 2726–2730. DOI: 10.1161/01.STR.0000143219.16695.af. PMID: 15459442.
32. Hamann G.F., Liebetrau M., Martens H. et al. Microvascular basal lamina injury after experimental focal cerebral ischemia and reperfusion in the rat. *J Cereb Blood Flow Metab* 2002; 22: 526–533. DOI: 10.1097/00004647-200205000-00004. PMID: 11973425.
33. Rossi D.J., Brady J.D., Mohr C. Astrocyte metabolism and signaling during brain ischemia. *Nat Neurosci* 2007; 10: 1377–1386. DOI: 10.1038/nn2004. PMID: 17965658.
34. Warach S., Latour L.L. Evidence of reperfusion injury, exacerbated by thrombolytic therapy, in human focal brain ischemia using a novel imaging marker of early blood-brain barrier disruption. *Stroke* 2004; 35: 2659–2661. DOI: 10.1161/01.STR.0000144051.32131.09. PMID: 15472105.
35. Latour L.L., Kang D.W., Ezzeddine M.A. et al. Early blood-brain barrier disruption in human focal brain ischemia. *Ann Neurol* 2004; 56: 468–477. DOI: 10.1002/ana.20199. PMID: 15389899.
36. Klohs J., Steinbrink J., Bourayou R. et al. Near-infrared fluorescence imaging with fluorescently labeled albumin: a novel method for non-invasive optical imaging of blood-brain barrier impairment after focal cerebral ischemia in mice. *J Neurosci Methods* 2009; 180: 126–132. DOI: 10.1016/j.jneumeth.2009.03.002. PMID: 19427539.
37. Sandoval K.E., Witt K.A. Blood-brain barrier tight junction permeability and ischemic stroke. *Neurobiol Dis* 2008; 32: 200–219. DOI: 10.1016/j.nbd.2008.08.005. PMID: 18790057.
38. Khatri R., McKinney A.M., Swenson B. et al. Blood-brain barrier, reperfusion injury, and hemorrhagic transformation in acute ischemic stroke. *Neurology* 2012; 79: S52–S57. DOI: 10.1212/WNL.0b013e3182697e70. PMID: 23008413.
39. Kidwell C.S., Saver J.L., Carneado J. et al. Predictors of hemorrhagic transformation in patients receiving intra-arterial thrombolysis. *Stroke* 2002; 33: 717–724. DOI: 10.1161/hs0302.104110. PMID: 11872894.
40. Whiteley W.N., Slot K.B., Fernandes P. et al. Risk factors for intracranial hemorrhage in acute ischemic stroke patients treated with recombinant tissue plasminogen activator: a systematic review and meta-analysis of 55 studies. *Stroke* 2012; 43: 2904–2909. DOI: 10.1161/STROKEAHA.112.665331. PMID: 22996959.
41. Lyden P.D. Hemorrhagic transformation during thrombolytic therapy and reperfusion: effects of age, blood pressure, and matrix metalloproteinases. *J Stroke Cerebrovasc Dis* 2013; 22: 532–538. DOI: 10.1016/j.jstrokecerebrovasdis.2013.02.001. PMID: 23453556.
42. Elgebaly M.M., Ogi S., Li W. et al. Neurovascular injury in acute hyperglycemia and diabetes: A comparative analysis in experimental stroke. *Transl Stroke Res* 2011; 2: 391–398. DOI: 10.1007/s12975-011-0083-3. PMID: 21909340.
43. Xing Y., Jiang X., Yang Y. et al. Hemorrhagic transformation induced by acute hyperglycemia in a rat model of transient focal ischemia. *Acta Neurochir Suppl* 2011; 111: 49–54. DOI: 10.1007/978-3-7091-0693-8_9. PMID: 21725731.
44. Dankbaar J.W., Hom J., Schneider T. et al. Age- and anatomy-related values of blood-brain barrier permeability measured by perfusion-CT in non-stroke patients. *J Neuroradiol* 2009; 36: 219–227. DOI: 10.1016/j.neurad.2009.01.001. PMID: 19251320.
45. Tejima E., Katayama Y., Suzuki Y. et al. Hemorrhagic transformation after fibrinolysis with tissue plasminogen activator: evaluation of role of hypertension with rat thromboembolic stroke model. *Stroke* 2001; 32: 1336–1340. DOI: 10.1161/01.STR.32.6.1336. PMID: 11387496.
46. Butcher K., Christensen S., Parsons M. et al. Postthrombolysis blood pressure elevation is associated with hemorrhagic transformation. *Stroke* 2010; 41: 72–77. DOI: 10.1161/STROKEAHA.109.563767. PMID: 19926841.
47. Ahmed N., Wahlgren N., Brainin M. et al. Relationship of blood pressure, antihypertensive therapy, and outcome in ischemic stroke treated with intravenous thrombolysis: retrospective analysis from Safe Implementation of Thrombolysis in Stroke-International Stroke Thrombolysis Register (SITS-ISTR). *Stroke* 2009; 40: 2442–2449. DOI: 10.1161/STROKEAHA.109.548602. PMID: 19461022.
48. Jauch E.C., Saver J.L., Adams H.P.Jr. et al. Guidelines for the early management of patients with acute ischemic stroke: a guideline for healthcare professionals from the American Heart Association/American Stroke Association. *Stroke* 2013; 44: 870–947. DOI: 10.1161/STR.0b013e318284056a. PMID: 23370205.
49. Tuttle J.L., Sanders B.M., Burkhart H.M. et al. Impaired collateral artery development in spontaneously hypertensive rats. *Microcirculation* 2002; 9: 343–351. DOI: 10.1038/sj.mn.7800151. PMID: 12375172.
50. Pires P.W., Dams Ramos C.M., Marin N. et al. The effects of hypertension on the cerebral circulation. *Am J Physiol Heart Circ Physiol* 2013; 304: H1598–H1614. DOI: 10.1152/ajpheart.00490.2012. PMID: 23585139.
51. de Courten-Myers G.M., Kleinholz M., Holm P. et al. Hemorrhagic infarct conversion in experimental stroke. *Ann Emerg Med* 1992; 21: 120–126. DOI: 10.1016/S0196-0644(05)80144-1. PMID: 1739195.
52. Kawai N., Keep R.F., Betz A.L. Hyperglycemia and the vascular effects of cerebral ischemia. *Stroke* 1997; 28: 149–154. DOI: 10.1161/01.STR.28.1.149. PMID: 8996504.
53. Bruno A., Durkalski V.L., Hall C.E. et al. The Stroke Hyperglycemia Insulin Network Effort (SHINE) trial protocol: a randomized, blinded, efficacy trial of standard vs. intensive hyperglycemia management in acute stroke. *Int J Stroke* 2014; 9: 246–251. DOI: 10.1111/ijis.12045. PMID: 23506245.
54. Tu H.T., Campbell B.C., Christensen S. et al. Worse stroke outcome in atrial fibrillation is explained by more severe hypoperfusion, infarct growth, and hemorrhagic transformation. *Int J Stroke* 2015; 10: 534–540. DOI: 10.1111/ijis.12007. PMID: 23489996.
55. Heidebuchel H., Verhamme P., Alings M., et al. Updated European Heart Rhythm Association Practical Guide on the use of non-vitamin K antagonist anticoagulants in patients with non-valvular atrial fibrillation. *Europace* 2015; 17: 1467–1507. DOI: 10.1093/europace/euv309. PMID: 26324838.
56. Seiffge D.J., Werring D.J., Paciaroni M., et al. Timing of anticoagulation after recent ischaemic stroke in patients with atrial fibrillation. *Lancet Neurology* 2019; 18: 117–126. DOI: 10.1016/S1474-4422(18)30356-9. PMID: 30415934.
57. Hankey G.J. Dual antiplatelet therapy in acute transient ischemic attack and minor stroke. *N Engl J Med* 2013; 369: 82–83. DOI: 10.1056/NEJMe1305127. PMID: 23803138.
58. Cucchiara B., Tanne D., Levine S.R. et al. A risk score to predict intracranial hemorrhage after recombinant tissue plasminogen activator for acute ischemic stroke. *J Stroke Cerebrovasc Dis* 2008; 17: 331–333. DOI: 10.1016/j.jstrokecerebrovasdis.2008.03.012. PMID: 18984422.
59. Nardi K., Leys D., Eusebi P. et al. Influence of lipid profiles on the risk of hemorrhagic transformation after ischemic stroke: systematic review. *Cerebrovasc Dis Extra* 2011; 1: 130–141. DOI: 10.1159/000335014. PMID: 22566990.
60. Bang O.Y., Saver J.L., Liebeskind D.S. et al. Cholesterol level and symptomatic hemorrhagic transformation after ischemic stroke thrombolysis. *Neurology* 2007; 68: 737–742. DOI: 10.1212/01.wnl.0000252799.64165.d5. PMID: 17182976.

61. D'Amelio M., Terruso V., Famoso G. et al. Cholesterol levels and risk of hemorrhagic transformation after acute ischemic stroke. *Cerebrovasc Dis* 2011; 32: 234–238. DOI: 10.1159/000329315. PMID: 21860236.
62. Kim B.J., Lee S.H., Ryu W.S. et al. Low level of low-density lipoprotein cholesterol increases hemorrhagic transformation in large artery atherothrombosis but not in cardioembolism. *Stroke* 2009; 40: 1627–1632. DOI: 10.1161/STROKEAHA.108.539643. PMID: 19286585.
63. Scheitz J.F., MacIsaac R.L., Abdul-Rahim A.H. et al. Statins and risk of poststroke hemorrhagic complications. *Neurology* 2016; 86: 1590–1596. DOI: 10.1212/WNL.0000000000002606. PMID: 27016519.
64. Engelter S.T., Soenne L., Ringleb P. et al. IV thrombolysis and statins. *Neurology* 2011; 77: 888–895. DOI: 10.1212/WNL.0b013e31822e9135. PMID: 21849650.
65. Campos M., García-Bonilla L., Hernández-Guillamon M. et al. Combining statins with tissue plasminogen activator treatment after experimental and human stroke: a safety study on hemorrhagic transformation. *CNS Neurosci Ther* 2013; 19: 863–870. DOI: 10.1111/cns.12181. PMID: 24118905.
66. Thrift A., McNeil J., Donnan G. et al. Reduced frequency of high cholesterol levels among patients with intracerebral haemorrhage. *J Clin Neurosci* 2002; 9: 376–380. DOI: 10.1054/jocn.2002.1111. PMID: 12217665.
67. Xing Y., Guo Z.N., Yan S. et al. Increased globulin and its association with hemorrhagic transformation in patients receiving intra-arterial thrombolysis therapy. *Neurosci Bull* 2014; 30: 469–476. DOI: 10.1007/s12264-013-1440-x. PMID: 24871645.
68. Rodríguez-Yáñez M., Castellanos M., Blanco M. et al. Micro- and macroalbuminuria predict hemorrhagic transformation in acute ischemic stroke. *Neurology* 2006; 67: 1172–1177. DOI: 10.1212/01.wnl.0000238353.89194.08. PMID: 17030748.
69. Cho B.H., Kim J.T., Chang J. et al. Prediction of hemorrhagic transformation in acute ischaemic stroke by micro- and macroalbuminuria after intravenous thrombolysis. *Eur J Neurol* 2013; 20: 1145–1152. DOI: 10.1111/ene.12127. PMID: 23582041.
70. Foerch C., Wunderlich M.T., Dvorak F. et al. Elevated serum S100B levels indicate a higher risk of hemorrhagic transformation after thrombolytic therapy in acute stroke. *Stroke* 2007; 38: 2491–2495. DOI: 10.1161/STROKEAHA.106.480111. PMID: 17673718.
71. Castellanos M., Leira R., Serena J. et al. Plasma cellular-fibronectin concentration predicts hemorrhagic transformation after thrombolytic therapy in acute ischemic stroke. *Stroke* 2004; 35: 1671–1676. DOI: 10.1161/01.STR.0000131656.47979.39. PMID: 15166391.
72. Lee J.G., Lee K.B., Jang I.M. et al. Low glomerular filtration rate increases hemorrhagic transformation in acute ischemic stroke. *Cerebrovasc Dis* 2013; 35: 53–59. DOI: 10.1159/000345087. PMID: 23428997.
73. Choi K.H., Park M.S., Kim J.T. et al. The serum ferritin level is an important predictor of hemorrhagic transformation in acute ischaemic stroke. *Eur J Neurol* 2012; 19: 570–577. DOI: 10.1111/j.1468-1331.2011.03564.x. PMID: 21999175.
74. Nikiforova (Postnikova) T.A., Doronin B.M., Peskov S.A. [Blood serum cytokines as predictors of hemorrhagic transformation of ischemic stroke]. *Zh Nevrol Psikiatr im S.S. Korsakova* 2014; 114 (3 Pt 2): 20–26. PMID: 24781237. (In Russ.)
75. Inzitari D., Giusti B., Nencini P. et al. MMP9 variation after thrombolysis is associated with hemorrhagic transformation of lesion and death. *Stroke* 2013; 44: 2901–2903. DOI: 10.1161/STROKEAHA.113.002274. PMID: 23908067.
76. Christoforidis G.A., Karakasis C., Mohammad Y. et al. Predictors of hemorrhage following intra-arterial thrombolysis for acute ischemic stroke: the role of pial collateral formation. *Am J Neuroradiol* 2009; 30: 165–170. DOI: 10.3174/ajnr.A1276. PMID: 18768718.
77. Mendioroz M., Fernández-Cadenas I., Alvarez-Sabín J. et al. Endogenous activated protein C predicts hemorrhagic transformation and mortality after tissue plasminogen activator treatment in stroke patients. *Cerebrovasc Dis* 2009; 28: 143–50. DOI: 10.1159/000225907. PMID: 19546541.
78. Zhang J., Yang Y., Sun H. et al. Hemorrhagic transformation after cerebral infarction: current concepts and challenges. *Ann Transl Med* 2014; 2: 81. DOI: 10.3978/j.issn.2305-5839.2014.08.08. PMID: 25333056.
79. Hoffmann A., Zhu G., Wintermark M. Advanced neuroimaging in stroke patients: prediction of tissue fate and hemorrhagic transformation. *Expert Rev Cardiovasc Ther* 2012; 10: 515–524. DOI: 10.1586/erc.12.30. PMID: 22458583.
80. Rowley H. The four Ps of acute stroke imaging: parenchyma, pipes, perfusion, and penumbra. *Am J Neuroradiol* 2001; 22: 599–601. PMID: 11290464.
81. Castellanos M., Leira R., Serena J. et al. Plasma metalloproteinase-9 concentration predicts hemorrhagic transformation in acute ischemic stroke. *Stroke* 2003; 34: 40–46. DOI: 10.1161/01.STR.0000046764.57344.31. PMID: 12511748.
82. Tan S., Wang D., Liu M. et al. Frequency and predictors of spontaneous hemorrhagic transformation in ischemic stroke and its association with prognosis. *J Neurol* 2014; 261: 905–912. DOI: 10.1007/s00415-014-7297-8. PMID: 24590407.
83. IMS Study Investigators. Hemorrhage in the Interventional Management of Stroke study. *Stroke* 2006; 37: 847–851. DOI: 10.1161/01.STR.0000202586.69525.ac. PMID: 16439694.
84. Larrue V., von Kummer R., del Zoppo G. et al. Hemorrhagic transformation in acute ischemic stroke. Potential contributing factors in the European Cooperative Acute Stroke Study. *Stroke* 1997; 28: 957–960. PMID: 9158632.
85. Lin K., Zink W.E., Tsiouris A.J. et al. Risk assessment of hemorrhagic transformation of acute middle cerebral artery stroke using multimodal CT. *J Neuroimaging* 2012; 22: 160–166. DOI: 10.1111/j.1552-6569.2010.00562.x. PMID: 21143549.
86. Molina C.A., Montaner J., Abilleira S. et al. Timing of spontaneous recanalization and risk of hemorrhagic transformation in acute cardioembolic stroke. *Stroke* 2001; 32: 1079–1084. DOI: 10.1161/01.STR.32.5.1079. PMID: 11340213.
87. Toni D., Fiorelli M., Bastianello S. et al. Hemorrhagic transformation of brain infarct: predictability in the first 5 hours from stroke onset and influence on clinical outcome. *Neurology* 1996; 46: 341–345. DOI: 10.1212/WNL.46.2.341. PMID: 8614491.
88. Barber P.A., Demchuk A.M., Zhang J. et al. Validity and reliability of a quantitative computed tomography score in predicting outcome of hyperacute stroke before thrombolytic therapy. ASPECTS Study Group. Alberta Stroke Programme Early CT Score. *Lancet* 2000; 355: 1670–1674. DOI: 10.1016/S0140-6736(00)02237-6. PMID: 10905241.
89. Lin K., Lee S.A., Zink W.E. What ASPECTS value best predicts the 100-mL threshold on diffusion weighted imaging? Study of 150 patients with middle cerebral artery stroke. *J Neuroimaging* 2011; 21: 229–231. DOI: 10.1111/j.1552-6569.2010.00487.x. PMID: 20609038.
90. Puetz V., Sylaja P.N., Hill M.D. et al. CT angiography source images predict final infarct extent in patients with basilar artery occlusion. *Am J Neuroradiol* 2009; 30: 1877–1883. DOI: 10.3174/ajnr.A1723. PMID: 19643923.
91. Schwamm L.H., Rosenthal E.S., Swap C.J. et al. Hypoattenuation on CT angiographic source images predicts risk of intracerebral hemorrhage and outcome after intra-arterial reperfusion therapy. *Am J Neuroradiol* 2005; 26: 1798–1803. PMID: 16091532.
92. Campbell B.C., Christensen S., Butcher K.S. et al. Regional very low cerebral blood volume predicts hemorrhagic transformation better than diffusion-weighted imaging volume and thresholded apparent diffusion coefficient in acute ischemic stroke. *Stroke* 2010; 41: 82–88. DOI: 10.1161/STROKEAHA.109.562116. PMID: 19959537.
93. Campbell B.C., Costello C., Christensen S. et al. Fluid-attenuated inversion recovery hyperintensity in acute ischemic stroke may not predict hemorrhagic transformation. *Cerebrovasc Dis* 2011; 32: 401–405. DOI: 10.1159/000331467. PMID: 21986096.
94. Cho A.H., Kim J.S., Kim S.J. et al. Focal fluid-attenuated inversion recovery hyperintensity within acute diffusion-weighted imaging lesions is associated with symptomatic intracerebral hemorrhage after thrombolysis. *Stroke* 2008; 39: 3424–3426. DOI: 10.1161/STROKEAHA.108.516740. PMID: 18772449.
95. Kufner A., Galinovic I., Brunecker P. et al. Early infarct FLAIR hyperintensity is associated with increased hemorrhagic transformation after thrombolysis. *Eur J Neurol* 2013; 20: 281–285. DOI: 10.1111/j.1468-1331.2012.03841.x. PMID: 22900825.
96. Oppenheim C., Samson Y., Dormont D. et al. DWI prediction of symptomatic hemorrhagic transformation in acute MCA infarct. *J Neuroradiol* 2002; 29: 6–13. PMID: 11984472.
97. Sakamoto Y., Kimura K., Iguchi Y. et al. Hemorrhagic transformation in acute cerebellar infarction. *Cerebrovasc Dis* 2011; 32: 327–333. DOI: 10.1159/000329259. PMID: 21921595.
98. Selim M., Fink J.N., Kumar S. et al. Predictors of hemorrhagic transformation after intravenous recombinant tissue plasminogen activator: prognostic value of the initial apparent diffusion coefficient and diffusion-weighted lesion volume. *Stroke* 2002; 33: 2047–2052. DOI: 10.1161/01.STR.0000023577.65990.4E. PMID: 12154261.
99. Singer O.C., Humpich M.C., Fiehler J. et al. Risk for symptomatic intracerebral hemorrhage after thrombolysis assessed by diffusion-weighted magnetic resonance imaging. *Ann Neurol* 2008; 63: 52–60. DOI: 10.1002/ana.21222. PMID: 17880020.
100. Tong D.C., Adami A., Moseley M.E. et al. Relationship between apparent diffusion coefficient and subsequent hemorrhagic transformation following acute ischemic stroke. *Stroke* 2000; 31: 2378–2384. DOI: 10.1161/01.STR.31.10.2378. PMID: 11022067.
101. Huang P., Chen C.H., Lin W.C. et al. Clinical applications of susceptibility weighted imaging in patients with major stroke. *J Neurol* 2012; 259: 1426–1432. DOI: 10.1007/s00415-011-6369-2. PMID: 22186853.
102. Kakuda W., Thijs V.N., Lansberg M.G. et al. Clinical importance of microbleeds in patients receiving IV thrombolysis. *Neurology* 2005; 65: 1175–1178. DOI: 10.1212/01.wnl.0000180519.27680.0f. PMID: 16247042.
103. Kidwell C.S., Saver J.L., Villablanca J.P. et al. Magnetic resonance imaging detection of microbleeds before thrombolysis: an emerging application. *Stroke* 2002; 33: 95–98. DOI: 10.1161/hs0102.101792. PMID: 11779895.
104. Lee S.H., Kang B.S., Kim N. et al. Does microbleed predict haemorrhagic transformation after acute atherothrombotic or cardioembolic stroke? *J Neurol Neurosurg Psychiatry* 2008; 79: 913–916. DOI: 10.1136/jnnp.2007.133876. PMID: 18187478.
105. Celik Y., Utku U., Asil T. et al. Factors affecting hemorrhagic transformation in middle cerebral artery infarctions. *J Clin Neurosci* 2004; 11: 656–658. DOI: 10.1016/j.jocn.2003.08.001. PMID: 15261244.
106. Shi Z.S., Loh Y., Liebeskind D.S. et al. Leukoaraiosis predicts parenchymal hematoma after mechanical thrombectomy in acute ischemic stroke. *Stroke* 2012; 43: 1806–1811. DOI: 10.1161/STROKEAHA.111.649152. PMID: 22581819.

107. Costello C.A., Campbell B.C., Perez de la Ossa N. et al. Age over 80 years is not associated with increased hemorrhagic transformation after stroke thrombolysis. *J Clin Neurosci* 2012; 19: 360–363. DOI: 10.1016/j.jocn.2011.08.014. PMID: 2245278.
108. Kimura K., Sakai K., Iguchi Y. et al. Does ICA occlusion frequently have intracerebral hemorrhage after IV tissue plasminogen activator therapy for ischemic stroke? *Eur Neurol* 2011; 65: 245–249. DOI: 10.1159/000326338. PMID: 21464569.
109. Puetz V., Dzialowski I., Hill MD. et al. Intracranial thrombus extent predicts clinical outcome, final infarct size and hemorrhagic transformation in ischemic stroke: the clot burden score. *Int J Stroke* 2008; 3: 230–236. DOI: 10.1111/j.1747-4949.2008.00221.x. PMID: 18811738.
110. Tan I.Y., Demchuk A.M., Hopyan J. et al. CT angiography clot burden score and collateral score: correlation with clinical and radiologic outcomes in acute middle cerebral artery infarct. *Am J Neuroradiol* 2009; 30: 525–531. DOI: 10.3174/ajnr.A1408. PMID: 19147716.
111. Flacke S., Urbach H., Keller E. et al. Middle cerebral artery (MCA) susceptibility sign at susceptibility-based perfusion MR imaging: clinical importance and comparison with hyperdense MCA sign at CT. *Radiology* 2000; 215: 476–482. DOI: 10.1148/radiology.215.2.r00ma09476. PMID: 10796928.
112. Haring H.P., Dilitz E., Pallua A. et al. Attenuated corticomedullary contrast: An early cerebral computed tomography sign indicating malignant middle cerebral artery infarction. A case-control study. *Stroke* 1999; 30: 1076–1082. DOI: 10.1161/01.STR.30.5.1076. PMID: 10229747.
113. Kharitonova T., Ahmed N., Thorén M. et al. Hyperdense middle cerebral artery sign on admission CT scan—prognostic significance for ischaemic stroke patients treated with intravenous thrombolysis in the safe implementation of thrombolysis in Stroke International Stroke Thrombolysis Register. *Cerebrovasc Dis* 2009; 27: 51–59. DOI: 10.1159/000172634. PMID: 19018138.
114. Manno E.M., Nichols D.A., Fulgham J.R. et al. Computed tomographic determinants of neurologic deterioration in patients with large middle cerebral artery infarctions. *Mayo Clin Proc* 2003; 78: 156–160. DOI: 10.4065/78.2.156. PMID: 12583526.
115. Paliwal P.R., Ahmad A., Shen L. et al. Persistence of hyperdense middle cerebral artery sign on follow-up CT scan after intravenous thrombolysis is associated with poor outcome. *Cerebrovasc Dis* 2012; 33: 446–452. DOI: 10.1159/000336863. PMID: 22456065.
116. Zou M., Churilov L., He A. et al. Hyperdense middle cerebral artery sign is associated with increased risk of hemorrhagic transformation after intravenous thrombolysis for patients with acute ischaemic stroke. *J Clin Neurosci* 2013; 20: 984–987. DOI: 10.1016/j.jocn.2012.10.013. PMID: 23664409.
117. Abul-Kasim K., Selariu E., Brizzi M. et al. Hyperdense middle cerebral artery sign in multidetector computed tomography: definition, occurrence, and reliability analysis. *Neurol India* 2009; 57: 143–150. DOI: 10.4103/0028-3886.51282. PMID: 19439843.
118. Koo C.K., Teasdale E., Muir K.W. What constitutes a true hyperdense middle cerebral artery sign? *Cerebrovasc Dis* 2000; 10: 419–423. DOI: 10.1159/000016101. PMID: 11070370.
119. Shobha N., Bal S., Boyko M. et al. Measurement of length of hyperdense MCA sign in acute ischemic stroke predicts disappearance after IV tPA. *J Neuroimaging* 2014; 24: 7–10. DOI: 10.1111/j.1552-6569.2012.00761.x. PMID: 23316960.
120. Guo G., Yang Y., Yang W. Validation of hyperintense middle cerebral artery sign in acute ischemic stroke: Comparison between magnetic resonance imaging and angiography. *Neural Regen Res* 2012; 7: 229–234. DOI: 10.3969/j.issn.1673-5374.2012.03.013. PMID: 25767505.
121. Zheng M., Fan D.S. Acute cardioembolic and thrombotic middle cerebral artery occlusions have different morphological susceptibility signs on T2 (*)-weighted magnetic resonance images. *Biomed Res Int* 2015; 2015: 839820. DOI: 10.1155/2015/839820. PMID: 26543869.
122. Hermier M., Nighoghossian N., Derex L. et al. Hypointense transcerebral veins at T2*-weighted MRI: a marker of hemorrhagic transformation risk in patients treated with intravenous tissue plasminogen activator. *J Cereb Blood Flow Metab* 2003; 23: 1362–1370. DOI: 10.1097/01.WCB.0000091764.61714.79. PMID: 14600444.
123. Hohenhaus M., Schmidt W.U., Brunecker P. et al. FLAIR vascular hyperintensities in acute ICA and MCA infarction: a marker for mismatch and stroke severity? *Cerebrovasc Dis* 2012; 34: 63–69. DOI: 10.1159/000339012. PMID: 22759720.
124. Arenillas J.F., Rovira A., Molina C.A. et al. Prediction of early neurological deterioration using diffusion- and perfusion-weighted imaging in hyperacute middle cerebral artery ischemic stroke. *Stroke* 2002; 33: 2197–2203. DOI: 10.1161/01.STR.0000027861.75884.DF. PMID: 12215587.
125. Garcia-Bermejo P., Calleja A.I., Pérez-Fernández S. et al. Perfusion computed tomography-guided intravenous thrombolysis for acute ischemic stroke beyond 4.5 hours: a case-control study. *Cerebrovasc Dis* 2012; 34: 31–37. DOI: 10.1159/000338778. PMID: 22759450.
126. Kassner A., Mandell D.M., Mikulis D.J. Measuring permeability in acute ischemic stroke. *Neuroimaging Clin N Am* 2011; 21: 315–325. DOI: 10.1016/j.nic.2011.01.004. PMID: 21640302.
127. Viallon M., Altrichter S., Pereira V.M. et al. Combined use of pulsed arterial spin-labeling and susceptibility-weighted imaging in stroke at 3T. *Eur Neurol* 2010; 64: 286–296. DOI: 10.1159/000321162. PMID: 20980761.
128. Hjort N., Wu O., Ashkanian M. et al. MRI detection of early blood-brain barrier disruption: parenchymal enhancement predicts focal hemorrhagic transformation after thrombolysis. *Stroke* 2008; 39: 1025–1028. DOI: 10.1161/STROKEAHA.107.497719. PMID: 18258832.
129. Kassner A., Liu F., Thornhill R.E. et al. Prediction of hemorrhagic transformation in acute ischemic stroke using texture analysis of postcontrast T1-weighted MR images. *J Magn Reson Imaging* 2009; 30: 933–941. DOI: 10.1002/jmri.21940. PMID: 19856407.
130. Kim E.Y., Na D.G., Kim S.S. et al. Prediction of hemorrhagic transformation in acute ischemic stroke: role of diffusion-weighted imaging and early parenchymal enhancement. *Am J Neuroradiol* 2005; 26: 1050–1055. PMID: 15891158.
131. Vo K.D., Santiago F., Lin W. et al. MR imaging enhancement patterns as predictors of hemorrhagic transformation in acute ischemic stroke. *Am J Neuroradiol* 2003; 24: 674–679. PMID: 12695202.
132. Hom J., Dankbaar J.W., Soares B.P. et al. Blood-brain barrier permeability assessed by perfusion CT predicts symptomatic hemorrhagic transformation and malignant edema in acute ischemic stroke. *Am J Neuroradiol* 2011; 32: 41–48. DOI: 10.3174/ajnr.A2244. PMID: 20947643.
133. Kassner A., Roberts T.P., Moran B. et al. Recombinant tissue plasminogen activator increases blood-brain barrier disruption in acute ischemic stroke: an MR imaging permeability study. *Am J Neuroradiol* 2009; 30: 1864–1869. DOI: 10.3174/ajnr.A1774. PMID: 19661169.
134. Kassner A., Roberts T., Taylor K. et al. Prediction of hemorrhage in acute ischemic stroke using permeability MR imaging. *Am J Neuroradiol* 2005; 26: 2213–2217. PMID: 16219824.
135. Vidarsson L., Thornhill R.E., Liu F. et al. Quantitative permeability magnetic resonance imaging in acute ischemic stroke: how long do we need to scan? *J Magn Reson Imaging* 2009; 27: 1216–1222. DOI: 10.1016/j.mri.2009.01.019. PMID: 19695816.
136. Whiteley W.N., Thompson D., Murray G. et al. Targeting recombinant tissue-type plasminogen activator in acute ischemic stroke based on risk of intracranial hemorrhage or poor functional outcome: an analysis of the third international stroke trial. *Stroke* 2014; 45: 1000–1006. DOI: 10.1161/STROKEAHA.113.004362. PMID: 24603072.
137. Gore J.M., Sloan M., Price T.R., et al. Intracerebral hemorrhage, cerebral infarction, and subdural hematoma after acute myocardial infarction and thrombolytic therapy in the Thrombolysis in Myocardial Infarction Study: Thrombolysis in Myocardial Infarction, Phase II, pilot and clinical trial. *Circulation* 1991; 83: 448–459. PMID: 1899364.
138. Hacke W., Kaste M., Fieschi C. et al. Randomised double-blind placebo-controlled trial of thrombolytic therapy with intravenous alteplase in acute ischaemic stroke (ECASS II): Second European-Australasian Acute Stroke Study Investigators. *Lancet* 1998; 352: 1245–1251. DOI: 10.1016/S0140-6736(98)08020-9. PMID: 9788453.
139. Wahlgren N., Ahmed N., Dávalos A. et al. Thrombolysis with alteplase for acute ischaemic stroke in the Safe Implementation of Thrombolysis in Stroke-Monitoring Study (SITS-MOST): an observational study. *Lancet* 2007; 369: 275–282. DOI: 10.1016/S0140-6736(07)60149-4. PMID: 17258667.
140. Strbian D., Sairanen T., Meretoja A. et al. Patient outcomes from symptomatic intracerebral hemorrhage after stroke thrombolysis. *Neurology* 2011; 77: 341–348. DOI: 10.1212/WNL.0b013e3182267b8c. PMID: 21715707.
141. del Zoppo G.J., von Kummer R., Hamann G.F. Ischaemic damage of brain microvessels: inherent risks for thrombolytic treatment in stroke. *J Neurol Neurosurg Psychiatry* 1998; 65: 1–9. DOI: 10.1136/jnnp.65.1.1. PMID: 9667553.
142. Arnold M.C., Grandin C.B., Peeters A. et al. Comparison of CT and three MR sequences for detecting and categorizing early (48 hours) hemorrhagic transformation in hyperacute ischemic stroke. *Am J Neuroradiol* 2004; 25: 939–944. PMID: 15205127.
143. Barber P.A., Darby D.G., Desmond P.M. et al. Identification of major ischemic change. Diffusion-weighted imaging versus computed tomography. *Stroke* 1999; 30: 2059–2065. PMID: 10512907.
144. Goos J.D., van der Flier W.M., Knol D.L. et al. Clinical relevance of improved microbleed detection by susceptibility-weighted magnetic resonance imaging. *Stroke* 2011; 42: 1894–1900. DOI: 10.1161/STROKEAHA.110.599837. PMID: 21566235.
145. Harada M., Morita N., Uno M. et al. Incidence and clinical correlation of intracranial hemorrhages observed by 3-tesla gradient echo T2(*)-weighted images following intravenous thrombolysis with recombinant tissue plasminogen activator. *Cerebrovasc Dis* 2010; 29: 571–575. DOI: 10.1159/000306644. PMID: 20375500.
146. Lin Y.H., Lou M., Zhu R.Y. et al. [Multi-mode MRI-based intravenous thrombolysis with recombinant tissue plasminogen activator (rtPA) reduces hemorrhagic transformation in ischemic stroke patients]. *Zhejiang Da Xue Xue Bao Yi Xue Ban* 2012; 41: 665–671. PMID: 23239659. (In Chinese)
147. Lindley R.I., Wardlaw J.M., Sandercock P.A. et al. Frequency and risk factors for spontaneous hemorrhagic transformation of cerebral infarction. *J Stroke Cerebrovasc Dis* 2004; 13: 235–246. DOI: 10.1016/j.jstrokecerebrovasdis.2004.03.003. PMID: 17903981.
148. Renou P., Sibon I., Tournias T. et al. Reliability of the ECASS radiological classification of postthrombotic brain haemorrhage: a comparison of CT and three MRI sequences. *Cerebrovasc Dis* 2010; 29: 597–604. DOI: 10.1159/000312867. PMID: 20413970.

149. Lees K.R., Bluhmki E., von Kummer R. et al. Time to treatment with intravenous alteplase and outcome in stroke: an updated pooled analysis of ECASS, ATLANTIS, NINDS, and EPITHET trials. *Lancet* 2010; 375: 1695–1703. DOI: 10.1016/S0140-6736(10)60491-6. PMID: 20472172.
150. Fiorelli M., Bastianello S., von Kummer R. et al. Hemorrhagic transformation within 36 hours of a cerebral infarct: relationships with early clinical deterioration and 3-month outcome in the European Cooperative Acute Stroke Study I (ECASS I) cohort. *Stroke* 1999; 30: 2280–2284. DOI: 10.1161/01.STR.30.11.2280. PMID: 10548658.
151. Fiehler J., Remmele C., Kucinski T. et al. Reperfusion after severe local perfusion deficit precedes hemorrhagic transformation: an MRI study in acute stroke patients. *Cerebrovasc Dis* 2005; 19: 117–124. DOI: 10.1159/000083180. PMID: 15640606.
152. Thevathasan A., Naylor J., Churilov L. et al. Association between hemorrhagic transformation after endovascular therapy and poststroke seizures. *Epilepsia* 2018; 59: 403–409. DOI: 10.1111/epi.13982. PMID: 29288487.
153. Dzialowski I., Pexman J.H., Barber P.A. et al. Asymptomatic hemorrhage after thrombolysis may not be benign: prognosis by hemorrhage type in the Canadian alteplase for stroke effectiveness study registry. *Stroke* 2007; 38: 75–79. DOI: 10.1161/01.STR.0000251644.76546.62. PMID: 17122437.
154. Park J.H., Ko Y., Kim W.J. et al. Is asymptomatic hemorrhagic transformation really innocuous. *Neurology* 2012; 78: 421–426. DOI: 10.1212/WNL.0b013e318245d22c. PMID: 22282643.
155. Motto C., Ciccone A., Aritzu E., et al. Hemorrhage after an acute ischemic stroke. MAST-I Collaborative Group. *Stroke* 1999; 30: 761–764. PMID: 10187875.
156. Menon B.K., Saver J.L., Prabhakaran S. et al. Risk score for intracranial hemorrhage in patients with acute ischemic stroke treated with intravenous tissue-type plasminogen activator. *Stroke* 2012; 43: 2293–2299. DOI: 10.1161/STROKEAHA.112.660415. PMID: 22811458.
157. Pisters R., Lane D.A., Nieuwlaat R. et al. A novel user-friendly score (HAS-BLED) to assess 1-year risk of major bleeding in patients with atrial fibrillation: the Euro Heart Survey. *Chest* 2010; 138: 1093–1100. DOI: 10.1378/chest.10-0134. PMID: 20299623.
158. Lou M., Safdar A., Mehdiratna M. et al. The HAT score: a simple grading scale for predicting hemorrhage after thrombolysis. *Neurology* 2008; 71: 1417–1423. DOI: 10.1212/01.wnl.0000330297.58334.dd. PMID: 18955684.
159. Marsh E.B., Llinas R.H., Hillis A.E. et al. Hemorrhagic transformation in patients with acute ischaemic stroke and an indication for anticoagulation. *Eur J Neurol* 2013; 20: 962–967. DOI: 10.1111/ene.12126. PMID: 23521544.
160. Kalinin M.N., Khasanova D.R., Ibatullin M.M. The hemorrhagic transformation index score: a prediction tool in middle cerebral artery ischemic stroke. *BMC Neurol* 2017; 17: 177. DOI: 10.1186/s12883-017-0958-3. PMID: 28882130.
161. Saposnik G., Fang J., Kapral M.K. et al. The iScore predicts effectiveness of thrombolytic therapy for acute ischemic stroke. *Stroke* 2012; 43: 1315–1322. DOI: 10.1161/STROKEAHA.111.646265. PMID: 22308252.
162. Strbian D., Engelter S., Michel P. et al. Symptomatic intracranial hemorrhage after stroke thrombolysis: the SEDAN score. *Ann Neurol* 2012; 71: 634–641. DOI: 10.1002/ana.23546. PMID: 22522478.
163. Mazya M., Egidio J.A., Ford G.A. et al. Predicting the risk of symptomatic intracerebral hemorrhage in ischemic stroke treated with intravenous alteplase: Safe Implementation of Treatments in Stroke (SITS) symptomatic intracerebral hemorrhage risk score. *Stroke* 2012; 43: 1524–1531. DOI: 10.1161/STROKEAHA.111.644815. PMID: 22442178.
164. Flint A.C., Faigeles B.S., Cullen S.P. et al. THRIVE score predicts ischemic stroke outcomes and thrombolytic hemorrhage risk in VISTA. *Stroke* 2013; 44: 3365–3369. DOI: 10.1161/STROKEAHA.113.002794. PMID: 24072004.
165. Saposnik G., Guzik A.K., Reeves M. et al. Stroke prognostication using age and NIH Stroke Scale: SPAN-100. *Neurology* 2013; 80: 21–28. DOI: 10.1212/WNL.0b013e31827b1ace. PMID: 23175723.

Поступила / Received 06.02.2019
 Принята в печать / Accepted 04.03.2019

Информация об авторах: Хасанова Дина Рустемовна — д.м.н., проф., проф. каф. неврологии и нейрохирургии ФГБОУ ВО «Казанский государственный медицинский университет»; зам. генерального директора по направлению неврология, ГАУЗ «Межрегиональный клинично-диагностический центр», Казань, Россия;
 Калинин Михаил Николаевич — врач-невролог неврологического отд. для больных с ОНМК ГАУЗ «Межрегиональный клинично-диагностический центр»; ассистент каф. неврологии и нейрохирургии ФГБОУ ВО «Казанский государственный медицинский университет», Казань, Россия; <https://orcid.org/0000-0002-3664-6888>;
 Ибатуллин Мурат Масгутович — д.м.н., проф., проф. каф. неврологии и нейрохирургии ФГБОУ ВО «Казанский государственный медицинский университет»; зам. генерального директора по направлению лучевая диагностика ГАУЗ «Межрегиональный клинично-диагностический центр», Казань, Россия;
 Рахимов Ильнур Шавкатович — к.м.н., доц. каф. биологии и экологии Елабужского института (филиала) ФГАОУ ВО «Казанский (Приволжский) федеральный университет», Елабуга, Россия.

Information about the authors: Khasanova Dina R., D. Sci. (Med.), Prof., Department of neurology and neurosurgery, Kazan State Medical University; Deputy General Director in neurology, Interregional Clinical Diagnostic Centre, Kazan, Russia;
 Kalinin Mikhail N., neurologist, Neurological department for patients with stroke, Interregional Clinical Diagnostic Centre; assistant, Department of neurology and neurosurgery, Kazan State Medical University, Kazan, Russia;
 Ibatullin Murat M., D. Sci. (Med.), Prof., Department of neurology and neurosurgery, Kazan State Medical University; Deputy General Director in the direction of radiation diagnostics, Interregional Clinical Diagnostic Centre, Kazan, Russia;
 Rakhimov Ilnur Sh., PhD (Med.), Assoc. Prof., Department of biology and ecology, Elabuga Institute (branch), Kazan (Volga Region) Federal University, Elabuga, Russia.