

ОЦЕНКА ВОЗМОЖНОСТЕЙ МАГНИТНО-РЕЗОНАНСНОЙ ТОМОГРАФИИ В МОНИТОРИНГЕ ЛЕЧЕНИЯ МЕСТНОРАСПРОСТРАНЕННОГО РАКА ШЕЙКИ МАТКИ

А.В. Ларюков^{1,2,3}, Е.К. Ларюкова^{1,2}, Д.И. Зидиханов¹, Э.Ж. Шакирова^{1,3}, Р.С. Куртасанов^{1,2}, Э.Ю. Миндубаев^{1,2}

¹ Республиканский клинический онкологический диспансер Минздрава Республики Татарстан им. проф. М.З. Сигала, 420029, Россия, Республика Татарстан, Казань, ул. Сибирский тракт, 29.

² Казанская государственная медицинская академия — филиал Российской медицинской академии непрерывного профессионального образования Минздрава России, 420012, Россия, Республика Татарстан, Казань, ул. Муштары, 11.

³ Казанский (Приволжский) федеральный университет Минобрнауки России, 420008, Россия, Республика Татарстан, Казань, ул. Кремлевская, 18.

Контакты: Ларюков Андрей Викторович, larioukov@mail.ru

Реферат

Актуальность: Рак шейки матки занимает одно из ведущих мест в онкологической заболеваемости у женщин. Сохранение остаточной опухоли у пациенток с раком шейки матки после завершения сочетанной химиолучевой терапии является прогностически неблагоприятным фактором. Выявление раннего ответа опухоли на химиолучевую терапию имеет огромное значение для выбора оптимальной лечебной тактики.

Цель: Изучение возможностей магнитно-резонансной терапии в оценке эффективности выявления раннего ответа опухоли у пациенток с местнораспространенным раком шейки матки после проведения сочетанной химиолучевой терапии.

Материал и методы: Проанализированы и сопоставлены результаты магнитно-резонансной томографии органов малого таза, данные лабораторных, цитологических и постоперационных гистологических исследований 174 пациенток с местнораспространенным раком шейки матки.

МРТ органов малого таза выполнялась до начала лечения с целью оценки распространенности процесса (первичное исследование) и через 6 недель после завершения сочетанной химиолучевой терапии для оценки эффективности проведенного лечения и выявления остаточной опухоли (контрольное исследование).

Заключение: Магнитно-резонансная томография органов малого таза с использованием стандартного протокола исследования, включающего получение диффузионно-взвешенных изображений и динамического контрастного исследования является высокоинформативным методом стадирования местнораспространенного рака шейки матки и оценки ответа опухоли на проведенное лечение.

Ключевые слова: рак шейки матки, магнитно-резонансная томография, стадирование, мониторинг лечения

Для цитирования: Ларюков А.В., Ларюкова Е.К., Зидиханов Д.И., Шакирова Э.Ж., Куртасанов Р.С., Миндубаев Э.Ю. Оценка возможностей магнитно-резонансной томографии в мониторинге лечения местнораспространенного рака шейки матки. Онкологический журнал: лучевая диагностика, лучевая терапия. 2023;6(1):41-48.

DOI: 10.37174/2587-7593-2023-6-1-41-48

Введение

Рак шейки матки (РШМ) занимает одно из ведущих мест в онкологической заболеваемости у женщин [1]. Основной причиной смертности являются рецидивы после проведения сочетанной химиолучевой терапии

(ХЛТ) местнораспространенного рака шейки матки. Даже после проведения ХЛТ в достаточном объеме остаточная опухоль гистологически выявляется в 42–60 % случаев, а метастазы в лимфатические узлы таза — в 25 % [2]. Сохранение остаточной опухоли у пациенток с раком шейки матки после завер-

шения сочетанной химиолучевой терапии является прогностически неблагоприятным фактором. Выявление раннего ответа опухоли на химиолучевую терапию имеет огромное значение для выбора оптимальной тактики дальнейшего лечения [3, 4].

Магнитно-резонансная томография (МРТ) является ценным методом выявления патологии малого таза: выявления первичной опухоли, поражения лимфатических узлов, местного распространения процесса, выявления рецидива и мониторинга терапевтического ответа [5].

Обладая возможностями тканевой и пространственной визуализации, МРТ органов малого таза с внутривенным контрастированием является оптимальным методом оценки размеров опухоли, глубины инвазии и распространенности опухолевого процесса при раке шейки матки, во многом опережая другие методы визуализации [6–8]. А возможность проводить диффузионно-взвешенные исследования (DWI) обуславливает потенциал раннего предиктора оценок метаболической, морфологической и физиологической информации [9].

МРТ органов малого таза рекомендована Международной ассоциацией акушеров-гинекологов как одного из ведущих методов в планировании лечения рака шейки матки [10, 11].

Цель исследования — определение возможностей МРТ в оценке эффективности выявления раннего ответа опухоли у пациенток с местнораспространенным раком шейки матки после проведения сочетанной химиолучевой терапии по радикальной программе с целью выбора оптимальной лечебной тактики.

Материал и методы

Проанализированы и сопоставлены результаты МРТ органов малого таза, данные лабораторных, цитологических и постоперационных гистологических исследований 174 пациенток с местнораспространенным раком шейки матки, находившихся на обследовании и лечении в РКОД им. профес-

сора М.З. Сигала МЗ РТ с 2019 по 2022 гг. Плоскоклеточный рак выявлен у 130 (74,7 %) пациенток, аденокарцинома — у 44 (25,3 %) пациенток. Средний возраст больных составил 52,6 лет.

МРТ органов малого таза выполнялась до начала лечения с целью оценки распространенности процесса (первичное исследование) и через 6 нед после завершения сочетанной химиолучевой терапии для оценки эффективности проведенного лечения и выявления остаточной опухоли (контрольное исследование).

Исследования выполнялись на магнитно-резонансном томографе Philips Ingenia 3.0T (Германия) с магнитной индукцией 3 Тл. Протокол сканирования при выполнении первичного исследования был полностью идентичен протоколу при контрольном исследовании (согласно рекомендациям Европейского общества урогенитальных радиологов (ESUR) [11], включающему:

- T₂-ВИ в сагитальной, аксиальной и корональной плоскости с толщиной среза 5 мм;
- T₁-ВИ / Dixon с подавлением сигнала жировой ткани в аксиальной плоскости с толщиной среза 5 мм;
- Диффузионно-взвешенная МРТ (b-фактор 50 и 800) с построением карт измеряемого коэффициента диффузии (ИКД) в аксиальной плоскости с толщиной среза 3 мм;
- T₂-ВИ в косо-аксиальной плоскости перпендикулярно и параллельно оси цервикального канала, либо длинной оси опухоли с толщиной среза 3 мм;
- МРТ с динамическим контрастным усилением (гадовист 20 мл) для определения четких границ опухоли, дифференциальной диагностики остаточной опухоли и реактивных постлучевых изменений (5 постконтрастных серий в сагитальной плоскости с интервалом в 20 с).

Сочетанная химиолучевая терапия проводилась по следующей схеме: в течение 5 сут внутривенно введение 5-фторурацил по 350 мг/м², после двухдневного перерыва начинали дистанционную лучевую терапию

по схеме динамического фракционирования дозы.

Первые 3 дня проводили укрупненные фракции (4 Гр) в сочетании с одновременным введением препаратов платины (ежедневно 5 циклов цисплатина по 40 мг/м²). В дальнейшем облучение продолжали в режиме гиперфракционирования с разовой очаговой дозой (РОД) = 1,25 Гр × 2 раза в день с интервалом 4–5 ч, (дневная доза 2,5 Гр), до суммарной очаговой дозы (СОД) = 40–50 Гр. При сочетанной лучевой терапии дистанционное лечение чередовали с сеансами внутриволостной гамма-терапии.

При брахитерапии учитываются объемы для мишени: резидуальный (остаточный) объем опухоли шейки матки GTV-Tres (после этапа ХЛТ) адаптивный клинический объем опухоли высокого риска CTV-TNR (включает всю шейку матки и остаточную опухолевую инфильтрацию), а также клинический объем промежуточного риска CTV-TIR. Брахитерапия проводилась в конце (на 4–5 нед при малых объемах опухоли) или после (при больших объемах опухоли) ХЛТ.

Результаты и обсуждение

МРТ органов малого таза проводилась всем пациенткам до начала лечения (первичное обследование).

В качестве критериев распространенности процесса оценивались следующие показатели: три размера первичной опухоли (фронтальный, сагиттальный и вертикальный), переход опухоли на влагалище, внутренний зев и/или на тело матки, инвазия параметрия, инвазия в соседние органы (мочевой пузырь, прямую кишку, мочеточники).

Проводилась оценка состояния регионарных лимфатических узлов по ходу подвздошных сосудов, запирательных, мезоректальных лимфатических узлов, лимфатических узлов по ходу нижних отделов аорты и нижней полой вены, паховых лимфоузлов. Критерием поражения считали увеличение размеров и формы лимфатических узлов (овальная или округлая), облитерацию жи-

ровых ворот, изменение сигнала на T₁-ВИ и T₂-ВИ, ограничение диффузии.

При первичном МРТ-исследовании у всех пациенток выявлена местнораспространенная форма рака шейки матки (rT_{1b2}-T_{4a} — согласно классификации TNM 8 редакции и FIGO 2018).

Через 6 нед после завершения химиолучевой терапии для оценки эффективности лечения (потенциального наличия остаточной опухоли) проводилось контрольное МРТ-исследование.

При контрольном исследовании у 135 пациенток отмечен полный лечебный ответ (по RECIST) — отсутствие признаков опухоли по данным МРТ.

У 39 пациенток выявлен частичный ответ (по RECIST) — наличие МР-признаков остаточной опухоли.

Протокол МРТ-сканирования при контрольном исследовании был полностью идентичен протоколу первичного исследования.

МР-критериями полного ответа являлось отсутствие признаков опухолевого поражения шейки матки и окружающих анатомических областей, однородность стромы шейки матки на безконтрастных T₂-ВИ и однородное и равномерное контрастирование (рис. 1).

Пациенткам (128 человек) у которых отсутствовали признаки остаточной опухоли по данным МРТ (полный ответ по RECIST), а также по данным лабораторного и цитологического исследования, проводилось динамическое наблюдение.

Пациентки с подозрением на остаточную опухоль по данным МРТ и/или по данным лабораторных и клинических исследований, были прооперированы.

МР-критериями остаточной опухоли (частичного ответа) являлось наличие патологических участков в шейке матки на T₂-ВИ, ограничение диффузии и раннее накопление контрастного препарата при динамическом контрастном исследовании (рис. 2, 3).

Лабораторными и цитологическими признаками, указывающими на остаточную опухоль, являлись рост уровня антигена плоскоклеточной карциномы в веноз-

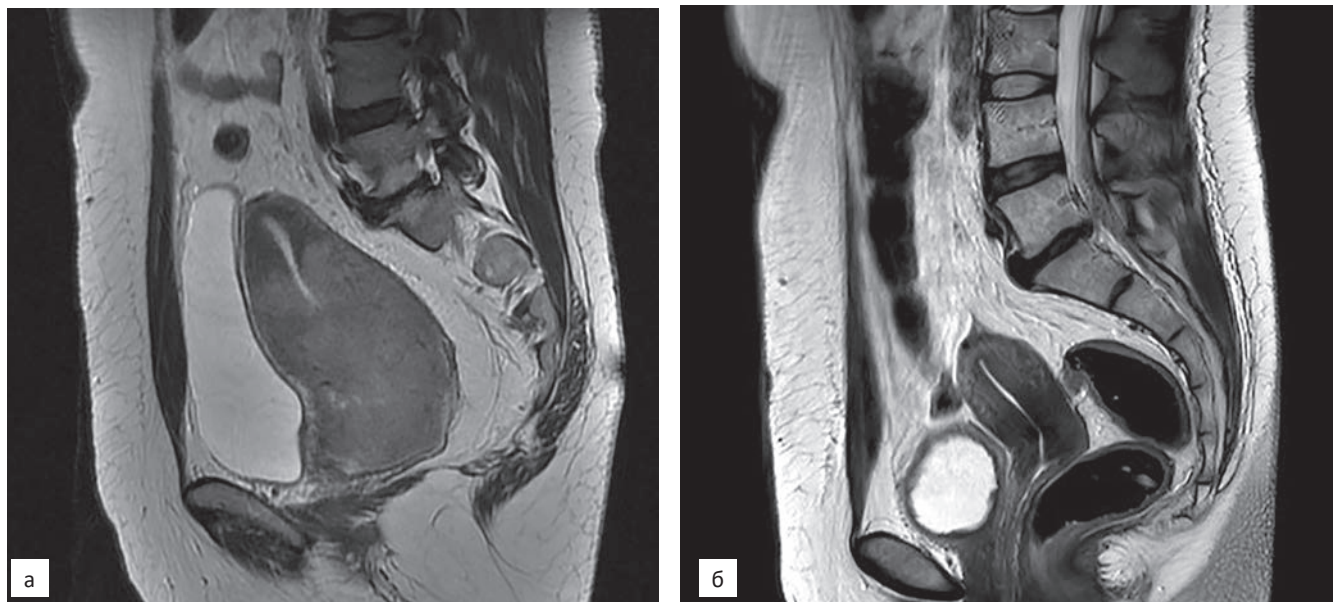


Рис. 1. Рак шейки матки до лечения (а) и через 6 нед после окончания сочетанной ХЛТ. Полная регрессия опухоли (б)

Fig. 1. Ca colli uteri before therapy (a) and in 6 weeks after chemoradiotherapy. Complete tumor regression (б)

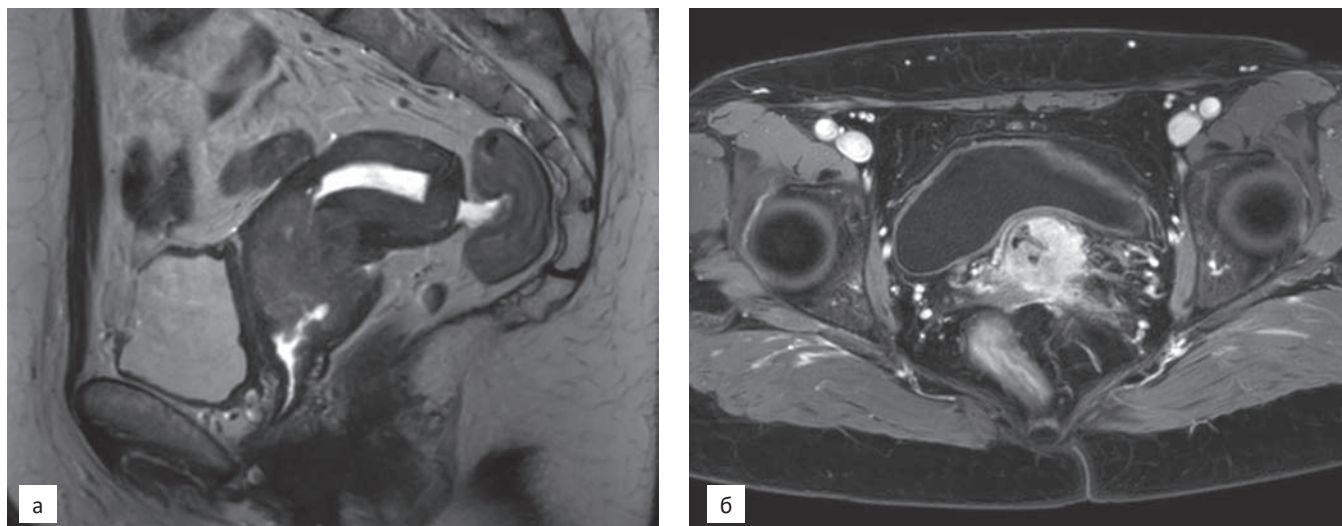


Рис. 2. Рак шейки матки до лечения

Fig. 2. Ca colli uteri before therapy

ной крови и выявление опухолевых клеток при цитологическом исследовании шейки матки.

У 4 пациенток с МР-признаками остаточной опухоли после проведенного курса ХЛТ оперативное лечение не проводилось по различным причинам.

Прооперировано 42 пациентки. 7 пациенток с МР-признаками отсутствия остаточной опухоли были прооперированы на основании положительных данных цитологических и лабораторных исследований. У 2 пациенток было подтверждено наличие остаточной опухоли с признаками лечебного

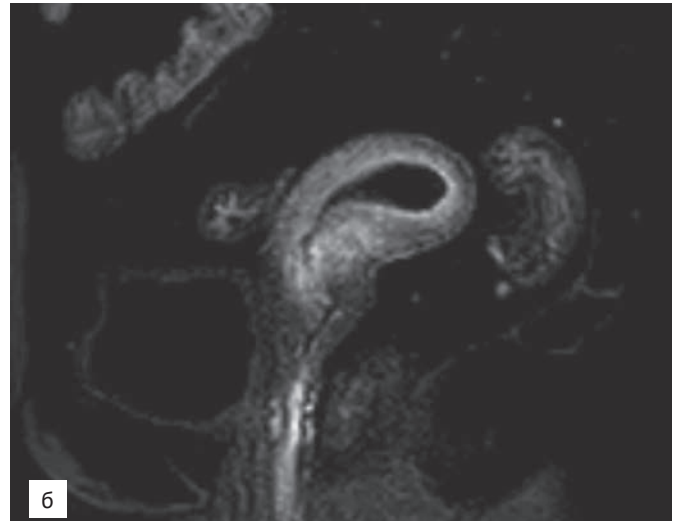
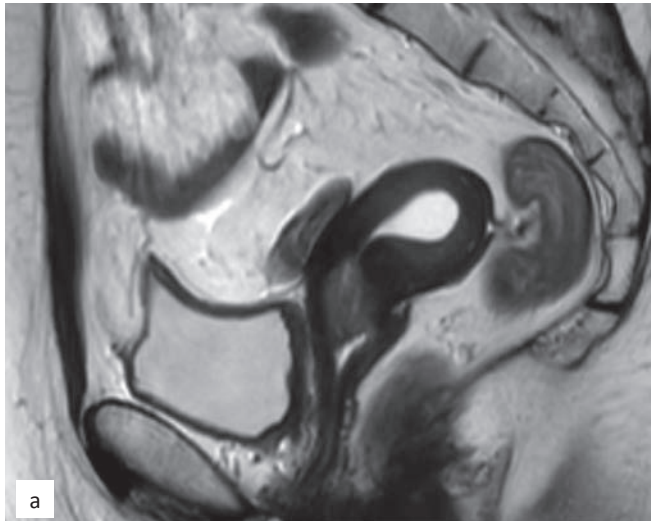


Рис. 3. Рак шейки матки через 6 нед после окончания сочетанной ХЛТ. Частичный ответ
 Fig. 3. Ca colli uteri in 6 weeks after chemoradiotherapy. Partial response

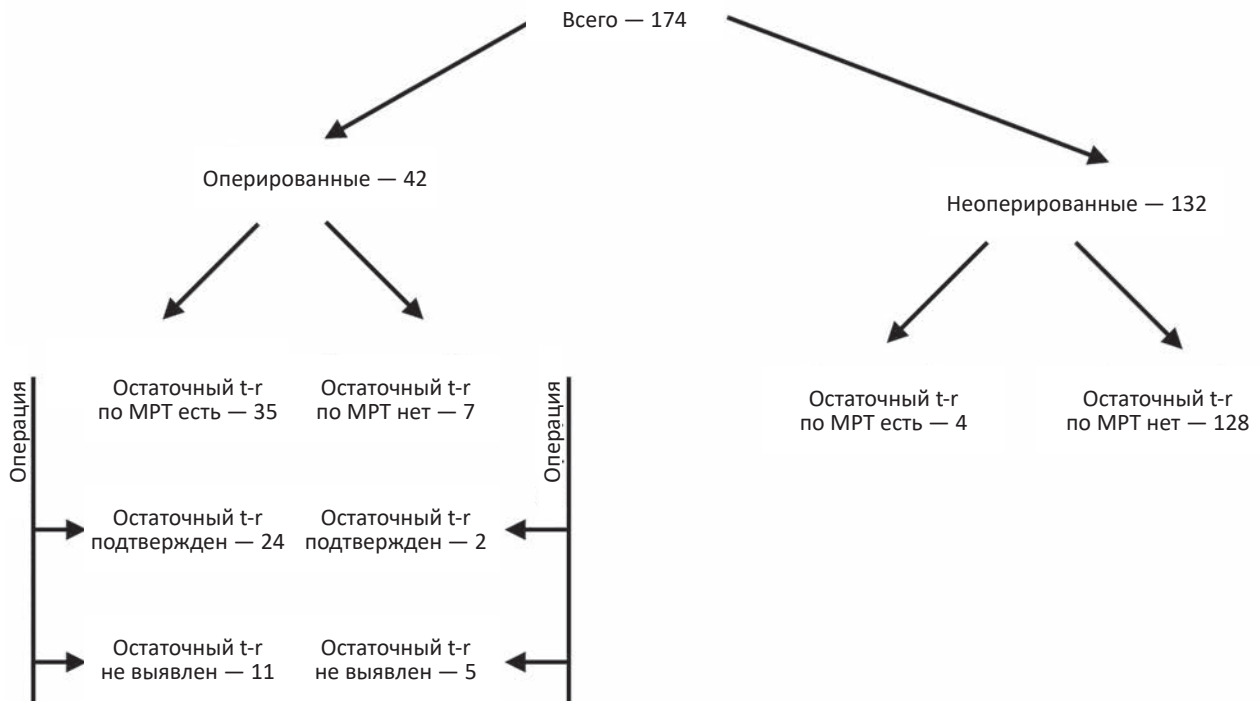


Рис. 4. Распределение пациенток с РШМ
 Fig. 4. Patients with Ca colli uteri

патоморфоза III степени. У 5 пациенток макроскопически опухоль определялась, при морфологическом исследовании выявлен лечебный патоморфоз 4 степени.

Из 35 прооперированных пациенток с МР-признаками остаточной опухоли у 24 ги-

стологические данные подтвердили наличие остаточной опухоли с признаками лечебного патоморфоза 2-3 степени, а у 11 пациенток макроскопически определялась опухоль, при морфологическом исследовании выявлен лечебный патоморфоз 4 степени (рис. 4).

При сопоставлении результатов МРТ после проведения сочетанной химиолучевой терапии с результатами гистологических и лабораторных данных у пациенток с местнораспространенной формой рака шейки матки чувствительность МРТ в выявлении остаточной опухоли составила 93,33 %, специфичность — 92,36 %.

Заключение

Магнитно-резонансная томография органов малого таза с использованием стандартного протокола исследования, включающего получение диффузионно-взвешенных изображений и динамического контрастного исследования является высокоинформативным методом стадирования местнораспространенного рака шейки матки и оценки ответа опухоли на проведенное лечение.

Использование МРТ, с учетом данных лабораторных и цитологических исследований, позволяет оптимизировать индивидуальные подходы к выбору лечебной тактики у пациенток с местнораспространенным раком шейки матки.

Список литературы / References

1. Важенин АВ, Жаров АВ, Шимоткина ИГ. Актуальные вопросы клинической онкогинекологии. М. 2010. С. 6-33. [Vazhenin AV, Zharov AV, Shimotkina IG. Topical issues of clinical gynecological oncology. M. 2010. P. 6-33. (In Russian)].
2. Espenel S, Garcia M, Trone J, et al. From IB2 to IIB locally advanced cervical cancers: report of a ten-year experience. *Radiat Oncol.* 2018;18:16. DOI: 10.1186/s13014-018-0963-8.
3. Rema P, Suchetha S, Kumar A, Ahmed I. The role of adjuvant hysterectomy after radiotherapy in cervical cancer. *Indian J Surg.* 2015;77(Suppl. 3):902-5. DOI: 10.1007/s12262-014-1060-3.
4. Зидиханов ДИ, Шакирова ЭЖ, Ларюков АВ и др. Оценка возможностей магнитно-резонансной томографии в мониторинге лечения местнораспространенного рака шейки матки. Материалы 7 конференции молодых ученых «Перспективные направления в онкологии, радиобиологии и радиологии». Обнинск. 2021. С. 15. [Zidikhanov DI, Shakirova EZh, Laryukov AV, Kurtasanov RS, Mindubaev EU. Evaluation of the possibilities of magnetic resonance imaging in monitoring the treatment of locally advanced cervical cancer. Materials of the 7th conference of young scientists "Promising areas in oncology, radiobiology and radiology". Obninsk. 2021. P. 15. (In Russian)].
5. Dappa E, Elger T, Hasenburg A, et al. The value of advanced MRI techniques in the assessment of cervical cancer: a review. *Insights Imaging.* 2017 Oct;8(5):471-81. DOI: 10.1007/s13244-017-0567-0.
6. Рубцова НА, Новикова ЕГ. Роль магнитно-резонансной томографии в диагностике рака эндометрия. М. 2011. Т.3. С. 43-51. [Rubtsova N.A, Novikova E.G. The role of magnetic resonance imaging in the diagnosis of endometrial cancer. M. 2011. V.3. P. 43-51. (In Russian)].
7. Petsuksiri J, Jaishuen A, Pattaranutaporn P, Chansilpa Y. Advanced imaging applications for locally advanced cervical cancer. *Asian Pac J Cancer Prev.* 2012;13(5):1713-8. DOI: 10.7314/apjcp.2012.13.5.1713.
8. Шахов ЕБ, Захарова ЕМ, Зиновьев СВ. Магнитно-резонансная томография у больных раком шейки и тела матки: методологические аспекты исследования перед проведением комплексного лечения. *МедиАль.* 2015;3(17):142-7. [Shakhov EB, Zakharova EM, Zinoviev SV. Magnetic resonance imaging in patients with cancer of the cervix and uterine body: methodological aspects of the study before conducting complex treatment. *MediAl.* 2015;3(17):142-7. (In Russian)].
9. Abdelsalam SM, Mokhtar O, Adel L, et al. Impact of diffusion weighted magnetic resonance imaging in diagnosis of cervical cancer. *Egyptian Journal of Radiology and Nuclear Medicine.* 2020;23(51):432-48. DOI: 10.1186/s43055-020-0144-2.
10. Pecorelli S. Revised FIGO staging for carcinoma of the vulva, cervix, and endometrium. *Int J Gynaecol Obstet.* 2009 May;105(2):103-4. DOI: 10.1016/j.ijgo.2009.02.012.
11. Balleyguier C, Sala E, Da Cunha T, et al. Staging of uterinecervical cancer with MRI: Guidelines of the European Society of Urogenital Radiology. *Eur Radiol.* 2011;21:1102-10. DOI: 10.1007/s00330-010-1998-x.

Вклад авторов

Ларюков А.В.: концепция и план исследования, сбор данных, анализ данных, подготовкв рукописи.

Ларюкова Е.К.: анализ данных и выводы, составление черновика рукописи, критический пересмотр с внесением ценного интеллектуального содержания.

Зидиханов Д.И., Шакирова Э.Ж., Куртасанов Р.С., Миндубаев Э.В.: сбор данных, анализ данных, подготовка рукописи.

Authors' contributions

Laryukov A.V.: concept and research plan, data collection, data analysis, preparation of the manuscript.

Laryukova E.K.: data analysis and conclusions, drafting of the manuscript, critical revision with the introduction of valuable intellectual content.

Zidikhanov D.I., Shakirova E.J., Kurtasanov R.S., Mindubaev E.V.: data collection, data analysis, manuscript preparation.

Конфликт интересов. Авторы заявляют об отсутствии конфликта интересов.

Conflict of interests. Not declared.

Финансирование. Исследование проведено без спонсорской поддержки.

Financing. The study had no sponsorship.

Информированное согласие. Пациенты подписали информированное согласие на участие в исследовании.

Informed consent. Patients signed informed consent to participate in the study.

Сведения об авторе, ответственном за связь с редакцией

Ларюков Андрей Викторович — д.м.н., заведующий отделом лучевой диагностики РКОД им. проф. М.З. Сигала МЗ РТ, профессор кафедры лучевой диагностики КГМА — филиала ДПО РМАНПО Минздрава России, профессор кафедры профилактической медицины Казанского (Приволжского) федерального университета. larioukov@mail.ru; SPIN: 2784-6828, AuthorID: 365332.

Ларюкова Елена Константиновна — к.м.н., доцент кафедры лучевой диагностики КГМА — филиала ДПО РМАНПО Минздрава России, врач-рентгенолог рентгеновского отделения РКОД им. проф. М.З. Сигала МЗ РТ, elaryukova@icloud.com; SPIN: 8237-5694, AuthorID: 828400.

Зидиханов Дамир Ильшатович — врач-рентгенолог отделения РКТ и МРТ РКОД им. проф. М.З. Сигала МЗ РТ; SPIN: 3420-0830, AuthorID: 1051425; mf469777@yandex.ru.

Шакирова Эльмира Жамилевна — к.м.н., врач-онколог гинекологического отделения РКОД им. проф. М.З. Сигала МЗ РТ, старший преподаватель кафедры хирургии, акушерства и гинекологии Казанского федерального университета; SPIN: 5759-7475; shakirovaej@mail.ru.

Куртасанов Рефат Сеитосманович — к.м.н., заместитель главного врача по медицинской части РКОД им. проф. М.З. Сигала МЗ РТ, доцент кафедры онкологии, радиологии и паллиативной медицины КГМА — филиала ДПО РМАНПО Минздрава России; kurt-asan@mail.ru.

Миндубаев Эдуард Юнусович — к.м.н., заведующий отделением радиогинекологии РКОД им. проф. М.З. Сигала МЗ РТ, ассистент кафедры онкологии, радиологии и паллиативной медицины КГМА — филиала ДПО РМАНПО Минздрава России; emindubaev@yandex.ru.

Evaluation of the Possibilities of Magnetic Resonance Imaging in Monitoring the Treatment of Locally Advanced Cervical Cancer

A.V. Laryukov^{1,2,3}, **E.K. Laryukova**^{1,2}, **D.I. Zidikhanov**¹,
E.J. Shakirova^{1,3}, **R.Sh. Kurtasanov**^{1,2}, **E.Y. Mindubaev**^{1,2}

¹ M.Z. Sigal Republic Clinical Oncology
29, Sibirskii tarct, Kazan, 420029, Russia; larioukov@mail.ru

² Kazan State Medical Academy
11, Mushtary str., Kazan, 420012 Russia

³ Kazan Federal University,
18, Kremlyovskaya str., Kazan, 420008 Russia

Abstract

Background: Cervical cancer occupies one of the leading places in cancer incidence in women. Preservation of residual tumor in patients with cervical cancer after completion of combined chemoradiotherapy is a prognostically unfavorable factor. Detection of an early tumor response to chemoradiation therapy is of great importance for choosing the optimal treatment tactics.

Purpose: To study the possibilities of MRI in assessing the effectiveness of detecting an early tumor response in patients with locally advanced cervical cancer after combined chemoradiotherapy.

Material and methods: The results of magnetic resonance imaging of the pelvic organs, data of laboratory, cytological and postoperative histological studies of 174 patients with locally advanced cervical cancer were analyzed and compared.

MRI of the pelvic organs was performed before the start of treatment to assess the extent of the process (primary study) and 6 weeks after the completion of combined chemoradiotherapy to assess the effectiveness of the treatment and detect residual tumor (control study).

Conclusion: Magnetic resonance imaging of the pelvic organs using a standard research protocol, including obtaining diffusion-weighted images and dynamic contrast studies, is a highly informative method for staging locally advanced cervical cancer and assessing the tumor response to treatment.

Key words: *cervical cancer, magnetic resonance imaging, staging, treatment monitoring*

For citation: Laryukov AV, Laryukova EK, Zidikhanov DI, Shakirova EJ, Kurtasanov RSh, Mindubaev EY. Evaluation of the Possibilities of Magnetic Resonance Imaging in Monitoring the Treatment of Locally Advanced Cervical Cancer. Journal of Oncology: Diagnostic Radiology and Radiotherapy. 2023;6(1):41-48. (In Russian).

DOI: 10.37174/2587-7593-2023-6-1-41-48

Information about the authors:

Laryukov A.V. <https://orcid.org/0000-0002-4021-7648>

Laryukova E.K. <https://orcid.org/0000-0003-3536-7235>

Zidikhanov D.I. <https://orcid.org/0000-0001-9049-8778>

Shakirova E.J. <https://orcid.org/0000-0001-8049-2049>