

Хирургия и ОНКОЛОГИЯ

- Влияет ли трансанальная эндомикрохирургия на результаты «мезоректумэктомии спасения» у больных ранним раком прямой кишки?
- Изменения в клинических рекомендациях по лечению колоректального рака в 2024 г.
- Сравнение непосредственных результатов лечения больных раком ободочной кишки после D2- и D3-лимфодиссекций

••••
Surgery
and oncology
••••

Журнал «Хирургия и онкология» входит в перечень ведущих рецензируемых научных периодических изданий, рекомендованных Высшей аттестационной комиссией для публикации основных научных результатов диссертаций на соискание ученых степеней кандидата и доктора наук.

Журнал включен в Научную электронную библиотеку и Российский индекс научного цитирования (РИНЦ), имеет импакт-фактор, зарегистрирован в CrossRef, статьи индексируются с помощью идентификатора цифрового объекта (DOI). Электронная версия журнала представлена в ведущих российских и мировых электронных библиотеках, в том числе в EBSCO и DOAJ.

Хирургия И ОНКОЛОГИЯ

ИЗДАНИЕ
для онкологов, хирургов,
радиотерапевтов, специалистов
по лучевой диагностике

ЕЖЕКВАРТАЛЬНЫЙ НАУЧНО-ПРАКТИЧЕСКИЙ РЕЦЕНЗИРУЕМЫЙ ЖУРНАЛ

<https://www.onco-surgery.info>

Целью журнала является поддержка непрерывного медицинского образования специалистов, занимающихся вопросами диагностики и лечения онкологических заболеваний, обобщение доступной информации в области хирургии и онкологии на русском языке, публикация и анализ результатов отечественных исследований в этой области.

В журнале обзревается наиболее важные научные события, публикуются выводы и постановления крупных конференций и съездов. Обобщенные современные данные по узким тематикам специальности предоставляются в разделе «Обзор литературы». Формат издания также предполагает публикацию клинических наблюдений редких форм заболеваний и применения нестандартных лечебных методик.

В журнале публикуются результаты как фундаментальных, так и клинических исследований, а также освещаются вопросы, связанные с работой врачей смежных специальностей, которые могут быть значимы для профессиональной подготовки кадров.

О С Н О В А Н В 2 0 1 0 Г .

Учредитель: ФГБУ «Национальный медицинский исследовательский центр онкологии имени Н.Н. Блохина» Министерства здравоохранения Российской Федерации

Адрес редакции: 115522, г. Москва, Каширское шоссе, 23, эт. 3, пом. II, к. 31

Статьи присылать
в электронно-редакционную систему
<https://www.onco-surgery.info>

Редакторы: Е.В. Головина, Л.М. Энеева
Координатор В.Е. Бугаёв
Корректор Т.Н. Помилуйко

Дизайн Е.В. Степанова
Верстка О.В. Гончарук

Служба подписки и распространения
И.В. Шургаева,
+7 (499) 929-96-19,
base@abvpress.ru

Руководитель проекта
А.Г. Прилепская, +7 (965) 319-10-53,
alla@abvpress.ru

*Журнал зарегистрирован
в Федеральной службе по надзору
в сфере связи, информационных
технологий и массовых*

*коммуникаций ЭЛ № ФС 77-85909
от 25.08.2023.*

**При полной или частичной
перепечатке материалов ссылка
на журнал «Хирургия
и онкология» обязательна.
Редакция не несет ответственности
за содержание публикуемых
рекламных материалов.**

**В статьях представлена точка
зрения авторов, которая может
не совпадать с мнением редакции.**

ISSN 2949-5857 (Online)

Хирургия и онкология. 2024.
Том 14. № 1. 1–86.

© Верстка. ООО «ИД «АБВ-
пресс», 2024

Прежние названия
журнала: «Онкологическая
колопроктология»,
переименован в августе
2019 г., «Газовая хирургия
и онкология», переименован
в августе 2023 г.

<https://www.onco-surgery.info>

1 **ТОМ 14**
'24

ГЛАВНЫЙ РЕДАКТОР

Стилиди Иван Сократович, д.м.н., профессор, академик РАН, директор ФГБУ «Национальный медицинский исследовательский центр онкологии им. Н.Н. Блохина» (НМИЦ онкологии им. Н.Н. Блохина) Минздрава России, главный внештатный специалист-онколог Минздрава России (Северо-Западного, Южного, Уральского, Сибирского, Дальневосточного федерального округа) (Москва, Россия)

ЗАМЕСТИТЕЛЬ ГЛАВНОГО РЕДАКТОРА

Гордеев Сергей Сергеевич, д.м.н., ведущий научный сотрудник онкологического отделения абдоминальной онкологии № 3 (колопроктологии) ФГБУ «НМИЦ онкологии им. Н.Н. Блохина» Минздрава России, ответственный секретарь РОСКР (Москва, Россия)

ВЫПУСКАЮЩИЙ РЕДАКТОР

Иванов Валерий Анатольевич, к.м.н., врач-радиотерапевт отделения радиотерапии ФГБУ «НМИЦ онкологии им. Н.Н. Блохина» Минздрава России (Москва, Россия)

ОТВЕТСТВЕННЫЙ СЕКРЕТАРЬ

Егенов Омар Алиевич, к.м.н., хирург-онколог онкологического отделения хирургических методов лечения № 7 (опухолей гепатопанкреатобилиарной зоны) ФГБУ «НМИЦ онкологии им. Н.Н. Блохина» Минздрава России (Москва, Россия)

РЕДАКЦИОННАЯ КОЛЛЕГИЯ

Алиев Вячеслав Афандиевич, д.м.н., профессор кафедры эндоскопической урологии и ультразвуковой диагностики РУДН, ведущий научный сотрудник отделения колопроктологии МКНЦ им. А.С. Логинова (Москва, Россия)

Артамонова Елена Владимировна, д.м.н., заведующая химиотерапевтическим отделением № 1 ФГБУ «НМИЦ онкологии им. Н.Н. Блохина» Минздрава России (Москва, Россия)

Аюпов Рустем Талгатович, к.м.н., заместитель главного врача по медицинской части, ГБУЗ «Республиканский клинический онкологический диспансер» Минздрава Республики Башкортостан (Уфа, Россия)

Башанкаев Бадма Николаевич, главный научный консультант, GMS Hospital, ассистент кафедры хирургии института последипломного образования ФГАОУ ВО «Первый Московский государственный медицинский университет им. И.М. Сеченова» Минздрава России, заместитель руководителя Комитета Государственной думы по охране здоровья (Москва, Россия)

Гатауллин Ильгиз Габдуллович, д.м.н., профессор кафедры онкологии, радиологии и паллиативной медицины Казанской государственной медицинской академии – филиала ФГБОУ ДПО «Российская медицинская академия непрерывного профессионального образования» Минздрава России, заслуженный врач РФ и Республики Татарстан (Казань, Россия)

Геворкян Юрий Артушевич, д.м.н., профессор, заведующий отделением общей онкологии ФГБУ «Ростовский научно-исследовательский онкологический институт» Минздрава России (Ростов-на-Дону, Россия)

Каганов Олег Игоревич, д.м.н., профессор, заведующий кафедрой онкологии ФГБОУ ВО «Самарский государственный медицинский университет» Минздрава России, заместитель главного врача по научной работе ГБУЗ «Самарский областной клинический онкологический диспансер» (Самара, Россия)

Калинин Алексей Евгеньевич, к.м.н., старший научный сотрудник онкологического отделения хирургических методов лечения № 6 (абдоминального) ФГБУ «НМИЦ им. Н.Н. Блохина» Минздрава России (Москва, Россия)

Костенко Николай Владимирович, д.м.н., проректор по лечебной работе и развитию регионального здравоохранения, заведующий кафедрой хирургических болезней последипломного образования с курсом колопроктологии ФГБОУ ВО «Астраханский государственный медицинский университет» Минздрава России, заместитель главного врача по хирургической помощи ГБУЗ АО «Александро-Мариинская областная клиническая больница» (Астрахань, Россия)

Мамедли Заман Заурович, д.м.н., заведующий отделением абдоминальной онкологии № 3 (колопроктологии) ФГБУ «НМИЦ онкологии им. Н.Н. Блохина» Минздрава России, председатель РОСКР (Москва, Россия)

Матвеев Всеволод Борисович, член-корр. РАН, д.м.н., профессор, член группы EAU по написанию рекомендаций по лечению рака предстательной железы, президент Российского общества онкоурологов, заместитель директора по научной и инновационной работе аппарата управления и заведующий урологическим отделением НИИ клинической онкологии ФГБУ «НМИЦ онкологии им. Н.Н. Блохина» Минздрава России (Москва, Россия)

Моисеенко Фёдор Владимирович, д.м.н., заведующий химиотерапевтическим отделением № 1 ГБУЗ «Санкт-Петербургский клинический научно-практический центр специализированных видов медицинской помощи (онкологический)» Минздрава России (Санкт-Петербург, Россия)

Невольских Алексей Алексеевич, д.м.н., заместитель главного врача клинического радиологического сектора Медицинского радиологического научного центра им. А.Ф. Цыба – филиала ФГБУ «Национальный медицинский исследовательский центр радиологии» Минздрава России, профессор кафедры хирургических болезней Обнинского института атомной энергетики – филиала ФГАОУ ВО «Национальный исследовательский ядерный университет «МИФИ» (Обнинск, Россия)

Тамразов Расим Ильхамович, д.м.н., хирург (Москва, Россия)

Тер-Ованесов Михаил Дмитриевич, д.м.н., профессор, заведующий кафедрой онкологии и лучевой терапии ФГБОУ ВО «Российский университет медицины» Минздрава России (Москва, Россия)

Федянин Михаил Юрьевич, д.м.н., руководитель службы химиотерапевтического лечения ГБУЗ «Московский многопрофильный клинический центр «Коммунарка» Департамента здравоохранения г. Москвы» (Москва, Россия)

Черных Марина Васильевна, к.м.н., заместитель директора по радиологическим методам лечения НИИ клинической онкологии, заведующая отделением радиотерапии ФГБУ «НМИЦ онкологии им. Н.Н. Блохина» Минздрава России (Москва, Россия)

ЗАРУБЕЖНЫЕ РЕДАКТОРЫ

Аветисян Артур Арменакович, к.м.н., заместитель директора, главный врач Национального центра онкологии им. В.А. Фанарджяна, хирург-онколог, маммолог (Ереван, Армения)

Баласникова Светлана Сергеевна, к.м.н., научный сотрудник отделения рентгенологии по патологиям желудочно-кишечного тракта, The Royal Marsden Hospital, NHS Foundation Trust (Лондон, Великобритания)

Гоцадзе Илья Давидович, к.м.н., Научно-исследовательский институт клинической медицины, доктор медицины, академик Медицинской академии Грузии (Тбилиси, Грузия)

Гулиев Фуад Адалетович, к.м.н., заведующий отделением онкоурологии Национального центра онкологии Министрства здравоохранения Азербайджанской Республики (Баку, Азербайджанская Республика)

Исмаилов Ильгар Абид оглы, заведующий хирургическим отделением Республиканского медико-диагностического центра (Баку, Азербайджан)

Кохнюк Виктор Тихонович, д.м.н., заместитель директора по хирургии ГУ «Республиканский научно-практический центр онкологии и медицинской радиологии им. Н.Н. Александрова» (Минск, Республика Беларусь)

Макишев Абай Каиргожинович, профессор, академик Академии клинической и фундаментальной медицины РК, заведующий кафедрой онкологии АО «Медицинский Университет Астана» (Астана, Казахстан)

Митин Тимур, д.м.н., профессор, доцент кафедры радиационной медицины Орегонского университета здоровья и науки, член Американского общества терапевтической радиологии и онкологии (ASTRO), Американского колледжа радиологии (ACR), Американского общества клинической онкологии (ASCO), Американской ассоциации исследований рака (AACR), Фонда поддержки научных исследований в онкологии, Общества паллиативной радиационной онкологии (Портленд, США)

Наврұзов Саримбек Наврұзович, д.м.н., профессор кафедры онкологии и радиологии Ташкентского института усовершенствования врачей, член Международной ассоциации хирургов, гастроэнтерологов и онкологов (IASGO), Ассоциации колоректальных хирургов стран АСЕАН, Европейского общества медицинской онкологии (ESMO), Американского общества клинической онкологии (ASCO), Европейской онкологической организации (ECCO) (Ташкент, Республика Узбекистан)

Параваиз Амжад, профессор, директор Европейской школы роботической колоректальной хирургии (EARCS), руководитель отделения лапароскопической и роботической колоректальной хирургии клиники Champalimud Foundation (Лиссабон, Португалия), руководитель отделения колоректальной хирургии клиники Poole General Hospital (Пул, Великобритания)

РЕДАКЦИОННЫЙ СОВЕТ

Алиев Фуад Шамильевич, д.м.н., профессор, заведующий кафедрой общей хирургии ФГБОУ ВО «Тюменский государственный медицинский университет» Минздрава России (Тюмень, Россия)

Барсуков Юрий Андреевич, д.м.н., профессор, обладатель гранта Президента РФ (2007 г.), лауреат премии Правительства РФ в области науки и техники (2004 и 2013 гг.), Почетный председатель Российского общества специалистов по колоректальному раку (РОСКР), с 2003 по 2013 г. заведующий хирургическим отделением № 3 (онкопроктологии) ФГБУ «НМИЦ онкологии им. Н.Н. Блохина» Минздрава России (Москва, Россия)

Галлямов Эдуард Абдулхаевич, д.м.н., профессор, заслуженный врач РФ, лауреат премии Правительства РФ, заведующий кафедрой общей хирургии лечебного факультета ФГАОУ ВО «Первый Московский государственный медицинский университет им. И.М. Сеченова» Минздрава России, заместитель директора по хирургии МНОЦ ФГБОУ ВО «Московский государственный университет им. М.В. Ломоносова» (Москва, Россия)

Карачун Алексей Михайлович, д.м.н., профессор, заведующий хирургическим отделением абдоминальной онкологии ФГБУ «Национальный медицинский исследовательский центр онкологии им. Н.Н. Петрова» Минздрава России (Санкт-Петербург, Россия)

Рыбаков Евгений Геннадиевич, д.м.н., профессор РАН, научный руководитель 3-го хирургического отделения (онкопроктологии) ФГБУ «Национальный медицинский исследовательский центр колопроктологии им. А.Н. Рыжих» Минздрава России (Москва, Россия)

Тюляндин Сергей Алексеевич, д.м.н., профессор, главный научный сотрудник Научно-исследовательского института клинической онкологии им. Н.Н. Трапезникова ФГБУ «НМИЦ онкологии им. Н.Н. Блохина» Минздрава России, лауреат Государственной премии РФ в области науки и техники (Москва, Россия)

Хатьков Игорь Евгеньевич, д.м.н., академик РАН, директор ГБУЗ «Московский клинический научно-практический центр Департамента здравоохранения г. Москвы», заведующий кафедрой факультетской хирургии № 2 ФГБОУ ВО «Российский университет медицины» Минздрава России, член правления Российского общества эндоскопических хирургов, член Ассоциации хирургов-гепатологов России, член Европейской ассоциации эндоскопических хирургов (EAES), Европейского общества хирургов-онкологов (ESSO), Международного общества бариатрических хирургов (IFSO) (Москва, Россия)

Шельгин Юрий Анатольевич, д.м.н., профессор, академик РАН, научный руководитель ФГБУ «Национальный медицинский исследовательский центр колопроктологии им. А.Н. Рыжих» Минздрава России, президент Ассоциации колопроктологов России (Москва, Россия)

ИНФОРМАЦИЯ ДЛЯ АВТОРОВ

При направлении статьи в редакцию журнала «Хирургия и онкология» авторам необходимо руководствоваться следующими правилами.

1. Общие правила

При первичном направлении рукописи в редакцию в копии электронного письма должны быть указаны все авторы данной статьи. Обратную связь с редакцией будет поддерживать ответственный автор, обозначенный в статье (см. пункт 2).

Представление в редакцию ранее опубликованных статей не допускается.

Для рассмотрения рукописи редакции требуется письменное согласие каждого автора на обработку и распространение персональных данных в печатном и цифровом виде. Скан подписанного согласия необходимо загрузить как дополнительный файл в разделе «описание» при подаче статьи. Печатный подписанный вариант согласия необходимо отправить на адрес редакции.

2. Оформление данных о статье и авторах

Первая страница должна содержать:

- название статьи,
- инициалы и фамилии всех авторов,
- ученые степени, звания, должности, место работы каждого из авторов, а также их ORCID (при наличии),
- полное название учреждения (учреждений), в котором (которых) выполнена работа,
- адрес учреждения (учреждений) с указанием индекса,
- конфликт интересов для всех авторов (в случае его отсутствия необходимо указать: «Авторы заявляют об отсутствии конфликта интересов»),
- одобрение протокола исследования комитетом по биоэтике (с указанием номера и даты протокола),
- информированное согласие пациентов (для статей с авторскими исследованиями и описаниями клинических случаев),
- при наличии финансирования исследования – указать его источник (грант и т. д.).

Последняя страница должна содержать сведения об авторе, ответственном за связь с редакцией:

- фамилия, имя, отчество полностью,
- занимаемая должность,
- ученая степень, ученое звание,
- персональный международный идентификатор ORCID (подробнее: <http://orcid.org/>),
- персональный идентификатор в РИНЦ (подробнее: http://elibrary.ru/projects/science_index/author_tutorial.asp),
- контактный телефон,
- адрес электронной почты.

3. Оформление текста

Статьи принимаются в форматах doc, docx, rtf.

Шрифт – Times New Roman, кегль 14, межстрочный интервал 1,5. Все страницы должны быть пронумерованы. Текст статьи начинается со второй страницы.

4. Объем статей (без учета иллюстраций и списка литературы)

Оригинальная статья – не более 12 страниц (большой объем допускается в индивидуальном порядке, по решению редакции).

Описание клинических случаев – не более 8 страниц.

Обзор литературы – не более 20 страниц.

Краткие сообщения и письма в редакцию – 3 страницы.

5. Требования для оригинальных статей

К статье должно быть приложено резюме с ключевыми словами (в количестве от 3 до 10) на русском и английском (по возможности) языках.

Резюме не должно содержать ссылки на источники литературы и иллюстративный материал. Резюме должно быть структурировано на: а) введение/цель исследования; б) материалы и методы; в) результаты; г) выводы. Основной текст

статьи должен быть структурирован на: а) введение; б) материалы и методы; в) результаты; г) выводы. Данные проспективных рандомизированных исследований должны быть изложены в соответствии с принципами CONSORT (<http://www.consort-statement.org>), данные ретроспективных исследований – в соответствии с правилами STROBE (<https://www.strobe-statement.org>).

6. Требования для обзоров литературы

К обзору должно быть приложено резюме с ключевыми словами (в количестве от 3 до 10) на русском и английском (по возможности) языках. Резюме не должно содержать ссылки на источники литературы и иллюстративный материал.

Резюме и текст метаанализов и систематических обзоров литературы должны быть структурированы по аналогии с правилами для оригинальных статей; для других форм обзорных статей структурирование резюме не требуется. Текст обзорной статьи обязательно должен быть структурирован на разделы в соответствии с логикой представления материала.

7. Требования для описания клинических наблюдений

К работе должно быть приложено резюме с ключевыми словами (в количестве от 3 до 10) на русском и английском (по возможности) языках. Резюме не должно содержать ссылки на источники литературы и иллюстративный материал.

Структурирование резюме не требуется. Данные должны быть изложены в соответствии с принципами CARE (<https://www.care-statement.org>).

8. Иллюстративный материал

Фотографии представляются в форматах TIFF, JPG с разрешением не менее 300 dpi (точек на дюйм).

Рисунки, графики, схемы, диаграммы должны быть редактируемыми, выполненными средствами Microsoft Office Excel или Office Word.

Все рисунки должны быть пронумерованы и снабжены подрисуночными подписями. Фрагменты рисунка обозначаются строчными буквами русского алфавита – «а», «б» и т. д. Все сокращения, обозначения в виде кривых, букв, цифр и т. д., использованные на рисунке, должны быть расшифрованы в подрисуночной подписи.

9. Единицы измерения и сокращения

Единицы измерения даются в Международной системе единиц (СИ).

Сокращения слов не допускаются, кроме общепринятых. Все аббревиатуры в тексте статьи должны быть полностью расшифрованы при первом упоминании (например, компьютерная томография (КТ)).

10. Список литературы

Список литературы должен быть составлен в порядке цитирования, допускаются ссылки только на первоисточники информации и опубликованные работы.

Количество цитируемых работ: в оригинальных статьях – не более 20–25, в обзорах литературы – не более 60.

Ссылки на источники литературы обозначаются арабскими цифрами в квадратных скобках начиная с 1 (например, [5]). Для каждого источника необходимо указать: фамилии и инициалы авторов (если авторов более 4, указываются первые 3 автора, затем ставится «и др.» в русском или “et al.” в английском в тексте). Авторы цитируемых источников должны быть указаны в том же порядке, что и в первоисточнике.

При ссылке на **статьи из журналов** после авторов указывают название статьи, название журнала, год, том, номер выпуска, страницы и DOI статьи. При ссылке на **монографии** указывают также полное название книги, место издания, название издательства, год издания, число страниц.

Стиль оформления должен быть единым для всех источников литературы. Настоятельно рекомендуется использовать менеджеры цитирования (BibTex, EndNote, RefMan, RefWorks или аналоги).

11. Все статьи должны быть направлены через электронную регистрационную систему: <https://ok.abvpress.ru>.

Полная версия требований представлена на сайте журнала.

The journal Surgery and oncology is put on the Higher Attestation Commission list of leading peer-reviewed scientific periodicals recommended to publish the basic research results of candidate's and doctor's theses.

The journal is included in the Scientific Electronic Library and the Russian Science Citation Index (RSCI) and has an impact factor; it is registered in the CrossRef, its papers are indexed with the digital object identifier (DOI). The journal's electronic version is available in the leading Russian and international electronic libraries, including EBSCO and DOAJ.

Surgery and oncology

THE JOURNAL
is intended for oncologists,
surgeons, radiotherapists,
specialists in radiation diagnostics

QUARTERLY PEER-REVIEWED SCIENTIFIC-AND-PRACTICAL JOURNAL

<https://www.onco-surgery.info>

The aim of the journal is to support the continuous medical education of specialists involved in the diagnosis and treatment of cancer, a synthesis of available information in the field of surgery and oncology and publication in Russian, publication and analysis of results of domestic research in this area.

The journal surveyed the most important scientific events, publishes the conclusions and resolutions of major conferences and congresses. Summarized current data on narrower topics of the specialty are provided in the section "Literature Review". The format of the publication also involves the publication of clinical cases of rare forms of diseases and use of unconventional treatment methods.

The journal publishes results of fundamental and clinical research, and addresses issues related to the work of allied professions, which can be important for professional training.

FOUNDED IN 2010

1
VOL. 14
'24

Founder:

N.N. Blokhin National Medical
Research Center of Oncology, Ministry
of Health of Russia

Editorial Office:

Room II/31, Build. 15, 24
Kashirskoe Shosse, Moscow, 115522.

Articles should be sent

to the electronic editorial system
<https://www.onco-surgery.info>

*Editors: E.V. Golovina, L.M. Eneeva
Coordinating Editor V.E. Bugayov*

Proofreader T.N. Pomiluyko

*Designer E.V. Stepanova
Maker-up O.V. Goncharuk*

Subscription & Distribution Service

I.V. Shurgaeva,
+7 (499) 929-96-19,
base@abvpress.ru

Project Manager

A.G. Prilepskaya +7 (965) 319-10-53,
alla@abvpress.ru

*The journal was registered
at the Federal Service for Surveillance
of Communications, Information*

Technologies, and Mass Media

*EL № FS 77-85909
dated 25.08.2023.*

**If materials are reprinted in whole
or in part, reference must necessarily
be made to the "Surgery and
Oncology".**

**The editorial board is not responsible
for advertising content.**

**The authors' point of view given
in the articles may not coincide
with the opinion of the editorial
board.**

ISSN 2949-5857 (Online)

Surgery and Oncology.

2024. Vol. 14. No. 1. 1–86.

© Layout PH "ABV-Press", 2024

The former titles of the journal:
"Colorectal Oncology", renamed
in August 2019,
"Pelvic Surgery and Oncology",
renamed in August 2023.

<https://www.onco-surgery.info>

CHIEF EDITOR

Stilidi, Ivan S., MD, PhD, Professor, Academician of the Russian Academy of Sciences, Director of N.N. Blokhin National Medical Research Center of Oncology, Ministry of Health of Russia, Chief Freelance Specialist-Oncologist of the Ministry of Health of Russia (North-West, South, Ural, Siberian, Far Eastern Federal Districts) (Moscow, Russia)

DEPUTY CHIEF EDITOR

Gordeev, Sergey S., MD, PhD, Senior Researcher of the Oncological Department of Abdominal Oncology No. 3 (Coloproctology) at N.N. Blokhin National Medical Research Center of Oncology, Executive Secretary of RCCS (Moscow, Russia)

COMMISSIONING EDITOR

Ivanov, Valery A., MD, PhD, Radiotherapist, Department of Radiotherapy at N.N. Blokhin National Medical Research Center of Oncology, Ministry of Health of Russia (Moscow, Russia)

EXECUTIVE EDITOR

Egenov, Omar A., MD, PhD, Surgeon-Oncologist of the Oncology Department of Surgical Methods of Treatment No. 7 (tumors of the hepatopancreatobiliary zone) of N.N. Blokhin National Medical Research Center of Oncology, Ministry of Health of Russia (Moscow, Russia)

EDITORIAL BOARD

Aliev, Vyacheslav A., MD, PhD, Professor of the Department of Endoscopic Urology and Ultrasound Diagnostics of the RUDN, a leading researcher at the Department of Coloproctology of the A.S. Loginov Moscow State Medical Center, Moscow Healthcare Department (Moscow, Russia)

Artamonova, Elena V., MD, PhD, Head of the Chemotherapy Department No. 1 at N.N. Blokhin National Medical Research Center of Oncology, Ministry of Health of Russia (Moscow, Russia)

Ayupov, Rustem T., MD, PhD, Deputy Chief Physician at the Republican Clinical Oncologic Dispensary, Ministry of Health of the Republic of Bashkortostan (Ufa, Russia)

Bashankaev, Badma N., Chief Scientific Consultant at GMS Hospital; Assistant in the Department of Surgery at the Institute of Postgraduate Education, I.M. Sechenov First Moscow State Medical University, Ministry of Health of Russia, Deputy Head of the State Duma Committee on Health Protection (Moscow, Russia)

Gataullin, Ilgiz G., MD, PhD, Professor of the Department of Oncology, Radiology and Palliative Medicine of the Kazan State Medical Academy – a branch of the Russian Medical Academy of Postgraduate Education, Ministry of Health of Russia, Honored Doctor of the Russian Federation, Honored Doctor of the Republic of Tatarstan (Kazan, Russia)

Gevorkyan, Yuriy A., MD, PhD, Professor, Head of the Department of General Oncology at the Rostov Research Institute of Oncology, Rosmedtechnologies (Rostov-on-Don, Russia)

Kaganov, Oleg I., MD, PhD, Professor, Head of the Department of Oncology, Samara State Medical University, Ministry of Health of Russia, Deputy Chief Physician for Research, Samara Regional Clinical Oncological Dispensary (Samara, Russia)

Kalinin, Aleksey E., MD, PhD, Senior Researcher, Oncology Department of Surgical Methods of Treatment No. 6 (abdominal) of N.N. Blokhin National Medical Research Center of Oncology, Ministry of Health of Russia (Moscow, Russia)

Kostenko, Nikolay V., MD, PhD, Vice-Rector for Clinical Work and Regional Health Development, Head of the Department of Surgical Diseases of Postgraduate Education With a Course of Coloproctology, Astrakhan State Medical University, Ministry of Health of Russia, Deputy Chief Physician for Surgical Care, Alexandro-Mariinsky Regional Clinical Hospital (Astrakhan, Russia)

Mamedli, Zaman Z., MD, PhD, Head of the Oncological Department of Abdominal Oncology No. 3 (Coloproctology) at N.N. Blokhin National Medical Research Center of Oncology, Ministry of Health of Russia, Chairman of RCCS (Moscow, Russia)

Matveev, Vsevolod B., Corresponding Member of the Russian Academy of Sciences, MD, PhD, Professor, Member of the EAU Group on Guidelines on Treatment of Prostate Cancer, President of the Russian Association of Oncological Urology, Deputy Director for Science and Innovation of the Executive Office, Head of the Urology Department of the Research Institute of Clinical Oncology N.N. Blokhin National Medical Research Center of Oncology, Ministry of Health of Russia (Moscow, Russia)

Moiseenko, Fedor V., MD, PhD, Head of the Chemotherapy Division No. 1 at the Saint Petersburg Clinical Research Center for Specialized Medical Care (Oncology), Ministry of Health of Russia (Saint Petersburg, Russia)

Nevolskikh, Aleksey A., MD, PhD, Deputy Chief Physician in the Clinical Radiology Department at A.F. Tsyb Medical Radiological Research Center – a branch of the National Medical Research Radiology Center, Ministry of Health of Russia; Professor in the Department of Surgery at the Obninsk Institute for Nuclear Power Engineering – a branch of the National Research Nuclear University MEPhI (Moscow Engineering Physics Institute) (Obninsk, Russia)

Tamrazov, Rasim I., MD, PhD, surgeon (Moscow, Russia)

Ter-Avanesov Mikhail D., MD, PhD, Professor, Head of the Department of Oncology and Radiation Therapy at the Russian University of Medicine, Ministry of Health of Russia (Moscow, Russia)

Fedyanin, Mikhail Yu., MD, PhD, Head of the Chemotherapeutic Treatment Service at Moscow Multidisciplinary Clinical Center "Kommunarka", Moscow Healthcare Department (Moscow, Russia)

Chernykh, Marina V., MD, PhD, Deputy Director for Radiological Methods of Treatment, Research Institute of Clinical Oncology, Head of the Department of Radiotherapy at N.N. Blokhin National Medical Research Center of Oncology, Ministry of Health of Russia (Moscow, Russia)

FOREIGN EDITORS

- Avetisyan, Artur A.**, MD, PhD, Deputy Director, Chief Physician of the V.A. Fanardjian National Center of Oncology, Oncologist, mammologist (Yerevan, Armenia)
- Balyasnikova, Svetlana S.**, MD, PhD, Researcher in the Department of Gastrointestinal Radiology at the Royal Marsden Hospital, NHS Foundation Trust (London, United Kingdom)
- Gotsadze, Ilya D.**, MD, PhD, Research Institute of Clinical Medicine, Academician of the Medical Academy of Georgia (Tbilisi, Georgia)
- Guliev, Fuad A.**, MD, PhD, Head of the Division of Oncologic Urology at the National Center of Oncology, Ministry of Health of the Republic of Azerbaijan (Baku, Republic of Azerbaijan)
- Ismailov Ilgar Abid oglu**, head of the surgical department of the Republican Medical Diagnostic Center (Baku, Azerbaijan)
- Kokhnyuk, Victor T.**, MD, PhD, Deputy Director for Surgery at N.N. Alexandrov Republican Research and Clinical Center of Oncology and Medical Radiology (Minsk, Republic of Belarus)
- Makishev, Abai K.**, Professor, Academician of the Academy of Clinical and Fundamental Medicine of the Republic of Kazakhstan, Head of the Department of Oncology JSC "Astana Medical University" (Astana, Kazakhstan)
- Mitin, Timur**, MD, PhD, Associate Professor, Department of Radiation Medicine Oregon Health and Science University, Member of American Society for Therapeutic Radiology and Oncology (ASTRO), American College of Radiology (ACR), American Society of Clinical Oncology (ASCO), American Association for Cancer Research (AACR), Russian Foundation for Cancer Care Research, Society of Palliative Radiation Oncology (SPRO) (Portland, USA)
- Navruzov, Sarimbek N.**, MD, PhD, Professor of Department of Oncology and Radiology, Tashkent Institute of Advanced Medical Education, Member of the International Association of Surgeons, Gastroenterologists and Oncologists (IASGO), ASEAN Society of Colorectal Surgeons, European Society for Medical Oncology (ESMO), American Society of Clinical Oncology (ASCO), European Cancer Organization (ECCO) (Tashkent, Republic of Uzbekistan)
- Parvaiz, Amjad**, Professor, Director of the European Academy of Robotic Colorectal Surgery (EARCS), Head of the Laparoscopic and Robotic Colorectal Surgery Unit at the Champalimaud Clinical Centre (Lisbon, Portugal), Head of the Colorectal Surgery Unit at Poole General Hospital (Poole, United Kingdom)

EDITORIAL COUNCIL

- Aliev, Fuad Sh.**, MD, PhD, Professor, Head of the Department of General Surgery at the Tumen State Medical University, Ministry of Health of Russia (Tumen, Russia)
- Barsukov, Yuri A.**, MD, PhD, Professor, Holder of the Grant of the President of the Russian Federation (2007), Laureate of the Russian Federation Government Prize in Science and Technology (2004 and 2013), Honorary Chairman of the Russian Colorectal Cancer Society (RCCS), since 2003 till 2013 – Head of the Surgical Division No. 3 (Oncoproctology) at N.N. Blokhin National Medical Research Center of Oncology, Ministry of Health of Russia (Moscow, Russia)
- Gallyamov, Eduard A.**, MD, PhD, Professor, Honored Doctor of Russia, Winner of the Government Prize of Russia, Head of the Department of General Surgery, Faculty of Medicine, I.M. Sechenov First Moscow State Medical University, Ministry of Health of Russia, Deputy Director of Surgery, Medical Research and Education Center of Lomonosov Moscow State University (Moscow, Russia)
- Karachun, Aleksey M.**, MD, PhD, Professor, Head of the Surgical Department for Abdominal Oncology at N.N. Petrov National Medical Research Oncology Center, Ministry of Health of Russia (Saint Petersburg, Russia)
- Rybakov, Evgeniy G.**, MD, PhD, Professor of the Russian Academy of Sciences, Scientific Director of the 3rd Surgical Department (Oncoproctology) at A.N. Ryzhikh National Medical Research Center of Coloproctology, Ministry of Health of Russia (Moscow, Russia)
- Tjulandin, Sergey A.**, MD, PhD, Professor, Chief Researcher of the N.N. Trapeznikov Research Institute of Clinical Oncology, N.N. Blokhin National Medical Research Center of Oncology, Ministry of Health of Russia, Senior Researcher of the Department of Clinical Pharmacology and Chemotherapy at N.N. Blokhin National Medical Research Center of Oncology, Ministry of Health of Russia; Laureate of the Russian National Award in Science and Technology (Moscow, Russia)
- Khatkov, Igor E.**, MD, PhD, Academician of the Russian Academy of Sciences, Director of Moscow Research and Clinical Center, Moscow Healthcare Department; Head of the Department of Faculty Surgery No. 2 at Russian University of Medicine, Ministry of Health of Russia; Board Member of the Russian Society of Endoscopic Surgeons; Member of the Association of Hepatologists Surgeons of Russia; Member of the European Association of Endoscopic Surgeons (EAES), the European Society of Surgical Oncology (ESSO), International Federation for the Surgery of Obesity and Metabolic Disorders (IFSO) (Moscow, Russia)
- Shelygin, Yuriy A.**, MD, PhD, Professor, Academician of the Russian Academy of Sciences, Scientific Director of A.N. Ryzhikh National Medical Research Center of Coloproctology, Ministry of Health of Russia; President of the Russian Association of Coloproctologists (Moscow, Russia)

Содержание

От редакции 10

СТАТЬЯ НОМЕРА

Ф.И. Киргизов, С.В. Чернышов, М.А. Нагудов, Е.Г. Рыбаков

Влияет ли трансанальная эндомикрoхирургия на результаты «мезоректумэктомии спасения» у больных ранним раком прямой кишки. Систематический обзор литературы и метаанализ 11

ОБЗОР ЛИТЕРАТУРЫ

*С.С. Гордеев, М.Ю. Федянин, М.В. Черных, Е.Г. Рыбаков, А.М. Карачун,
А.А. Невольских, А.А. Трякин, З.З. Мамедли*

Изменения в клинических рекомендациях по лечению колоректального рака в 2024 году 21

А.М. Куканова, А.Т. Бекишева, А.К. Макишев

Клинико-эпидемиологические и генетические особенности колоректального рака 32

А.М. Kukanova, А.Т. Bekisheva, А.К. Makishev

Clinical, epidemiological and genetic features of colorectal cancer 38

К.Р. Исламов, Б.И. Гатауллин, М.М. Насруллаев, Р.Г. Исламов, И.Г. Гатауллин

Обзор методик тонкокишечной ортотопической пластики мочевого пузыря после радикальной цистэктомии 44

ОРИГИНАЛЬНОЕ ИССЛЕДОВАНИЕ

*В.В. Балабан, М.Г. Мутык, Н.В. Бондаренко, С.Э. Золотухин, О.В. Совпель, И.В. Совпель,
М.М. Клочков, Д.С. Зыков, И.В. Рублевский, И.А. Тулина, В.М. Нековаль,
С.И. Бархатов, А.Е. Васильев, П.В. Царьков*

Сравнение непосредственных результатов лечения больных раком ободочной кишки после D2- и D3-лимфодиссекций 51

*А.Ю. Анохин, П.В. Кононец, Д.Ю. Каннер, Д.Л. Строяковский, А.О. Швейкин,
А.Е. Калинин, В.Ю. Кирсанов, А.С. Тюляндина*

Эффективность полной неoadьювантной химиотерапии в режиме FLOT у пациентов с местно-распространенным раком желудка и кардиоэзофагеального перехода: результаты исследования II фазы 62

КЛИНИЧЕСКОЕ НАБЛЮДЕНИЕ

*С.А. Звезда, Д.Г. Димитриади, Р.И. Тамразов, А.В. Симонов, Е.М. Франк,
Н.М. Федоров, Л.Н. Комарова*

Диагностика и лечение ретроректальной кистозной гамартомы: клинический случай 72

М.Н. Тихоновская, А.А. Румянцев, Л.М. Каппушева, А.С. Шевчук

Органосохраняющее лечение пациентки с трофобластической опухолью плацентарного ложа (клиническое наблюдение и обзор литературы) 79

Contents

Editorial 10

ARTICLE NUMBERS

Ph. I. Kirgizov, S. V. Chernyshov, M. A. Nagudov, E. G. Rybakov
Does transanal endomicrosurgery affects the results of “salvage mesorectumectomy” for patients with early rectal cancer? Systematic review and meta-analysis 11

LITERATURE REVIEW

S. S. Gordeev, M. Yu. Fedyanin, M. V. Chernykh, Ye. G. Rubakov, A. M. Karachun, A. A. Nevolskikh, A. A. Tryakin, Z. Z. Mamedli
Changes in clinical guidelines for the treatment of colorectal cancer in 2024 21

A. M. Куканова, А. Т. Бекишева, А. К. Макишев
Клинико-эпидемиологические и генетические особенности колоректального рака 32

A. M. Kukanova, A. T. Bekisheva, A. K. Makishev
Clinical, epidemiological and genetic features of colorectal cancer 38

K. R. Islamov, B. I. Gataullin, M. M. Nasrullaev, R. G. Islamov, I. G. Gataullin
A review of small bowel orthotopic bladder plasty techniques after radical cystectomy 44

ORIGINAL REPORT

V. V. Balaban, M. G. Mutyk, N. V. Bondarenko, S. E. Zolotukhin, O. V. Sovpel, I. V. Sovpel, M. M. Klochkov, D. S. Zykov, I. V. Rublevskiy, I. A. Tulina, V. M. Nekoval, S. I. Barkhatov, A. E. Vasilyev, P. V. Tsarkov
Comparison of short-term outcomes of D2 and D3 lymph nodes dissection for colon cancer 51

A. Yu. Anokhin, P. V. Kononets, D. Yu. Kanner, D. L. Stroyakovsky, A. O. Shveykin, A. E. Kalinin, V. Yu. Kirsanov, A. S. Tyulandina
Efficacy of total neoadjuvant chemotherapy in the FLOT regimen in patients with locally advanced gastric and gastroesophageal junction: results of a phase II study 62

CASE REPORT

S. A. Svezda, D. G. Dimitriadi, P. I. Tamrazov, A. V. Simonov, E. M. Frank, N. M. Fedorov, L. N. Komarova
Diagnosis and treatment of retrorectal cystic hamartoma: clinical case 72

M. N. Tikhonovskaya, A. A. Rumyantsev, L. M. Kappusheva, A. S. Shevchuk
Organ-preserving treatment of a patient with a trophoblastic tumor of the placental bed (clinical observation and literature review) 79

ОТ РЕДАКЦИИ



Уважаемые читатели!

Поздравляем вас с долгожданным первым выпуском журнала в этом году. Это не единственный повод для радости, самое главное ожидает внутри.

Прежде всего хочется сообщить о небольшом нововведении: теперь в номерах журнала можно будет ознакомиться со свежими изменениями в клинических рекомендациях по лечению различных злокачественных новообразований, и начнем мы, конечно, по традиции с колоректального рака.

Номер также порадует читателя (и редакционную коллегию) систематическим обзором литературы коллег из дружественного Казахстана: и своим наполнением, и пониманием того, что вектор интересов онкологов в изучении колоректального рака имеет аналогичную направленность – углубление знаний в генетических особенностях заболевания.

Продолжая тематику лечения, в частности рака прямой кишки, нельзя не восхититься результатами метааналитической работы коллектива авторов из НМИЦ колопроктологии им. А.Н. Рыжих, в которой был задан важнейший вопрос о возможности сокращения объема вмешательств при раннем раке прямой кишки и влиянии данного подхода на результаты последующей мезоректумэктомии. Не будем приоткрывать завесу тайны и дадим вам насладиться этой работой самостоятельно. Мы знаем, что нас читают хирурги, так что это был не единственный для них сюрприз. Хотите знать, какой объем лимфодиссекции может быть предпочтительным при хирургическом лечении рака ободочной кишки? Оригинальное исследование В.В. Балабана и соавт. добавит в ваш багаж знаний новые аргументы. Актуальные данные об особенностях методик пластики мочевого пузыря после цистэктомий заинтересуют коллег-онкоурологов, а вопрос о том, что делать с ретроректальными тератомами, будет интересен всем хирургам, занимающимся лечением заболеваний органов малого таза. И если вы пока еще не задумывались о том, можно ли ограничивать объем вмешательств при лечении трофобластических опухолей, то это время настало.

Возможно, у вас сложилось впечатление, что мы в номере ограничились в основном малым тазом, однако работа А.Ю. Анохина и соавт. говорит о другом: нас, как и авторов статьи, интересуют злокачественные опухоли любых локализаций, в особенности когда речь идет об исследованиях II фазы.

Будем надеяться, что последующие выпуски нашего издания будут не менее яркими и интересными. До встречи во втором номере 2024 года!

*С уважением к читателям,
редакционная коллегия*

Влияет ли трансанальная эндомикрохирургия на результаты «мезоректумэктомии спасения» у больных ранним раком прямой кишки. Систематический обзор литературы и метаанализ

Ф.И. Киргизов, С.В. Чернышов, М.А. Нагудов, Е.Г. Рыбаков

ФГБУ «Национальный медицинский исследовательский центр колопроктологии им. А.Н. Рыжих» Минздрава России; Россия, 123423 Москва, ул. Салыма Адилы, 2

Контакты: Филипп Игоревич Киргизов fil-97i@mail.ru

Цель исследования – проведение систематического обзора и метаанализа исследований, посвященных сравнению первичной мезоректумэктомии (пМЭ) и «мезоректумэктомии спасения» («МЭ спасения») у больных ранним раком прямой кишки.

Материалы и методы. Для метаанализа были отобраны публикации за период с 1 января 1999 г. по 1 апреля 2023 г. Всего после скрининга было включено 7 исследований. Сравнивали следующие показатели: качество операционного препарата, частоту выполнения брюшно-промежностной экстирпации (БПЭ), частоту развития локальных рецидивов и отдаленных метастазов, летальность, частоту послеоперационных осложнений, продолжительность оперативного вмешательства, частоту несостоятельности анастомоза, продолжительность послеоперационного койко-дня, частоту вовлечения циркулярного края резекции. Статистическую обработку данных проводили в программе ReviewManager 5.3.

Результаты. Были выявлены статистически значимые различия в вероятности интраоперационного повреждения мезоректальной фасции (отношение шансов (ОШ) 0,42; 95 % доверительный интервал (ДИ) 0,24–0,72, $p = 0,002$). Также отмечена тенденция к уменьшению количества сфинктеросохраняющих операций после трансанальной эндомикрохирургии (ТЭМ) (ОШ 1,84; 95 % ДИ 0,96–3,52, $p = 0,06$). Остальные показатели не достигли статистической значимости при их сравнении.

Заключение. «МЭ спасения» сравнима по безопасности и онкологическим результатам с пМЭ. Однако предшествующая ТЭМ – фактор риска повреждения операционного препарата, интраоперационной перфорации стенки кишки и выполнения БПЭ прямой кишки.

Ключевые слова: рак прямой кишки, трансанальная эндомикрохирургия, метаанализ, спасительная хирургия, мезоректумэктомия

Для цитирования: Киргизов Ф.И., Чернышов С.В., Нагудов М.А., Рыбаков Е.Г. Влияет ли трансанальная эндомикрохирургия на результаты «мезоректумэктомии спасения» у больных ранним раком прямой кишки. Систематический обзор литературы и метаанализ. Хирургия и онкология 2024;14(1):11–20.

DOI: <https://doi.org/10.17650/2949-5857-2024-14-1-11-20>

Does transanal endomicrosurgery affects the results of “salvage mesorectumectomy” for patients with early rectal cancer? Systematic review and meta-analysis

Ph. I. Kirgizov, S.V. Chernyshov, M.A. Nagudov, E.G. Rybakov

A.N. Ryzhikh National Medical Research Center of Coloproctology, Ministry of Health of Russia; 2 Salyama Adilya St., Moscow 123423, Russia

Contacts: Philipp Igorevich Kirgizov fil-97i@mail.ru

Aim. Our systematic review and meta-analysis aimed to compare studies with primary mesorectumectomy (pME) and “salvage mesorectumectomy” (sME) after transanal endomicrosurgery for patients with early rectal cancer.

Materials and methods. We selected publications from 1 January 1999 to 1 April 2023. A total of 7 studies were included after screening. Following indicators were compared: quality of mesorectum, frequency of abdominoperineal resection,

frequency of local recurrence and distant metastases, mortality, morbidity, time of surgery, post-operative stay, frequency of involvement of circular resection margin. Statistical data was processed using ReviewManager 5.3.

Results. Statistically significant differences were observed in probability of intraoperative damaging of mesorectal fascia (Odds Ratio (OR) 0.42; 95 % Confidence Interval (CI) 0.24–0.72, $p = 0.002$). There were also a trend towards decreasing of number of sphincter-preserving operations after transanal endomicrosurgery (TEM) (OR 1.84; 95 % CI 0.96–3.52, $p = 0.06$). Other indicators didn't reach statistical significance when compared.

Conclusion. sTME is a safe procedure and comparable with pME. However, previous TEM is considered a risk factor for damaging of mesorectum, intraoperative perforation and abdominoperineal resection.

Keywords: rectal cancer, transanal endomicrosurgery, metaanalysis, salvage surgery, mesorectumectomy

For citation: Kirgizov Ph.I., Chernyshov S.V., Nagudov M.A., Rybakov E.G. Does transanal endomicrosurgery affects the results of "salvage mesorectumectomy" for patients with early rectal cancer? Systematic review and meta-analysis. *Khirurgiya i onkologiya = Surgery and Oncology* 2024;14(1):11–20. (In Russ.).

DOI: <https://doi.org/10.17650/2949-5857-2024-14-1-11-20>

Введение

В настоящее время основным методом лечения рака прямой кишки является операция в объеме тотальной мезоректумэктомии [1, 2]. Однако это вмешательство сопряжено с высоким риском послеоперационных осложнений (до 30 %), летальностью до 1–2 %, нарушением мочеполовой функции (до 30 %), синдромом низкой передней резекции (частота развития до 70–80 %) и необходимостью рутинного формирования отключающей кишечной стомы, которая в 10–15 % случаев становится постоянной [3, 4].

Для больных ранним раком прямой кишки (T1N0M0) существует альтернативный подход – трансанальная эндомикрохирургия (ТЭМ) [5]. Преимущества этой операции – минимальный уровень осложнений и практически полное отсутствие летальности (от 0–3 %), сохранение функциональной способности прямой кишки [6]. Основной недостаток ТЭМ – отсутствие контроля за регионарными лимфоузлами, которые могут содержать метастазы опухоли, несмотря на инвазию T1 (10–20 %). Также при патоморфологическом исследовании удаленного препарата выявляются следующие факторы риска: лимфоваскулярная инвазия, низкая дифференцировка опухоли [7], инфильтрация опухолью всей толщи подслизистой основы, позитивный край резекции (R1), феномен опухолевого почкования (tumor budding) (единичные клетки или кластеры не более чем из 4–5 клеток, которые находятся в инвазивном крае опухоли). Наличие этих признаков – показание к выполнению резекции прямой кишки, так называемой «мезоректумэктомии спасения» («МЭ спасения») (salvage mesorectumectomy).

В литературе встречается очень мало исследований, посвященных данной проблеме, но есть данные о том, что при сравнении результатов лечения больных ранним раком прямой кишки после выполнения первичной мезоректумэктомии (пМЭ), без предшествующей ТЭМ, отмечаются различия в частоте послеоперационных осложнений, качестве операционного препарата, а при низкорасположенных опухолях возможность выполнения сфинктеросохраняющей операции вызывает сомнение.

Цель данного систематического обзора литературы и метаанализа – определить, насколько предшествующая ТЭМ влияет на результаты выполнения «МЭ спасения» у больных ранним раком прямой кишки.

Материалы и методы

Поиск источников охватывал публикации за период с 1 января 1999 г. по 1 апреля 2023 г., производился в электронных базах литературы Medline, Cochranelibrary, Scopus, Google Scholar соответственно критериям PRISMA (Preferred Reporting Items for Systematic Reviews and Meta-Analyses) по запросу, содержащему ключевые слова: total mesorectal excision, total mesorectumectomy (TME), transanal endomicrosurgery (TEM), transanal minimally invasive surgery (TAMIS), rectal cancer и colorectal cancer.

Статистическую обработку данных выполняли в программе ReviewManager 5.3. Суммарное значение дихотомических данных описано в виде отношения шансов (ОШ) с 95 % доверительным интервалом (ДИ). ОШ рассчитывали по методу Peto, если одно из значений двупольной таблицы равнялось 0. Непрерывные данные описывали нестандартизированным взвешенным средним с 95 % ДИ. Статистическую гетерогенность среди исследований оценивали с помощью теста χ^2 . При анализе гетерогенность считали статистически значимой при $p < 0,1$.

В анализ были включены клинические исследования, в которых проводилось сравнение «МЭ спасения» и пМЭ. Исследования, в которых проводилось сравнение «МЭ спасения» с пМЭ по поводу рецидива рака прямой кишки были исключены. Также были исключены исследования, обзоры статей, тезисы, комментарии к статьям и работы, в которых отсутствовали отдаленные и ранние результаты лечения и оценка качества операционного препарата.

Были проанализированы следующие показатели: качество операционного препарата, частота выполнения брюшно-промежностной экстирпации (БПЭ), частота локальных рецидивов и отдаленных метастазов, летальность, частота послеоперационных осложнений, продолжительность оперативного вмешательства,

частота несостоятельности анастомоза, продолжительность послеоперационного койко-дня, частота вовлечения циркулярного края резекции.

Два автора рассмотрели статьи и оценили независимо их относительно критериев включения и исключения.

Результаты

Отобрано 636 публикаций. После скрининга были исключены 512 работ, из них 340 несравнительных исследований и 172 обзора литературы. При дальнейшем рассмотрении были исключены публикации, в которых отсутствовали: группы, соответствующие цели исследования, отдаленные или ранние результаты лечения, оценка качества операционного препарата. По итогам отбора в систематический обзор и метаанализ были включены 7 исследований (рис. 1). Их характеристика и отобранные нами данные представлены в табл. 1–3.

При анализе результатов не выявлено статистически значимых различий между группой «МЭ спасения» и группой пМЭ в продолжительности оперативного вмешательства (средняя разница 1,73; 95 % ДИ –41–44, $p = 0,94$) (рис. 2).

Вероятность развития послеоперационных осложнений (ОШ 1,06; 95 % ДИ 0,65–1,70, $p = 0,82$) (рис. 3), в том числе несостоятельности анастомоза (ОШ 1,14; 95 % ДИ 0,34–3,88, $p = 0,83$) (рис. 4) и летальности (ОШ 1,15; 95 % ДИ 0,23–5,71, $p = 0,86$) (рис. 5) была одинаковой.

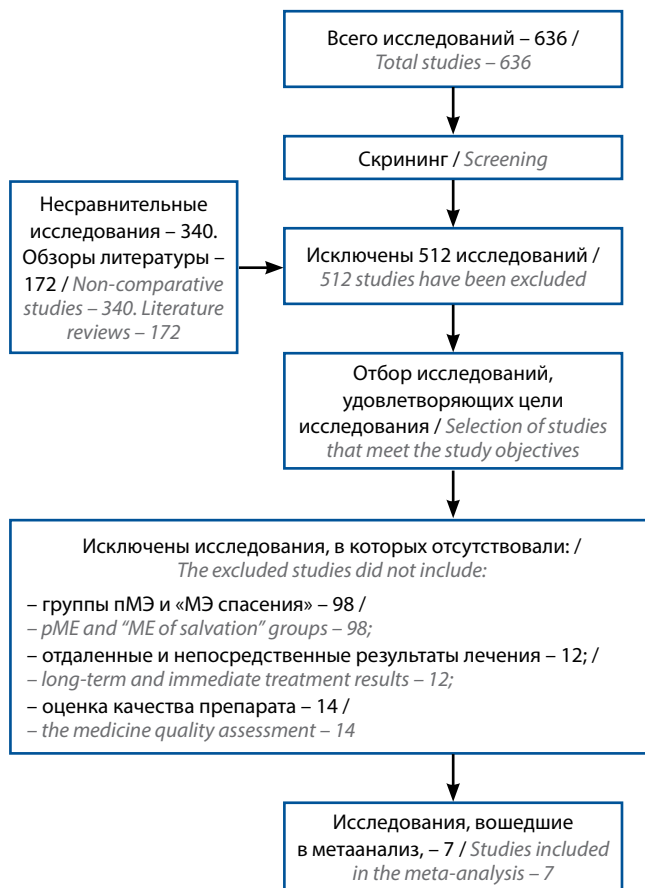


Рис. 1. Алгоритм поиска литературы в соответствии с критериями PRISMA

Fig. 1. Literature search according to the PRISMA algorithm criteria

Таблица 1. Характеристика включенных в метаанализ ретроспективных исследований

Table 1. Characteristics of retrospective studies included into meta-analysis

Автор Author	Страна Country	Год Year	Число пациентов (n) Number of patients (n)		Промежуток между ТЭМ и МЭ (нед) Interval between TEM and ME (weeks)	Возраст (лет) Age (years)	
			пМЭ pME	МЭс sME		пМЭ pME	МЭс sME
Dulskas A. et al. [8]	Литва Lithuania	2018	18	9	н/д n/d	62,78 ± 6,82	62,56 ± 7,98
Letarte F. et al. [9]	Канада Canada	2018	11	30	13,0	63,9	66,6
Levic Souzani K. et al. [10]	Дания Denmark	2012	25	25	5,2	71,0	73,0
Morino M. et al. [11]	Италия Italy	2013	34	17	5,2	62,6 ± 11,6	61,1 ± 11,1
van Gijn W. et al. [12]	Нидерланды Netherlands	2013	881	59	10,1	65,4	64,7
Clermonts S.H.E.M. et al. [13]	Нидерланды Netherlands	2020	40	20	8,0	73,0 ± 8,3	70,0 ± 9,9
Levic Souzani K. [14]	Дания Denmark	2020	120	60	12,0	н/д n/d	н/д n/d

Примечание. Н/д – нет данных; пМЭ – первичная мезоректумэктомия; МЭс – «мезоректумэктомия спасения»; ТЭМ – трансанальная эндомикрорхирургия; МЭ – мезоректумэктомия.

Note. N/d – no data; pME – primary mesorectumectomy; sME – “salvation mesorectumectomy”; TEM – transanal endomicrosurgery; ME – mesorectumectomy.

Таблица 2. Характеристики включенных в метаанализ ретроспективных исследований
Table 2. Characteristics of retrospective studies included into meta-analysis

Автор Author	Неoadъювантная терапия (%) Neoadjuvant therapy (%)		Период наблюдения (мес) Follow-up period (months)		Осложнения (n) Complications (n)		Летальный исход (n) Mortality (n)		Вовлечение CRM (n) CRM involvement (n)	
	пМЭ pME	МЭс sME	пМЭ pME	МЭс sME	пМЭ pME	МЭс sME	пМЭ pME	МЭс sME	пМЭ pME	МЭс sME
Dulskas A. et al. [8]	н/д n/d	н/д n/d	19,33	22,8	3	2	0	0	0	2
Letarte F. et al. [9]	Исключены Are excluded	Исключены Are excluded	н/д n/d	н/д n/d	4	11	н/д n/d	н/д n/d	0	3
Levic Souzani K. et al. [10]	Исключены Are excluded	Исключены Are excluded	19,0	25,0	3	3	0	2	1	1
Morigio M. et al. [11]	CRT 11,8	0	н/д n/d	н/д n/d	8	2	0	0	н/д n/d	н/д n/d
Van Gijn W. et al. [12]	RT 96,4	RT 69,5	136,8	30,0	н/д n/d	н/д n/d	н/д n/d	н/д n/d	н/д n/d	н/д n/d
Clermonts S.H.E.M. et al. [13]	RT 37,5	RT 20,0	38,4	30,0	28	13	1	0	н/д n/d	н/д n/d
Levic Souzani K. et al. [14]	н/д n/d	н/д n/d	68,4	78,0	31	19	3	1	н/д n/d	н/д n/d

Примечание. В табл. 2 и 3: н/д – нет данных; RT (radiation therapy) – лучевая терапия; CRT (chemoradiation therapy) – химиолучевая терапия; CRM (circumferential resection margin) – циркулярный край резекции; пМЭ – первичная мезоректумэктомия; МЭс – «мезоректумэктомия спасения».
Note. In the tables 2 and 3: n/d – no data; RT – radiation therapy; CRT – chemoradiation therapy; CRM – circular resection margin; pME – primary mesorectumectomy; sME – “salvage mesorectumectomy”.

Таблица 3. Характеристики включенных в метаанализ исследований
Table 3. Characteristics of studies included into meta-analysis

Автор Author	Продолжительность оперативного вмешательства, мин Duration of surgery, min		Несостоятельность анастомоза (n) Anastomosis failure (n)		Койко-дней Bed days		Экстирпация (n) Extripation (n)		Качество операционного препарата (n) Quality of the medical surgical product (n)	Местный рецидив (n) Local relapse (n)	Отдаленный метастаз (n) Distant metastase (n)			
	пМЭ pME	МЭс sME	пМЭ pME	МЭс sME	пМЭ pME	МЭс sME	пМЭ pME	МЭс sME			пМЭ pME	МЭс sME	пМЭ pME	МЭс sME
Dulskas A. et al. [8]	122,0 ± 46,9	165,0 ± 39,92	0	0	9,11 ± 2,44	13,2 ± 9,68	н/д n/d	н/д n/d	18	7	0	0	0	0
Letarte F. et al. [9]	245,0 ± 48,3	178,0 ± 47,4	1	1	6	7	0	15	11	26	1	4	0	0
Levic Souzani K. et al. [10]	193	165	1	1	10	10	11	11	15	9	2	0	3	1
Morino M. et al. [11]	188,1 ± 12,6	206,0 ± 42,0	1	0	11,1 ± 4,6	10,9 ± 4,9	4	7	34	17	н/д n/d	н/д n/d	0	0
van Gijn W. et al. [12]	н/д n/d	н/д n/d	н/д n/d	н/д n/d	н/д n/d	н/д n/d	251	19	н/д n/d	н/д n/d	46	6	133	7
Clermonts S.H.E.M. et al. [13]	226,0 ± 67,0	238,0 ± 69,0	4	3	6	5	20	9	40	17	0	0	1	3
Levic Souzani K. et al. [14]	н/д n/d	н/д n/d	н/д n/d	н/д n/d	н/д n/d	н/д n/d	21	17	92	38	5	3	8	4

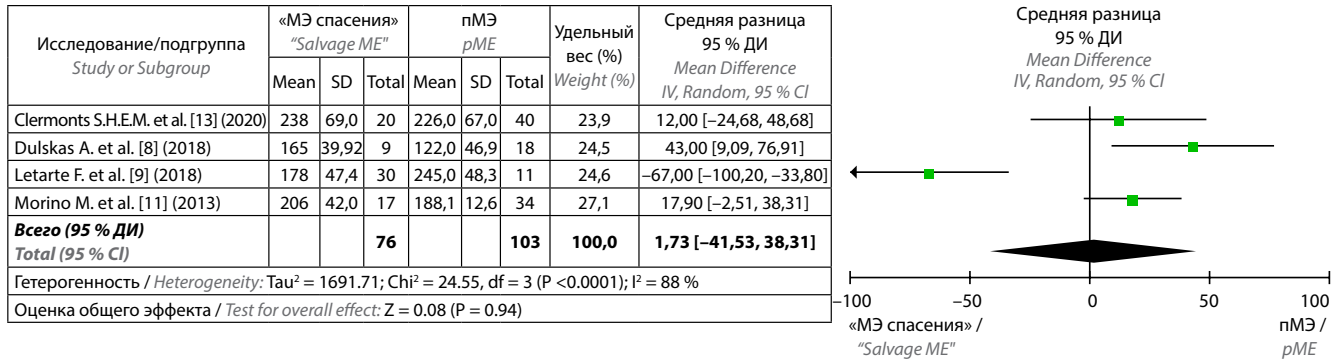


Рис. 2. Древоидный график сравнения продолжительности оперативного вмешательства в группах «МЭ спасения» и пМЭ
Fig. 2. Tree graph comparison of surgery duration in the "salvage ME" and pME groups

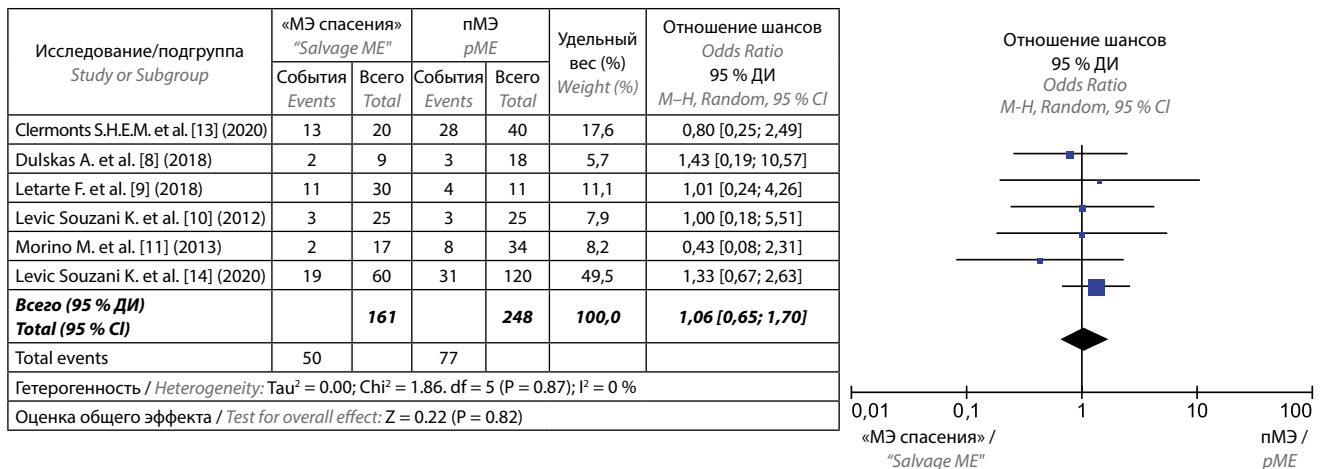


Рис. 3. Древоидный график сравнения частоты послеоперационных осложнений в группах «МЭ спасения» и пМЭ
Fig. 3. Tree graph comparison of postoperative complications rate in the "salvage ME" and pME groups

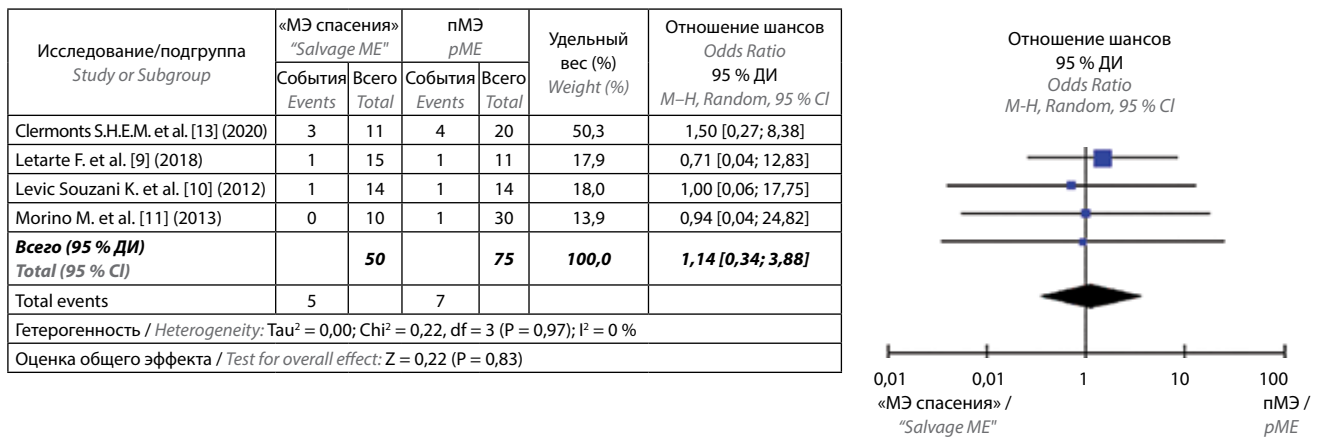


Рис. 4. Древоидный график сравнения частоты несостоятельности анастомоза в группах «МЭ спасения» и пМЭ
Fig. 4. Tree graph comparison of anastomosis failure rate in the "salvage ME" and pME groups

Важно подчеркнуть, что при выполнении «МЭ спасения» вероятность интраоперационного повреждения мезоректальной фасции была в 2 раза выше, чем при выполнении пМЭ (ОШ 0,42; 95 % ДИ 0,24–0,72, $p = 0,002$) (рис. 6). В большинстве исследований авторы указывали, что основной причиной этого было

развитие воспалительных изменений и фиброза в полости таза, что создавало трудности при поиске и выделении межфасциального слоя.

Следует отметить, что возможность выполнения сфинктеросохраняющей операции после ТЭМ была ниже в 1,84 раза по сравнению с группой пМЭ, хотя

Исследование/подгруппа Study or Subgroup	«МЭ спасения» "Salvage ME"		пМЭ pME		Удельный вес (%) Weight (%)	Отношение шансов Odds Ratio 95 % ДИ M-H, Random, 95 % CI
	События Events	Всего Total	События Events	Всего Total		
Clermonts S.H.E.M. et al. [13] (2020)	0	20	1	40	24,3	0,64 [0,03; 16,48]
Levic Souzani K. et al. [10] (2012)	2	25	0	25	26,8	5,43 [0,285; 118,96]
Levic Souzani K. et al. [14] (2020)	1	60	3	120	48,9	0,66 [0,07; 6,49]
Всего (95 % ДИ) Total (95 % CI)		108		185	100,0	1,15 [0,23; 5,71]
Total events	3		4			
Гетерогенность / Heterogeneity: Tau ² = 0,00; Chi ² = 1,34, df = 2 (P = 0,51); I ² = 0 %						
Оценка общего эффекта / Test for overall effect: Z = 0,18 (P = 0,86)						

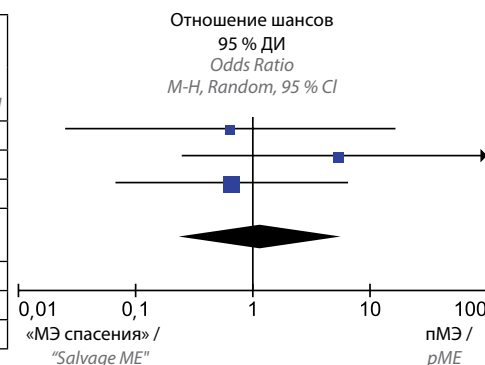


Рис. 5. Древовидный график сравнения частоты летальных исходов в группах «МЭ спасения» и пМЭ

Fig. 5. Tree graph comparing mortality frequency in the "salvage ME" and pME groups

Исследование/подгруппа Study or Subgroup	«МЭ спасения» "Salvage ME"		пМЭ pME		Удельный вес (%) Weight (%)	Отношение шансов Odds Ratio 95 % ДИ M-H, Random, 95 % CI
	События Events	Всего Total	События Events	Всего Total		
Clermonts S.H.E.M. et al. [13] (2020)	17	20	40	40	3,3	0,06 [0,00; 1,26]
Dulskas A. et al. [8] (2018)	7	9	18	18	3,1	0,06 [0,00; 1,90]
Letarte F. et al. [9] (2018)	26	30	11	11	3,4	0,26 [0,01; 5,16]
Levic Souzani K. et al. [10] (2012)	9	25	15	25	23,3	0,38 [0,12; 1,18]
Morino M. et al. [11] (2013)	17	17	34	34	-	Not estimable
Levic Souzani K. et al. [14] (2020)	38	60	92	120	66,9	0,53 [0,27; 1,03]
Всего (95 % ДИ) Total (95 % CI)		161		248	100,0	0,42 [0,24; 0,72]
Total events	114		210			
Гетерогенность / Heterogeneity: Tau ² = 0,00; Chi ² = 3,21, df = 4 (P = 0,52); I ² = 0 %						
Оценка общего эффекта / Test for overall effect: Z = 3,11 (P = 0,002)						

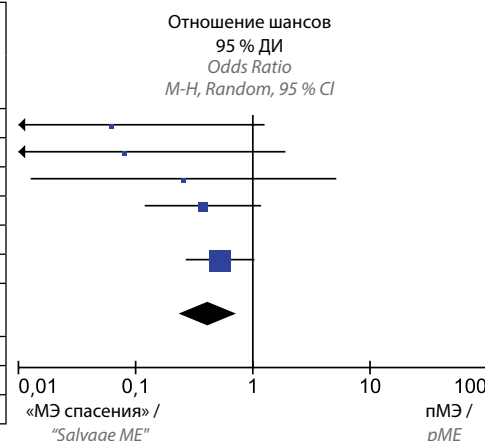


Рис. 6. Древовидный график сравнения вероятности интраоперационного повреждения мезоректальной фасции в группах «мезоректумэктомия спасения» («МЭ спасения») и первичной мезоректумэктомии (пМЭ)

Fig. 6. Tree graph comparison of probability of intraoperative mesorectal fascia damage in the "salvage mesorectumectomy" (salvage ME) and primary mesorectumectomy (pME) groups

Исследование/подгруппа Study or Subgroup	«МЭ спасения» "Salvage ME"		пМЭ pME		Удельный вес (%) Weight (%)	Отношение шансов Odds Ratio 95 % ДИ M-H, Random, 95 % CI
	События Events	Всего Total	События Events	Всего Total		
van Gijn W. et al. [12] (2013)	19	59	251	881	33,5	1,19 [0,68; 2,10]
Letarte F. et al. [9] (2018)	15	30	0	11	4,4	23,00 [1,24; 425,44]
Levic Souzani K. et al. [10] (2012)	11	25	11	25	19,3	1,00 [0,33; 3,06]
Morino M. et al. [11] (2013)	7	17	4	34	14,2	5,25 [1,27; 21,76]
Levic Souzani K. et al. [14] (2020)	17	60	21	120	28,6	1,86 [0,90; 3,88]
Всего (95 % ДИ) Total (95 % CI)		191		1071	100,0	1,84 [0,96; 3,52]
Total events	69		287			
Гетерогенность / Heterogeneity: Tau ² = 0,24; Chi ² = 7,90, df = 4 (P = 0,10); I ² = 49 %						
Оценка общего эффекта / Test for overall effect: Z = 1,85 (P = 0,06)						

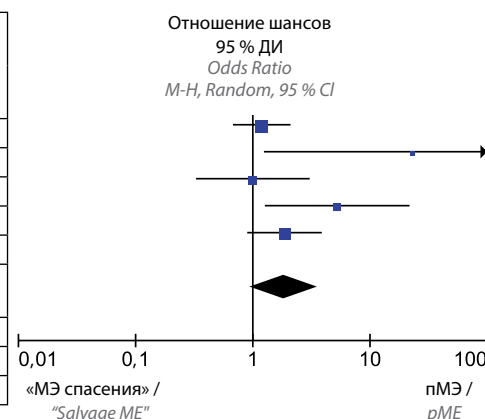


Рис. 7. Древовидный график сравнения частоты брюшино-промежностной экстирпации в группах «МЭ спасения» и пМЭ

Fig. 7. Tree graph comparison of frequency of abdominal-perineal extirpation in the "salvage ME" and pME groups

эти различия не достигли достоверности (ОШ 1,84; 95 % ДИ 0,96–3,52, $p = 0,06$) (рис. 7).

Анализ частоты вовлечения циркулярного края резекции (CRM+) также не выявил статистически значимых различий между 2 группами (ОШ 3,02; 95 % ДИ 0,53–17,06, $p = 0,21$) (рис. 8).

Частота локорегионарных рецидивов (ОШ 1,56; 95 % ДИ 0,77–3,16, $p = 0,22$) (рис. 9) и отдаленного

метастазирования между двумя группами (ОШ 0,94; 95 % ДИ 0,42–2,11, $p = 0,89$) (рис. 10) была одинакова.

Обсуждение

Вопрос о влиянии ранее выполненной ТЭМ на непосредственные и отдаленные результаты «МЭ спасения» у больных с опухолями рТ1 высокого риска остается открытым. Основными причинами этого служат

Исследование/подгруппа Study or Subgroup	«МЭ спасения» "Salvage ME"		пМЭ pME		Удельный вес (%) Weight (%)	Отношение шансов Odds Ratio 95 % ДИ M-H, Random, 95 % CI
	События Events	Всего Total	События Events	Всего Total		
Dulskas A. et al. [8] (2018)	2	9	0	18	30,2	12,33 [0,53; 288,58]
Letarte F. et al. [9] (2018)	3	30	0	11	32,4	2,93 [0,14; 61,32]
Levic Souzani K. et al. [10] (2012)	1	25	1	25	37,5	1,00 [0,06; 16,93]
Всего (95 % ДИ) Total (95 % CI)		64		54	100,0	3,02 [0,53; 17,06]
Total events	6		1			
Гетерогенность / Heterogeneity: Tau ² = 0,00; Chi ² = 1,36, df = 2 (P = 0,51); I ² = 0 %						
Оценка общего эффекта / Test for overall effect: Z = 1,25 (P = 0,21)						

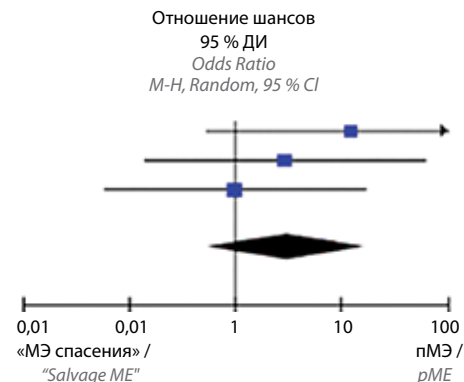


Рис. 8. Древоидный график сравнения частоты вовлечения циркулярного края резекции в группах «МЭ спасения» и пМЭ

Fig. 8. Tree graph comparison of frequency of circular resection edge involvement in the "salvage ME" and pME groups

Исследование/подгруппа Study or Subgroup	«МЭ спасения» "Salvage ME"		пМЭ pME		Удельный вес (%) Weight (%)	Отношение шансов Odds Ratio 95 % ДИ M-H, Random, 95 % CI
	События Events	Всего Total	События Events	Всего Total		
van Gijn W. et al. [12] (2013)	6	59	46	881	62,2	2,05 [0,84; 5,03]
Letarte F. et al. [9] (2018)	4	30	1	11	9,3	1,54 [0,15; 15,49]
Levic Souzani K. et al. [10] (2012)	0	25	2	25	5,2	0,18 [0,01; 4,04]
Levic Souzani K. et al. [14] (2020)	3	60	5	120	23,2	1,86 [0,90; 3,88]
Всего (95 % ДИ) Total (95 % CI)		174		1037	100,0	1,56 [0,77; 3,16]
Total events	13		54			
Гетерогенность / Heterogeneity: Tau ² = 0,00; Chi ² = 2,41, df = 3 (P = 0,49); I ² = 0 %						
Оценка общего эффекта / Test for overall effect: Z = 1,23 (P = 0,22)						

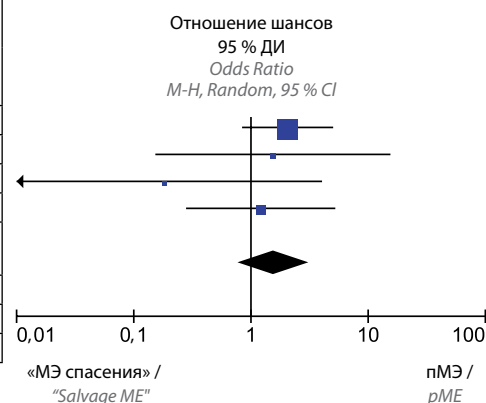


Рис. 9. Древоидный график сравнения частоты локальных рецидивов в группах «МЭ спасения» и пМЭ

Fig. 9. Tree graph comparison of local relapse rates in the "salvage ME" and pME groups

Исследование/подгруппа Study or Subgroup	«МЭ спасения» "Salvage ME"		пМЭ pME		Удельный вес (%) Weight (%)	Отношение шансов Odds Ratio 95 % ДИ M-H, Random, 95 % CI
	События Events	Всего Total	События Events	Всего Total		
Clermonts S.H.E.M. et al. [13] (2020)	3	20	1	40	10,6	6,88 [0,67; 71,00]
van Gijn W. et al. [12] (2013)	7	59	133	881	49,3	0,76 [0,34; 1,70]
Levic Souzani K. et al. [10] (2012)	1	25	3	25	10,6	0,31 [0,03; 3,16]
Levic Souzani K. et al. [14] (2020)	4	60	8	120	29,5	1,00 [0,29; 3,46]
Всего (95 % ДИ) Total (95 % CI)		164		1066	100,0	0,94 [0,42; 2,11]
Total events	15		145			
Гетерогенность / Heterogeneity: Tau ² = 0,17; Chi ² = 3,94, df = 3 (P = 0,27); I ² = 24 %						
Оценка общего эффекта / Test for overall effect: Z = 0,14 (P = 0,89)						

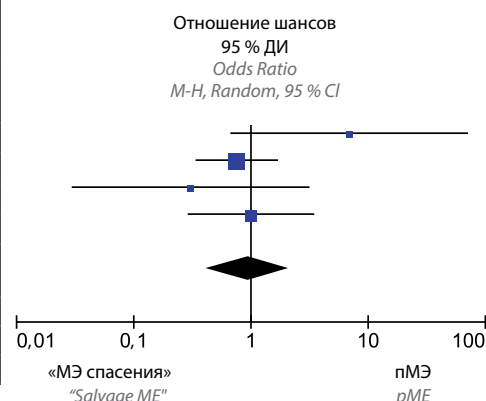


Рис. 10. Древоидный график сравнения частоты отдаленных метастазов в группах «МЭ спасения» и пМЭ

Fig. 10. Tree plot comparison of distant metastasis frequency in the "salvage ME" and pME groups

недостаточное число публикаций и сравнительно малое число пациентов, включенных в исследования, а также невозможность выполнения рандомизированного исследования, что может являться недостатком метаанализа, который был органичен лишь включенными в него ретроспективными исследованиями.

Результаты проведенного нами метаанализа показывают, что выполнение «МЭ спасения» не приводит к увеличению частоты послеоперационных осложне-

ний и летальности. В группе «МЭ спасения» нами выявлено 3 летальных исхода, связанных с развившимися осложнениями, при этом после пМЭ отмечено 4 летальных исхода, однако достоверно значимых различий не выявлено (ОШ 1,15; 95 % ДИ 0,23–5,71, $p = 0,86$). Несостоятельность анастомоза на сегодняшний день остается наиболее грозным осложнением в послеоперационном периоде, частота которого составляет от 3 до 23 % [15, 16], тем не менее статистически значимых

различий между 2 группами не отмечено. Также обе группы не различались между собой по продолжительности оперативного вмешательства (средняя разница 1,73; 95 % ДИ –41–44; $p = 0,94$).

Данный метаанализ показал, что вероятность повреждения мезоректальной фасции при «МЭ спасения» значительно выше, чем при выполнении пМЭ (ОШ 0,42; 95 % ДИ 0,24–0,72; $p = 0,002$). Прежде всего это обусловлено развившимися фиброзом и воспалением после предшествующей ТЭМ, которые затрудняют мобилизацию прямой кишки, что существенно повышает риск интраоперационного повреждения мезоректума. Более того, при ТЭМ происходит полнослойное удаление стенки кишки с опухолью, и повреждается не только стенка кишки, но и сам мезоректум. Несмотря на это, мы не выявили статистически достоверных различий в частоте вовлечения циркулярного края резекции (ОШ 3,02; 95 % ДИ 0,53–17,06; $p = 0,21$). Однако следует принять во внимание малое число пациентов, у которых анализировался данный показатель. Поскольку большинство случаев CRM+ выявлено в группе «МЭ спасения», наиболее вероятной причиной вовлечения линии резекции является метастатическое поражение мезоректальных лимфоузлов, прилежащих непосредственно к мезоректальной фасции. В этом случае наибольшую важность представляет точная дооперационная диагностика с использованием как эндоректального ультразвукового исследования, так и магнитно-резонансной томографии органов малого таза [17].

Именно наличие воспалительных и фиброзных изменений в малом тазу и есть причина более высоких рисков повреждения мезоректальной фасции, что и приводит к нарушению целостности мезоректума и практически к невозможности получения качественного операционного препарата. Это косвенно подтверждает исследование К. Levic Souzani и соавт. [10], в котором отмечается, что в 20 % случаев оперативных вмешательств, возникала интраоперационная перфо-

рация стенки прямой кишки именно в области ранее выполненной ТЭМ.

В некоторых исследованиях показано, что наряду с повреждением мезоректума, предшествующая ТЭМ является фактором риска выполнения БПЭ прямой кишки [11]. Настоящий метаанализ показал, что группы больных с пМЭ и «МЭ спасения» отличались по частоте выполнения БПЭ, однако различия не были статистически достоверными. Вместе с тем отмечается выраженная тенденция к уменьшению количества сфинктеросохраняющих операций после ТЭМ (ОШ 1,84; 95 % ДИ 0,96–3,52; $p = 0,06$).

Следует отметить, что в исследованиях, включенных в данный метаанализ, при морфологической оценке удаленного препарата после «МЭ спасения» учитывались также такие параметры, как наличие остаточной опухоли после ТЭМ и частота поражения мезоректальных лимфатических узлов. Так, отмечено, что у пациентов с ранним раком прямой кишки была обнаружена остаточная опухоль в 2 % случаев, при этом практически в 30 % наблюдений выявлялись метастазы в регионарные лимфатические узлы [11, 14]. В свою очередь, это подтверждает необходимость выполнения МЭ при раннем раке прямой кишки с факторами негативного прогноза.

Выявлено, что существенных различий между группами в отношении частоты как локорегионарных рецидивов, так и отдаленного метастазирования нет. Несмотря на снижение качества операционного препарата в группе «МЭ спасения», это не является фактором риска увеличения частоты рецидивов заболевания.

Заключение

«Мезоректумэктомия спасения» сравнима по безопасности и онкологическим результатам с первичной МЭ. Однако предшествующая ТЭМ является фактором риска повреждения операционного препарата, интраоперационной перфорации стенки кишки и выполнения БПЭ прямой кишки.

ЛИТЕРАТУРА / REFERENCES

1. Heald R.J. A new approach to rectal cancer. *Br J Hosp Med* 1979;22(3):277–81.
2. Heald R.J. The 'Holy Plane' of rectal surgery. *J R Soc Med* 1988;81(9):503–8. DOI: 10.1177/014107688808100904
3. Шельгин Ю.А., Нагудов М.А., Пономаренко А.А. и др. Метаанализ методов лечения несостоятельности колоректального анастомоза. *Хирургия. Журнал им. Н.И. Пирогова* 2018;(8): 30–41. DOI: 10.17116/hirurgia201808230
Shelygin Y.A., Nagudov M.A., Ponomarenko A.A. et al. Meta-analysis of management of colorectal anastomotic leakage. *Khirurgiya. Zhurnal im. N.I. Pirogova = N.I. Pirogov Russian Journal of Surgery* 2018;8(2):30–41. (In Russ.). DOI: 10.17116/hirurgia201808230
4. Gomila A., Carratalà J., Camprubi D. et al.; VINCat colon surgery group. Risk factors and outcomes of organ-space surgical site infections after elective colon and rectal surgery. *Antimicrob Resist Infect Control* 2017;6:40. DOI: 10.1186/s13756-017-0198-8
5. Шельгин Ю.А., Чернышов С.В., Майновская О.А. и др. Лечение раннего рака прямой кишки: может ли трансанальная эндомикрочirurgия являться методом выбора. *Вестник РАМН* 2016;71(4):323–31. DOI: 10.15690/vramn719
Shelygin Y.A., Chernyshov S.V., Mainovskaya O.A. et al. Early rectal cancer: can transanal endoscopic microsurgery become the standard treatment? *Vestnik RAMN = Annals of the Russian Academy of Medical Sciences*. 2016;71(4):323–31. (In Russ.). DOI: 10.15690/vramn719

6. Sajid M.S., Farag S., Leung P. et al. Systematic review and meta-analysis of published trials comparing the effectiveness of transanal endoscopic microsurgery and radical resection in the management of early rectal cancer. *Colorectal Dis* 2014;6(1):2–14. DOI: 10.1111/codi.12474
7. Morino M., Allaix M.E., Caldart M. et al. Risk factors for recurrence after transanal endoscopic microsurgery for rectal malignant neoplasm. *Surg Endosc* 2011;25(11):3683–90. DOI: 10.1007/s00464-011-1777-z
8. Dulskas A., Atkociunas A., Kilius A. et al. Is previous transanal endoscopic microsurgery for early rectal cancer a risk factor of worse outcome following salvage surgery a case-matched analysis. *Visc Med* 2019;35(3):151–5. DOI: 10.1159/000493281
9. Letarte F., Raval M., Karimuddin A. et al. Salvage TME following TEM: a possible indication for TaTME. *Tech Coloproctol* 2018;22(5):355–61. DOI: 10.1007/s10151-018-1784-3
10. Levic Souzani K., Bulut O., Hesselfeldt P., Bülow S. The outcome of rectal cancer after early salvage TME following TEM compared with primary TME: a case-matched study. *Tech Coloproctol* 2013;17(4):397–403. DOI: 10.1007/s10151-012-0950-2
11. Morino M., Allaix M.E., Arolfo S., Arezzo A. Previous transanal endoscopic microsurgery for rectal cancer represents a risk factor for an increased abdominoperineal resection rate. *Surg Endosc* 2013;27(9):3315–21. DOI: 10.1007/s00464-013-2911-x
12. van Gijn W., Brehm V., de Graaf E. et al. Unexpected rectal cancer after TEM: outcome of completion surgery compared with primary TME. *Eur J Surg Oncol* 2013;39(11):1225–9. DOI: 10.1016/j.ejso.2013.08.003
13. Clermonts S.H.E.M., Köeter T., Pottel H. et al. Outcomes of completion total mesorectal excision are not compromised by prior transanal minimally invasive surgery. *Colorectal Dis* 2020;22(7):790–8. DOI: 10.1111/codi.14962
14. Levic Souzani K., Bulut O., Kuhlmann T.P. et al. Completion total mesorectal excision following transanal endoscopic microsurgery does not compromise outcomes in patients with rectal cancer. *Surg Endosc* 2022;36(2):1181–90. DOI: 10.1007/s00464-021-08385-2
15. Алексеев М.В., Шельгин Ю.А., Рыбаков Е.Г. Может ли флуорисцентная ангиография снизить частоту несостоятельности толстокишечных анастомозов? (мета-анализ). *Колопроктология* 2019;18(4):139–50. DOI: 10.33878/2073-7556-2019-18-4-139-150
Alekseev M.V., Shelygin Yu.A., Rybakov E.G. Can fluorescent angiography reduce the leak rate of colonic anastomoses? (a meta-analysis). *Koloproktologia = Coloproctology* 2019;18(4):139–50. (In Russ.). DOI: 10.33878/2073-7556-2019-18-4-139-150
16. Chaouch M.A., Kellil T., Jeddi C. et al. How to prevent anastomotic leak in colorectal surgery? A systematic review. *Ann Coloproctol* 2020;36(4):213–22. DOI: 10.3393/ac.2020.05.14.2
17. Bipat S., Glas A.S., Slors F.J. et al. Rectal cancer: local staging and assessment of lymph node involvement with endoluminal US, CT, and MR imaging – a meta-analysis. *Radiology* 2004;232(3):773–83. DOI: 10.1148/radiol.2323031368

Вклад авторов

Ф.И. Киргизов: написание текста статьи, сбор и обработка статистических данных;
С.В. Чернышов, Е.Г. Рыбаков: концепция и дизайн исследования, редактирование статьи;
М.А. Нагудов: обработка статистических данных.

Authors' contributions

Ph.I. Kirgizov: text writing, processing and collecting of statistical data;
S.V. Chernyshov, E.G. Rybakov: concept of the study, editing the article;
M.A. Nagudov: processing of statistical data.

ORCID авторов / ORCID of authors

Ф.И. Киргизов / Ph.I. Kirgizov: <https://orcid.org/0009-0000-6063-365X>
С.В. Чернышов / S.V. Chernyshov: <https://orcid.org/0000-0002-6212-9454>
М.А. Нагудов / M.A. Nagudov: <https://orcid.org/0000-0002-0735-2100>
Е.Г. Рыбаков / E.G. Rybakov: <https://orcid.org/0000-0002-3919-9067>

Конфликт интересов. Авторы заявляют об отсутствии конфликта интересов.
Conflict of interest. The authors declare no conflict of interest.

Финансирование. Работа выполнена без спонсорской поддержки.
Funding. The work was performed without external funding.

Изменения в клинических рекомендациях по лечению колоректального рака в 2024 году

С.С. Гордеев¹, М.Ю. Федянин^{1,2}, М.В. Черных¹, Е.Г. Рыбаков³, А.М. Карачун⁴, А.А. Невольских⁵,
А.А. Трякин¹, З.З. Мамедли¹

¹ФГБУ «Национальный медицинский исследовательский центр онкологии им. Н.Н. Блохина» Минздрава России; Россия, 115522 Москва, Каширское шоссе, 24;

²ГБУЗ «Московский многопрофильный клинический центр «Коммунарка» Департамента здравоохранения г. Москвы»; Россия, 108801 п. Коммунарка, ул. Сосенский стан, 8;

³ФГБУ «Национальный медицинский исследовательский центр колопроктологии им. А.Н. Рыжих» Минздрава России; Россия, 123423 Москва, ул. Саляма Адилы, 2;

⁴ФГБУ «Национальный медицинский исследовательский центр онкологии им. Н.Н. Петрова» Минздрава России; Россия, 197758 Санкт-Петербург, пос. Песочный, ул. Ленинградская, 68;

⁵Медицинский радиологический научный центр им. А.Ф. Цыба – филиал ФГБУ «Национальный медицинский исследовательский центр радиологии» Минздрава России; Россия, 249036 Обнинск, ул. Королева, 4

Контакты: Сергей Сергеевич Гордеев ss.netoncology@gmail.com

Цель исследования – обеспечение возможности более широкого обсуждения изменений в клинических рекомендациях до их официального внедрения в клиническую практику.

Материалы и методы. Представлены краткий обзор литературы и обоснование каждого предлагаемого крупного изменения в разделе лечения. Обсуждается отказ от проведения предоперационной лучевой терапии при раке верхнеампулярного отдела прямой кишки, сужение показаний к предоперационной лучевой терапии при раке среднеампулярного отдела прямой кишки, а также расширение показаний к проведению тотальной неoadъювантной химиотерапии при раке прямой кишки с поражением циркулярной границы резекции. Обсуждаются изменения в разделе лекарственного лечения.

Результаты. В данной статье представлены планируемые изменения клинических рекомендаций по лечению метастатического рака ободочной и прямой кишки в 2024 году. Ключевые изменения коснулись предоперационного лечения рака прямой кишки, предложен ряд изменений в разделе адъювантного лечения рака ободочной кишки. Предложен новый алгоритм выбора метода предоперационного лечения рака прямой кишки с учетом индивидуальных особенностей пациента.

Выводы. Достигнут консенсус о необходимости расширения показаний к проведению неoadъювантной химиотерапии, однако только у пациентов с высоким функциональным статусом. Наибольшее преимущество могут получить пациенты, когда целью лечения является достижение полного клинического ответа на лечение, и пациенты с исходным поражением циркулярной границы резекции.

Ключевые слова: рак прямой кишки, рак ободочной кишки, колоректальный рак, клинические рекомендации, неoadъювантная химиотерапия, тотальная неoadъювантная терапия

Для цитирования: Гордеев С.С., Федянин М.Ю., Черных М.В. и др. Изменения в клинических рекомендациях по лечению колоректального рака в 2024 году. Хирургия и онкология 2024;14(1):21–31.

DOI: <https://doi.org/10.17650/2949-5857-2024-14-1-21-31>

Changes in clinical guidelines for the treatment of colorectal cancer in 2024

S.S. Gordeev¹, M.Yu. Fedyanin^{1,2}, M.V. Chernykh¹, Ye.G. Rubakov³, A.M. Karachun⁴, A.A. Nevolskikh⁵,
A.A. Tryakin¹, Z.Z. Mamedli¹

¹N.N. Blokhin National Medical Research Center of Oncology, Ministry of Health of Russia; 24 Kashirskoe Shosse, Moscow 115522, Russia;

²Moscow Multidisciplinary Clinical Center “Kommunarka”, Moscow Healthcare Department; 8 Sosenskiy Stan St., Moscow 108801, Russia;

³A.N. Ryzhikh National Medical Research Center of Coloproctology, Ministry of Health of Russia; 2 Salyama Adilya St., Moscow 123423, Russia;

⁴N.N. Petrov Research Institute of Oncology, Ministry of Health of Russia; 68 Leningradskaya St., Pesochnyy Settlement, Saint Petersburg 197758, Russia;

⁵A. F. Tsyb Medical Radiological Research Center — a branch of the National Medical Research Radiology Center, Ministry of Health of Russia; 4 Koroleva St., Obninsk 249036, Russia

Contacts: Sergey Sergeevich Gordeev ss.netoncology@gmail.com

Aim. The ensuring that changes to clinical guidelines can be discussed more widely before they are formally introduced into clinical practice.

Materials and methods. A brief review of the literature and rationale for each proposed major change in the treatment section is presented. The refusal to carry out preoperative radiation therapy for cancer of the upper ampullary rectum, the narrowing of indications for preoperative radiation therapy for cancer of the mid-ampullary rectum, as well as the expansion of indications for total non-adjuvant chemotherapy for rectal cancer with damage to the circular resection margin are discussed. Changes to the drug treatment section are discussed.

Results. This article presents planned changes to clinical guidelines for the treatment of non-metastatic colorectal cancer in 2024. The most significant alterations concerned neoadjuvant treatment of rectal cancer and adjuvant treatment of colon cancer. A new algorithm was proposed for choosing rectal cancer neoadjuvant therapy, considering individual treatment decisions.

Conclusion. A consensus was achieved concerning the necessity to expand indications for neoadjuvant rectal cancer chemotherapy, but only in patients with good functional status. The most benefit can be achieved in patients, for whom complete clinical response is the aim of the treatment and in patients with positive circumferential resection margin.

Keywords: rectal cancer, colon cancer, colorectal cancer, clinical guidelines, neoadjuvant chemotherapy, total neoadjuvant therapy

For citation: Gordeev S. S., Fedyanin M. Yu., Chernykh M. V. et al. Surgical tactics in the treatment of patients with recurrent tumors of the pelvic organs. *Khirurgiya i Onkologiya = Surgery and Oncology* 2024;14(1):21–31. (In Russ.). DOI: <https://doi.org/10.17650/2949-5857-2024-14-1-21-31>

Введение

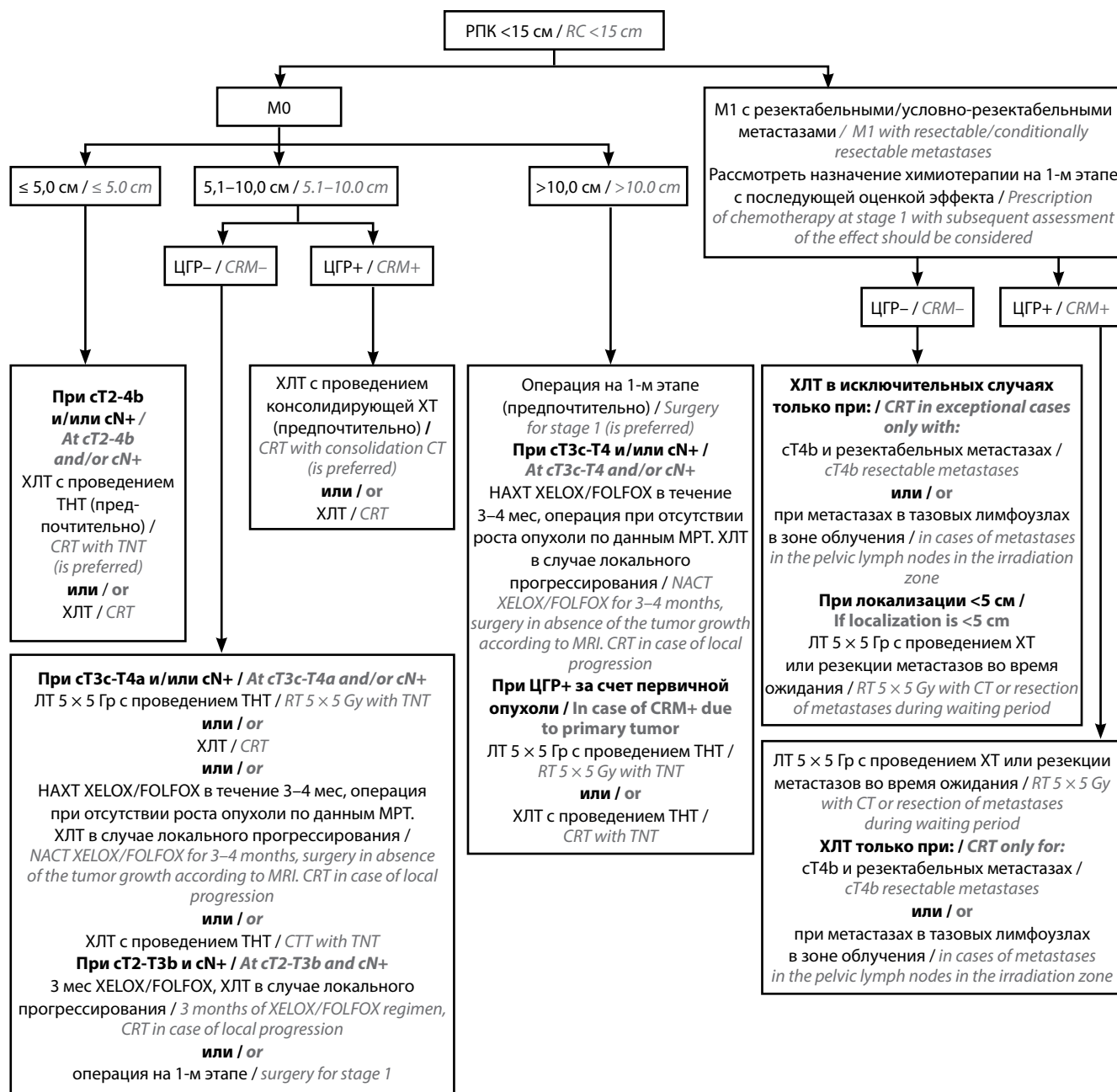
Обновление клинических рекомендаций — сложный многоэтапный процесс, требующий кропотливой работы специалистов в области доказательной медицины, организаторов здравоохранения, экономистов. Однако не менее важную роль должно играть и профессиональное сообщество. Традиционно основной состав авторов клинических рекомендаций — представители федеральных центров и университетских клиник, условия работы в которых и технические возможности могут значительно отличаться от регионального здравоохранения. Задачей клинических рекомендаций является обеспечение оптимального алгоритма лечения пациента не только с точки зрения доказательной медицины, но и реальных возможностей практического здравоохранения на момент их реализации. Для улучшения этого аспекта необходимо создание как можно большего числа научных площадок, позволяющих обсудить планируемые изменения в клинических рекомендациях до их непосредственной реализации. В редакционную коллегию «Хирургии и онкологии» входит большое количество специалистов, являющихся авторами и модераторами клинических рекомендаций Ассоциации онкологов России и практических рекомендаций Российского общества клинической онкологии (RUSSCO). Мы хотим открыть для читателей процесс обсуждения, происходящий в рабочих группах, представить и аргументировать те изменения, которые планируется внести в следующей редакции. Следует учитывать, что состав авторов статьи, хотя и включает специалистов из основных профильных НИИЦ, не может отражать мнение всей группы авто-

ров клинических рекомендаций. Предоставляемая информация — только планируемые изменения, которые должны будут пройти процесс одобрения всей группы авторов и научно-практического совета Минздрава России. Такая ранняя публикация информации дает возможность всем коллегам более полно понять наши аргументы в пользу тех или иных изменений и вносить свои обоснованные предложения, используя указанные контакты авторов статьи или любые другие официальные площадки для дискуссии с рабочей группой. Учитывая историю данного журнала, закономерно начать нашу серию публикаций со статьи, посвященной клиническим рекомендациям по лечению колоректального рака.

Неoadъювантное лечение рака прямой кишки

Значительные изменения в 2024 году планируются в разделе предоперационного лечения рака прямой кишки (РПК). В первую очередь данные изменения обусловлены большим набором новых данных об успешном применении неoadъювантной химиотерапии (НАХТ) и тотальной неoadъювантной терапии (ТНТ) при различных формах заболевания. Мы также впервые предложили схему принятия решений, которая должна помочь практическим врачам в правильном использовании клинических рекомендаций (см. рисунок).

Принципиальным условием для успешной имплементации нового алгоритма лечения является наличие в клинике квалифицированного специалиста по магнитно-резонансной (МР) диагностике, так как предложенная схема в первую очередь опирается на детальное МР-стадирование с обязательным субстадированием



Алгоритм выбора предпочтительного режима предоперационного лечения при раке прямой кишки. РПК – рак прямой кишки, ЦГР – циркулярная граница резекции, ТНТ – тотальная неoadъювантная терапия (3 или более месяца ХТ по схеме XELOX/FOLFOX), ХЛТ – химиолучевая терапия (СОД 50–52 Гр), ХТ – химиотерапия, ЛТ – лучевая терапия (РОД 5 Гр, СОД 25 Гр)

Algorithm for choosing the preferred preoperative treatment regimen for rectal cancer. RC – rectal cancer, CRM – circular resection margin, TNT – total neoadjuvant therapy (3 or more months of CT with XELOX/FOLFOX regimen), CRT – chemoradiation therapy (TFD 50–52 Gy), CT – chemotherapy, RT – radiation therapy (SFD 5 Gy, TFD 25 Gy)

критерия Т3 (Т3а-d) и оценкой поражения циркулярной границы резекции (ЦГР) [1]. Также необходимо рутинное выполнение магнитно-резонансной томографии (МРТ) малого таза как на этапе до начала предоперационного лечения, так и на этапе принятия решения о проведении операции. Обязательно иметь возможность просмотра снимков и участие МРТ-специалиста при проведении онкологического консилиума. К сожалению, результаты аудита онкологической

службы различных регионов говорят об отсутствии данных технических условий во многих центрах. В случае ограниченных технических возможностей клиники оптимальной опцией, которая допускается клиническими рекомендациями, будет проведение химиолучевой терапии (ХЛТ) с последующей операцией через 8–12 нед для большинства форм рака средне- и нижнеампулярного отделов прямой кишки. Подобный алгоритм был основным в международных клинических

рекомендациях 15–20 лет назад [2]. Возникает закономерный вопрос: зачем усложнять план лечения, если он трудно воспроизводим в практическом здравоохранении? Давайте рассмотрим аргументы рабочей группы для разных клинических ситуаций.

Из новой версии клинических рекомендаций исчезла опция проведения лучевой терапии (ЛТ) 5×5 Гр без консолидирующей химиотерапии (ХТ). Химиолучевая терапия предпочтительнее ЛТ 5×5 Гр в плане обеспечения локального контроля заболевания при схожей переносимости [3]. При этом ЛТ 5×5 Гр с консолидирующей ХТ позволяет снизить частоту прогрессирования в течение 3 лет с 30,4 до 23,7 % при сравнении с ХЛТ ($p = 0,019$), но не приводит к улучшению общей выживаемости (ОВ) и ассоциировано с большей частотой локальных рецидивов [4, 5]. Таким образом, место режима 5×5 Гр в алгоритме лечения остается спорным. Его применение в сочетании с консолидирующей ХТ может быть обоснованным в отдельных ситуациях при необходимости раннего обеспечения системного контроля заболевания, но возможных показаний для проведения ЛТ 5×5 Гр в монорежиме не остается, учитывая наличие более эффективных альтернатив. Опубликованные данные по большей частоте локальных рецидивов после 5×5 Гр с консолидирующей ХТ вообще ставят под сомнение возможность имплементации данного метода в рутинной практике. Одним из объяснений, как считают авторы исследования RAPIDO, таких результатов, возможно, является хирургический брак, который возникает в условиях значительного уменьшения опухоли в размерах после проведения ТНТ при исходно местнораспространенных опухолях. В связи с этим рабочая группа допускает использование такого режима только при ЦГР – раке среднеампулярного отдела прямой кишки (с/а РПК), а также при необходимости проведения предоперационной ЛТ у пациентов с верхнеампулярным раком прямой кишки (в/а РПК). Предлагаемый тезис клинических рекомендаций звучит следующим образом: «**Рекомендуется** пациентам после курса лучевой терапии РОД 5 Гр, СОД 25 Гр с целью достижения максимального эффекта и снижения риска осложнений проводить хирургическое лечение через 12–18 нед с проведением консолидирующей ХТ по схеме FOLFOX (не менее 6 и не более 9 курсов) или XELOX (не менее 4 и не более 6 курсов) (#капецитабин** 2000 мг/м² в сутки внутрь с 1-го по 14-й день, оксалиплатин** 130 мг/м² в 1-й день в/в кап, каждые 3 нед)».

При этом режим 5×5 Гр с интервалом 8–16 нед до хирургического лечения рабочая группа рассматривает как предпочтительный у пациентов с резектабельными метастазами и локализацией первичной опухоли в пределах 5 см от наружного края анального канала и/или с поражением мезоректальной фасции. Интервал возможно использовать для проведения консоли-

дирующей ХТ или хирургического лечения метастазов. Основной риск для таких пациентов составляет системное прогрессирование, а проведение ХЛТ оставляет пациентов без системного воздействия на длительный срок. Новый предлагаемый тезис клинических рекомендаций звучит следующим образом: «**Рекомендуется** пациентам, у которых диагностирован РПК с локализацией 5 см и ниже от наружного края анального канала или поражением мезоректальной фасции с резектабельными отдаленными метастазами с целью улучшения локального контроля, рассматривать проведение предоперационной ЛТ 5×5 Гр с консолидирующей ХТ (схему и количество курсов выбирают индивидуально по решению мультидисциплинарного консилиума) или резекцией метастазов в период ожидания».

С другой стороны, вероятность ответа первичной опухоли на системную ХТ позволяет в некоторых клинических ситуациях отказаться от проведения ЛТ. Существуют ситуации, когда размеры метастазов в печени ассоциированы с высоким риском достижения полного ответа на фоне предоперационной ХТ, в таких ситуациях возможный алгоритм действий заключается в проведении короткого курса ЛТ на первичную опухоль с последующей операцией по удалению метастазов в печени и проведению адъювантной ХТ и операции на первичной опухоли 3-м этапом.

Также предлагается полный отказ от проведения послеоперационной ЛТ/ХЛТ. Доказательная база для послеоперационной ЛТ ограничена исследованиями давностью более 20 лет, ни в одном из которых не использовалась техника тотальной мезоректумэктомии и отсутствовал контроль качества хирургического лечения, при этом предоперационная ЛТ была эффективнее послеоперационной [6]. Рабочая группа считает, что риск системного прогрессирования превышает риск рецидива при выявлении факторов негативного прогноза у пациентов, которым не был проведен предоперационный этап лечения в условиях стандартизации качества хирургии. Необходимо акцентировать внимание на повышении качества МР-диагностики и строгом соблюдении клинических рекомендаций. Это позволит минимизировать количество ситуаций, в которых потенциально может рассматриваться послеоперационная ЛТ/ХЛТ, до единичных, которые могут быть рассмотрены отдельно в рамках специализированных консилиумов. Упоминание данной опции в рекомендациях может негативно сказаться на процессе принятия клинических решений.

При в/а РПК мы предлагаем минимизировать использование предоперационной ЛТ/ХЛТ в пользу только хирургического лечения или НАХТ. Данная практика уже давно распространилась в большинстве специализированных клиник [7, 8]. Большое количество образовательных мероприятий и стажировок для хирургов-онкологов позволяет в настоящее время

говорить о начале стандартизации качества хирургии в стране. Лучевая или химиолучевая терапия остались в качестве опции только для в/а РПК с исходным поражением ЦГР за счет самой опухоли (при этом вовлечение перитонеальной складки не является таковым показанием). Обоснованием возможности только хирургического лечения является анатомия верхнеампулярного отдела прямой кишки, его преимущественное расположение в брюшной полости и наличие серозной оболочки. Соответственно, хирурги не сталкиваются со сложностями работы в узком пространстве малого таза и имеют больше возможностей обеспечения адекватных границ резекции [9]. Следует обратить внимание, что доказательная база для проведения лучевой терапии при в/а РПК исходно была слабой. Только в трех рандомизированных клинических исследованиях был проанализирован группы пациентов с данной локализацией опухоли, при этом только в одном из них было показано улучшение локального контроля заболевания (но при этом отсутствовал контроль качества выполнения мезоректумэктомии) [10–12]. Ключевым обоснованием назначения ЛТ/ХЛТ при в/а РПК является улучшение локального контроля, однако риск рецидива значительно ниже при РПК >10 см по сравнению с <10 см (отношение рисков (ОР) 0,495; 95 % доверительный интервал (ДИ) 0,302–0,811; $p = 0,005$) [8]. В качестве альтернативы полному отказу от предоперационного лечения при в/а РПК может выступать использование НАХТ. Учитывая анатомическое сходство верхнеампулярного отдела прямой и ободочной кишки, мы можем экстраполировать данные РКИ III фазы FoxTrot, в котором отмечено повышение вероятности выполнения R0 резекции: 95,2 % (НАХТ) и 90,9 % (хирургия), $p = 0,01$, а также снижение частоты прогрессирования в течение 2 лет наблюдения на 4,6 % ($p = 0,037$) [13], но без улучшения показателей ОВ. В других 3 рандомизированных исследованиях – PRODIGE 22, OPTICAL и NeoCol – даже этих тенденций продемонстрировано не было [14–16]. В связи с этим рабочая группа рассматривает хирургию как предпочтительную опцию у пациентов с в/а РПК, которые являются кандидатами для проведения адъювантной химиотерапии (сN+, сT4). Новый предлагаемый тезис клинических рекомендаций звучит следующим образом: «**Рекомендуется** пациентам с локализацией опухоли в верхнеампулярном отделе прямой кишки (11–15 см от наружного края анального канала) при стадии сT3c–T4b–N0–2M0, сТлюбоеN1–2M0 методом выбора рассматривать хирургическое лечение. С целью повышения общей и безрецидивной выживаемости (БРВ) при наличии неблагоприятных факторов (сосудистая инвазия по данным МРТ) возможным вариантом является НАХТ по схеме FOLFOX (до 6 курсов) или XELOX (до 4 курсов) (#капецитабин** 2000 мг/м² в сутки внутрь с 1-го по 14-й день, оксалиплатин** 130 мг/м² в 1-й день в/в кап, каждые 3 нед)».

Другим важным направлением изменения клинических рекомендаций является сужение показаний к проведению предоперационной ЛТ/ХЛТ при с/а РПК с отсутствием поражения ЦГР в пользу проведения НАХТ. Основной целью такого подхода является снижение частоты поздних осложнений предоперационного лечения и улучшение функциональных результатов. Так, частота поздних осложнений ЛТ III степени и выше составляет 5,8–11 % [17, 18], в то время как НАХТ не оказывает достоверного влияния на качество жизни пациентов в отдаленные сроки после лечения [19]. Предоперационная ЛТ приводит к повышению риска развития метастатических злокачественных новообразований на 13,7 % ($p = 0,001$), урогенитальных осложнений на 9 % ($p = 0,001$) [12, 20]. Данные осложнения не описаны при проведении НАХТ. НАХТ связана только с риском развития осложнений III степени и выше у 24,2–37,6 % пациентов в процессе лечения, что требует осторожности при ее проведении у пожилых и ослабленных пациентов [21]. Кроме того, в 2023 г. представлены результаты 2 рандомизированных исследований, которые в одной из групп отказались от лучевого воздействия при местно-распространенном РПК. В рандомизированном исследовании III фазы PROSPECT сравнили классическую химиолучевую предоперационную терапию с персонализированным подходом: 6 курсов предоперационной терапии по схеме FOLFOX, далее, если опухоль уменьшается на ≥ 20 %, выполняется операция, если менее чем на 20 % – программа лечения дополняется ЛТ с последующей операцией. Только 9,5 % пациентам в исследуемой группе потребовалось проведение предоперационной ЛТ, при этом 5-летняя выживаемость без признаков болезни была не ниже, чем после классической предоперационной ХЛТ. В то же время значимо улучшилась функция кишечника и сексуальная функция в группе экспериментальной терапии. Основная критика работы связана с критериями включения пациентов – T2N+, T3N–, T3N+, кандидатов на сфинктеросохраняющую резекцию без предоперационного лечения на момент рандомизации. Так как у части таких пациентов возможно на первом этапе просто провести хирургическое лечение и им даже не понадобится проводить адъювантную ХТ. Также подобный отбор пациентов объясняет и высокий уровень полных патоморфологических ответов в обеих группах – на уровне 20 % [22]. Учитывая описанные сложности в интерпретации результатов исследования, опцию НАХТ на данный момент мы не рассматриваем как предпочтительную у данной категории пациентов, однако оставляем как допустимую, по решению мультидисциплинарного консилиума, у отобранной группы пациентов. На конференции ESMO представили результаты исследования из Китая CONVERT – пациентам с местно-распространенным РПК без вовлечения ЦГР проводили 4 курса терапии по схеме XELOX до и после операции

или проводили предоперационную ХЛТ. Прелесть работы в том, что в какой-то момент времени исследователи начали включать и пациентов с нижеампулярными опухолями. И хотя авторы статистически не доказали меньшую эффективность ХТ по сравнению с ХЛТ в отношении 3-летней выживаемости без локальных рецидивов, однако частота рецидивов была всего 3,7 и 2,6 % соответственно, а ВБП и ОВ не различались между группами. Оба проведенных исследования позволяют в случае невозможности проведения предоперационной ЛТ при отсутствии факторов риска рассматривать проведение 12 нед ХТ [23]. Данные результаты требуют подтверждения при большей продолжительности наблюдения, поэтому рабочая группа не допускает исключения ХЛТ из плана лечения при нижеампулярном РПК, а также при ЦГР+ РПК. Предлагаемый новый тезис клинических рекомендаций звучит следующим образом: «**Рекомендуется** пациентам с локализацией опухоли в среднеампулярном отделе прямой кишки (5,1–10,0 см от наружного края анального канала) при отсутствии поражения ЦГР в качестве альтернативной схемы предоперационного лечения рассматривать проведение НАХТ по схеме FOLFOX (6 курсов) или XELOX (4 курса) (#капецитабин** 2000 мг/м² в сутки внутрь с 1-го по 14-й день, оксалиплатин** 130 мг/м² в 1-й день в/в кап, каждые 3 нед)» с последующей оценкой возможности хирургического лечения».

Недавно опубликованный опыт подтверждает возможность отказа от лучевого лечения при опухолях сT1-3N0-1M0 без вовлечения мезоректальной фасции. С 2011 года за 5 лет частота применения ЛТ в данной клинической ситуации уменьшилась с 87 до 36 %. При сравнении пациентов с и без лучевого воздействия 4-летняя частота локальных рецидивов не различалась – 5,8 % против 5,5 % ($p = 0,99$) соответственно; при этом 4-летняя ОВ была значимо выше в группе без ЛТ – 79,6 % против 86,4 % ($p < 0,001$) [24].

Опция НАХТ при местно-распространенном РПК без вовлечения мезоректальной фасции остается прерогативой специализированных центров. Единственная подгруппа, в которой назначение системной противоопухолевой терапии на первом этапе в виде применения ингибиторов иммунных контрольных точек является вариантом выбора, это пациенты с опухолями с микросателлитнонестабильным фенотипом. Предпочтение предлагается отдавать курсу ЛТ 5 × 5 Гр с консолидирующей химиотерапией или ХЛТ с последующей консолидирующей ХТ. Обоснованием является большая актуальность обеспечения системного по сравнению с локальным контролем при РПК с отсутствием поражения ЦГР. Новый предлагаемый тезис клинических рекомендаций звучит следующим образом: «**Рекомендуется** пациентам с локализацией опухоли в среднеампулярном отделе прямой кишки (5,1–10,0 см от анокутанной линии) при стадии сT3c-T4a-N0-2M0,

при отсутствии поражения ЦГР в качестве альтернативной схемы предоперационного лечения рассматривать проведение лучевой терапии РОД 5 Гр, СОД 25 Гр с консолидирующей химиотерапией по схеме FOLFOX (не менее 6 и не более 9 курсов) или XELOX (не менее 4 и не более 6 курсов) (#капецитабин** 2000 мг/м² в сутки внутрь с 1-го по 14-й день, оксалиплатин** 130 мг/м² в 1-й день в/в кап, каждые 3 нед)».

При раке нижеампулярного отдела прямой кишки, а также при РПК с поражением ЦГР основной целью предоперационного лечения становится достижение максимальной регрессии опухоли (с целью повышения резектабельности) или достижение полного клинического ответа. В настоящее время накоплены доказательства уровня 1А для проведения тотальной НАХТ в таких клинических ситуациях. ХЛТ с консолидирующей ХТ позволяет повысить частоту полных клинических ответов на лечение с 12 до 22 % [25], а в исследовании OPRA – практически до 40 % [26]. Новые предлагаемые тезисы клинических рекомендаций звучат следующим образом: «**Рекомендуется** пациентам с локализацией опухоли в среднеампулярном отделе прямой кишки (5,1–10,0 см от наружного края анального канала) при стадии сТлюбоеN0–2M0 при наличии поражения ЦГР в качестве предпочтительной схемы предоперационного лечения рассматривать проведение ХЛТ с консолидирующей ХТ по схеме FOLFOX (не менее 6 и более 9 курсов) или XELOX (не менее 4 и не более 6 курсов) (#капецитабин** 2000 мг/м² в сутки внутрь с 1-го по 14-й день, оксалиплатин** 130 мг/м² в 1-й день в/в кап, каждые 3 нед)», а также «**Рекомендуется** пациентам с локализацией опухоли в нижеампулярном отделе прямой кишки (0–5 см от наружного края анального канала) при стадии сТлюбоеN1-2M0, сT2-4N0M0 в качестве предпочтительной схемы предоперационного лечения рассматривать проведение ХЛТ с консолидирующей ХТ по схеме FOLFOX (не менее 6 и не более 9 курсов) или XELOX (не менее 4 и не более 6 курсов) (#капецитабин** 2000 мг/м² в сутки внутрь с 1-го по 14-й день, оксалиплатин** 130 мг/м² в 1-й день в/в кап, каждые 3 нед)».

Следует обратить внимание, что во всех тезисах, в которых присутствует упоминание тотального неoadьюванта, уточняется минимальное число курсов ХТ, которое необходимо провести. Это связано с результатами метаанализа исследований, посвященных данному вопросу, который показал, что для достижения улучшения выживаемости без признаков болезни необходимо проведение как минимум 12 нед ХТ [27], а для большей вероятности достижения полного клинического ответа и его длительного сохранения желательно проведение не менее 18 нед лечения [28, 29].

Мы сохраняем очень осторожное отношение к внедрению активной выжидательной тактики у пациентов с полным клиническим ответом РПК на ЛТ/ХЛТ.

Тезисы клинических рекомендаций остаются прежними, данный подход остается допустимым только при ранних формах РПК при условии обязательного контроля со стороны курирующего учреждения или учреждения с большим опытом подобного лечения. В то время как данная тактика показала хорошие результаты в условиях узкоспециализированных клиник [30], результаты общей клинической практики оставляют желать лучшего. Так, по данным популяционного исследования, проведенного в США (с общим числом 2482 пациента), только 2,5–3,4 % пациентов полностью соблюдали рекомендованный протокол мониторинга. При этом пациенты в группе активной выжидательной тактики реже проходили анализ на РЭА (ОР 0,57; 95 % ДИ 0,50–0,65), колоноскопию (ОР 0,76; 95 % ДИ 0,66–0,87) по сравнению с теми, кому был выполнен хирургический этап лечения. И менее 50 % врачей поликлиники назначали указанные в клинических рекомендациях исследования для мониторинга [31, 32]. В России до сих пор не было проведено исследований, посвященных комплаентности пациентов к соблюдению режима мониторинга после лечения РПК. В данных условиях использование активной выжидательной тактики, несмотря на все потенциальные преимущества, остается малообоснованным и должно оставаться уделом высокоспециализированных клиник.

Адьювантная химиотерапия при раке ободочной кишки

Согласно современному алгоритму выбора адьювантной ХТ при II стадии необходимо учитывать наличие неблагоприятных факторов прогноза, так как для всей группы таких пациентов эффективность профилактики минимальна [33]. Все имеющиеся факторы (индекс Т4, наличие сосудистой, лимфоваскулярной, перинеуральной инвазий, операция на фоне перфорации, R1-резекция, изучение менее 12 лимфатических узлов (ЛУ) и т.д.) пришли из ретроспективных исследований, но тем не менее закрепились в клинической практике. Одним из ключевых факторов, определяющих адекватное стадирование, качество хирургии и патоморфологического исследования, является число изученных ЛУ [34]. Вопрос: что будет, если повысить пороговое значение данного показателя до 20, – сохранится ли прогностическое влияние?

В совместной работе нидерландских и южнокорейских исследователей проведен анализ 12 730 пациентов со II и III стадиями рака толстой кишки (РТК). За 10 лет в клиниках удалось достичь ситуации, когда у 99 % пациентов изучалось более 12 ЛУ. Оказалось, что в такой ситуации следующее прогностическое пороговое значение ЛУ составляет 20. Причем именно для II стадии данный фактор оказывал наиболее значимое влияние на прогноз, как в азиатской популяции (6-летняя

ОВ составила в группе ≥ 20 ЛУ 88,9 % против 82,7 % в группе < 20 ЛУ; ОР 1,59; 95 % ДИ 1,2–2,09), так и в европейской популяции пациентов (6-летняя ОВ составила в группе ≥ 20 ЛУ 76,9 % против 68,7 %; ОР 1,43; 95 % ДИ 1,26–1,6) [35]. Полученные данные позволяют перейти к следующему шагу по улучшению качества патоморфологической оценки операционного материала при РТК и рассматривать возможность назначения адьювантной ХТ при II стадии при изучении 12–20 лимфатических узлов.

В плане назначения адьювантной ХТ при II стадии РТК необходимо учитывать и статус микросателлитной нестабильности. С одной стороны, это фактор благоприятного прогноза, и в большинстве рекомендаций предлагается оставлять данных пациентов под динамическим наблюдением. Однако за последние 2 года представлены результаты больших ретроспективных исследований, которые показывают неоднозначность данной рекомендации, так как клинические и патоморфологические факторы риска при MSI-ассоциированном РТК по-разному определяют прогноз течения болезни. Был представлен анализ течения болезни и эффективности адьювантной ХТ при T4N0M0 с MSI. Авторы показали, что прогноз пациентов с T4N0M0 с MSI или MSS одинаков и пациенты с MSI выигрывают от адьювантной ХТ, что, в принципе, и было представлено в рекомендациях RUSSCO еще несколько лет назад [36]. В другой работе 2022 года при анализе результатов лечения 9634 пациентов с MSI-ассоциированным РТК II стадии только наличие лимфоваскулярной инвазии и/или показателя G3 не влияли на прогноз болезни, остальные общепринятые факторы неблагоприятного исхода, применяемые при II стадии для назначения адьювантной химиотерапии, компрометировали показатели выживаемости [37]. Эти данные привели к указанию в клинических рекомендациях необходимости дифференцированно подходить к назначению адьювантной химиотерапии при MSI-ассоциированном РТК II стадии, в зависимости от клинических прогностических факторов – при лимфоваскулярной инвазии и/или G3 возможно динамическое наблюдение, при других факторах рекомендуется проведение 4 курсов ХТ по схеме XELOX.

На ASCO 2023 были обновлены результаты проспективной программы из Японии – CIRCULATE-Japan, а точнее его подысследования – GALAXY. Отобрав 2083 пациента с II–IV стадией после радикального хирургического лечения, авторы оценили наличие минимальной резидуальной болезни с помощью цоДНК методом Signatera. При отсутствии в плазме крови цоДНК к 4 нед двухлетняя выживаемость без признаков болезни составила более 95 %, тогда как при положительных результатах теста – 50 % (ОР 12; 95 % ДИ 9,1–15, $p < 0,0001$). При этом наихудший прогноз был среди пациентов с положительной цоДНК с наличием мутации в гене *BRAF* – 25 %. В то же время авторы

показали, что если к 12 нед происходит конверсия цоДНК с положительного результата на негативный результат теста, то прогноз улучшается [38]. Эти результаты лишней раз доказывают значимость оценки цоДНК при РТК после операции и возможность отказа от адьювантного лечения при негативных значениях теста, что подтверждается прошлогодними результатами исследования DYNAMIC – проспективное рандомизированное исследование по выбору адьювантной ХТ, в зависимости от наличия информации по цоДНК. В данной работе 441 пациент со II стадией РТК были рандомизированы в отношении 1:2 в группы стандартного назначения адьювантной ХТ по наличию клинических факторов негативного прогноза и исследовательского подхода – в случае отсутствия цоДНК на 4-й и 7-й нед после операции – динамическое наблюдение, в случае наличия цоДНК в одном из 2 заборов крови – проведение адьювантной ХТ. Основная цель исследования – доказать, что исследовательский подход не менее эффективен в отношении 2-летней БРВ (границы наименьшей эффективности 8,5 %), но при этом позволит уменьшить число пациентов, которым проводится адьювантная ХТ (с 30 до 10 %). Выбор режима адьювантной ХТ был дан на откуп врачам-исследователям. В итоге в контрольной группе ХТ была назначена 28 %, из них в 90 % фторпиримидинами в монорежиме; в исследуемой группе послеоперационное лечение назначалось значимо реже – только 15 % пациентов ($p = 0,0017$), в большинстве своем комбинацией оксалиплатина и фторпиримидинов. При этом в группе клинически низкого риска шанса назначения адьювантной ХТ между группами был одинаков (ОР 1,2; 95 % ДИ 0,57–2,5), а в группе высокого риска – значимо ниже (ОР 2,14; 95 % ДИ 1,48–3,21). Показатели БРВ не различались, и на сроках наблюдения 2 года наименьшая эффективность была доказана – 93,5 % в группе биомаркерного выбора терапии и 92,4 % в контрольной группе (95 % ДИ для различий в 1,1 % от 4,1 до 6,2 %). Исследователи не представили данных по сравнению обоих подходов к выживаемости в отдельных прогностических подгруппах [39]. Тем не менее это первое проспективное рандомизированное позитивное исследование в онкологии такого масштаба, доказывающее клиническую применимость цДНК не только как прогностического маркера, но и как маркера выбора адьювантного лечения.

Таким образом, решено было внести в рекомендации и положение, что при II стадии болезни в случае наличия информации о выявлении в послеоперационном периоде циркулирующей опухолевой ДНК (определенную методом, доказавшим в проспективном исследовании свое прогностическое значение), рекомендуется рассмотреть назначение адьювантной ХТ 4–8 курсов по схеме XELOX или 12 курсов по схеме FOLFOX. А в случае негативных значений цоДНК

при стадии T3N0M0 с клиническими факторами риска – обсудить с пациентом вариант наблюдения.

В то же время остается ряд вопросов, один из которых – сроки оценки цоДНК после операции, так как если забирать для анализа плазму крови через 4 нед с даты операции, результаты теста и назначение адьювантной терапии в итоге приходится на срок 80 дней. В то же время известно, что чем позже начинать адьювантную ХТ, тем менее выражен ее профилактический эффект. На этот вопрос ответило крупное исследование, представленное на ASCO GI 2023, по сравнению частоты выявления цоДНК при заборе крови в различные временные точки после операции – через 0–2, 3–4, 5–6, 7–8, 9–10, 11–12 нед. Проведен анализ данных 14 425 пациентов с колоректальным раком I–III стадий, при этом у 450 пациентов была доступна полная информация по заболеванию. Оказалось, что частота выявления цоДНК в первые 2 нед максимальна и составляет 21,5 %, но в дальнейшем стабилизируется на уровне 17 %. В то же время в группе с полной информацией процент положительного теста в первые 2 нед составил 18,4 % и значимо не менялся до 9 нед [40]. То есть допустимо сделать вывод, что забор крови для оценки цоДНК можно спокойно делать через 2 нед после операции, когда обычно пациент приходит за результатами гистологического исследования.

Попытка назначить всем НАХТ при III стадии рака ободочной кишки до настоящего времени не увенчалась успехом: в исследовании FOXTROT было достигнуто улучшение выживаемости без признаков болезни, но не ОВ [13]; в исследовании OPTICAL достигнуто улучшение ОВ без влияния на выживаемость без признаков болезни (ВБПБ) [14], и в исследовании PRODIGE 22 ни тот ни другой показатель выживаемости улучшить не удалось [41]. Не стало исключением и еще одно рандомизированное исследование – NEOCOL, среди пациентов с T3 РТК с глубиной инвазии в окружающую клетчатку более 5 мм, T4, N0–2 проведение предоперационной ХТ с включением оксалиплатина и фторпиримидинов не улучшило ни ВБПБ, ни ОВ [15]. Тем не менее положение по возможности применения НАХТ при местно-распространенном раке ободочной кишки решено оставить.

Заключение

Таким образом, в рамках данного обзора литературы мы представили аргументы, послужившие причиной изменения ряда тезисов клинических рекомендаций. Произошли значимые изменения в разделе неoadьювантного лечения РПК, в первую очередь за счет широкого применения НАХТ и ГНТ. Тем не менее вопрос нельзя считать до конца решенным. На сегодняшний день нет убедительных данных о влиянии какого-либо из режимов НАХТ на ключевой для онколога показатель – выживаемость. В связи с этим нет причин широко применять НАХТ у пациентов старшей

возрастной группы, а также у пациентов с высоким риском развития осложнений. Наиболее перспективным использованием данного подхода видится как

альтернатива ЛТ у ЦГР-пациентов, а также с целью повышения вероятности достижения полного клинического ответа при сочетании с ХЛТ.

ЛИТЕРАТУРА / REFERENCES

1. Sakamoto T., Shimura M., Kitano S. et al. Extramural depth of tumor invasion at thin-section MR in patients with rectal cancer: results of the MERCURY study. *Radiology* 2007;243(1):132–9. DOI: 10.1148/radiol.2431051825
2. Engstrom P.F., Arnoletti J.P., Benson A.B. 3rd et al. Rectal cancer. *J Natl Compr Canc Netw* 2009;7(8):838–81. DOI: 10.6004/jnccn.2009.0057
3. De Caluwé L., Van Nieuwenhove Y., Ceelen W.P. Preoperative chemoradiation versus radiation alone for stage II and III resectable rectal cancer. *Cochrane Database Syst Rev* 2013(2):CD006041. DOI: 10.1002/14651858.CD006041.pub3
4. Bahadoer R.R., Dijkstra E.A., van Etten B. et al. Short-course radiotherapy followed by chemotherapy before total mesorectal excision (TME) versus preoperative chemoradiotherapy, TME, and optional adjuvant chemotherapy in locally advanced rectal cancer (RAPIDO): a randomised, open-label, phase 3 trial. *Lancet Oncol* 2021;22(1):29–42. DOI: 10.1016/S1470-2045(20)30555-6
5. Dijkstra E.A., Nilsson P.J., Hospers G.A.P. et al. Locoregional failure during and after short-course radiotherapy followed by chemotherapy and surgery compared to long-course chemoradiotherapy and surgery—a five-year follow-up of the RAPIDO trial. *Ann Surg* 2023;278(4):e766–72. DOI: 10.1097/SLA.0000000000005799
6. Song J.H., Jeong J.U., Lee J.H. et al. Preoperative chemoradiotherapy versus postoperative chemoradiotherapy for stage II–III resectable rectal cancer: a meta-analysis of randomized controlled trials. *Radiat Oncol J* 2017;35(3): 198–207. DOI: 10.3857/roj.2017.00059
7. Battersby N.J., How P., Moran B. et al. Prospective validation of a low rectal cancer magnetic resonance imaging staging system and development of a local recurrence risk stratification model: the MERCURY II study. *Ann Surg* 2016;263(4):751–60. DOI: 10.1097/SLA.0000000000001193
8. Marinello F.G., Frasson M., Baguena G. et al. Selective approach for upper rectal cancer treatment: total mesorectal excision and preoperative chemoradiation are seldom necessary. *Dis Colon Rectum* 2015;58(6):556–65. DOI: 10.1097/DCR.0000000000000349
9. Rosenberg R., Maak M., Schuster T. et al. Does a rectal cancer of the upper third behave more like a colon or a rectal cancer? *Dis Colon Rectum* 2010;53(5):761–70. DOI: 10.1007/DCR.0b013e3181cdb25a
10. Folkesson J., Birgisson H., Pahlman L. et al. Swedish Rectal Cancer Trial: long lasting benefits from radiotherapy on survival and local recurrence rate. *J Clin Oncol* 2005;23(24):5644–50. DOI: 10.1200/JCO.2005.08.144
11. Sebag-Montefiore D., Stephens R.J., Steele R. et al. Preoperative radiotherapy versus selective postoperative chemoradiotherapy in patients with rectal cancer (MRC CR07 and NCIC-CTG C016): a multicentre, randomised trial. *Lancet* 2009;373(9666):811–20. DOI: 10.1016/S0140-6736(09)60484-0
12. Van Gijn W., Marijnen C.A., Nagtegaal I.D. et al. Preoperative radiotherapy combined with total mesorectal excision for resectable rectal cancer: 12-year follow-up of the multicentre, randomised controlled TME trial. *Lancet Oncol* 2011;12(6):575–82. DOI: 10.1016/S1470-2045(11)70097-3
13. Morton D., Seymour M., Magill L. et al. Preoperative chemotherapy for operable colon cancer: mature results of an international randomized controlled trial. *J Clin Oncol* 2023;41(8):1541. DOI: 10.1200/JCO.22.00046
14. Hu H., Huang M., Li Y. et al. Perioperative chemotherapy with mFOLFOX6 or CAPOX for patients with locally advanced colon cancer (OPTICAL): A multicenter, randomized, phase 3 trial. *J Clin Oncol* 2022;40(16_suppl). DOI: 10.1200/JCO.2022.40.16_suppl.3500
15. Jensen L.H., Kjaer M.L., Holländer N.H., Larsen F.O. Phase III randomized clinical trial comparing the efficacy of neoadjuvant chemotherapy and standard treatment in patients with locally advanced colon cancer: The NeoCol trial. *J Clin Oncol* 2023;41(17_suppl):LBA3503. DOI: 10.1200/JCO.2023.41.17_suppl.LBA3503
16. Karoui M., Rullier A., Piessen G. et al. Perioperative FOLFOX 4 versus FOLFOX 4 plus cetuximab versus immediate surgery for high-risk stage II and III colon cancers: a phase II multicenter randomized controlled trial (PRODIGE 22). *Ann Surg* 2020;271(4):637–45. DOI: 10.1097/SLA.0000000000003454
17. Ngan S.Y., Burmeister B., Fisher R.J. et al. Randomized trial of short-course radiotherapy versus long-course chemoradiation comparing rates of local recurrence in patients with T3 rectal cancer: Trans-Tasman Radiation Oncology Group trial 01.04. *J Clin Oncol* 2012;30(31):3827–33. DOI: 10.1200/JCO.2012.42.9597
18. Cisel B., Pietrzak L., Michalski W. et al. Long-course preoperative chemoradiation versus 5 × 5 Gy and consolidation chemotherapy for clinical T4 and fixed clinical T3 rectal cancer: long-term results of the randomized Polish II study. *Ann Oncol* 2019;30(8):1298–303. DOI: 10.1093/annonc/mdz186
19. Dijkstra E.A., Hospers G.A.P., Kranenbarg E.M. et al. Quality of life and late toxicity after short-course radiotherapy followed by chemotherapy or chemoradiotherapy for locally advanced rectal cancer – The RAPIDO trial. *Radiother Oncol* 2022;171:69–76. DOI: 10.1016/j.radonc.2022.04.013
20. Birgisson H., Pahlman L., Gunnarsson U., Glimelius B. Late adverse effects of radiation therapy for rectal cancer – a systematic overview. *Acta Oncol* 2007;46(4):504–16. DOI: 10.1080/02841860701348670
21. Grothey A., Sobrero A.F., Shields A.F. et al. Duration of adjuvant chemotherapy for stage III colon cancer. *N Engl J Med* 2018;378(13):1177–88. DOI: 10.1056/NEJMoa1713709
22. Schrag D. PROSPECT: A randomized phase III trial of neoadjuvant chemoradiation versus neoadjuvant FOLFOX chemotherapy with selective use of chemoradiation, followed by total mesorectal excision (TME) for treatment of locally advanced rectal cancer (LARC)(Alliance N1048). *American Society of Clinical Oncology* 2023.
23. Mei W.-J., Wang X.Z., Li Y.F. et al. Neoadjuvant chemotherapy with CAPOX versus Chemoradiation for Locally Advanced Rectal Cancer with Uninvolved Mesorectal Fascia (CONVERT): initial results of a phase III trial. *Ann Surg* 2023;277(4):557–64. DOI: 10.1097/SLA.0000000000005780
24. Hazen S.-M.J., Sluckin T.C., Intven M.P.W. et al. Abandonment of Routine Radiotherapy for Nonlocally Advanced Rectal Cancer and Oncological Outcomes. *JAMA Oncol* 2024;10(2):202–11. DOI: 10.1001/jamaoncol.2023.5444
25. Sychev S., Ponomarenko A., Chernyshov S. et al. Total neoadjuvant therapy in rectal cancer: a network meta-analysis of randomized

- trials. *Ann Coloproctol* 2023;39(4):289–300.
DOI: 10.3393/ac.2022.00920.0131
26. Verheij F.S., Omer D.M., Williams H. et al. Long-Term Results of Organ Preservation in Patients With Rectal Adenocarcinoma Treated With Total Neoadjuvant Therapy: The Randomized Phase II OPRA Trial. *J Clin Oncol* 2023;42(5):500–6.
DOI: 10.1200/JCO.23.01208
27. Liao C.-K., Kuo Y.T., Lin Y.C. et al. Neoadjuvant short-course radiotherapy followed by consolidation chemotherapy before surgery for treating locally advanced rectal cancer: a systematic review and meta-analysis. *Curr Oncol* 2022;29(5):3708–27.
DOI: 10.3390/curroncol29050297
28. Verheij F.S., Omer D.M.R., Williams H. et al. Sustained organ preservation in patients with rectal cancer treated with total neoadjuvant therapy: Long-term results of the OPRA trial. *J Clin Oncol* 2023;41(16_suppl).
DOI: 10.1200/JCO.2023.41.16_suppl.352
29. Romesser P.B., Park B.K., Nemirovsky D. et al. Organ preservation and total neoadjuvant therapy for rectal cancer: Investigating long-course chemoradiation versus short-course radiation therapy. *J Clin Oncol* 2023;41(4_suppl).
DOI: 10.1200/JCO.2023.41.4_suppl.10
30. Van der Valk M.J., Hilling D.E., Bastiaannet E. et al. Long-term outcomes of clinical complete responders after neoadjuvant treatment for rectal cancer in the International Watch & Wait Database (IWWD): an international multicentre registry study. *Lancet* 2018;391(10139):2537–45.
DOI: 10.1016/S0140-6736(18)31078-X
31. Ellis C.T., Cole A.L., Sanoff H.K. et al. Evaluating surveillance patterns after Chemoradiation-only compared with conventional Management for Older Patients with rectal cancer. *J Am Coll Surg* 2019;228(5):782–91.
DOI: 10.1016/j.jamcollsurg.2019.01.010
32. Giordano P., Efron J., Vernava A.M. 3rd et al. Strategies of follow-up for colorectal cancer: a survey of the American Society of Colon and Rectal Surgeons. *Tech Coloproctol* 2006;10(3):199–207.
DOI: 10.1007/s10151-006-0280-3
33. Федянин М., Гладков О., Гордеев С. и др. Рак ободочной кишки, ректосигмоидного соединения и прямой кишки. Злокачественные опухоли 2023;13(3s2-1):425–82.
DOI: 10.18027/2224-5057-2023-13-3s2-1-425-482
Fedyanin M., Glakov O., Gordeev S. et al. Cancer of the colon, rectosigmoid junction and rectum. *Zlokachestvennye opukholi =*
- Malignant tumours* 2023;13(3s2-1):425–82. (In Russ.).
DOI: 10.18027/2224-5057-2023-13-3s2-1-425-482
34. Федянин М., Трякин А.А., Буланов А.А. и др. К вопросу о числе лимфатических узлов, необходимых к изучению при раке толстой кишки II стадии. Тазовая хирургия и онкология 2019;9(1):42–50.
DOI: 10.17650/2220-3478-2019-9-1-42-50
Fedyanin M., Tryakin A.A., Bulanov A.A. et al. On the question of the number of lymph nodes required for study in stage II colon cancer. *Onkologicheskaya Koloproktologiya = Colorectal Oncology* 2019;9(1):42–50. (In Russ.).
DOI: 10.17650/2220-3478-2019-9-1-42-50
35. Jeon J., Shen L., Kim Y. et al. The number of lymph nodes examined as a poor prognosis factor in stage II and stage III colon cancer patients undergoing curative surgery. *J Clin Oncol* 2023;41(16_suppl). DOI: 10.1200/JCO.2023.41.16_suppl.3612
36. Ahmed F., Selfridge J., Kakishet H. et al. SO-19 The outcome of resected stage II colon cancer patients with deficient mismatch repair T4 tumors: A National Cancer Database analysis. *Ann Oncol* 2023;34(1_suppl):S170.
DOI: 10.1016/j.annonc.2023.04.491
37. Fleming P., Chen Ch., Moore D.F. et al. High-risk MSI-H stage II colon cancer: Treatment patterns and outcomes. *J Clin Oncol* 2022;40(16_suppl). DOI: 10.1200/JCO.2022.40.16_suppl.e15588
38. Oki E., Kotani D., Nakamura Y. et al. Circulating tumor DNA dynamics as an early predictor of recurrence in patients with radically resected colorectal cancer: Updated results from GALAXY study in the CIRCULATE-Japan. *J Clin Oncol* 2023;41(16_suppl). DOI: 10.1200/JCO.2023.41.16_suppl.3521
39. Tie J., Cohen J.D., Lahouel K. et al. Circulating tumor DNA analysis guiding adjuvant therapy in stage II colon cancer. *N Engl J Med* 2022;386(24):2261–72.
DOI: 10.1056/NEJMoa2200075
40. Cohen S.A., Kasi P.M., Aushev V.N., Hanna D. Kinetics of postoperative circulating cell-free DNA and impact on minimal residual disease detection rates in patients with resected stage I–III colorectal cancer. *J Clin Oncol* 2023;41(4_suppl):5.
DOI: 10.1200/JCO.2023.41.4_suppl.5
41. Karoui M., Gallois C., Piessen G. et al. Does neoadjuvant FOLFOX chemotherapy improve the prognosis of high-risk Stage II and III colon cancers? Three years' follow-up results of the PRODIGE 22 phase II randomized multicentre trial. *Colorectal Dis* 2021;23(6):1357–69. DOI: 10.1111/codi.15585

Вклад авторов

С.С. Гордеев, М.Ю. Федянин: написание статьи;

М.В. Черных, Е.Г. Рыбаков, А.М. Карачун, А.А. Невольских, А.А. Трякин: научная редакция статьи;

З.З. Мамедли: утверждение окончательного варианта статьи к печати.

Authors' contribution

S.S. Gordeev, M.Yu. Fedyanin: writing an article;

M.V. Chernykh, E.G. Rybakov, A.M. Karachun, A.A. Nevolskikh, A.A. Tryakin: scientific editorial of the article;

Z.Z. Mamedli: approval of the final version of the article for publication.

ORCID авторов / ORCID of authors

С.С. Гордеев / S.S. Gordeev: <https://orcid.org/0000-0002-9303-8379>

М.Ю. Федянин / M.Yu. Fedyanin: <https://orcid.org/0000-0001-5615-7806>

М.В. Черных / M.V. Chernykh: <https://orcid.org/0000-0003-4944-4035>

Е.Г. Рыбаков / E.G. Rybakov: <https://orcid.org/0000-0002-3919-9067>

А.М. Карачун / A.M. Karachun: <https://orcid.org/0000-0001-6641-7229>

А.А. Невольских / A.A. Nevolskikh: <https://orcid.org/0000-0001-5961-2958>

А.А. Трякин / A.A. Tryakin: <https://orcid.org/0000-0003-2245-214X>

З.З. Мамедли / Z.Z. Mamedli: <https://orcid.org/0000-0002-9289-1247>

Конфликт интересов. Авторы заявляют об отсутствии конфликта интересов.
Conflict of interest. The authors declare no conflict of interests.

Финансирование. Исследование проведено без спонсорской поддержки.
Funding. The study was performed without external funding.

Клинико-эпидемиологические и генетические особенности колоректального рака

А. М. Куканова¹, А. Т. Бекишева^{1,2}, А. К. Макишев^{1,2}

¹ НАО «Медицинский университет «Астана»; Казахстан, 010000 Астана, ул. Бейбитшилик, 49а;

² Многопрофильный медицинский центр акимата г. Астаны; Казахстан, 010009 Астана, ул. Манаса, 17

Контакты: Асия Куканова kukanova.a@amu.kz

Введение. Заболеваемость колоректальным раком за 2020 г. составила 1931 590 случаев, что составляет 10 % всех новых случаев заболеваемости раком, а смертность от КРР, по данным Globocan 2020, занимает 2-е место среди всех случаев смерти от рака – 935 173 случая (9,4 %). По данным статистики КазИОР на 2019–2020 гг., колоректальный рак занимает 3-е место в структуре онкопатологии как по заболеваемости, так и по смертности. Возникновение колоректального рака связано с взаимодействиями между наследственными, экологическими и индивидуальными факторами на разных уровнях. Важным является понимание его молекулярной основы, поскольку оно может выявить факторы, которые инициируют развитие, поддерживают прогрессирование и определяют реакцию на противораковые агенты или устойчивость к ним.

Цель. Описать основные генетические мутации и их влияние на прогноз лечения, диагностику и течение колоректального рака.

Материалы и методы. Проведен систематический обзор литературы научных баз данных Cochrane, PubMed, MedLine, Elsevier. Сформулированы основные поисковые термины: колоректальный рак, мутации при колоректальном раке, молекулярно-генетические исследования при колоректальном раке, мутация гена *KRAS*. Временной диапазон поиска составлял не более 5 лет, т. е. в анализ вошли все статьи, опубликованные с 2017 г. по настоящее время.

Результаты. Основными молекулярными изменениями при колоректальном раке являются хромосомная нестабильность, микросателлитная нестабильность и аномальное метилирование ДНК. Гены-супрессоры, такие как *Ras*, *EGFR* (*Erb-B1*), *Erb-B2*, *TGF-альфа* и *TGF-бета1*, тоже имеют большое значение.

Заключение. Исследования, которые способствуют пониманию молекулярной основы колоректального рака, помогают в ранней диагностике семейного рака, прогнозе лечения и индивидуальном подходе к лечению пациентов.

Ключевые слова: колоректальный рак, ген *KRAS*, таргетная терапия

Для цитирования: Куканова А.М., Бекишева А.Т., Макишев А.К. Клинико-эпидемиологические и генетические особенности колоректального рака. Хирургия и онкология 2024;14(1):32–43.

DOI: <https://doi.org/10.17650/2949-5857-2024-14-1-32-43>

Введение

Секвенирование генома человека позволило определять генетические изменения при раке с ранее неслыханной точностью. Ключевую роль для методического изучения этих изменений играл порядок генов, кодирующих белки человека, каждый из которых выполняет в организме специфическую функцию [1]. Из-за генетической гетерогенности колоректального рака (КРР) сложно оценить клиническую значимость некоторых мутаций. Некоторые авторы ошибочно полагают, что редкие мутации при КРР на самом деле чрезвычайно распространены и могут быть связаны с развитием других злокачественных новообразований [2, 3]. Эти результаты дали начало новым направлениям в исследованиях биологии опухолей и установили новые цели для диагностических и терапевтических подходов [4]. Стабильность генома необходима для поддержания здоровья клеток. КРР прогрессирует

из-за появления дополнительных мутаций, связанных с фенотипом опухоли и потерей геномной стабильности. За последние 15 лет были обнаружены многочисленные генетические изменения, влияющие на гены, которые регулируют созревание и пролиферацию клеток, что указывает на генетический компонент рака.

Материалы и методы

Был проведен систематический обзор литературы научных баз данных Cochrane, PubMed, MedLine, Elsevier. Для основного поиска сформулированы следующие основные поисковые термины: колоректальный рак, мутации при КРР, молекулярно-генетические исследования при КРР, мутация гена *KRAS*. Временной диапазон поиска составлял не более 5 лет, т. е. в анализ включались все статьи, опубликованные с 2017-го по настоящее время. Далее диапазон вводимых ключевых слов был расширен. Найдено 7620 публикаций. После

удаления дублирующих статей, клинических исследований, тезисов конференций и описаний единичных клинических случаев осталась 151 статья. В результате прочтения всех статей из обзора были также исключены клинические рекомендации для врачей, а также статьи одних и тех же авторов с дублирующейся информацией. Всего в анализ для обзора вошло 35 статей.

Результаты

Хромосомная нестабильность, микросателлитная нестабильность и аномальное метилирование ДНК — 3 вида геномной нестабильности, которые были выявлены при КРР.

Хромосомная нестабильность (CIN)

Является самым распространенным видом геномной нестабильности, который приводит к различным изменениям формы и числа хромосом [5]. Примерно в 85 % случаев КРР мутации происходят в гене *APC* (Adenomatous colon polyposis), задействованном в сигнальном пути WNT/-катенин, что приводит к отсутствию соответствующего белка и возникновению гистологически аномальных очагов опухоли [6]. Хромосомная нестабильность приводит к потере аллелей дикого типа, таких как *APC*, *P53* и *SMAD4*, что часто останавливает развитие опасного фенотипа [7]. Несмотря на то что при большинстве колоректальных опухолей имеется хромосомная нестабильность (CIN), было обнаружено исключительно мало факторов, которые активируют этот фенотип и не влияют на какой-либо общий компонент, поддерживающий функционирование этих злокачественных новообразований. Для того чтобы методически отличить соматические мутации по характеристикам с потенциалом CIN при КРР, T.D. Barber и соавт. секвенировали 102 человеческих гомолога из 96 известных признаков. В 132 случаях КРР было выявлено 11 соматических мутаций с 5 различными признаками. Впоследствии было установлено, что эти изменения приводят к хромосомной неустойчивости и аномалиям сцепления хроматина в клетках человека [8]. Молекулярные изменения, вызванные хромосомной нестабильностью, играют решающую роль в возникновении, развитии и распространении опухоли. На этот процесс влияют естественные факторы, наследственные и приобретенные существенные изменения эпителия толстой кишки.

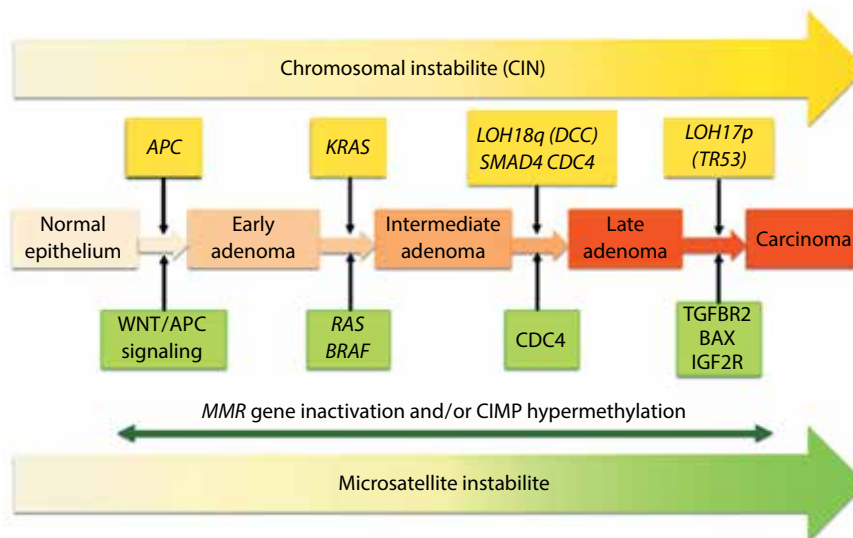
Микросателлитная нестабильность (MSI)

Исследование несоответствий оснований ДНК у пациентов с КРР показало, что гены, ответственные за репарацию, инактивированы. Эти функции (mismatch repairs, MMRs) названы по их способности устранять несоответствия в молекуле ДНК и восстанавливать ее структуру. Инактивация может быть вызванной или приобретенной (наследственный неполипозный

рак). В случае так называемой микросателлитной нестабильности это связано с утратой функции репарации несоответствий ДНК. Изменения количества моно-, би-, три- и тетраплоидных нуклеотидов, регулярно повторяющихся в геномной ДНК (микросателлитах) или в трансляции белков, называют микросателлитной нестабильностью, или MSI [9]. Появляются изменения продуктов генов *MLH 1*, *MSH 2*, *MSH 6* и *PMS 2*, как, например, при синдроме Линча, что повышает риск развития рака [10]. Большая часть этих злокачественных новообразований обычно поражает пожилых людей и обнаруживается в проксимальном отделе толстой кишки. У этих пациентов достаточно часто одновременно инактивируются гены-супрессоры опухолей [11]. Ежегодно более миллиона пациентов проходят обследование на КРР, из них у 3 % имеется синдром Линча, что увеличивает вероятность развития наследственного неполипозного КРР (Hereditary NonPolyposis Colorectal Cancer, HNPCC). Генетическая нестабильность оказывает сильное влияние на вероятность развития рака в случаях, когда КРР развивается через 36 мес после отрицательного результата колоноскопии [12]. Обычный возраст возникновения рака — 45 лет, локализация в 70–80 % случаев — вблизи селезеночного изгиба. Таким образом, таким пациентам предлагается проводить колоноскопию ежегодно в возрасте от 25 до 40 лет или каждые 2 года в течение длительного времени. Из-за критической вероятности синхронного и/или метакронного рака этим пациентам может быть необходима субтотальная колэктомия. Кроме того, рекомендуется профилактическая гистерэктомия, поскольку у 40–60 % пациенток существует риск развития рака эндометрия [9, 10, 12]. На рисунке представлен график риска изменения типичного эпителия с хромосомной и микросателлитной нестабильностью при КРР. Вне этого сигнального пути дефект оси *APC*/бета-катенин приводит к началу трансформации типичного эпителия в раннюю аденому. Для развития аденомы с дисплазией необходим дефект на сигнальном пути *KRAS*/*BRAF*. Утрата или инактивация разнообразных ингибиторов опухоли в конечном итоге способствует переходу к поздней аденоме, а затем и к раку. В рамках сигнального пути CIN переход к раку связан с инактивацией опухолевого супрессора *TP53*, который необходим для контроля репарации ДНК, клеточного цикла, старения, апоптоза и системы пищеварения в ответ на сигналы стресса. Таким образом, данное расстройство способствует развитию устойчивости к лекарствам и образованию поврежденной ДНК в клетках женщин, расширяя набор мутаций. Трансформация *TP53* или его дефекты подробно описаны в 50–75 % случаев КРР и связаны с динамикой и развитием рассеянного КРР [13–15].

Метилирование аберрантной ДНК

В последовательностях CpG млекопитающих могут изменяться паттерны метилирования цитозина



Схематическое изображение прогрессирования колоректального рака по 3 различным сигнальным путям в соответствии с моделью Фирона и Фогельштейна (адаптировано из [13])

в 5-м положении пиримидинового кольца. В типичных клетках CpG-островки не метилированы, хотя отдельные динуклеотиды CpG метилируются по всей оставшейся части генома. По мере взросления профиль метилирования постоянно меняется, приводя к метилированию CpG-островков и в целом к сбоям метилирования; это изменение особенно заметно на ходе онкогенеза. При КРП наблюдаются пониженное метилирование цитозина, а также необычно высокое метилирование CpG-островков, связанных с определенными промоторами. При КРП с микросателлитной нестабильностью соматическая эпигенетическая инактивация препятствует экспрессии *MLH-1* [16].

Прогрессия опухоли

Одним из наиболее точных показателей стадии рака по-прежнему является риск прогрессирования КРП. Возникновение мутаций, которые способствуют развитию опухолевого фенотипа путем выбора вариантов с лучшей выживаемостью, ростом и инвазией колоний раковых клеток, является основой динамики, с помощью которой аденома трансформируется в рак [17].

Гены-супрессоры опухолей и онкогены, связанные с колоректальным раком

Онкогены — это гены, экспрессия которых тесно связана с развитием раковых клеток из нормальных клеток. Гены-супрессоры опухолей — это гены, которые производят белки, необходимые для сохранения нормальной активности клеток. *Ras*, *EGFR (Erb-B1)*, *Erb-B2*, *TGF-альфа* и *TGF-бета1* являются онкогенами, имеющими, как известно, связь с КРП. Примерами генов-супрессоров являются *APC*, *p53*, *p27*, *MSI*, *LOH 18q*, потеря аллеля 5q и гиперметилирование ДНК [1].

Мутация гена *Ras*

Сообщается, что 40–50 % всех случаев КРП содержат мутации гена *Ras* [16, 17]. Онкогены семейства *Ras* продуцируют белки, которые связывают гуаниновые нуклеотиды и проявляют ГТФазную активность на внутренней поверхности плазматической мембраны. Онкогены *Ras* активно участвуют в клеточном цикле, который считается ранним этапом развития КРП [18], создавая триггерные сигналы для пролиферации клеток. Для оценки влияния на прогнозирование результатов химиотерапии были исследованы мутации *KRAS*. В отличие от пациентов без данной мутации пациенты с КРП и мутациями *KRAS* демонстрировали худшие ответы на адьювантную терапию 5-ФУ [19, 20].

APC действует как ингибитор для бета-катенина; передача сигналов гена *APC* активируется неправильно [21, 22]. Наиболее частой мутацией при КРП является потеря функции гена *APC*. Семейный аденоматозный полипоз (САП), аутосомно-доминантное заболевание, при котором образуются сотни или тысячи аденоматозных полипов толстой кишки, обусловленных изменениями Wnt-сигнального пути при мутации в гене *APC*, что приводит к почти 100 % вероятности развития КРП в течение жизни при отсутствии частичной колэктомии [1].

Ген *TP53*

Является геном-супрессором опухолей и, поскольку при солидных злокачественных новообразованиях часто наблюдается его повреждение, его считают «хранителем генома». Его повреждение способствует онкогенезу, оно обнаруживается на хромосоме 17 у 50 % пациентов со sporadическим КРП [20]. Исследование гомозиготных клеточных линий по мутации p53 выявило высокий уровень устойчивости к лучевой терапии и некоторым видам химиотерапии, в том числе 5-ФУ,

с точки зрения влияния состояния p53 на вероятность достижения противоопухолевого ответа [23].

Существуют и другие изменения в биологии опухолевых клеток.

Аберрантная регуляция передачи сигналов простагландинами

Колоректальный рак характеризуется активацией факторов роста. Передача сигналов простагландинов является критической стадией роста аденом. Фермент ЦОГ-2 отвечает за выработку простагландина E2, связанную с КРР. Уровни ЦОГ повышены примерно в 2/3 случаев КРР. В клинических исследованиях было показано, что нестероидные противовоспалительные препараты, ингибируют ЦОГ-2, что останавливает рост новых аденом [24–27].

Рецептор эпидермального фактора роста (EGFR)

Растворимая протеинтирозинкиназа, известная как рецептор эпидермального фактора роста, обычно называемая EGFR, ErbB-1 или HER 1, контролирует недостаток белка Numb в клетках кишечника. Белок клеточной поверхности EGFR присутствует и активируется путем связывания с несколькими лигандами, такими как эпидермальный фактор роста. Злокачественные новообразования, в основном рак легкого и КРР, связаны с генетическими аномалиями, которые приводят к сверхэкспрессии EGFR. Согласно клиническим данным при лечении КРР с этой мутацией применение анти-EGFR средств неэффективно [28, 29].

Фактор роста сосудов (VEGF)

Фактор роста сосудов, или VEGF, является причиной ангиогенеза и развития сосудистых опухолей. Этот фактор тесно связан с течением КРР. По сравнению с пациентами, получавшими стандартную терапию, пациенты, получавшие антитела к VEGF (бевацизумаб), жили дольше [30].

Молекулярная диагностика колоректального рака

Создание методов молекулярной диагностики для выявления рака на ранней стадии представляет собой важное применение данных генетики КРР в медицинской практике. Для выявления рака на ранних стадиях (72 % на стадии I/II, 43,7 % на стадии III/IV) разработаны методы выявления специфических мутаций при КРР и аберрантного метилирования ДНК в выделенной ДНК из фекалий больных КРР или с запущенными аденомами, чувствительность которых составляет 46–77 %. С помощью таргетных мультигенных панелей обычно обнаруживаются изменения в генах *APC*, *p53*, *KRAS*, *BAT-26* (маркере микросателлитной нестабильности) и маркере аберрантного апоптоза [31]. Исследования монозиготных близнецов и генетическая эпидемиология показали, что 35–100 % аденом и колоректальных злокачественных новообразований встречаются у людей с наследственной

предрасположенностью. Кроме того, в некоторых семьях наблюдается синдром, напоминающий HNPCC, без мутации гена репарации или несоответствий структуры ДНК [32, 33].

Обсуждение

Разработка новых терапевтических подходов к лечению КРР, вызванного нестабильностью генома, возможна благодаря знанию их молекулярных основ. В настоящее время мутация гена *KRAS* может быть блокирована. Одно из самых ранних исследований показало, что блокирование сигнальной оси иммунных контрольных точек, например, путем воздействия на PD-L1 (лиганд запрограммированной гибели клеток 1) или его рецептор PD-1, приводит к ремиссии различных видов рака [34]. Однако из-за их низкой иммуногенности большинство пациентов с КРР, за исключением тех, у кого высокий уровень MSI или недостаточной репарации неспаренных оснований ДНК (dMMR), не получают эффект от иммунотерапии [35]. Кроме того, при *KRAS*-мутантном КРР подавляются многочисленные иммунные пути, включая сигнальный путь интерферона [36]. Таким образом, эти результаты могут указывать на более иммуносупрессивную микросреду при КРР с мутацией *KRAS*, что значительно ограничивает использование ингибиторов иммунных контрольных точек в качестве монотерапии у этой подгруппы пациентов с КРР [34].

Следующим шагом стала разработка адаптивной клеточной терапии. Неоантигены, полученные из вариантов *KRAS*, считаются «чужеродными» иммунной системой и могут распознаваться антигенспецифическими Т-клетками, что делает их потенциальной мишенью для иммунотерапии. У пациента с метастатическим КРР, мутантным по *KRAS^{G12D}*, CD8+ Т-клетки с Т-клеточными рецепторами с человеческим лейкоцитарным антигеном (HLA) – C*08:02 (TCR) специфически распознают мутант *KRAS^{G12D}*. После культивации *ex vivo* пациентам вводили инфильтрирующие опухоль лимфоциты (TIL), содержащие примерно 75 % *KRAS^{G12D}*-специфичных CD8+ Т-клеток. Впоследствии все 7 метастатических поражений легких регрессировали, и у пациента наблюдался частичный терапевтический ответ (PR), длившийся 9 мес [37]. Данный подход в настоящее время используется в двух клинических исследованиях для лечения пациентов с развитыми солидными опухолями с мутацией *KRAS^{G12D}* или *KRAS^{G12V}*, включая КРР (NCT03745326, NCT03190941).

На данный момент в Казахстане также проводятся исследования по блокированию мутации гена *KRAS* путем индукции окислительного стресса.

Выводы

Исследования, направленные на углубление понимания КРР на молекулярном уровне, позволили получить данные, используемые для генетического тестирования

семейных форм, выявления прогностических маркеров для отбора пациентов, восприимчивых к определенным видам терапии, и разработки молекулярно-диагностических тестов для выявления раннего неинвазивного рака.

Были идентифицированы новые биологические пути, которые привели к открытию и совершенство-

ванию новых терапевтических агентов. Понимание сигналов, определяющих метастатический фенотип, предоставит необходимую информацию для разработки новых лекарственных средств для предотвращения и контроля прогрессирования и распространения заболевания.

Л И Т Е Р А Т У Р А / R E F E R E N C E S

1. Munteanu I., Mastalier B. Genetics of colorectal cancer. *Journal of Medicine and Life* 2014;7(4):507–11. PMID: 25713610; PMID: PMC4316127.
2. Markowitz S.D., Bertagnolli M.M. Molecular Basis of Colorectal Cancer. *N Engl J Med* 2009;361:2449–60. DOI: 10.1056/NEJMra0804588
3. Parsons D.W., Jones S., Zhang X. et al. An integrated genomic analysis of human glioblastoma multiforme. *Science* 2008;321(5897):1807–12. DOI: 10.1126/science.1164382
4. Sjoblom T., Jones S., Wood L.D. et al. The Consensus Coding Sequences of human Breast and Colorectal Cancers. *Science* 2006;13;314(5797):268–74. DOI: 10.1126/science.1133427
5. Yan H., Yuan W., Velculescu V. et al. Allelic Variation in Human Gene Expression. *Science* 2002;297(5584):1143. DOI: 10.1126/science.1072545
6. Venugopal A., Carethers J.M. Epidemiology and biology of early onset colorectal cancer. *EXCLI J* 2022;21:162–82. PMID: 35221839; PMID: PMC8859644. DOI: 10.17179/excli2021-4456
7. Kinzler K.W., Vogelstein B. Colorectal tumors. In: Vogelstein B., Kinzler K.W. *The genetic basis of human cancer*. 2nd ed. New York: McGraw-Hill, 2002. Pp. 583–612.
8. Barber T.D., Mc Manus K., Yen K.W. et al. Chromatid cohesion defects may underlie chromosome instability in human colorectal cancers. *Proc Natl Acad Sci USA* 2008;105(9):3443–8. DOI: 10.1073/pnas.0712384105
9. Chen W.S., Chen J.Y., Liu J.M. et al. Microsatellite instability in sporadic colon cancer patients with and without liver metastases. *Int J Cancer* 1997;74(4):470–4.
10. Hampel H., Frankel W.L., Martin E. et al. Screening for the Lynch syndrome (hereditary nonpolyposis colorectal cancer). *N Engl J Med* 2005;352(18):1851–60. DOI: 10.1056/NEJMoa043146
11. Linch H.T., Linch J.F., Linch P.M., Attard T. Hereditary colorectal cancer syndromes; molecular genetics, genetic counseling, diagnosis and management. *Fam Cancer* 2008;7(1):27–39. DOI: 10.1007/s10689-007-9165-5
12. Jävinen H.J., Aarnio M., Mustonen H. et al. Controlled 15-year trial on screening for colorectal cancer in families with hereditary nonpolyposis colorectal cancer. *Gastroenterology* 2000;118(5):829–34.
13. Cerrito M.G., Grassilli E. Identifying Novel Actionable targets in colon cancer. *Biomedicine* 2021;9:579. DOI: 10.3390/biomedicine9050579
14. Hafner A., Bulyk M.L., Jambhekar A., Lahav G. The multiple mechanisms that regulate p53 activity and cell fate. *Nat Rev Mol Cell Biol* 2019;20: 199–210.
15. Carethers J.M., Jung B.H. Genetics and genetic biomarkers in sporadic colorectal cancer. *Gastroenterology* 2015;149:1177–90.e3.
16. Weisenberger D.J., Siegmund K.D., Campan M. et al. CpG island methylator phenotype underlies sporadic microsatellite instability and is tightly associated with BRAF mutation in colorectal cancer. *Nat Genet* 2006;38(7):787–93.
17. Huerta S. Recent Advances in the molecular diagnosis and prognosis of colorectal cancer. *Expert Rev Mol Diagn* 2008;8(3):277–88.
18. Elnatan J., Goh H.S., Smith D.R. C-KI-RAS activation and the biological behavior of proximal and distal colonic adenocarcinomas. *Eur J Cancer* 1996;32A(3):491–7.
19. Fearon E.R., Vogelstein B. The genetic model for colorectal tumorigenesis. *Cell* 1990;61(5):759–67.
20. Kahlenberg M.S., Sullivan J.M., Witmer D.D., Petrelli N.J. Molecular prognostics in colorectal cancer. *Surg Oncol* 2003;12(3):173–86.
21. Wadler S., Bajaj R., Neuberg D. et al. Prognostic implications of the Ki-ras mutations in patients with advanced colorectal cancer treated with 5-fluorouracil and interferon: a study of the Eastern Cooperative Oncology group (EST 2292) *Cancer J Sci Am* 1996;171(1):41–6.
22. Yavropoulou M.P., Yovos J.G. The role of the Wnt signaling pathway in osteoblast commitment and differentiation. *Hormones (Athens)* 2007;6(4):279–94.
23. Lowe S.W., Ruley H.E., Jacks T., Housman D.E. P-53-dependent apoptosis modulate the cytotoxicity of anticancer agents. *Cell* 1993;74(6):957–67.
24. Chan A.T., Ogino S., Fuchs C.S. Aspirin use and risk of colorectal cancer in relation to the expression of COX-2. *N Engl J Med* 2007;356:2131–42.
25. Lynch H.T., Trudy G. Show practical genetics of colorectal cancer. *Chin Clin Oncol* 2013;2(2):12. DOI: 10.3978/J-issn.2304-3865
26. Ewing L., Hurley J.J., Josephides E., Millar A. The molecular genetics of colorectal cancer. *Frontline Gastroenterology* 2014;5:26–30. DOI: 10.1136/flgastro-2013-100329
27. Bertagnolli M.M., Eagle C.J., Zauber A.G. et al. Celecoxib for the prevention of sporadic colorectal adenomas. *N Engl J Med* 2006;355:873–84.
28. Fearon E.R. Molecular genetics of colorectal cancer. *Annu Rev Pathol* 2011;6:479–507. DOI: 10.1146/annurev-pathol-011110-130235
29. Amado R.G., Wolf M., Peeters M. et al. Wild-type KRAS is required for panitumumab efficacy in patients with metastatic colorectal cancer. *J Clin Oncol* 2008;26(10):1626–34.
30. Hurwitz H., Fehrenbacher L., Novotny W. et al. Bevacizumab plus Irinotecan, fluorouracil, and leucovorin for metastatic colorectal cancer. *N Engl J Med* 2004;350(23):2335–42.
31. Mastalier B., Simion S., Brătucu E. Surgical treatment results in rectal cancer-experience of last 10 years. *J Med Life* 2011; IV(special issue):68–78.
32. Mastalier B. *Cancerul de rect*. Editura Universitară Carol Davila, 2011.
33. Migliore L., Migheli F., Spisni R., Coppede F. Genetics, cytogenetics and epigenetics of colorectal cancer. *J Biomed Biotechnol* 2011. DOI: 10.1155/2011/792362
34. Bogaert J., Prenen H.. Molecular genetics of colorectal cancer. *Ann Gastroenterol* 2014;27(1):1–6.
35. Zhu G., Pei L., Xia H. et al. Role of oncogenic KRAS in the prognosis, diagnosis and treatment of colorectal cancer. *Mol Cancer* 2021;20(1):143. DOI: 10.1186/s12943-021-01441-4
36. Alexandrov L.B., Nik-Zainal S., Wedge D.C. et al. Signatures of mutational processes in human cancer. *Nature* 2013;500(7463):415–21. DOI: 10.1038/nature12477
37. Tran E., Robbins P.F., Lu Y.C. et al. T-cell transfer therapy targeting mutant KRAS in cancer. *N Engl J Med* 2016;375(23):2255–62. DOI: 10.1056/NEJMoa1609279

Вклад авторов

А.М. Куканова: разработка концепции и дизайна исследования, проведение исследования, интерпретация данных исследования, написание статьи;

А.Т. Бекишева: разработка дизайна исследования, интерпретация данных исследования, написание статьи;

А.К. Макишев: разработка дизайна исследования, написание статьи.

ORCID авторов

А.М. Куканова: <https://orcid.org/0000-0001-6775-2993>

А.Т. Бекишева: <https://orcid.org/0000-0001-7292-8033>

А.К. Макишев: <https://orcid.org/0000-0001-9874-4005>

Конфликт интересов. Авторы заявляют об отсутствии конфликта интересов.

Финансирование. Исследование проведено без спонсорской поддержки.

Clinical, epidemiological and genetic features of colorectal cancer

A. M. Kukanova¹, A. T. Bekisheva^{1,2}, A. K. Makishev^{1,2}

¹Astana Medical University; 49a Beybitshilik St., Astana 010000, Kazakhstan;

²Multidisciplinary medical center of the akimat of Astana; 17 Manasa St., Astana 010000, Kazakhstan

Contacts: Assiya Kukanova kukanova.a@amu.kz

Introduction. The incidence of colorectal cancer for 2020 was 1931 590 cases, which is 10 % of all new cases of incidence, and mortality from colorectal cancer ranks 2nd among cancer deaths, it is 935 173 cases (9.4 %) according to Globocan 2020. According to statistics of the Kazakh Research Institute of Oncology and Radiology for 2019–2020 colorectal cancer ranks 3rd in the structure of oncopathology, both in terms of morbidity and mortality. The occurrence of colorectal cancer is associated with an interaction that occurs at several levels between hereditary, environmental and individual factors. Understanding the molecular basis is important because it can identify factors that initiate development, maintain progression, and determine response or resistance to anticancer agents.

Aim. To describe the main genetic mutations and their impact on treatment prognosis, diagnosis and course of colorectal cancer.

Materials and methods. A systematic literature review of scientific databases Cochrane, PubMed, MedLine, Elsevier was carried out. For the main search, the main search terms are formulated: colorectal cancer, mutations in colorectal cancer, molecular genetic studies in colorectal cancer, mutation of the *KRAS* gene. Also, a time range was set no later than 5 years, i. e. all articles published from 2017 to the current year.

Results. The main molecular changes in colorectal cancer are Chromosome instability, microsatellite instability, and abnormal DNA methylation. Suppressor genes, such as *Ras*, *EGFR* (*Erb-B1*), *Erb-B2*, *TGF-alpha*, and *TGF-beta 1*, are also of great importance.

Conclusion. Research that contributes to the understanding of the molecular basis of colorectal cancer helps in the early diagnosis of familial cancer, treatment prognosis and a personalized approach to patient treatment.

Keywords: colorectal cancer, *KRAS* gene, targeted therapy

For citation: Kukanova A. M., Bekisheva A. T., Makishev A. K. Clinical, epidemiological and genetic features of colorectal cancer. *Khirurgiya i onkologiya = Surgery and oncology* 2024;14(1):32–43.

DOI: <https://doi.org/10.17650/2949-5857-2024-14-1-32-43>

Клинико-эпидемиологические и генетические особенности колоректального рака

A. M. Куканова¹, A. T. Бекисева^{1,2}, A. K. Макишев^{1,2}

¹НАО «Медицинский университет «Астана»; Казахстан, 010000 Астана, ул. Бейбитшилик, 49а;

²Многопрофильный медицинский центр акимата Астаны; Казахстан, 010000 Астана, ул. Манаса, 17

Контакты: Асия Куканова kukanova.a@amu.kz

Введение. Заболеваемость колоректальным раком за 2020 г. составила 1931 590 случаев, что составляет 10 % всех новых случаев заболеваемости раком, а смертность от КРР, по данным Globocan 2020, занимает 2-е место среди всех случаев смерти от рака – 935 173 случая (9,4 %). По данным статистики КазИОР на 2019–2020 гг., колоректальный рак занимает 3-е место в структуре онкопатологии как по заболеваемости, так и по смертности. Возникновение колоректального рака связано с взаимодействиями между наследственными, экологическими и индивидуальными факторами на разных уровнях. Важным является понимание его молекулярной основы, поскольку оно может выявить факторы, которые инициируют развитие, поддерживают прогрессирование и определяют реакцию на противораковые агенты или устойчивость к ним.

Цель. Описать основные генетические мутации и их влияние на прогноз лечения, диагностику и течение колоректального рака.

Материалы и методы. Проведен систематический обзор литературы научных баз данных Cochrane, PubMed, MedLine, Elsevier. Сформулированы основные поисковые термины: колоректальный рак, мутации при колоректальном раке,

молекулярно-генетические исследования при колоректальном раке, мутация гена *KRAS*. Временной диапазон поиска составлял не более 5 лет, т. е. в анализ вошли все статьи, опубликованные с 2017 г. по настоящее время.

Результаты. Основными молекулярными изменениями при колоректальном раке являются хромосомная нестабильность, микросателлитная нестабильность и аномальное метилирование ДНК. Гены-супрессоры, такие как *Ras*, *EGFR* (*Erb-B1*), *Erb-B2*, *TGF-альфа* и *TGF-бета1*, тоже имеют большое значение.

Заключение. Исследования, которые способствуют пониманию молекулярной основы колоректального рака, помогают в ранней диагностике семейного рака, прогнозе лечения и индивидуальном подходе к лечению пациентов.

Ключевые слова: колоректальный рак, ген *KRAS*, таргетная терапия

Для цитирования: Куканова А.М., Бекишева А.Т., Макишев А.К. Клинико-эпидемиологические и генетические особенности колоректального рака. Хирургия и онкология 2024;14(1):32–43.

DOI: <https://doi.org/10.17650/2949-5857-2024-14-1-32-43>.

Introduction

The human genome has been sequenced, making it feasible to pinpoint genetic alterations in cancer with previously unheard-of precision. The order of human protein-encoding genes, each of which plays a specific job in the body, was essential for the methodical examination of such modifications [1]. Due to the genetic heterogeneity of colorectal cancer, it is challenging to assess the clinical significance of certain mutations. It has been demonstrated that some people mistakenly think that uncommon mutations in colorectal cancer are actually extremely prevalent and may be linked to the development of other malignancies [2, 3]. These findings have paved the way for new directions in tumor biology research and established new targets for diagnostic and therapeutic approaches [4]. Genome stability is required to keep cells healthy. Due to the acquisition of additional mutations linked to the tumor phenotype and the loss of genomic stability, colorectal cancer progresses. Multiple genetic alterations that affect genes that regulate cell maturation and proliferation have been discovered over the past 15 years, pointing to a genetic component to cancer.

Materials and methods

A systematic literature review of scientific databases Cochrane, PubMed, MedLine, Elsevier was carried out. For the main search, the main search terms are formulated: colorectal cancer, mutations in colorectal cancer, molecular genetic studies in colorectal cancer, mutation of the *KRAS* gene. Also, a time range was set no later than 5 years, i. e. all articles published from 2017 to the current year. Further, the range of keywords entered was expanded. 7620 articles were found. After removing duplicate articles, clinical studies, conference abstracts and descriptions of isolated clinical cases, 151 articles remained. After reading all the articles, clinical recommendations for physicians were also excluded from the review, as well as articles by the same authors with duplicate information. In total, 35 articles were used for this review.

Results

Chromosome instability, microsatellite instability, and abnormal DNA methylation are the three kinds of genomic instability that have been identified in colorectal cancer.

Chromosomal precariousness

This can be the foremost predominant sort of genomic instability, which causes various changes to chromosome shape and number [5]. Adenomatous colon polyposis (APC), a gene implicated within the WNT/-catenin signaling pathway, is the target of loss-of-function changes in around 85 % of CRCs, which comes about within the creation of histologically anomalous tomb foci [6]. Chromosomal insecurity causes silencer qualities like APC, P53, and SMAD4 to lose their wild alleles, which frequently halt the advancement of a dangerous phenotype [7]. In spite of the reality that the majority of colorectal tumors appear chromosomal instability (CIN), exceptionally few qualities have been found to actuate this phenotype and don't result in any shared component supporting how these malignancies function. Barber et al. In arrange to distinguish somatic mutations in qualities with CIN potential in colorectal cancer methodically, 102 human homologues from 96 known qualities were sequenced. In 132 cases of colorectal cancer, there were 11 somatic mutations in five diverse qualities. It was afterward built up that these changes result in chromosomal flimsiness and anomalies in chromatin coupling in human cells [8]. Chromosomal instability-induced atomic forms are dependable for tumor initiation, advancement, and dissemination. Natural factors, hereditary, and obtained substantial changes of the colonic epithelium all play a part in this process.

Microsatellite instability

A study of DNA base mismatches in colorectal cancer patients uncovered that the repair-related genes were dormant. DNA mismatch repair qualities are the title given to these qualities (mismatch repairs, MMRs). Inactivation can be procured or acquired (hereditary non-polyposis cancer). The event of so-called microsatellite instability is associated to the loss of DNA mismatch repair work. Changes within the amount of mono-, bi-, tri-, and tetraploid nucleotides that are regularly repeated in genomic DNA (microsatellites) or in protein translation are alluded to as microsatellite precariousness, or MSI [9]. The MLH 1, MSH 2, MSH 6, and PMS 2 qualities are transformed, which comes about in Lynch disorder and raised hazard of developing cancer [10]. The larger part of these

malignancies commonly influence elderly individuals and are found within the proximal colon. Tumor suppressor genes are as often as possible concurrently inactivated in these patients [11]. More than a million patients are analyzed with colorectal cancer each year, and 3 % of these patients have a Lynch syndrome, which puts them at an increased chance of developing a hereditary nonpolyposis colorectal cancer (HNPCC). When colorectal cancer develops 36 months after a negative colonoscopy, genetic instability enormously impacts the chance of cancer improvement in these individuals [12]. The usual age of cancer onset is 45, and localization is near to the splenic flexure in 70–80 % of cases. In this manner, a colonoscopy is prompted for these individuals annually between the ages of 25 and 40, or every two years a long time after that. Subtotal colectomy could be essential due to the critical probability of synchronous and/or metachronous RCC in these patients. Prophylactic hysterectomy is additionally exhorted since 40–60 % of female patients are at chance of developing endometrial cancer [9, 10, 12]. In Figure 1 you'll see a graph of danger of typical epithelium with chromosomal and microsatellite insecurity in colorectal cancer. Freely of the pathway, a defect within the APC/beta-catenin axis marks the onset of the transformation process from typical epithelia to early adenoma. A defect along the KRAS/BRAF pathway is required to advance to middle adenoma. Loss or quieting of diverse tumor silencer qualities at last decides the movement to late adenoma and after that to carcinoma. Within the CIN pathway, the move to the carcinoma arrange is stamped by the inactivation of the tumor-suppressor quality TP53, whose item is urgent in controlling DNA repair, cell cycle capture, senescence, apoptosis and digestion system in reaction to a assortment of stretch signals. In this manner, its misfortune contributes to drug resistance and to the engendering of harmed DNA to girl cells, expanding the mutational stack. TP53 transformation or misfortune of it

has been detailed in 50–75 % of CRC cases and it is related with the movement and result of scattered CRC [13–15].

Aberrant DNA methylation

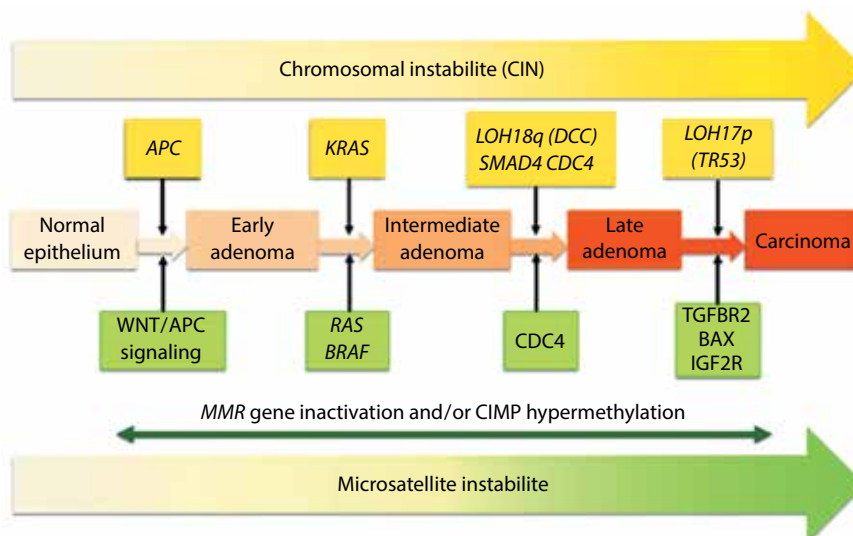
In mammalian CpG sequences, cytosine methylation at the fifth position of the pyrimidine ring could be a visit alter. CpG islands are unconstrained in typical cells, be that as it may sporadic CpG dinucleotides are methylation all through the leftover portion of the genome. With maturing, the methylation profile continuously changes, coming about in methylation of CpG islands and a misfortune of by and large methylation; this alter is especially highly noticeable amid oncogenesis. In colorectal cancer, there's diminished cytosine methylation as well as unusual significant methylation of CpG islands connected to particular promoters. In scattered colorectal cancer with satellite instability, somatic epigenetic inactivation hinders the expression of MLH 1 [16].

Tumor progression

One of the most accurate indicators of the stage of cancer is still the appearance and progression of colorectal cancer. The acquisition of mutations that promote the tumor phenotype by choosing variants with better cancer cell survival, growth, and colony invasion is the basis for the sequence by which an adenoma transforms into a carcinoma [17].

Tumor suppressor genes and oncogenes associated with colorectal cancer

Oncogenes are genes whose expression is intimately linked to the development of cancer cells from normal cells. Tumor suppressor genes: These are genes that produce proteins necessary for preserving regular cell activity. Ras, EGFR (Erb-B1), Erb-B2, TGF-alpha, and TGF-beta1 are oncogenes having a known association with colorectal



Schematic representation of CRC progression along the three different pathways according to the Fearon and Vogelstein model (adapted from [13])

cancer. *APC*, *p53*, *p27*, *MSI*, *LOH 18q*, loss of the 5q allele, and DNA hypermethylation are examples of suppressor genes [1].

Ras gene mutation

40–50 % of all instances of colorectal cancer have been reported to contain Ras gene mutations [16, 17]. Ras family oncogenes produce proteins that bind guanine nucleotides and exhibit GTPase activity on the inner surface of the plasma membrane. Ras oncogenes actively participate in the cell cycle, which is regarded as an early step in the genesis of colorectal cancers [18], to create trigger signals for cell proliferation. *KRAS* mutations have been investigated to discover how they affect how chemotherapy treatment outcomes can be predicted. In contrast to patient groups without this mutation, patients with colorectal tumors and *KRAS* mutations showed worse responses to adjuvant 5-FU therapy [19, 20].

APC acts as a brake for beta-catenin; APC gene signaling is improperly activated [21, 22]. The most frequent mutation in colorectal cancer is a loss of function in the APC gene. Familial adenomatous polyposis (FAP), an autosomal dominant disorder in which hundreds to thousands of adenomatous colonic polyps form, expresses the Wnt gene in the absence of APC, leading to an almost 100 % lifetime chance of developing colorectal cancer in the absence of partial colectomy [1].

Gene TP 53

It is a tumor suppressor gene, and because solid malignancies frequently cause damage to it, it is regarded as the “guardian of the genome”. It promotes oncogenesis and is found on chromosome 17 and 50 % of sporadic colorectal tumors [20]. A study of homozygous cell lines for the *p53* mutation revealed a high level of resistance to radiation therapy and some types of chemotherapy, including 5-FU, in regards to the role of *p53* status in response to therapy [23].

There are also other changes in the biology of tumor cells.

Aberrant regulation of signaling by prostaglandins

Colorectal cancer is characterized by the activation of growth factors. Prostaglandin signaling is a critical stage in the growth of adenomas. An enzyme called COX-2 is responsible for the prostaglandin E2 production linked to colorectal cancer. COX levels were raised in roughly two thirds of colorectal malignancies [24]. Non-steroidal anti-inflammatory drugs, or NSAIDs, have been shown in clinical studies to inhibit COX-2, which stops the growth of new adenomas [24–27].

Epidermal growth factor receptor (EGFR)

The soluble protein tyrosine kinase known as the epidermal growth factor receptor, commonly referred to as EGFR, ErbB-1, or HER 1, controls the numbness of intes-

tinal cells. The cell surface protein EGFR is present and activated by binding to several ligands, such as epidermal growth factor. Malignancies, mostly lung and colorectal cancers, have been linked to genetic abnormalities that result in EGFR overexpression. According to clinical evidence, anti-EGFR treatment is ineffective in treating colorectal cancer with this mutation [28, 29].

Vascular growth factor (VEGF)

The vascular growth factor, or VEGF, is the cause of angiogenesis and the development of vascular tumors. This factor has a tight connection to the deadly course of colorectal cancer. Compared to patients receiving standard therapy, patients treated with VEGF antibodies (bevacizumab) lived longer [30].

Molecular diagnosis of colorectal cancer

The creation of molecular diagnostic techniques to identify cancer at an early stage represents a significant application of colorectal cancer genetics data to medical practice. With a sensitivity of 46–77 % for early-stage cancer detection (72 % in stage I/II, 43.7 % in stage III/IV), methods have been developed to identify specific mutations in colorectal cancer and aberrant DNA methylation in DNA isolated from the feces of patients with colorectal cancer or advanced adenomas. The *APC* gene, *p53*, *KRAS*, *BAT-26* (a marker of microsatellite instability), and a marker of aberrant apoptosis are among the alterations that are typically found using multitarget panels [31]. Studies of monozygotic twins and genetic epidemiology have revealed that 35–100 % of adenomas and colorectal malignancies occur in people with a hereditary susceptibility. Additionally, some families have a syndrome resembling HNPCC without a repair gene mutation or a DNA mismatch being present [32, 33].

Discussion

The development of new therapeutic approaches for the treatment of colorectal cancer brought on by genomic instability is now possible because to knowledge of the molecular foundation. The *KRAS* gene mutation is being suppressed at the moment. One of the earliest studies found that blocking the immune checkpoint axis, such as by targeting PD-L1 (programmed cell death ligand 1) or its PD-1 receptor, led to a remarkable remission of a variety of cancers [34]. However, due to their low immunogenicity, the majority of CRC patients, with the exception of those who have high levels of microsatellite instability (MSI) or deficient mismatch repair (dMMR), cannot benefit from immunotherapy [35]. Additionally, numerous immune-related pathways, including the interferon- (IFN-) pathway, are downregulated in *KRAS*-mutant CRC [36]. These findings may therefore point to a more immunosuppressive microenvironment in *KRAS*-mutant CRC, which significantly restricts the use of immune checkpoint inhibitors as monotherapy in this subset of CRC patients [34].

The next step was the development of adaptive cell therapy. Neoantigens derived from *KRAS* variants are considered “foreign” by the immune system and can be recognized by antigen-specific T cells, making them a potential target for immunotherapy. In a patient with a metastatic *KRAS*^{G12D} mutant CRC, CD8⁺ T cells with human leukocyte antigen (HLA)-C*08:02-restricted T cell receptors (TCR) specifically recognize the *KRAS*^{G12D} mutant. After expansion *ex vivo*, patients were injected with tumor infiltrating lymphocytes (TIL) containing approximately 75 % *KRAS*^{G12D}-specific CD8⁺ T cells. Subsequently, all seven metastatic lung lesions regressed and the patient experienced a partial response (PR) lasting 9 months [37]. This approach is currently being used in two clinical trials to treat patients with advanced *KRAS*^{G12D} or *KRAS*^{G12V} mutant solid tumors, including CRC (NCT03745326, NCT03190941).

At the moment, studies are also underway in Kazakhstan to suppress the mutation of the *KRAS* gene by inducing oxidative stress.

Conclusions

Research that advances understanding of colorectal cancer at the molecular level has provided data used for genetic tests of familial forms, identification of prognostic markers to select patients susceptible to certain forms of therapy, and development of molecular diagnostic tests to detect early non-invasive cancer.

New biological pathways have been identified that have led to the discovery and improvement of new therapeutic agents. Understanding the signals that dictate the metastatic phenotype will provide the necessary information for the development of new drugs to prevent and control the progression and spread of the disease.

Л И Т Е Р А Т У Р А / R E F E R E N C E S

1. Munteanu I., Mastalier B. Genetics of colorectal cancer. *Journal of Medicine and Life* 2014;7(4):507–11. PMID: 25713610; PMCID: PMC4316127.
2. Markowitz S.D., Bertagnolli M.M. Molecular Basis of Colorectal Cancer. *N Engl J Med* 2009;361:2449–60. DOI: 10.1056/NEJMra0804588
3. Parsons D.W., Jones S., Zhang X. et al. An integrated genomic analysis of human glioblastoma multiforme. *Science* 2008;321(5897):1807–12. DOI: 10.1126/science.1164382
4. Sjoblom T., Jones S., Wood L.D. et al. The Consensus Coding Sequences of human Brest and Colorectal Cancers. *Science* 2006;13;314(5797):268–74. DOI: 10.1126/science.1133427
5. Yan H., Yuan W., Velculescu V. et al. Allelic Variation in Human Gene Expression. *Science* 2002;297(5584):1143. DOI: 10.1126/science.1072545
6. Venugopal A., Carethers J.M. Epidemiology and biology of early onset colorectal cancer. *EXCLI J* 2022;21:162–82. PMID: 35221839; PMCID: PMC8859644. DOI: 10.17179/excli2021-4456
7. Kinzler K.W., Vogelstein B. Colorectal tumors. In: Vogelstein B., Kinzler K.W. *The genetic basis of human cancer*. 2nd ed. New York: McGraw-Hill, 2002. Pp. 583–612.
8. Barber T.D., Mc Manus K., Yen K.W. et al. Chromatid cohesion defects may underlie chromosome instability in human colorectal cancers. *Proc Natl Acad Sci USA* 2008;105(9):3443–8. DOI: 10.1073/pnas.0712384105
9. Chen W.S., Chen J.Y., Liu J.M. et al. Microsatellite instability in sporadic colon cancer patients with and without liver metastases. *Int J Cancer* 1997;74(4):470–4.
10. Hampel H., Frankel W.L., Martin E. et al. Screening for the Lynch syndrome (hereditary nonpolyposis colorectal cancer). *N Engl J Med* 2005;352(18):1851–60. DOI: 10.1056/NEJMoa043146
11. Linch H.T., Linch J.F., Linch P.M., Attard T. Hereditary colorectal cancer syndromes; molecular genetics, genetic counseling, diagnosis and management. *Fam Cancer* 2008;7(1):27–39. DOI: 10.1007/s10689-007-9165-5
12. Järvinen H.J., Aarnio M., Mustonen H. et al. Controlled 15-year trial on screening for colorectal cancer in families with hereditary nonpolyposis colorectal cancer. *Gastroenterology* 2000;118(5):829–34.
13. Cerrito M.G., Grassilli E. Identifying Novel Actionable targets in colon cancer. *Biomedicines* 2021;9:579. DOI: 10.3390/biomedicines9050579
14. Hafner A., Bulyk M.L., Jambhekar A., Lahav G. The multiple mechanisms that regulate p53 activity and cell fate. *Nat Rev Mol Cell Biol* 2019;20: 199–210.
15. Carethers J.M., Jung B.H. Genetics and genetic biomarkers in sporadic colorectal cancer. *Gastroenterology* 2015;149:1177–90.e3.
16. Weisenberger D.J., Siegmund K.D., Campan M. et al. CpG island methylator phenotype underlies sporadic microsatellite instability and is tightly associated with BRAF mutation in colorectal cancer. *Nat Genet* 2006;38(7):787–93.
17. Huerta S. Recent Advances in the molecular diagnosis and prognosis of colorectal cancer. *Expert Rev Mol Diagn* 2008;8(3):277–88.
18. Elnatan J., Goh H.S., Smith D.R. C-KI-RAS activation and the biological behavior of proximal and distal colonic adenocarcinomas. *Eur J Cancer* 1996;32A(3):491–7.
19. Fearon E.R., Vogelstein B. The genetic model for colorectal tumorigenesis. *Cell* 1990;61(5):759–67.
20. Kahlenberg M.S., Sullivan J.M., Witmer D.D., Petrelli N.J. Molecular prognostics in colorectal cancer. *Surg Oncol* 2003;12(3):173–86.
21. Wadler S., Bajaj R., Neuberg D. et al. Prognostic implications of the Ki-ras mutations in patients with advanced colorectal cancer treated with 5-fluorouracil and interferon: a study of the Eastern Cooperative Oncology group (EST 2292) *Cancer J Sci Am* 1996;171(1):41–6.
22. Yavropoulou M.P., Yovos J.G. The role of the Wnt signaling pathway in osteoblast commitment and differentiation. *Hormones (Athens)* 2007;6(4):279–94.
23. Lowe S.W., Ruley H.E., Jacks T., Housman D.E. P-53-dependent apoptosis modulate the cytotoxicity of anticancer agents. *Cell* 1993;74(6):957–67.
24. Chan A.T., Ogino S., Fuchs C.S. Aspirin use and risk of colorectal cancer in relation to the expression of COX-2. *N Engl J Med* 2007;356:2131–42.
25. Lynch H.T., Trudy G. Show practical genetics of colorectal cancer. *Chin Clin Oncol* 2013;2(2):12. DOI: 10.3978/J-issn.2304-3865

26. Ewing L., Hurley J.J., Josephides E., Millar A. The molecular genetics of colorectal cancer. *Frontline Gastroenterology* 2014;5:26–30. DOI: 10.1136/flgastro-2013-100329
27. Bertagnolli M.M., Eagle C.J., Zauber A.G. et al. Celecoxib for the prevention of sporadic colorectal adenomas. *N Engl J Med* 2006;355:873–84.
28. Fearon E.R. Molecular genetics of colorectal cancer. *Annu Rev Pathol* 2011;6:479–507. DOI: 10.1146/annurev-pathol-011110-130235.
29. Amado R.G., Wolf M., Peeters M. et al. Wild-type KRAS is required for panitumumab efficacy in patients with metastatic colorectal cancer. *J Clin Oncol* 2008;26(10):1626–34.
30. HurWitz H., Fehrenbacher L., Novotny W. et al. Bevacizumab plus Irinotecan, fluorouracil, and leucovorin for metastatic colorectal cancer. *N Engl J Med* 2004;350(23):2335–42.
31. Mastalier B., Simion S., Brătucu E. Surgical treatment results in rectal cancer—experience of last 10 years. *J Med Life* 2011; IV(special issue):68–78.
32. Mastalier B. *Cancerul de rect*. Editura Universitară Carol Davila, 2011.
33. Migliore L., Migheli F., Spisni R., Coppede F. Genetics, cytogenetics and epigenetics of colorectal cancer. *J Biomed Biotechnol* 2011. DOI: 10.1155/2011/792362
34. Bogaert J., Prenen H.. Molecular genetics of colorectal cancer. *Ann Gastroenterol* 2014;27(1):1–6.
35. Zhu G., Pei L., Xia H. et al. Role of oncogenic KRAS in the prognosis, diagnosis and treatment of colorectal cancer. *Mol Cancer* 2021;20(1):143. DOI: 10.1186/s12943-021-01441-4
36. Alexandrov L.B., Nik-Zainal S., Wedge D.C. et al. Signatures of mutational processes in human cancer. *Nature* 2013;500(7463):415–21. DOI: 10.1038/nature12477
37. Tran E., Robbins P.F., Lu Y.C. et al. T-cell transfer therapy targeting mutant KRAS in cancer. *N Engl J Med* 2016;375(23):2255–62. DOI: 10.1056/NEJMoa1609279

Authors' contributions

A.M. Kukanova: contribution to the concept, scientific design, execution of the claimed scientific research, interpretation of the claimed scientific research, creation of a scientific article;

A.T. Bekisheva: scientific design, interpretation of the claimed scientific research, creation of a scientific article;

A.K. Makishev: contribution to the concept, creation of a scientific article.

ORCID of authors

A.M. Kukanova: <https://orcid.org/0000-0001-6775-2993>

A.T. Bekisheva: <https://orcid.org/0000-0001-7292-8033>

A.K. Makishev: <https://orcid.org/0000-0001-9874-4005>

Conflict of interest. The authors declare no conflict of interest.

Funding. The work was performed without external funding.

DOI: <https://doi.org/10.17650/2949-5857-2024-14-1-44-50>

Обзор методик тонкокишечной ортотопической пластики мочевого пузыря после радикальной цистэктомии

К.Р. Исламов¹, Б.И. Гагауллин^{1,3}, М.М. Насруллаев^{1,2}, Р.Г. Исламов², И.Г. Гагауллин¹

¹Казанская государственная медицинская академия – филиал ФГБОУ ДПО «Российская медицинская академия непрерывного профессионального образования» Минздрава России; Россия, 420012 Казань, ул. Бутлерова, 36;

²ГАУЗ «Республиканский клинический онкологический диспансер МЗ Республики Татарстан им. проф. М.З. Сигала»; Россия, 420029 Казань, ул. Сибирский тракт, 29;

³ФГАОУ ВО «Казанский (Приволжский) федеральный университет»; Россия, 420008 Казань, ул. Кремлевская, 18, корп. 1

Контакты: Карим Рашитович Исламов isl.karim@mail.ru

В Российской Федерации распространенность рака мочевого пузыря увеличивается из года в год. В настоящее время актуальна проблема отведения мочи после выполнения радикальной цистэктомии. Наиболее оптимальная медико-социальная и психологическая реабилитация у таких пациентов обеспечивается за счет ортотопической пластики мочевого пузыря. При этом наиболее предпочтительно использовать терминальные отделы подвздошной кишки. В статье представлены обзор публикаций о ключевых аспектах создания мочевого резервуара, историческая справка о развитии техники, различные методики создания неоцистиса из подвздошной кишки, приведены данные о преимуществах и недостатках наиболее распространенных методик.

Ключевые слова: ортотопическая пластика мочевого пузыря, неоцистис, мочевого резервуар

Для цитирования: Исламов К.Р., Гагауллин Б.И., Насруллаев М.М. и др. Обзор методик тонкокишечной ортотопической пластики мочевого пузыря после радикальной цистэктомии. Хирургия и онкология 2024;14(1):44–50. DOI: <https://doi.org/10.17650/2949-5857-2024-14-1-44-50>

A review of small bowel orthotopic bladder plasty techniques after radical cystectomy

K.R. Islamov¹, B.I. Gataullin^{1,3}, M.M. Nasrullaev^{1,2}, R.G. Islamov², I.G. Gataullin¹

¹Kazan State Medical Academy – branch of Russian Medical Academy of Continuing Professional Education, Ministry of Health of Russia; 36 Butlerova St., Kazan 420012, Russia;

²M.Z. Sigal Republican Clinical Oncology Dispensary of Ministry of Health Care of Tatarstan Republic; 29 Siberian tract, Kazan 420029, Russia;

³Kazan (Volga Region) Federal University; 18/1 Kremlevskaya St., Kazan 420008, Russia

Contacts: Karim Rashitovich Islamov isl.karim@mail.ru

In the Russian Federation, the prevalence of bladder cancer is increasing from year to year. Currently, the problem of urine drainage after radical cystectomy is urgent. The most optimal medical, social and psychological rehabilitation in such patients is provided by orthotopic plastic surgery of the bladder. At the same time, it is necessary to use the terminal sections of the ileum. The article presents overview data on the key points of the creation of the neobladder, historical information on the development of techniques for creating a urinary reservoir, various methods of creating neocystis from the ileum. Data on the advantages and disadvantages of certain techniques are presented.

Keywords: orthotopic plastic surgery of the bladder, neocystis, urinary reservoir

For citation: Islamov K.R., Gataullin B.I., Nasrullaev M. M. et al. A review of small bowel orthotopic bladder plasty techniques after radical cystectomy. *Khirurgiya i onkologiya = Surgery and oncology* 2024;14(1):44–50. (In Russ.). DOI: <https://doi.org/10.17650/2949-5857-2024-14-1-44-50>

Введение

«Золотым стандартом» лечения мышечно-инвазивного рака мочевого пузыря (РМП), немышечно-инвазивного РМП высочайшего риска прогрессирования, а также БЦЖ-рефрактерного РМП является радикальная цистэктомия (РЦЭ) с тазовой лимфодиссекцией [1, 2]. Достижение оптимальных результатов лечения происходит благодаря раннему выполнению РЦЭ. Общая безрецидивная 5-летняя выживаемость после РЦЭ составляет 60–71 %, в зависимости от оперативного доступа [3, 4]. Ранние послеоперационные осложнения развиваются в 43–58 % случаев [5–8]. Поздние послеоперационные осложнения отмечаются у 9,1–42,4 % пациентов [9–11]. РЦЭ оказывает важное влияние на жизнь пациентов: снижается качество повседневной, социальной, трудовой и сексуальной жизни [12].

После выполнения абластического этапа операции встает вопрос об отведении мочи. Наиболее оптимальной процедурой с точки зрения медико-социальной и психологической реабилитации пациентов является ортотопическая пластика мочевого пузыря из различных отделов желудочно-кишечного тракта [13]. При этом в настоящий момент нет «золотого стандарта», из какого именно отдела желудочно-кишечного тракта нужно формировать неоцистис [14].

Цель создания искусственного мочевого пузыря – формирование сферического резервуара оптимальной емкости и низведение его в малый таз для анастомозирования с уретрой и восстановления естественного мочеиспускания, которое пациент будет контролировать сам. Для создания наилучшего неоцистиса необходимо выполнить рассечение (детубуляризацию) петли подвздошной кишки, которая позволит придать резервуару наиболее приближенную к мочевому пузырю форму за счет двойного складывания, создать необходимую емкость и низкое внутрипросветное давление путем устранения перистальтической волны. Это подтверждается законом Лапласа, согласно которому по мере увеличения радиуса сферического мешка напряжение стенки помогает уменьшить внутреннее давление [15–18]. Проведение тщательной апикальной диссекции для сохранения рабдосфинктера позволяет сберечь механизмы, лежащие в основе удержания мочи. При этом дневное удержание достигается за счет наружного сфинктера уретры и поперечно-складчатой детубуляризации, а ночное зависит от функции резервуара [16, 18].

Историческая справка

Впервые противоестественное отведение мочи с помощью анастомозирования мочеточников с прямой кишкой выполнил в 1852 г. французский хирург J. Simon при эктопии мочевого пузыря [19]. В 1888 г. E. Tizzoni и A. Foggi провели двухэтапную операцию по ортотопическому замещению мочевого пузыря у со-

баки. Первым этапом был подготовлен изоперистальтический неоцистис из кишечной петли. В ходе второго этапа была выполнена цистэктомия с низведением заранее подготовленного необладдера в малый таз и анастомозированием с мочеточниками и уретрой. Эксперимент был успешным, так как были восстановлены возможность удерживания мочи и естественное мочеиспускание [20]. В России на рубеже XIX–XX вв. длительное время цистэктомия и кишечная пластика не пользовались большой популярностью, поскольку в большинстве случаев у больных развивался перитонит из-за отсутствия антибактериальных препаратов, а качество жизни у таких пациентов было низким ввиду популярности операций уретерокутанеостомии и уретеросигмостомии [21]. В 1911 г. F.J. Zaayer выполнил операцию по созданию илеального кондуита у 2 пациенток с РМП и пузырновлагалищным свищом [22]. Поскольку в то время подвздошную кишку ушивали без детубуляризации, отмечались такие проблемы, как недержание мочи из-за перистальтики кишечника и затрудненное мочеиспускание [16].

В 1959 г. W. Goodwin впервые стал детубуляризовать кишечную петлю, что позволило создать резервуар низкого давления с увеличенной емкостью и обеспечить лучшее удержание мочи. Благодаря детубуляризации снижалась вероятность рефлюкса по верхним мочевым путям и вероятность развития ретроградного хронического пиелонефрита [23].

В России одним из родоначальников цистопластики кишечной петлей был профессор Э.Н. Ситдыков. В 1965 г. он разработал различные варианты цистэктомии с коло- и илеопластикой. При наложении неоцистуретрального анастомоза изолированная кишечная петля могла располагаться изоперистальтически, антиперистальтически или V-образно, в зависимости от длины брыжейки. Анастомоз мог формироваться как однорядным, так и двухрядным швом. Мочеточники пересаживали по С.Р. Миротворцеву или П.И. Тихову. Операцию дополняли наложением надлобковой стомы по авторской методике Э.Н. Ситдыкова и дренированием малого таза через запирательное отверстие по И.В. Буяльскому [24].

Впоследствии профессор Р.Х. Галеев модифицировал метод, предложенный его учителем. Для формирования неоцистиса использовали фрагмент подвздошной кишки, который формировали по оригинальной методике – путем отсечения петель кишечника ниже предварительно сформированного анастомоза Брауна. Все образовавшиеся культы погружали в кисетный шов. Петлю кишки располагали U-образно. На 3–4 см ниже верхушек необладдера накладывали эпицистостомические дренажи, а еще ниже (на 5–6 см) пересаживали мочеточники, предварительно интубированные мочеточниковыми катетерами на всем протяжении, которые выводили наружу через уретру. В нижней части мочевого резервуара, наиболее приближенного

к уретре, формировали небольшое отверстие и накладывали неоцистуретральный анастомоз [25].

В это же время за рубежом начинает меняться вектор развития техник ортотопических операций по замещению мочевого пузыря. Популяризируется метод детубуляризации кишечной петли с целью создания сферического мочевого пузыря низкого давления. К таким методикам относится операция Camey II. Для создания неоцистиса используют фрагмент подвздошной кишки до 60 см, который рассекают на всем протяжении по противобрыжеечному краю и сворачивают U-образно в поперечном направлении. Полученные края сшивают непрерывно. Формируют неоцистуретральные анастомозы по антирефлюксной методике. В нижней части неobladders по центру формируют небольшое отверстие диаметром до 1 см, необходимое для наложения анастомоза с уретрой. При создании данного неоцистиса получается резервуар емкостью приблизительно 400 мл с внутрипросветным давлением 30 см вод. ст. при максимальной емкости. Полное удержание мочи у мужчин достигалось в более чем 75 % случаев [26].

В 1984 г. швейцарский уролог U.E. Studer описал свою оригинальную методику создания искусственного мочевого пузыря. Резервуар формируют из терминального отдела подвздошной кишки длиной 54–60 см, отступив от илеоцекального угла на 25 см. Петлю детубулизируют на протяжении дистальных 40 см. Проксимальный нерассеченный фрагмент используют для наложения анастомозов с мочеточниками. Рассеченную часть сворачивают U-образно, поперечно по отношению к тазу, как в методике Camey II, либо продольно. Последовательно зашивают непрерывно заднюю, затем переднюю стенку. Выбрав самую низкую точку резервуара, формируют отверстие диаметром 1 см, необходимое для анастомоза с уретрой. Проводят катетер Foley, а затем формируют неоцистуретральный анастомоз. Эпицистостомический дренаж и мочеточниковые катетеры выводят наружу, затем полностью ушивают переднюю брюшную стенку. Опыт лечения первых 100 пациентов показал, что емкость мочевого резервуара в первый месяц после создания неоцистиса по данной методике составила 120 мл, через 6 мес – 450 мл, через 1 год – 500 мл. Через 3 мес после операции давление в покое было 20 см вод. ст. при емкости 300 мл. После 1 года наблюдения 92 % пациентов отмечали хорошее удержание мочи днем, после 2 лет 80 % пациентов удерживали мочу ночью [27]. Преимуществом данной методики по сравнению с другими является возможность использования проксимальной части петли подвздошной кишки для преобразования неоцистиса в подвздошный конduit для выведения наружу без необходимости резекции нового сегмента подвздошной кишки или реимплантации мочеточников [28].

В 1987 г. M.A. Ghoneim и N.G. Kock разработали новую методику тонкокишечного мочевого пузыря

по методике hemi-Kock, которая в чем-то совпадает с операцией Studer, но отличается тем, что из проксимальной трети сегмента подвздошной кишки формируют ниппельный клапанный механизм с помощью сшивающих аппаратов. Благодаря созданию данного клапана удается добиться значительного снижения восходящего мочевого рефлюкса. Наиболее частое осложнение в 4,1 % случаев – образование камней в резервуаре. Средняя емкость неоцистиса через год после операции составила 750 мл, внутрипросветное давление до максимальной емкости – менее 20 см вод. ст. [26]. Через год после операции хорошего дневного удержания мочи удалось достигнуть у 89 % пациентов, ночного – у 85 % [29].

В 1988 г. R.E. Hautmann и соавт. опубликовали данные анализа 11 операций по замещению мочевого пузыря по новой методике, названной операцией Hautmann, при выполнении которой используют дистальную петлю подвздошной кишки длиной 60–70 см, которую низводят в малый таз. Выбирают участок фрагмента кишки, наиболее прилегающей к уретре, и помечают его лигатурой. Петлю детубуляризируют по противобрыжеечному краю на всем протяжении, за исключением 5 см, где разрез спереди огибает ранее прошитый участок, который предназначается для наложения везикоуретрального анастомоза. Полученную петлю складывают M- либо W-образно, в зависимости от местонахождения лигатуры, заднюю поверхность сшивают непрерывным швом. В центре ранее наложенного шва выполняют отверстие, через которое проводят трансуретрально катетер Foley и формируют анастомоз с уретрой. Только после этого происходит пересадка ранее закатетеризированных мочеточников по антирефлюксной методике, так как в этот момент наиболее удобно выбрать место для наложения соустьев без натяжения. В среднем емкость у полученного резервуара составляет 387 мл, давление перед мочеиспусканием – 24,4 см вод. ст., во время мочеиспускания – 60,1 вод. ст. Максимальная скорость струи мочи достигает 28,4 мл/с [30]. Последующие работы по изучению данной методики показали, что 95 % пациентов оценивали дневное удержание мочи как хорошее, а ночное – как удовлетворительное, 5 % нуждались более чем в одной прокладке за ночь [15].

В 1990 г. группа итальянских ученых из города Падуи (Padova) разработала способ илеоцистопластики, получивший название Vesica Ileale Padovana (VIP). Предложенная техника операции похожа на методику Camey II, но отличается тем, что детубуляризованный сегмент дистальной части подвздошной кишки спирально сворачивают вокруг своей оси. По наблюдению авторов, полное дневное удержание было достигнуто более чем в 90 % случаев, ночное удержание наблюдалось у 75 % пациентов. Средняя манометрическая емкость VIP составляла около 400 мл при низком давлении во время опорожнения резервуара [31].

По сравнению с операцией по Studer при использовании илеоцистопластики по VIP у женщин снижается процент ночного недержания мочи до 46,2 и 36,8 % соответственно [32].

Операции по Studer и Hautmann – наиболее часто используемые техники по созданию искусственных мочевого пузыря из тонкой кишки, которые обеспечивают благоприятные краткосрочные и долгосрочные результаты, проверенные на протяжении длительного времени и в большом количестве исследований [15, 17, 33, 34]. Все последующие работы по созданию новых техник ортотопических пластик мочевого пузыря можно разделить на 2 категории: изолированные модификации уже известных операций и их сочетание.

В Каролинском институте в Швеции в 2003 г. была разработана методика интракорпоральной модификации операции по Studer. Основное отличие от оригинала – преобразование из первоначального J-образного резервуара в S-образный. Резервуар складывается таким образом, что правое колено составляет всего лишь 10 см, мысленно оно отмечается буквой E, а левое колено составляет 40 см и делится на отрезки по 10 см с обозначениями C, B, A. Формируют нецистуретральный анастомоз, он обозначается как D. Фрагмент кишки детубуляризуется по противобрыжеечному краю на протяжении 40 см, проксимальные 10 см остаются для анастомозирования с мочеточниками. Нецистису придают J-образную форму, направленную в левую сторону. Сшивают заднюю стенку. Соединяют точки A, E, C таким образом, чтобы резервуар приобрел сферическую форму. Непрерывным швом сшивают переднюю стенку. Согласно отдаленным результатам использования данной методики, через год дневное удержание мочи у мужчин достигает 89 %, ночное – 76 %. У женщин дневное и ночное воздержание составляет 66–70 и 66–80 % соответственно [35, 36].

При короткой брыжейке подвздошной кишки В.А. Перепечай и соавт. предлагают уникальную технику операции. Первая часть создания резервуара напоминает операцию по Studer: используют 55 см подвздошной кишки, из которой 40 см детубулизируют, сшивают заднюю и переднюю стенки. Но после создания нецистиса выполняют выворачивание и разворот нецистиса между листками брыжейки в малом тазу таким образом, чтобы задняя стенка, свободная от брыжейки, располагалась спереди. Тем самым при подтягивании к уретре дополнительно образуются 3–4 см, столь необходимые для накладывания нецистуретранастомоза. При выписке емкость резервуара составляет 110 мл, через 3 мес – 350 мл, а через год – 490 мл. В среднем давление в резервуаре достигает 30 см вод. ст. Дневное удержание мочи составляет 94,7 %, ночное – 79 % [37].

Авторы другого способа О.Н. Васильев и соавт. при недостаточной длине и мобильности брыжейки тонкой кишки предлагают несколько иную технику.

Детубуляризацию проводят на 1 см левее противобрыжеечного края на протяжении 45 см из 60 см кишечного сегмента. При определении наиболее мобильного края кишечной стенки они рекомендуют не стремиться именно к формированию U-образной формы резервуара, так как допустима и J-образная форма. После ушивания задней стенки происходит инвертирование сформированной стенки резервуара между листками брыжейки кзади, после чего накладывают везикоуретральный анастомоз и формируют переднюю стенку нецистиса. При выписке из стационара емкость резервуара составляет 140 мл, через 3 мес – 380 мл, а через год – 480 мл. В среднем давление в резервуаре достигает 32 см вод. ст. Дневное удержание мочи составляет 96,1 %, ночное – 80,2 % [38].

В случае перехода опухоли мочевого пузыря дистальнее по мочевыводящим путям и при выполнении низкой резекции уретры В.И. Чиссов и соавт. предлагают следующий выход из ситуации. На 20 см проксимальнее илеоцекального угла резецируют 2 сегмента подвздошной кишки – 45–50 см и 10 см. На коротком сегменте, который уложен изоперистальтически и служит в последующем шейкой мочевого пузыря, проксимальной частью уретры и искусственным сфинктером, выполняют десерозацию стенки кишки в поперечном направлении, отступая по 1,5 см от линии пересечения кишки с последующим выворачиванием слизистой слоя. На 1 см дистальнее и проксимальнее данных отверстий выполняют два ряда разрезов до подслизистого слоя длиной 2 см. После соединения разрезов в поперечном направлении накладывают узловы швы, позволяющие придать новой шейке мочевого пузыря форму «китайского фонарика» и сужающие просвет до 0,5 см, создавая тем самым двухуровневый мышечный жом. Анастомоз с уретрой накладывают с дистальным отверстием, у которого слизистая вывернута наружу. Из длинного отрезка формируют W-образный детубуляризованный сферический нецистис, в нижней части которого выполняют отверстие 0,6 см для анастомозирования с проксимальным отверстием на шейке мочевого пузыря, у которого слизистая вывернута наружу. Мочеточники анастомозируют по типу «конец-в-бок» с боковыми частями нецистиса по антирефлюксной методике. Отдаленные результаты показывают хорошее дневное и ночное удержание мочи [39].

При анатомических аномалиях, таких как дивертикул Меккеля, Б.К. Комяков и соавт. предлагают использовать нерассеченный дивертикул как трубку между уретрой и W-образным сферическим детубуляризованным нецистисом [40]. Однако, по мнению других авторов, использование дивертикула как трубки приводит к задержкам мочи, требующим катетеризации нецистиса в отдаленном периоде [38].

Заслуживает внимания ортотопическая пластика по М.И. Васильченко, характеризующаяся созданием

удерживающих механизмов по типу «жома» и «замка», а также формированием «слепых» ушек у резервуара с целью создания анастомоза с мочеточниками без натяжения при недостаточной длине последних. На 20 см дистальнее илеоцекального угла выкраивают сегмент подвздошной кишки длиной 60 см, концы которого ушивают наглухо. Фрагмент детубулизируют, за исключением дистальных и проксимальных 10 см. Резервуар укладывают U-образно таким образом, чтобы нерассеченные концы были разведены в стороны. Ушивают непрерывно заднюю стенку. С помощью направляющего шва происходит поперечное складывание нижней части неоцистиса к верхней. Непрерывно ушивают переднюю стенку таким образом, чтобы дистальная часть на протяжении 2 см осталась неушитой для последующих выворачивания слизистой наружу отдельными узловыми швами и создания «жома». «Замок» формируют благодаря натягиванию и подшиванию крест-накрест свободного конца неушитой передней стенки неоцистиса к серозно-мышечной оболочке контралатеральной половины передней стенки неоцистиса. То же самое проводят с противоположной стороны. Мочеточники имплантируют к «слепым» ушкам резервуара по антирефлюксной методике. Анастомоз с уретрой накладывают на область «жома». Уникальность методики состоит в возможности изменения длины «слепых» ушек резервуара в зависимости

от длины мочеточников, которая может быть уменьшена из-за органических изменений после уретерокутанеостомии и проведения дистанционной лучевой терапии [41].

А.А. Hussein и соавт. также предлагают использовать «слепые» ушки неоцистиса при недостаточной длине мочеточников, но при их способе неоцистис W-образной конфигурации формируется роботически, переднюю стенку ушивают Y-образно [42].

Заключение

Создание ортотопического мочевого пузыря – важная и актуальная проблема современной онкоурологии. Разработано большое количество разных методик по созданию неоцистиса, при этом каждая из них имеет как преимущества, так и недостатки. Наилучший тип формирования неоцистиса по-прежнему не определен. Необходимо проведение дальнейших работ по изучению проблемы создания искусственного мочевого пузыря с целью достижения максимального возможного высокого качества жизни у данных пациентов. Наиболее часто используемые методики – операции по Studer и Hautmann, однако решающую роль в выборе техники операции играют опыт хирурга, его знания и умение выбрать наиболее оптимальный вариант пластики в зависимости от конкретной ситуации.

ЛИТЕРАТУРА / REFERENCES

1. European Association of Urology Guidelines 2023. Available by: <https://uroweb.org/eau-guidelines/ordering-the-eau-guidelines>
2. Рак мочевого пузыря: Клинические рекомендации – 2022. Доступно по: <https://oncology-association.ru/wp-content/uploads/2022/03/rak-mochevogo-puzyrya.pdf> Bladder cancer: Clinical guidelines. Moscow: 2022. (In Russ.). Available by: <https://oncology-association.ru/wp-content/uploads/2022/03/rak-mochevogo-puzyrya.pdf>
3. Khan M.S., Omar K., Ahmed K. et al. Long-term oncological outcomes from an early phase randomised controlled three-arm trial of open, robotic, and laparoscopic radical cystectomy. *Eur Urol* 2020;77(1):110–8. DOI: 10.1016/j.eururo.2019.10.027
4. Fahmy O., Khairul-Asri M.G., Schubert T. et al. A systematic review and meta-analysis on the oncological long-term outcomes after trimodality therapy and radical cystectomy with or without neoadjuvant chemotherapy for muscle-invasive bladder cancer. *Urol Oncol* 2018;36(2):43–53. DOI: 10.1016/j.urolonc.2017.10.002
5. Мусаев Т.Н. Ранние осложнения радикальной цистэктомии с различными видами отведения мочи: анализ факторов прогноза. *Онкоурология* 2020;16(1):78–89. DOI: 10.17650/1726-9776-2020-16-1-78-89 Musayev T.N. Early complications of radical cystectomy with various types of urine diversion: prognostic factors analysis. *Onkourologiya = Cancer Urology* 2020;16(1):78–89. (In Russ.). DOI: 10.17650/1726-9776-2020-16-1-78-89
6. Васильев О.Н., Перепечай В.А., Рыжкин А.В. Ранние и поздние послеоперационные осложнения после радикальной цистэктомии при раке мочевого пузыря. *Вестник урологии* 2019;7(2):24–50. DOI: 10/21886/2308-6424-2019-7-2-24-50 Vasiliev O.N., Perepechai V.A., Ryzhkin A.V. Early and late postoperative complications after radical cystectomy for bladder cancer. *Vestnik urologii = Bulletin of Urology* 2019;7(2):24–50. (In Russ.). DOI: 10/21886/2308-6424-2019-7-2-24-50
7. Перепечай А.В., Васильев О.Н., Спицын И.М. и др. Предикторы морбидности радикальной цистэктомии и различных вариантов уродеривации: 20-летний опыт одного хирургического центра. *Онкоурология* 2016;12(1):42–57. DOI: 10.17650/1726-9776-2016-12-1-42-57 Perepechai V.A., Vasiliev O.N., Spitsyn I.M., Kogan M.I. Predictors for morbidity of radical cystectomy and different types of urine derivation: 20-year experience of a surgery center. *Cancer Urology* 2016;12(1):42–57. DOI: 10.17650/1726-9776-2016-12-1-42-57
8. Атдуев В.А., Гасраталиев В.Э., Ледяев Д.С. и др. Предикторы послеоперационных осложнений радикальной цистэктомии. *Онкология. Журнал им. П.А. Герцена* 2019;8(5):348–57. DOI: 10.17116/onkolog20198051348 Atduev V.A., Gasrataliev V.E., Ledyayev D.S. et al. Predictors of postoperative complications of radical cystectomy. *Onkologiya. Zhurnal imeni P.A. Gertsena = P.A. Herzen Journal of Oncology* 2019;8(5):348–57. (In Russ.). DOI: 10.17116/onkolog20198051348
9. Prcic A., Begic E. Complications after ileal urinary derivations. *Med Arch* 2017;71(5):320–4. DOI: 10.5455/medarh.2017.71.320-324
10. Комяков Б.К., Сергеев А.В., Фадеев В.А. и др. Отдаленные результаты радикального хирургического лечения больших

- раком мочевого пузыря. Урология 2021;3:104–9.
DOI: 10.18565/urology.2021.3.104-109
- Комьяков В.К., Sergeev A.V., Fadeev V.A. et al. Long-term results of radical surgical treatment of patients with bladder cancer. Urologiya = Urology 2021;3:104–9. (In Russ.).
DOI: 10.18565/urology.2021.3.104-109
11. Соловьев А.В., Журавлев Ю.И., Осинцев А.А. и др. Анализ результатов лечения рака мочевого пузыря после радикальной цистэктомии. Вопросы урологии и андрологии 2016;4(2):50–2.
DOI: 10.20953/2307-6631-2016-2-50-52
Solovyov A.V., Zhuravlev Yu.I., Osintsev A.A. et al. Analysis of the results of treatment of bladder cancer after radical cystectomy. Questions of Urology and Andrology. 2016;4(2):50–2. (In Russ.).
DOI: 10.20953/2307-6631-2016-2-50-52
12. Siracusano S., Zaka A., Bassi P. et al. Quality-of-life outcomes in female patients with ileal conduit or orthotopic neobladder urinary diversion: 6-Month results of a multicenter prospective study. Front Oncol 2022;12:855546.
DOI: 10.3389/fonc.2022.855546
13. Ситдыков Э.Н., Ситдыкова М.Э. Основы восстановления больных раком мочевого пузыря. Казанский медицинский журнал 1999;4:279–82.
Sitdykov E.N., Sitdykova M.E. Fundamentals of recovery of patients with bladder cancer. Kazan Medical Journal 1999;4:279–82. (In Russ.).
14. Козлова П.С., Нюшко К.М., Горбач В.А. и др. Методики формирования неоцистуретраноанастомоза при ортотопической пластике мочевого пузыря после радикальной цистэктомии. Исследования и практика в медицине 2020;7(2):109–15.
DOI: 10.17709/2409-2231-2020-7-2-10
Kozlova P.S., Nyushko K.M., Gorbach V.A. et al. Methods of formation of neocysturethroanastomosis in orthotopic bladder plastic surgery after radical cystectomy. Issled Prakt Med = Research and Practice in Medicine 2020;7(2):109–15. (In Russ.).
DOI: 10.17709/2409-2231-2020-7-2-10
15. Nouhaud F.X., Coughlin G. Advantages of an intracorporeal W-shaped neobladder. Eur Urol Open Sci 2021;35:14–15.
DOI: 10.1016/j.euros.2021.09.020
16. Shimizu F., Muto S., Kitamura K. et al. Robot-assisted radical cystectomy with modified vesica ileale Padovana (VIP) neobladder configuration using a hybrid approach: initial experience. J Pers Med 2023;13(5):802. DOI: 10.3390/jpm13050802
17. Guru K.A. Intracorporeal orthotopic neobladder: est modus in rebus. Eur Urol Open Sci 2021;35:16–17.
DOI: 10.1016/j.euros.2021.10.007
18. Symeonidis E.N., Falagas M.E., Dimitriadis F. Urinary tract infections in patients undergoing radical cystectomy and urinary diversion: challenges and considerations in antibiotic prophylaxis. Transl Androl Urol 2019;8(4):286–9.
DOI: 10.21037/tau.2019.07.12
19. Simon J. Ectopia vesicae. Lancet 1852;2:568–70.
20. Tizzoni E., Foggi A. Die Wiederherstellung der Harnblase. Zentralbl Chir 1888;15:921–6. (In German).
21. Колонтарев К.Б., Медведев В.Л., Семенякин И.В. и др. Робот-ассистированная радикальная цистэктомия: методические рекомендации. М.: ИД «АБВ-пресс», 2018. 36 с.
Kolontarev K.B., Medvedev V.L., Semenyakin I.V. et al. Robot-assisted radical cystectomy: guidelines. Moscow: ABV-press, 2018; 36 p. (In Russ.).
22. Zaayer F.J. Discussion: intra-abdominale plastieken. Ned Tijdschr Geneesk 1911;65:836.
23. Мусаев Т.Н. Ортотопическое отведение мочи после радикальной цистэктомии. Georgian Medical News 2017;263(2):29–33.
Musaev T.N. Orthotopic urine removal after radical cystectomy. Georgian Medical News 2017;263(2):29–33. (In Russ.).
24. Ситдыков Э.Н. Замещение мочевого пузыря изолированной кишечной петлей при раке и тотальном папилломатозе. Автореф. дис. ... д-ра мед. наук. Казань, 1971.
Sitdykov E.N. Replacement of the bladder with an isolated intestinal loop in cancer and total papillomatosis. Abstract of the dissertation for the degree of doctor of medical sciences. Kazan, 1971. (In Russ.).
25. Галеев Р.Х. Цистэктомия у больных раком мочевого пузыря. Вопросы онкологии 1992;38(9):1118–24.
Galeev R.K. Cystectomy in bladder cancer patients. Voprosy onkologii 1992;38(9):1118–24. (In Russ.).
26. Нестеров С.Н., Ханалиев Б.В., Рогачиков В.В. и др. Кишечная пластика мочевого пузыря. Вестник Национального медико-хирургического центра им. Н.И. Пирогова 2016;11(3):105–10.
Nesterov S.N., Hanaliev B.V., Rogachikov V.V. et al. Intestinal plastic bladder. Vestnik Nacionalnogo mediko-khirurgicheskogo tsentra imeni N.I. Pirogova = Bulletin of Pirogov National Medical and Surgical Center 2016;11(3):105–10. (In Russ.).
27. Studer U.E., Danuser H., Merz V.W. et al. Experience in 100 patients with an ileal low pressure bladder substitute combined with an afferent tubular isoperistaltic segment. J Urol 1995;154(1):49–56.
28. Lavallée E., Wiklund P. The Studer neobladder: an established and reproducible technique for intracorporeal urinary diversion. Eur Urol Open Sci 2021;35:18–20.
DOI: 10.1016/j.euros.2021.09.019
29. Elmajian D.A., Stein J.P., Esrig D. et al. The Kock ileal neobladder: updated experience in 295 male patients. J Urol 1996;156(3):920–5.
DOI: 10.1016/s0022-5347(01)65663-5
30. Hautmann R.E., Egghart G., Frohneberg D., Miller K. The ileal neobladder. J Urol 1988;139(1):39–42.
DOI: 10.1016/s0022-5347(17)42283-x
31. Pagano F., Artibani W., Aragona F. et al. La vejiga ileal Padovana (VIP): Técnica quirúrgica, evaluación funcional a largo plazo, complicaciones y conducta a seguir [Vesica ileale Padovana (VIP): surgical technique, long-term functional evaluation, complications and management]. Arch Esp Urol 1997;50(7):785–93. (In Spanish).
32. Атдуйев В.А., Любарская Ю.О., Ледяев Д.С. и др. Отдаленные функциональные результаты ортотопической деривации мочи по Studer и VIP после радикальной цистэктомии у женщин. Вестник урологии 2020;8(2):10–20.
DOI: 10.21886/2308-6424-2020-8-2-10-20
Atduev V.A., Lyubarskaya Yu.O., Ledyayev D.S. et al. Long-term functional results of orthotopic urine derivation by Studer and VIP after radical cystectomy in women. Vestnik urologii = Bulletin of Urology 2020;8(2):10–20. (In Russ.).
DOI: 10.21886/2308-6424-2020-8-2-10-20
33. Sheybaee Moghaddam F., Ghoreifi A., Djaladat H. Comparative performance of the different orthotopic urinary diversions. Curr Opin Urol 2022;32(5):554–60.
DOI: 10.1097/MOU.0000000000001016
34. Матвеев Б.П., Фигурин К.М., Карякин О.Б. Рак мочевого пузыря. М.: Вердана, 2001. 254 с.
Matveev B.P., Figurin K.M., Karyakin O.B. Bladder cancer. Moscow: Verdana, 2001. 254 p. (In Russ.).
35. Lavallée E., Sfakianos J., Mehrzin R., Wiklund P. Detailed Description of the Karolinska technique for intracorporeal Studer neobladder reconstruction. J Endourol 2022;36(S2):67–72.
DOI: 10.1089/end.2022.0248
36. Lavallée E., Dovey Z., Pathak P. et al. Functional and oncological outcomes of female pelvic organ-preserving robot-assisted radical cystectomy. Eur Urol Open Sci 2021;36:34–40.
DOI: 10.1016/j.euros.2021.11.010
37. Перепечай В.А., Коган М.И. Патент № 2371102, МПК А61В17/00 (2006.01). Способ инвертирующей ортотопической илеоцистопластики при короткой брыжейке подвздошной кишки: № 2008117688/14: заявл. 04.05.2008, опубл. 27.10.2009, бюл. № 30.
Perepechaj V.A., Kogan M.I. Patent № 2371102, A61B 17/00 (2006.01). Inverting orthotopic ileocystoplasty technique in short mesoileum: No. 2008117688/14: application 04.05.2008: published 27.10.2009, bul. No 30. (In Russ.).
38. Васильев О.Н., Перепечай В.А., Коган М.И. Патент № 2731890, МПК А61В 17/00(2006.01), 17/11(2006.01). Способ

- ортотопической илеоцистопластики при недостаточной длине брыжейки тонкой кишки: № 2020103458: заявл. 27.01.2020, опубл. 09.09.2020, бюл. № 25.
Vasilev O.N., Perepechaj V.A., Kogan M.I. Patent № 2731890, A61B 17/00(2006.01), 17/11(2006.01). Method of orthotopic ileocystoplasty with insufficient length of mesentery of small intestine: No. 2020103458: application 27.01.2020: published 09.09.2020, bul. No 25. (In Russ.).
39. Чиссов В.И., Русаков И.Г., Теплов А.А., Перепечин Д.В. Патент № 2290092, МПК А61В 17/00(2006.01). Способ формирования ортотопического мочевого резервуара: № 2005130592/14: заявл. 03.10.2005: опубл. 27.12.2006, бюл. № 36.
Chissov V.I., Rusakov I.G., Teplov A.A., Perepechin D.V. Patent № 2290092, A61B 17/00(2006.01). Method for developing orthotopic bladder's reservoir: No. 2005130592/14: application 03.10.2005: published 27.12.2006, bul. No. 36. (In Russ.).
40. Комяков Б.К., Сергеев А.В., Фадеев В.А. и др. Патент № 2408305, МПК А61В 17/11(2006.01). Способ ортотопической илеоцистопластики у больных с дивертикулом Меккеля, свободно локализующимся у брюшной полости: № 2009121987/14: заявл. 08.06.2009: опубл. 10.01.2011, бюл. № 1.
Komjakov B.K., Sergeev A.V., Fadeev V.A. et al. Patent № 2408305, A61B 17/11(2006.01). Method of ortotopic iliocystoplasty in patients with Meckel's diverticulum, freely located in abdominal cavity: No. 2009121987/14: application 08.06.2009: published 10.01.2011, bul. No. 1. (In Russ.).
41. Васильченко М.И. Патент № 2337630, МПК А61В 17/00(2006.01). Способ ортотопической тонкокишечной пластики мочевого пузыря: № 2007112608/14: заявл. 5.04.2007: опубл. 10.11.2008, бюл. № 31.
Vasil'chenko M.I. Patent № 2337630, A61B 17/00(2006.01). Method of orthotopic enteral cystoplasty: No. 2007112608/14: application 5.04.2007: published 10.11.2008, bul. No. 31. (In Russ.).
42. Hussein A.A., Ahmed Y.E., Kozlowski J.D. et al. Robot-assisted approach to 'W'-configuration urinary diversion: a step-by-step technique. *BJU Int* 2017;120(1):152–7.
DOI: 10.1111/bju.13824

Вклад авторов

К.Р. Исламов: разработка концепции и дизайна исследования, написание текста статьи, сбор и анализ данных;
Б.И. Гатауллин: редактирование статьи, сбор и анализ данных;
М.М. Насруллаев: анализ данных и литературы;
Р.Г. Исламов: получение данных для анализа;
И.Г. Гатауллин: разработка концепции и дизайна исследования, редактирование статьи, критическая оценка текста на предмет содержания.

Authors' contributions

K.R. Islamov: development of the concept and design of the study, writing the text of the article, data collection and analysis;
B.I. Gataullin: article editing, data collection and analysis;
M.M. Nasrullaev: analysis of data and literature;
R.G. Islamov: obtaining data for analysis;
I.G. Gataullin: development of the concept and design of the study, editing of the article, critical evaluation of the text for the content.

ORCID авторов / ORCID of authors

К.Р. Исламов / K.R. Islamov: <https://orcid.org/0000-0002-8699-715X>
Б.И. Гатауллин / B.I. Gataullin: <https://orcid.org/0000-0003-1695-168X>
М.М. Насруллаев / M.M. Nasrullaev: <https://orcid.org/0000-0003-4491-2098>
Р.Г. Исламов / R.G. Islamov: <https://orcid.org/0009-0000-8937-8066>
И.Г. Гатауллин / I.G. Gataullin: <https://orcid.org/0000-0001-5115-6388>

Конфликт интересов. Авторы заявляют об отсутствии конфликта интересов.
Conflict of interest. The authors declare no conflict of interest.

Финансирование. Работа выполнена без спонсорской поддержки.
Funding. The work was performed without external funding.

Сравнение непосредственных результатов лечения больных раком ободочной кишки после D2- и D3-лимфодиссекций

В.В. Балабан¹, М.Г. Мутык², Н.В. Бондаренко^{2,3}, С.Э. Золотухин^{2,3}, О.В. Совпель^{2,3}, И.В. Совпель^{2,3}, М.М. Клочков^{2,3}, Д.С. Зыков², И.В. Рублевский^{2,3}, И.А. Тулина¹, В.М. Нековаль¹, С.И. Бархатов¹, А.Е. Васильев¹, П.В. Царьков¹

¹ФГАОУ ВО «Первый Московский государственный медицинский университет им. И.М. Сеченова» Минздрава России; Россия, 119991 Москва, ул. Трубецкая, 8, стр. 2;

²Республиканский онкологический центр им. проф. Г.В. Бондаря Минздрава ДНР; Россия, 283092 Донецк, ул. Полоцкая, 2а;

³ФГБОУ ВО «Донецкий государственный медицинский университет им. М. Горького»; Россия, 283003 Донецк, пр-кт Ильича, 16

Контакты: Владимир Владимирович Балабан balaban@kkmx.ru

Введение. Выполнение D3-лимфодиссекции остается спорным вопросом в хирургии рака ободочной кишки (РОК), поскольку в представлении хирургов расширение объема операции ассоциируется с увеличением числа послеоперационных осложнений.

Цель исследования – сравнить непосредственные результаты лечения больных РОК после D2- и D3-лимфодиссекций.

Материалы и методы. Дизайн исследования – проспективное рандомизированное. Критерии включения в исследование: возраст старше 18 лет, аденокарцинома ободочной кишки cT3–4N0–2M0, согласие пациента на участие в исследовании. Критерии невключения в исследование: наличие отдаленных метастазов, выявленных во время предоперационного обследования, cTis–T2, cT4b (поджелудочная железа, желудок, тонкая кишка, мочеточник, мочевого пузыря, почка), осложненное течение заболевания (перфорация опухоли, острая кишечная непроходимость), предшествующая химиотерапия или лучевая терапия, синхронный или метакронный рак, беременность или кормление грудью, отказ от участия в исследовании. Критерием исключения была эксплоративная лапаротомия или лапароскопия.

Результаты. Всего в исследование включено 436 пациентов, различий по клинической характеристике группы D2 и D3 не выявлено. В группе D2-лимфодиссекции частота непреднамеренных повреждений сосудов была у 7 (3,2 %) пациентов, в группе D3-лимфодиссекции – у 15 (6,9 %) ($p = 0,12$). При D3-лимфодиссекции время операции увеличивается на 30 мин ($p < 0,001$). Различия в объеме кровопотери между группами клинически незначимы. Ручной анастомоз был сформирован у 146 (67 %) и 137 (62,8 %) пациентов в группе D2 и D3 соответственно ($p = 0,42$). Операция Гартмана была выполнена у 2 (0,9 %) пациентов в группе с D2-лимфодиссекцией. Осложнения IIIb были зафиксированы у 5 (2,3 %) и 9 (4,1 %) пациентов в группах D2- и D3-лимфодиссекций соответственно ($p = 0,42$). Несостоятельность швов анастомоза не выявлена в группе D2-лимфодиссекции, в группе D3-лимфодиссекции диагностирована у 3 (1,4 %) пациентов ($p = 0,25$). Послеоперационных полиорганной недостаточности (IV) или летальности (V) не отмечено. Хорошее качество препарата было у 160 (73,4 %) пациентов в группе D2-лимфодиссекции и у 163 (74,8 %) в группе D3-лимфодиссекции ($p = 0,79$). Медиана количества исследованных лимфатических узлов была на 11 больше в группе D3-лимфодиссекции ($p < 0,001$). Поражение апикальных лимфатических узлов отмечено у 5 (2,3 %) пациентов в группе D3-лимфодиссекции. Группы не различались по границе резекции R0.

Выводы. D3-лимфодиссекция безопасна с точки зрения непосредственных результатов лечения РОК.

Ключевые слова: рак ободочной кишки, D2-лимфодиссекция, D3-лимфодиссекция, стандартная резекция ободочной кишки, CME, non-CME

Для цитирования: Балабан В.В., Мутык М.Г., Бондаренко Н.В. и др. Сравнение непосредственных результатов лечения больных раком ободочной кишки после D2- и D3-лимфодиссекций. Хирургия и онкология 2024;14(1):51–61. DOI: <https://doi.org/10.17650/2949-5857-2024-14-1-51-61>

Comparison of short-term outcomes of D2 and D3 lymph nodes dissection for colon cancer

V.V. Balaban¹, M.G. Mutyk², N.V. Bondarenko^{2,3}, S.E. Zolotukhin^{2,3}, O.V. Sovpel^{2,3}, I.V. Sovpel^{2,3}, M.M. Klochkov^{2,3}, D.S. Zykov², I.V. Rublevskiy^{2,3}, I.A. Tulina¹, V.M. Nekoval¹, S.I. Barkhatov¹, A.E. Vasilyev¹, P.V. Tsarkov¹

¹I.M. Sechenov First Moscow State Medical University, Ministry of Health of Russia; Build. 2, 8 Trubetskaya St., Moscow 119991, Russia;

²G.V. Bondar Republican Cancer Center, Ministry of Health of the Donetsk People's Republic; 2a Polotskaya St., Donetsk 283092, Russia;

³M. Gorky Donetsk State Medical University; 16 Ilicha Prospekt, Donetsk 283003, Russia

Contacts: Vladimir Vladimirovich Balaban balaban@kkmx.ru

Background. D3 lymph node dissection remains controversial in colon cancer surgery.

Aim. To compare the short-term of D2 and D3 lymph nodes dissection for colon cancer.

Materials and methods. Design of the study – prospective randomized controlled study. Inclusion criteria: age over 18 years, colon adenocarcinoma cT3–4N0–2M0, patient consent to participate in the study. Exclusion criteria: distant metastases diagnosed preoperatively, cTis–T2, cT4b (pancreas, stomach, small intestine, ureter, bladder, kidney), emergent cases (limited to tumor perforation, acute bowel obstruction), history of previous chemotherapy or radiation therapy, synchronous or metachronous cancer, pregnancy or breastfeeding, refusal to participate in the study. Withdrawal criteria were exploratory laparotomy/laparoscopy or other reasons for refusing resection.

Results. A total of 436 patients were included in the study no differences were found in the clinical characteristics of groups D2 and D3. In the D2 lymph node dissection group the incidence of unintentional vascular injuries was in 7 (3.2 %) patients, in the D3 lymph node dissection group – in 15 (6.9 %) patients ($p = 0.12$). The operating time increased by 30 minutes in D3 lymph node dissection group ($p < 0.001$). Differences in blood loss between groups were not clinically significant. Hand-sewn anastomosis was performed in 146 (67 %) and 137 (62.8 %) patients in groups D2 and D3, respectively ($p = 0.42$). Hartmann's procedure was performed in 2 (0.9 %) patients in the D2 lymph node dissection group. Complications IIIb were recorded in 5 (2.3 %) and 9 (4.1 %) patients in lymph node dissection groups D2 and D3, respectively ($p = 0.42$). Anastomotic leakage was not observed in the D2 lymph node dissection group; in the D3 lymph node dissection group, it was diagnosed in 3 (1.4 %) patients ($p = 0.25$). Postoperative multiple-organ failure (IV) or mortality (V) were not observed. Grade 3 quality of the specimen was observed in 160 (73.4 %) patients in the D2 lymph node dissection group, 163 (74.8 %) in the D3 lymph node dissection group ($p = 0.79$). The median number of lymph node harvested was 11 more in the D3 lymph node dissection group ($p < 0.001$). Apical lymph nodes were positive in 5 (2.3 %) patients in the D3 lymph node dissection group. There was no difference between the groups in R0 resection margin.

Conclusion. D3 lymph node dissection is safe in terms of short-term outcomes in the treatment of colon cancer.

Keywords: colon cancer, lymph node dissection, D2, conventional colectomy, D3, CME, non-CME

For citation: Balaban V.V., Mutyk M.G., Bondarenko N.V. et al. Comparison of short-term outcomes of D2 and D3 lymph nodes dissection for colon cancer. *Khirurgiya i onkologiya = Surgery and oncology* 2024;14(1):51–61. (In Russ.). DOI: <https://doi.org/10.17650/2949-5857-2024-14-1-51-61>

Введение

Главным методом лечения больных с I–III стадиями рака ободочной кишки (РОК) является хирургический [1], который включает удаление первичной опухоли с регионарными лимфатическими узлами (ЛУ). В 1909 г. J.K. Jamieson и J.F. Dobson вводили берлинскую лазурь в стенку толстой кишки трупов и наблюдали, как краситель распространяется по лимфатическим сосудам и окрашивает ЛУ. Они подразделили все ЛУ на параколические, промежуточные и главные (апикальные) [2]. Спустя 70 лет в Японии разработали классификацию, где каждая группа ЛУ обозначалась цифрами [3]. Кроме того, что японская классификация отражала принадлежность ЛУ к параколическим, промежуточным и апикальным, она обозначала, вдоль какого сосуда располагались ЛУ. Варианты лимфодиссекции были разделены на D1 – удаление параколических ЛУ, D2 – удаление параколических и промежуточных ЛУ, D3 – удаление всех трех групп ЛУ. С 1977 г. по настоящее время при II–III стадии РОК в Японии рекомендована D3-лимфодиссекция [3–4]. С учетом того, что публикации на английском языке от авторов из Японии стали доступными в англоязычной литературе спустя 15–20 лет,

на Западе впервые о расширении объемов лимфодиссекции заговорили в 2003 г. [5–7], а в 2009 г. была опубликована статья по стандартизации хирургии РОК [8], которую стали обозначать аббревиатурой CME+CVL (полная мезоколонэктомия с центральной перевязкой сосудов).

Несмотря на схожесть японской D3-лимфодиссекции и европейской CME+CVL, между ними существует ряд отличий [9]. Так, продольный клиренс при D3-лимфодиссекции подразумевает отступ 10 см от опухоли или 5 см от ближайшего питающего опухоль сосуда. В европейском подходе принято выполнять гемиколэктомию либо субтотальную резекцию ободочной кишки [7, 8]. Анатомические границы апикальных ЛУ у основания нижней брыжеечной артерии представлены для D3-лимфодиссекции, тогда как в концепции CME+CVL описано правило перевязки нижней брыжеечной артерии в 1 см от ее основания [10, 11]. Основным в концепции D3-лимфодиссекции является удаление всех регионарных ЛУ, а в концепции CME+CVL – диссекция острым путем в эмбриональном слое с целью сохранения мезоколической фасции.

Несмотря на то что оптимальный объем лимфодиссекции обсуждается около 20 лет, единого мнения

о необходимом и достаточном объеме ее выполнения нет. Основным аргументом против расширения объема лимфодиссекции служит вероятность увеличения числа осложнений в раннем послеоперационном периоде. По некоторым параметрам одни авторы демонстрируют преимущество D3-лимфодиссекции перед D2, другие – равенство результатов, третьи – преимущество D2 перед D3 [12–14]. Несмотря на то что проспективное рандомизированное исследование продемонстрировало безопасность D3-лимфодиссекции, консенсуса по безопасности и непосредственным результатам лечения пока не достигнуто [13].

Цель данного исследования – сравнить непосредственные результаты лечения больных РОК после D2- и D3-лимфодиссекций.

Материалы и методы

Было проведено проспективное двухцентровое рандомизированное исследование на базе Республиканского онкологического центра им. проф. Г.В. Бондаря и Клиники колопроктологии и малоинвазивной хирургии Первого МГМУ им. И.М. Сеченова. Протокол исследования одобрен локальным этическим комитетом Первого МГМУ им. И.М. Сеченова № 19–23. Все пациенты подписали информированное согласие на участие в исследовании. Критерии включения в исследование: возраст старше 18 лет, статус ASA 0–3, верифицированная при колоноскопии аденокарцинома ободочной кишки, cT3–4N0–2M0, информированное согласие пациента. Критерии невключения в исследование: наличие отдаленных метастазов, выявленных во время предоперационного обследования, cTis–T2, cT4b (поджелудочная железа, желудок, тонкая кишка, мочеточник, мочевой пузырь, почка), осложненное течение заболевания (перфорация опухоли, острая кишечная непроходимость), предшествующая химио- или лучевая терапия, синхронный или метасинхронный рак, беременность или кормление грудью, отказ от участия в исследовании. Критерием исключения была эксплоративная лапаротомия или лапароскопия.

Первичной конечной точкой была 3-летняя безрецидивная выживаемость (БРВ), вторичными конечными точками – интра- и послеоперационные осложнения, послеоперационная летальность, количество исследованных ЛУ, количество пораженных ЛУ, функциональные результаты и общая выживаемость.

Объем выборки

Расчет объема выборки проведен в программе PASS 11. Разница в 3-летней БРВ при сравнении D2- и D3-лимфодиссекций при РОК варьирует от 6 до 10 % в пользу D3-лимфодиссекции [15, 16]. Исходя из этого, 8 % (82 % в группе D2 и 90 % в группе D3) разница в 3-летней БРВ приемлема для расчета объема выборки. Мощность исследования составит 80 %, ошибка первого рода – 5 %. При потере 10 % больных в ка-

ждой группе и наборе пациентов в течение 3 лет с общей продолжительностью исследования 7 лет необходимо включить 436 пациентов – по 218 в каждую группу.

Рандомизация и ослепление

Список случайных чисел был сгенерирован с использованием программы RStudio и загружен в электронную форму описания клинического случая (eCRF) с соотношением распределения 1:1 (группы D2 и D3). Блочная рандомизация была стратифицирована по локализации опухоли (правосторонняя, левосторонняя) со схемой распределения 1:1. После отбора пациентов в соответствии с критериями включения/невключения получали добровольное информированное согласие на их участие в исследовании. Исследование являлось открытым (пациент и хирург знали, какой тип лимфодиссекции будет выполнен). В группе D2-лимфодиссекции в случае интраоперационной картины макроскопически подозрительных апикальных ЛУ хирург удалял их по этическим соображениям. После удаления хирург фиксировал эту информацию в eCRF, при этом пациент не переходил в группу D3-лимфодиссекции и продолжал быть под наблюдением в группе D2-лимфодиссекции.

Оперативное вмешательство

При правосторонней локализации опухоли больным выполняли правостороннюю гемиколэктомию. При локализации в средней трети поперечной ободочной кишки и левой половине ободочной кишки выполнялась сегментарная резекция в зависимости от питающих опухоль сосудов. Проксимальный и дистальный клиренсы составляли не менее 10 см.

Медиальная граница D2-лимфодиссекции

При правосторонней локализации медиальная граница D2-лимфодиссекции начиналась от места фиксации мезоколона к верхней (pars superior) части двенадцатиперстной кишки, далее по передней поверхности двенадцатиперстной кишки в области подвздошно-ободочной артерии и вены в 1 см от латерального (правого) края верхней брыжеечной вены, окончание границы было на 2 см ниже проекции подвздошно-ободочных сосудов (рис. 1). При левосторонней локализации не удалялась 253-я группа ЛУ (рис. 2).

При локализации опухоли в изгибах (печеночном и селезеночном) и поперечной ободочной кишке не удалялась 223-я группа ЛУ, расположенная ниже (центральнее) бифуркации средней ободочной артерии на правую и левую ветви.

Медиальная граница D3-лимфодиссекции

При правосторонней локализации медиальная граница D3-лимфодиссекции начинается от нижнего края поджелудочной железы, продолжается по левому

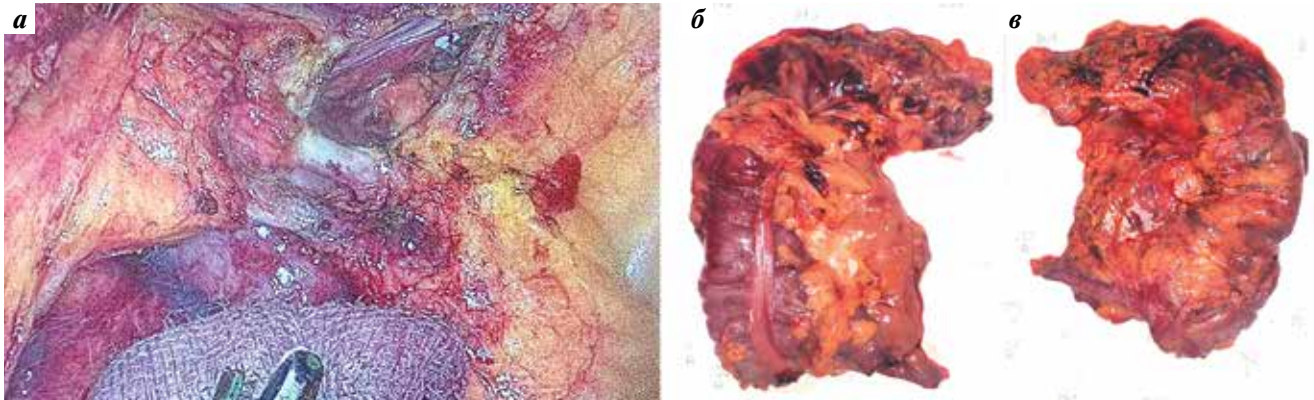


Рис. 1. Интраоперационный вид (а) и препарат (б, в) после D2-лимфодиссекции при раке правой половины ободочной кишки
Fig. 1. Intraoperative view (a) and specimen (б, в) after D2 lymph nodes dissection for right colon cancer

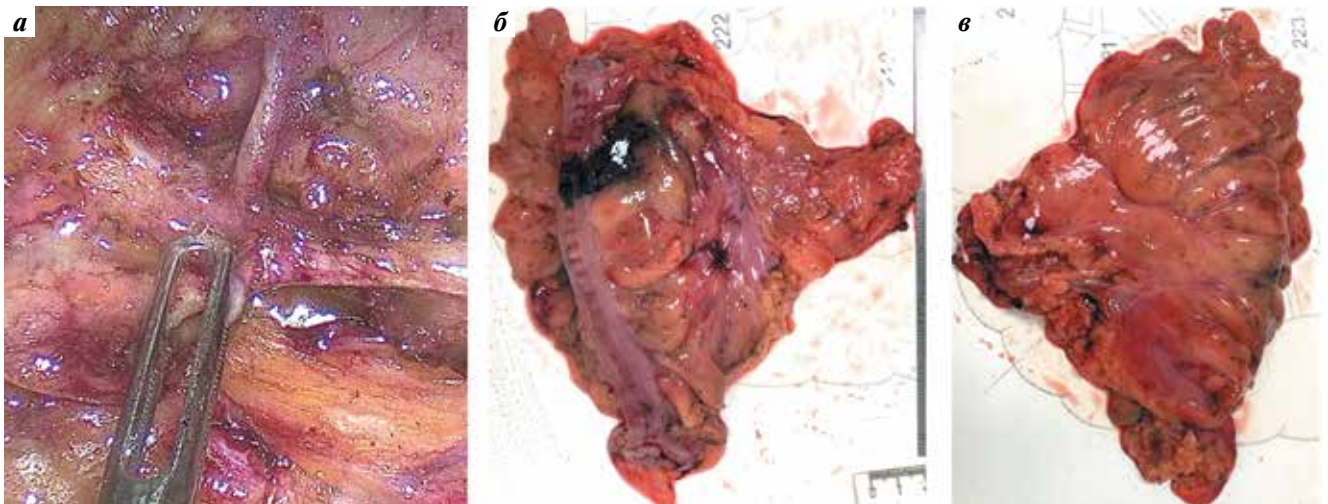


Рис. 2. Интраоперационный вид (а) и препарат (б, в) после D2-лимфодиссекции при раке левой половины ободочной кишки
Fig. 2. Intraoperative view (a) and specimen (б, в) after D2 lymph nodes dissection for left colon cancer

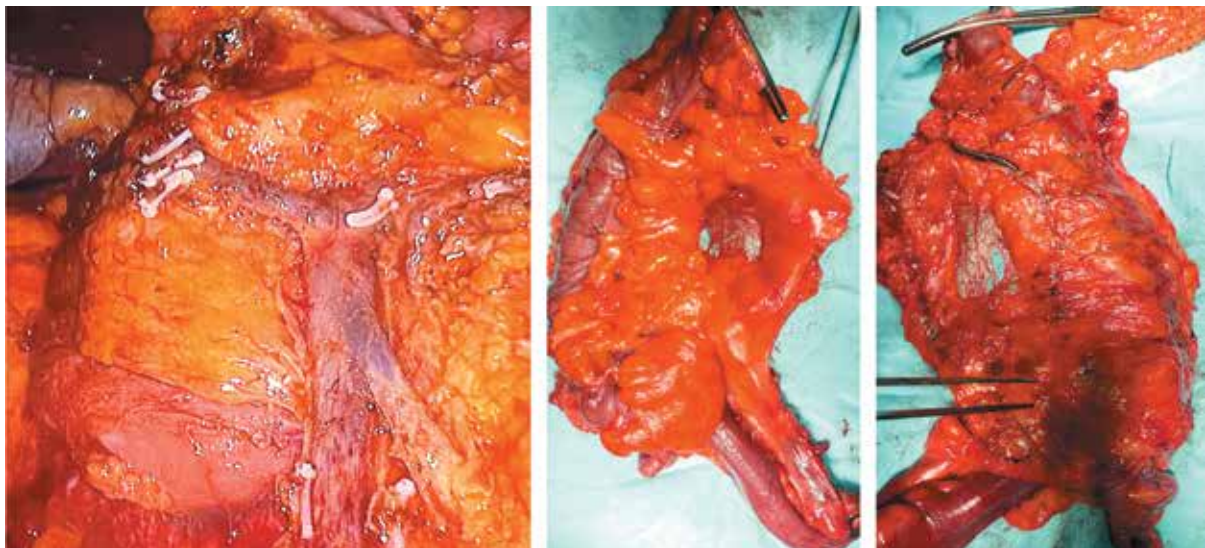


Рис. 3. Интраоперационный вид и препарат после D3-лимфодиссекции при раке правой половины ободочной кишки
Fig. 3. Intraoperative view and specimen after D3 lymph nodes dissection for right colon cancer

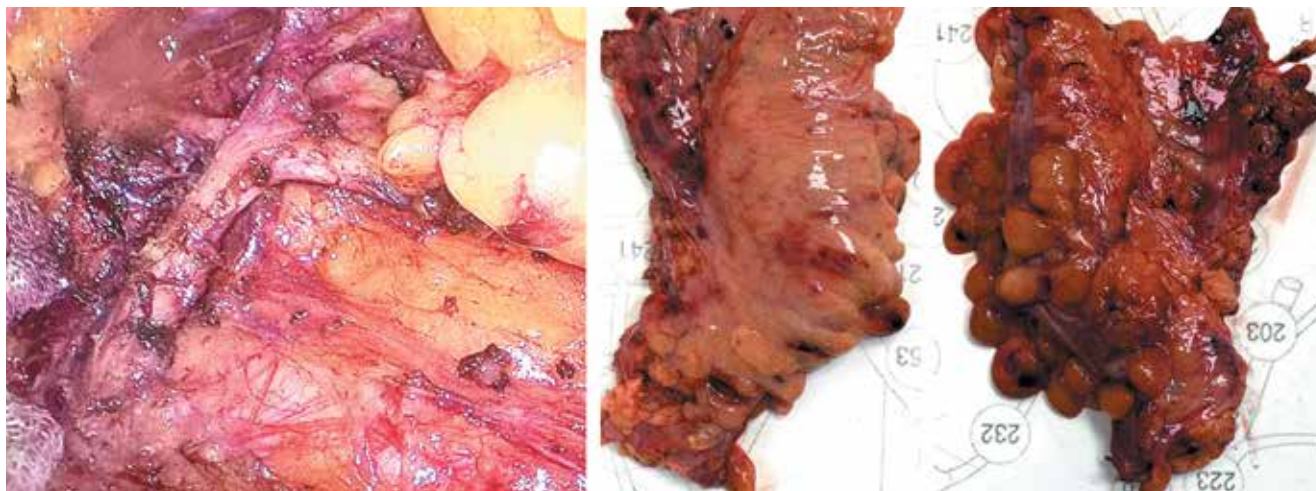


Рис. 4. Вид после удаления 253 группы лимфатических узлов

Fig. 4. View after removal of 253 groups of lymph nodes

краю передней поверхности верхней брыжеечной вены и заканчивается на 2 см ниже основания подвздошно-ободочной вены (рис. 3). При левосторонней локализации, а также в поперечной ободочной кишке и изгибах (печеночном и селезеночном) удаляли 223-ю и 253-ю группы ЛУ (рис. 4). Границы 253-й группы ЛУ были описаны ранее [10, 17].

Исследование удаленного препарата

Разборку макропрепарата и выделение ЛУ осуществляла бригада хирургов на «свежем» препарате после его фотофиксации с 2 сторон. Брыжейка ободочной кишки была препарирована, видимые ЛУ выделены. Исключение составлял участок параколической клетчатки, ограниченный размерами опухоли (для определения инвазии опухоли в брыжейку, а также интра- и экстрамуральной инвазий, опухолевых депозитов, опухолевого почкования). Качество препарата оценивали по классификации N. West и соавт. [18].

Статистический анализ

Количественные переменные представлены в виде медианы и размаха на основании теста Шапиро–Уилка, который показал ненормальное распределение по всем количественным признакам. Номинальные и порядковые переменные представлены в виде абсолютных чисел и процентов. Для сравнения категориальных переменных использовали критерий Пирсона или точный критерий Фишера. Все статистические тесты были двусторонними, а статистическая значимость определялась как $p < 0,05$. Статистический анализ проведен в RStudio (общая публичная лицензия версии 3).

Результаты

За период с января 2017 по декабрь 2020 г. в исследование были включены 458 больных РОК. Блок-схе-

ма включения пациентов в исследования представлена на рис. 5.

Локализацию опухоли в ободочной кишке или ректосигмоидном отделе устанавливали на основании компьютерной, магнитно-резонансной томографии и колоноскопии, однако интраоперационно у некоторых пациентов в обеих группах было выявлено

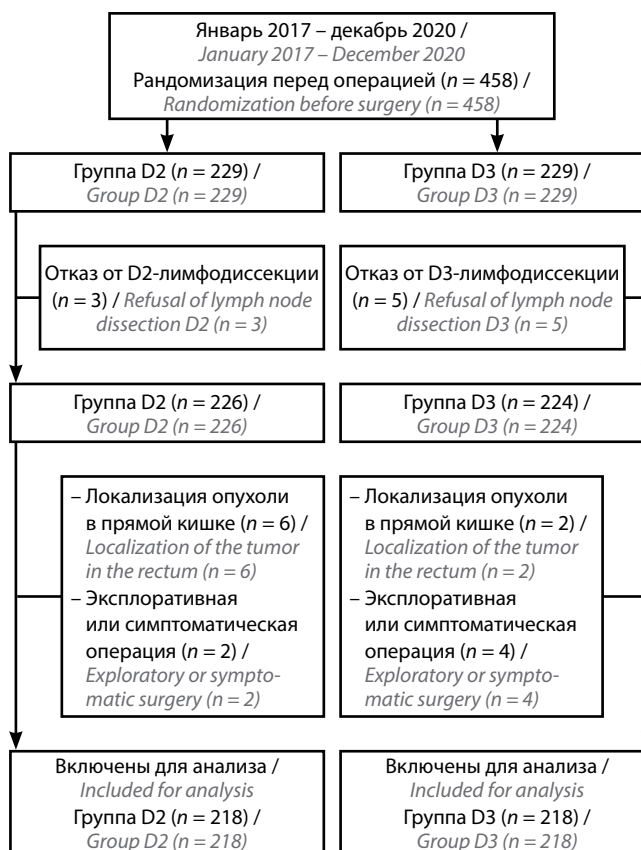


Рис. 5. Блок-схема включения пациентов в исследование

Fig. 5. Flowchart of patient inclusion in the study

Таблица 1. Клиническая характеристика пациентов в группах D2- и D3-лимфодиссекций
Table 1. Clinical characteristics of patients in lymph node dissection groups D2 and D3

Признак Variable	Группа D2 (n = 218) Group D2 (n = 218)	Группа D3 (n = 218) Group D3 (n = 218)	Значение p p-value
Возраст, медиана (размах), лет Age, median (range), years	69 (28–90)	71 (25–90)	0,99
Мужской пол, n (%) Male gender, n (%)	107 (49,1)	102 (46,8)	0,7
ИМТ, медиана (размах), кг/м ² BMI, median (range), kg/m ²	26 (18–45)	26 (15–43)	0,78
Статус ASA, n (%): ASA Status, n (%):			
1	67 (30,7)	61 (28)	0,63
2	126 (57,8)	126 (57,8)	
3	25 (11,5)	31 (14,2)	
Локализация опухоли в ободочной кишке, n (%) Localization of the tumor in the colon, n (%)			0,23
Слепая Cecum	43 (19,8)	43 (19,8)	
Восходящая Ascending colon	35 (16)	46 (21,1)	
Печеночный изгиб Hepatic flexure	23 (10,6)	12 (5,6)	
Поперечно-ободочная Transverse colon	8 (3,6)	8 (3,6)	
Селезеночный Splenic flexure	10 (4,6)	8 (3,6)	
Нисходящая Descending colon	13 (5,9)	6 (2,7)	
Сигмовидная Sigmoid colon	64 (29,4)	64 (29,4)	
Ректосигмоидный отдел Rectosigmoid junction	22 (10,1)	31 (14,2)	
Предоперационные осложнения со стороны опухоли, n (%) Preoperative tumor complications, n (%)	78 (35,8)	71 (32,6)	

несоответствие данных предоперационных обследований с данными интраоперационной ревизии, поэтому пациенты с раком прямой кишки были исключены из исследования. По клинической характеристике пациентов группы не различались (табл. 1).

Наиболее частым осложнением опухолевого процесса при правосторонней локализации была анемия. Нарушение кишечной проходимости до операции встречалось только при левосторонней локализации опухоли. Интра- и послеоперационные данные пациентов представлены в табл. 2.

Непреднамеренное повреждение сосудов во время оперативного вмешательства встречалось чаще в группе D3-лимфодиссекции. При правосторонней локализации опухоли было у 2 (1,8 %) и 6 (5,5 %) пациентов в группе D2- и D3-лимфодиссекций соответственно, при левосторонней – у 5 (4,6 %) и 9 (8,3 %) соответственно. Различий по частоте непреднамеренных повреждений сосудов между правосторонней и левосторонней локализациями опухоли не выявлено ($p = 0,62$). Повреждений верхних брыжеечных сосудов не было.

Необходимо отменить несколько случаев, которые сопровождалась массивной кровопотерей. В группе D2-лимфодиссекции у 1 больного было непреднамеренное повреждение аорты при локализации опухоли в сигмовидной кишке. Это было связано с аневризмой аорты в области места отхождения нижней брыжеечной артерии, которая не была распознана до операции. Хирург принял стенку аневризмы за ЛУ, при выделении которого была повреждена ее стенка. В последующем аорта была ушита нитью пролен 4-0, кровопотеря составила 1000 мл. В группе D3-лимфодиссекции стоит отметить непреднамеренное повреждение правой наружной подвздошной вены, которое произошло из-за распространения опухоли слепой кишки на правую подвздошную область рядом со стенкой подвздошной вены. Кровотечение было остановлено путем ушивания дефекта нитью пролен 4-0, кровопотеря составила 700 мл. Еще у 1 пациента в группе D3-лимфодиссекции оторвалась средняя ободочная артерия у места отхождения от верхней брыжеечной. В этой ситуации удалось клипировать культю средней

Таблица 2. Интра- и послеоперационные данные пациентов

Table 2. Intra- and postoperative data of the patients

Признак Variable	Группа D2 (n = 218) Group D2 (n = 218)	Группа D3 (n = 218) Group D3 (n = 218)	Значение p p-value
Лапароскопический доступ, n (%) Laparoscopic approach, n (%)	37 (17)	55 (25,2)	0,07*
Интраоперационные осложнения, n (%) Intraoperative complications, n (%)	20 (9,2)	26 (11,9)	0,41
Непреднамеренное повреждение сосудов, n (%) Unintentional vascular injury, n (%)	7 (3,2)	15 (6,9)	0,12*
Частота конверсий, n (%) Conversion rate, n (%)	1 (2,8)	2 (3,6)	1*
Анастомоз, n (%): Anastomosis, n (%):			
ручной hand-sewn	146 (67)	137 (62,8)	0,21*
аппаратный stapled	70 (32,1)	81 (37,2)	
операция Гартмана Hartmann's Procedure	2 (0,9)	0	
Превентивная стома, n (%) Preventive stoma, n (%)	4 (1,8)	6 (2,8)	0,34*
Несостоятельность швов анастомоза, n (%) Anastomotic leakage, n (%)	0	3 (1,4)	0,25*
Длительность операции, медиана (размах), мин Operation duration, median (range), min	150 (60–390)	180 (60–480)	<0,001
Кровопотеря, медиана (размах), мл Blood loss, median (range), ml	150 (20–1000)	150 (20–800)	0,06
Послеоперационные осложнения по Clavien–Dindo, n (%): Postoperative complications according to Clavien–Dindo, n (%):			
0	160 (73,4)	161 (73,8)	1
I	50 (22,9)	39 (17,9)	0,24
II	2 (0,9)	6 (2,8)	0,29*
IIIa	1 (0,5)	3 (1,4)	0,62*
IIIb	5 (2,3)	9 (4,1)	0,42
Послеоперационный койко-день, медиана (размах), дни Postoperative hospital stay, median (range), days	10 (4–26)	9 (5–28)	0,39

*Критерий Фишера.

*The Fisher criterion.

ободочной артерии без конверсии доступа [19]. Другие непреднамеренные повреждения сосудов не сопровождались значимыми с клинической точки зрения кровотечениями.

У большинства больных был использован ручной способ формирования анастомоза. При этом зафиксировано отсутствие несостоятельности швов данного вида анастомоза в обеих группах независимо от объема лимфодиссекции. Аппаратный шов применялся в основном при резекции левых отделов ободочной кишки для формирования колоректального анастомоза. Среди этих больных несостоятельность швов анастомоза в группе D2-лимфодиссекции не выявлена, а в группе D3-лимфодиссекции диагностирована у 3 (3,7 %) из 81 пациента. Продолжительность опера-

ции с D3-лимфодиссекцией была на 30 мин дольше по сравнению с группой D2-лимфодиссекции. Отличие в кровопотере между группами было клинически незначимым. Осложнения IIIa степени включали эндоскопическую остановку кровотечения, которая была выполнена 4 пациентам. Несостоятельности швов анастомоза после эндоскопического гемостаза не выявлено. В группе D2-лимфодиссекции осложнения IIIb степени: спаечная кишечная непроходимость (n = 3), вскрытие абсцесса малого таза (n = 1), дренирование лимфоцеле (n = 1). В группе D3-лимфодиссекции, помимо несостоятельности швов анастомоза у 3 пациентов, осложнения IIIb степени: внутрибрюшное кровотечение, перфорация тонкой кишки, фрагментация дренажа из брюшной полости, спаечная кишечная

Таблица 3. Послеоперационные результаты патогистологического исследования препаратов
Table 3. Pathological examination of specimens

Признак Variable	Группа D2 (n = 218) Group D2 (n = 218)	Группа D3 (n = 218) Group D3 (n = 218)	Значение p p-value
Качество удаленного препарата, n (%): Quality of the specimen, n (%):			
grade 1	1 (0,5)	1 (0,5)	0,79*
grade 2	45 (20,6)	38 (17,4)	
grade 3	160 (73,4)	163 (74,8)	
Нет данных No data	12 (5,5)	16 (7,3)	
Всего исследовано лимфатических узлов, медиана (размах), n Lymph node harvest, median (range), n	22 (8–75)	32 (8–143)	<0,001
Всего пораженных лимфатических узлов, медиана (размах), n Positive lymph nodes, median (range), n	5 (1–31)	5 (1–52)	<0,001
Поражение лимфатических узлов по группам, n (%): Positive lymph nodes by groups, n (%):			
параколические parasolic	55 (25,2)	77 (34,3)	0,83*
промежуточные intermediate	27 (12,4)	40 (18,3)	
апикальные apical	2 (9,5)**	5 (2,3)	
p-Стадия болезни, n (%): Stage p, n (%):			
I	17 (7,8)	14 (6,4)	0,09*
II	137 (62,8)	115 (52,8)	
III	61 (28)	85 (39)	
IV	3 (1,4)	4 (1,8)	
Экстрамуральная инвазия, n (%): Extramural invasion, n (%):			
да yes	63 (28,9)	75 (34,4)	0,26
нет no	155 (71,1)	143 (65,6)	
Степень злокачественности, n (%): Tumor grade, n (%):			
низкая low	52 (23,9)	56 (25,7)	0,74
высокая high	166 (76,1)	162 (74,3)	
Края резекции, n (%): Resection margins, n (%):			
R0	217 (99,1)	218 (100)	1*
R1	1 (0,5)	0	

*Критерий Фишера. **Процент рассчитан на 21 пациенте в группе D2-лимфодиссекции, которым дополнительно были удалены апикальные лимфатические узлы ввиду высокой вероятности их поражения.

*The Fisher criterion. **The percentage was calculated for 21 patients in the D2 lymph node dissection group who additionally had their apical lymph nodes removed due to the high probability of their lesion.

непроходимость, дренирование лимфоцеле, диагностическая лапароскопия (подозрение на несостоятельность швов анастомоза). Послеоперационная летальность отсутствовала. По общему числу послеоперационных осложнений, а также по их характеру значимых различий между группами не отмечено. Результаты патоморфологического исследования представлены в табл. 3.

В обеих группах было по одному наблюдению надрыва препарата во время экстракции через мини-

доступ по Пфанненштилю, в связи с чем качество препарата было оценено как плохое. У большинства пациентов качество препарата оценено как хорошее. В группе D3-лимфодиссекции исследовано больше ЛУ, и количество пораженных ЛУ в этой группе было больше, несмотря на одинаковую медиану в обеих группах. Апикальные ЛУ были поражены у 5 (2,3 %) пациентов в группе D3-лимфодиссекции, при этом у 4 пациентов с опухолью правосторонней локализации и лишь

у 1 – с левосторонней. Скип-метастазов в апикальных ЛУ не выявлено. Апикальные ЛУ были дополнительно удалены 21 (9,2 %) больному в группе D2-лимфодиссекции. У 2 (9,5 %) пациентов с правосторонней локализацией были выявлены метастазы. Стоит отметить, что при раке слепой кишки у 2 (2,3 %) пациентов были поражены ЛУ 221-й и/или 222-й групп, а при раке печеночного изгиба и проксимальной трети поперечной ободочной кишки у 4 (7,8 %) пациентов были поражены ЛУ 201-й и/или 202-й групп. По другим параметрам различий между группами не выявлено.

Обсуждение

Данное исследование подтвердило, что D3-лимфодиссекция является безопасной процедурой и не ухудшает непосредственные результаты лечения больных РОК. Наличие пораженных апикальных ЛУ в группе D2-лимфодиссекции свидетельствует о необходимости выполнения D3-лимфодиссекции в ситуации, когда хирург сталкивается с подозрительными ЛУ, расположенными у места отхождения питающих опухоль сосудов. Поражение ЛУ 221-й и/или 222-й групп при раке слепой кишки и поражение ЛУ 201-й и/или 202-й групп при раке печеночного изгиба ободочной кишки свидетельствует в пользу выполнения гемиколэктомии при правосторонней локализации опухоли.

Частота интраоперационных непреднамеренных повреждений верхней брыжеечной вены в группе СМЕ, по данным одного из крупнейших исследований в Европе, составила 1,7 % по сравнению с 0,2 % в группе со стандартной резекцией ($p < 0,001$) [14]. В исследовании RELARC непреднамеренное повреждение сосудов встречалось у 15 (3 %) больных в группе СМЕ по сравнению с 6 (1,2 %) в группе D2 ($p = 0,07$) [20]. Повреждение верхней брыжеечной вены и артерии встречалось в группе СМЕ у 4 (0,8 %) и 1 (0,2 %) пациентов соответственно. Промежуточные результаты рандомизированного исследования CoME-in демонстрируют схожие результаты по частоте (0,7 %) непреднамеренного повреждения верхней брыжеечной артерии в группе СМЕ [21]. В представленном нами исследовании непреднамеренных повреждений сосудов для правосторонней локализации выявлено у 2 (1,8 %) из 109 больных в группе D2-лимфодиссекции, у 6 (5,5 %) из 109 в группе D3-лимфодиссекции. При этом повреждения верхних брыжеечных сосудов не выявлено, что совпадает с результатами рандомизированного исследования по изучению частоты нежелательных явлений после D2- и D3-лимфодиссекций [13]. В метаанализе J. C. Kong и соавт. показали, что СМЕ увеличивает риски непреднамеренного повреждения сосудов в 3 раза, что в целом соответствует данным, которые представлены в нашем исследовании [22]. Стоит отметить, что непреднамеренное повреждение сосудов не привело к значимому ухудшению непосредственных ре-

зультатов лечения и, главное, послеоперационной летальности.

Несостоятельность швов анастомоза в исследованиях, посвященных сравнению D2- и D3-лимфодиссекций или СМЕ/non-СМЕ при РОК, варьирует от 1,2 до 8,5 % [13, 14, 23]. Послеоперационная летальность, которая напрямую связана с несостоятельностью швов анастомоза в исследованиях по лимфодиссекции, варьирует от 1,7 до 5,7 % [13, 14, 23]. В данном исследовании частота несостоятельности швов анастомоза составила 0 и 1,4 % в группе D2 и D3 соответственно, что отчасти объясняет отсутствие послеоперационной летальности в исследовании.

Многие авторы указывают на увеличение количества исследованных ЛУ при выполнении D3-лимфодиссекции, что также продемонстрировало данное исследование [12, 14, 20]. Некоторые исследования не отмечают различий по количеству исследованных ЛУ, что указывает на умозрительную разницу между объемами лимфодиссекций, которые обозначают как D2 и D3 [13]. Эта проблема возникла не случайно. Дело в том, что при раке правой половины ободочной кишки нет описания границ между параколическими, промежуточными и апикальными ЛУ [2]. Поэтому различные мнения авторов о границах D2-лимфодиссекции правомерны. Следствием этого является гетерогенность полученных результатов. Современная концепция D3-лимфодиссекции для правосторонней локализации опухолей противоречит схеме расположения регионарных ЛУ согласно японской классификации [3]. В японских рекомендациях по лечению рака также не описаны границы лимфодиссекции, а лишь приведено цифровое обозначение ЛУ, которые изображены на схеме в японской классификации. Информация о принципах, на которые опираются в основополагающей работе по границам D3-лимфодиссекции для правосторонней локализации опухоли, находится вне публичного доступа [4]. Для понимания обоснований медиальной границы D3-лимфодиссекции при правосторонней локализации необходимо ознакомиться с исследованием, которое изложено на японском языке. При левосторонней локализации проблема идентична, границы 253-й группы описаны лишь в хирургическом руководстве на японском языке [10]. В связи с этим в протоколах исследований нужно обращать внимание, что подразумевали авторы под объемами лимфодиссекции D2/non-СМЕ и D3/СМЕ. Так, в нескольких рандомизированных исследованиях разница в объеме удаляемых ЛУ при правосторонней локализации опухоли заключалась лишь в удалении клетчатки над передней поверхностью верхней брыжеечной вены [13, 20, 21]. При левосторонней локализации опухоли в рандомизированном исследовании под D2-лимфодиссекцией понимали высокую перевязку нижней брыжеечной артерии, что, по сути, является неполной D3-лимфодиссекцией

или СМЕ [13]. В настоящем исследовании объем лимфодиссекции отличался, как при правосторонней, так и при левосторонней локализации, от трех других рандомизированных исследований.

Частота поражения апикальных ЛУ в группе D3-лимфодиссекции составила 2,3 %, что совпадает с данными других авторов [5, 13, 20, 24]. По данным литературы, не выявлено сообщений о поражении апикальных ЛУ при рандомизации в группе D2-лимфодиссекции, которым дополнительно были удалены подозрительные апикальные ЛУ. В проведенном исследовании у 2 таких пациентов найдены метастазы. Этот факт является яркой демонстрацией того, что каждый хирург должен владеть навыком D3-лимфодиссекции, который включает умение работать с сосудами, знать вариантную сосудистую анатомию и быть готовым к ситуациям с непреднамеренным повреждением сосудов. Немаловажным является тот факт, что метастазы при раке слепой кишки могут локализоваться по ходу правой ветви средней ободочной артерии, а при раке печеночного изгиба — по ходу подвздошно-ободочной артерии. Подобное метастазирование

при раке правой половины ободочной кишки было также отмечено в нескольких исследованиях [5, 13, 24]. Это свидетельство того, что продольный клиренс при правосторонней локализации рака толстой кишки еще нуждается в дальнейшем изучении.

Данное исследование имеет ограничения. В первую очередь объем выборки рассчитан для 3-летней БРВ, поэтому все полученные результаты являются лишь вторичными конечными точками исследования, а не отражением статистической гипотезы. Генерализация данных в исследовании ограничена с учетом участия лишь 2 высокопоточковых центров. Способ разбора препарата не является распространенным.

Заключение

D3-лимфодиссекция является безопасной процедурой с точки зрения непосредственных результатов. При рутинном выполнении D2-лимфодиссекции часть пациентов нуждается в удалении апикальных ЛУ, что требует подготовки хирурга к выполнению D3-лимфодиссекции в случае возникновения такой необходимости.

ЛИТЕРАТУРА / REFERENCES

1. Федянин М.Ю., Гладков О.А., Гордеев С.С. и др. Практические рекомендации по лекарственному лечению рака ободочной кишки, ректосигмоидного соединения и прямой кишки. Практические рекомендации RUSSCO, часть 1. Злокачественные опухоли 2023;13(3s2-1):425–82. DOI: 10.18027/2224-5057-2023-13-3s2-1-425-482
Fedyanin M.Yu., Gladkov O.A., Gordeev S.S. et al. Practical recommendations for drug treatment of cancer of the colon, rectosigmoid junction and rectum. RUSSCO practical recommendations, part 1. Zlokachestvennyye opuholi = Malignant tumors 2023;13(3s2-1):425–82. (In Russ.). DOI: 10.18027/2224-5057-2023-13-3s2-1-425-482
2. Jamieson J.K., Dobson J.F. The lymphatics of the colon. Proc R Soc Med Surg Sect 1909;2:149–74. DOI: 10.1177/003591570900201506
3. Dennoh J. General rules for clinical and pathological studies on cancer of the colon, rectum and anus. The Japanese Journal of Surgery 1983;13:557–73. DOI: https://doi.org/10.1007/BF02469505
4. Hashiguchi Y., Muro K., Saito Y. et al. Japanese Society for Cancer of the Colon and Rectum (JSCCR) guidelines 2019 for the treatment of colorectal cancer. Int J Clin Oncol 2020;25(1):1–42. DOI: 10.1007/s10147-019-01485-z
5. Toyota S., Ohta H., Anazawa S. Rationale for extent of lymph node dissection for right colon cancer. Dis Colon Rectum 1995;38(7):705–11. DOI: 10.1007/BF02048026
6. Mori T., Takahashi K., Yasuno M. Radical resection with autonomic nerve preservation and lymph node dissection techniques in lower rectal cancer surgery and its results: the impact of lateral lymph node dissection. Langenbeck's Arch Surg 1998;383:409–15. DOI: 10.1007/s004230050153
7. Hohenberger W., Reingruber B., Merkel S. Surgery for colon cancer. Scand J Surg 2003;92(1):45–52. DOI: 10.1177/145749690309200107
8. Hohenberger W., Weber K., Matzel K. et al. Standardized surgery for colonic cancer: complete mesocolic excision and central
- ligation – technical notes and outcome. Colorectal Dis 2009;11(4):354–64; discussion 364–5. DOI: 10.1111/j.1463-1318.2008.01735.x
9. West N.P., Kobayashi H., Takahashi K. et al. Understanding optimal colonic cancer surgery: comparison of Japanese D3 resection and European complete mesocolic excision with central vascular ligation. J Clin Oncol 2012;30(15):1763–9. DOI: 10.1200/JCO.2011.38.3992
10. Watanabe M. Chokucho Komon Geka Shujutsu Hyojun Shujutsu to Step up Shujutsu (DS NOW-Digestive Surgery NOW-5). Tokyo, Japan, Medical View, 2009. 204 p. (In Japanese).
11. Sondana K., Quirke P., Hohenberger W. et al. The rationale behind complete mesocolic excision (CME) and a central vascular ligation for colon cancer in open and laparoscopic surgery: proceedings of a consensus conference. Int J Colorectal Dis 2014;29(4):419–28. DOI: 10.1007/s00384-013-1818-2
12. Abdelkhalik M., Setit A., Bianco F. et al. Complete mesocolic excision with central vascular ligation in comparison with conventional surgery for patients with colon cancer – the experiences at two centers. Ann Coloproctol 2018;34(4):180–6. DOI: 10.3393/ac.2017.08.05
13. Панайотти Л.Л. Непосредственные результаты выполнения D2 и D3 лимфодиссекций при хирургическом лечении рака ободочной кишки (рандомизированное проспективное исследование): дис. ... канд. мед. наук. СПб., 2020. https://www.niioncologii.ru/science/thesis/neposredstvennye-rezultaty-vypolneniya-d2-i-d3-limfodissekcij-pri-hirurgicheskom-lechenii-raka-obodochnoj-kishki/dissertaciya.pdf
Panayotti L.L. Immediate results of performing D2 and D3 lymph node dissections during surgical treatment of colon cancer (randomized prospective study): dissertation of a candidate of medical sciences. St. Petersburg, 2020. (In Russ.). https://www.niioncologii.ru/science/thesis/neposredstvennye-rezultaty-vypolneniya-d2-i-d3-limfodissekcij-pri-hirurgicheskom-lechenii-raka-obodochnoj-kishki/dissertaciya.pdf
14. Bertelsen C.A., Neuschwander A.U., Jansen J.E. et al. Short-term outcomes after complete mesocolic excision compared with

- 'conventional' colonic cancer surgery. *Br J Surg* 2016;103(5): 581–9. DOI: 10.1002/bjs.10083
15. Agalianos C., Gouvas N., Dervenis C. et al. Is complete mesocolic excision oncologically superior to conventional surgery for colon cancer? A retrospective comparative study. *Ann Gastroenterol* 2017;30(6):688–96. DOI: 10.20524/aog.2017.0197
 16. Bertelsen C.A., Neuenschwander A.U., Jansen J.E. et al. Disease-free survival after complete mesocolic excision compared with conventional colon cancer surgery: a retrospective, population-based study. *Lancet Oncol* 2015;16(2):161–8. DOI: 10.1016/S1470-2045(14)71168-4
 17. Balaban V., Tsugulya P., Tsarkov P. D3 lymph nodes dissection using lateral-to-medial approach in rectal cancer surgery. *Dis Colon Rectum* 2022;65(3):e180–1. DOI: 10.1097/DCR.0000000000002253
 18. West N.P., Morris E.J., Rotimi O. et al. Pathology grading of colon cancer surgical resection and its association with survival: a retrospective observational study. *Lancet Oncol* 2008;9(9):857–65. DOI: 10.1016/S1470-2045(08)70181-5
 19. Balaban V., Tulina I., Tsugulya P. et al. Superior mesenteric artery bleeding during D3 lymph node dissection for right colon cancer – A video vignette. *Colorectal Disease* 2023;25(7):1553–4. DOI: 10.1111/codi.16573
 20. Xu L., Su X., He Z. et al. Short-term outcomes of complete mesocolic excision versus D2 dissection in patients undergoing laparoscopic colectomy for right colon cancer (RELARC): a randomised, controlled, phase 3, superiority trial. *Lancet Oncol* 2021;22(3):391–401. DOI: 10.1016/S1470-2045(20)30685-9
 21. Degiuli M., Aguilar A.H.R., Solej M. et al. A randomized phase III trial of complete mesocolic excision compared with conventional surgery for right colon cancer: interim analysis of a nationwide multicenter study of the Italian Society of Surgical Oncology Colorectal Cancer Network (CoME-in trial). *Ann Surg Oncol* 2023. DOI: 10.1245/s10434-023-14664-0
 22. Kong J.C., Prabhakaran S., Choy K.T. et al. Oncological reasons for performing a complete mesocolic excision: a systematic review and meta-analysis. *ANZ J Surg* 2021;91(12):124–131. DOI: 10.1111/ans.16518
 23. Merkel S., Weber K., Matzel K.E. et al. Prognosis of patients with colonic carcinoma before, during and after implementation of complete mesocolic excision. *Br J Surg* 2016;103(9):1220–9. DOI: 10.1002/bjs.10183
 24. Son G.M., Yun M.S., Lee I.Y. et al. Clinical effectiveness of fluorescence lymph node mapping using ICG for laparoscopic right hemicolectomy: a prospective case-control study. *Cancers (Basel)* 2023;15(20):4927. DOI: 10.3390/cancers15204927

Вклад авторов

V.V. Балабан: разработка концепции и дизайна статьи, сбор и обработка материала, написание текста;
M.G. Мутык: разработка концепции и дизайна статьи, сбор материала;
N.V. Бондаренко: разработка концепции и дизайна статьи, сбор материала;
S.E. Золотухин: разработка концепции и дизайна статьи, сбор материала;
O.V. Совпель, I.V. Совпель, M.M. Клочков, D.S. Зыков, I.V. Рублевский, I.A. Тулина, V.M. Нековаль: сбор материала, редактирование статьи.
S.I. Бархатов: редактирование статьи;
A.E. Васильев: сбор материала;
P.V. Царьков: разработка концепции статьи, ее окончательное редактирование, сбор материала.

Authors' contributions

V.V. Balaban: development of the concept and design of the article, collection, processing material and writing text;
M.G. Mutyk: development of the concept and design of the article, collection of material;
N.V. Bondarenko: development of the concept and design of the article, collection of material;
S.E. Zolotukhin: development of the concept and design of the article, collection of material;
O.V. Sovpel, I.V. Sovpel, M.M. Klochkov, D.S. Zykov, I.V. Rublevskiy, I.A. Tulina, V.M. Nekoval: collection of material, article editing;
S.I. Barkhatov: article editing;
A.E. Vasilyev: collection of material;
P.V. Tsarkov: development of the concept article, its final editing, collection of material.

ORCID авторов / ORCID of authors

V.V. Балабан / V.V. Balaban: <https://orcid.org/0000-0002-7226-4641>
M.G. Мутык / M.G. Mutyk: <https://orcid.org/0000-0002-3166-1421>
N.V. Бондаренко / N.V. Bondarenko: <https://orcid.org/0000-0002-7735-606X>
S.E. Золотухин / S.E. Zolotukhin: <https://orcid.org/0000-0003-0825-9036>
O.V. Совпель / O.V. Sovpel: <https://orcid.org/0000-0003-0222-1627>
I.V. Совпель / I.V. Sovpel: <https://orcid.org/0000-0001-8303-7340>
M.M. Клочков / M.M. Klochkov: <https://orcid.org/0000-0001-5322-9448>
D.S. Зыков / D.S. Zykov: <https://orcid.org/0009-0003-2653-9549>
I.V. Рублевский / I.V. Rublevskiy: <https://orcid.org/0000-0001-8048-134X>
I.A. Тулина / I.A. Tulina: <https://orcid.org/0000-0002-6404-389X>
V.M. Нековаль / V.M. Nekoval: <https://orcid.org/0000-0002-3192-3786>
S.I. Бархатов / S.I. Barkhatov: <https://orcid.org/0000-0003-4702-5558>
A.E. Васильев / A.E. Vasilyev: <https://orcid.org/0000-0002-6870-3875>
P.V. Царьков / P.V. Tsarkov: <https://orcid.org/0000-0002-7134-6821>

Конфликт интересов. Авторы заявляют об отсутствии конфликта интересов.
Conflict of interest. The authors declare no conflict of interest.

Финансирование. Исследование проведено без спонсорской поддержки.
Funding. The work was performed without external funding.

Соблюдение прав пациентов и правил биоэтики. Все пациенты подписали информированное согласие на участие в исследовании.
Compliance with patient rights. All patients signed informed consent to participate in the study.

Статья поступила: 07.01.2024. **Принята к публикации:** 22.01.2024.
Article submitted: 07.01.2024. **Accepted for publication:** 22.01.2024.

DOI: <https://doi.org/10.17650/2949-5857-2024-14-1-62-71>

Эффективность полной неоадьювантной химиотерапии в режиме FLOT у пациентов с местно-распространенным раком желудка и кардиоэзофагеального перехода: результаты исследования II фазы

А.Ю. Анохин^{1,2}, П.В. Кононец¹, Д.Ю. Каннер³, Д.Л. Строяковский³, А.О. Швейкин³, А.Е. Калинин¹, В.Ю. Кирсанов², А.С. Тюляндина^{1,2}

¹ФГБУ «Национальный медицинский исследовательский центр онкологии им. Н.Н. Блохина» Минздрава России; Россия, 115522 Москва, Каширское шоссе, 24;

²Институт клинической медицины им. Н.В. Склифосовского ФГАОУ ВО Первый Московский государственный медицинский университет им. И.М. Сеченова Минздрава России (Сеченовский Университет); 119048 Москва, ул. Трубецкая, 8, стр. 2;

³ГБУЗ г. Москвы «Московская городская онкологическая больница №62 Департамента здравоохранения г. Москвы»; Россия, 143515 Московская область, городской округ Красногорск, пос. Истра, 27

Контакты: Александр Юрьевич Анохин anokhinaleks@mail.ru

Введение. Стандартным подходом, который позволил существенно улучшить результаты лечения местно-распространенного рака желудка (РЖ) и рака кардиоэзофагеального перехода (РКЭП), является на сегодняшний день комбинация периоперационной системной лекарственной терапии по протоколу FLOT и выполнение операции. Однако и у такого подхода существуют недостатки: только половина пациентов завершают весь запланированный объем лекарственной терапии. Перенос всего объема химиотерапии (ХТ) в предоперационный период, проведение полной неоадьювантной ХТ в режиме FLOT может являться решением данной проблемы.

Цель исследования – сравнительная оценка эффективности и безопасности полной неоадьювантной и периоперационной ХТ в режиме FLOT у пациентов с местно-распространенным РЖ и РКЭП.

Материалы и методы. В ретроспективное исследование мы включили пациентов с гистологически подтвержденным местно-распространенным РЖ и РКЭП, которые с 2014 по 2020 г. проходили лечение на базе НМИЦ онкологии им. Н.Н. Блохина и Московской городской онкологической больницы №62, имели клиническую стадию T2–4 и N0–3, без отдаленных метастазов. В исследовании пациенты получили 8 курсов периоперационной ХТ (4 курса предоперационно и 4 курса послеоперационно) в группе контроля и 8 курсов полной неоадьювантной ХТ в экспериментальной группе. В обеих группах пациенты получали лекарственную терапию по протоколу FLOT: 5-фторурацил – 2600 мг/м² внутривенно (в/в) капельно в течение 24 ч, лейковорин – 200 мг/м² в/в капельно, оксалиплатин – 85 мг/м² в/в капельно, доцетаксел – 50 мг/м² в/в капельно, в 1-й день, межкурсовой интервал 14 дней. Первичной конечной точкой являлась однолетняя безрецидивная выживаемость.

Результаты. Включенные в исследование 187 пациентов были разделены на 2 группы: 95 пациентов в группе полной неоадьювантной ХТ и 92 пациента в группе периоперационной ХТ. Однолетняя безрецидивная выживаемость была выше в группе полной неоадьювантной ХТ – 79 %, в группе периоперационной – 68 % (отношение рисков 0,54; 95 % доверительный интервал 0,32–0,9, $p = 0,02$). Медиана выживаемости без прогрессирования составила 27,2 и 19,5 мес в группах неоадьювантной и периоперационной ХТ соответственно. Переносимость всего запланированного объема лекарственного лечения оказалась выше в группе полной неоадьювантной ХТ по сравнению с периоперационной – 88,4 и 57,6 % соответственно ($p = 0,0001$).

Заключение. У пациентов с местно-распространенным РЖ и РКЭП применение полной неоадьювантной ХТ по схеме FLOT в объеме 8 курсов улучшило однолетнюю безрецидивную выживаемость, увеличило переносимость всего запланированного объема лечения.

Ключевые слова: рак желудка, рак кардиоэзофагеального перехода, местно-распространенный рак желудка, периоперационная химиотерапия, полная неоадьювантная химиотерапия, патоморфологический регресс опухоли, гастрэктомия

Для цитирования: Анохин А.Ю., Кононец П.В., Каннер Д.Ю. и др. Эффективность полной неоадьювантной химиотерапии в режиме FLOT у пациентов с местно-распространенным раком желудка и кардиоэзофагеального перехода: результаты исследования II фазы. Хирургия и онкология 2024;14(1):62–71.

DOI: <https://doi.org/10.17650/2949-5857-2024-14-1-62-71>

Efficacy of total neoadjuvant chemotherapy in the FLOT regimen in patients with locally advanced gastric and gastroesophageal junction: results of a phase II study

A. Yu. Anokhin^{1, 2}, P. V. Kononets¹, D. Yu. Kanner³, D. L. Stroyakovskiy³, A. O. Shveykin³, A. E. Kalinin¹, V. Yu. Kirsanov², A. S. Tyulandina^{1, 2}

¹N. N. Blokhin National Medical Research Center of Oncology, Ministry of Health of Russia; 24 Kashirskoe Shosse, Moscow 115522, Russia;

²N. V. Sklifosovskiy Institute of Clinical Medicine, I. M. Sechenov First Moscow State Medical University, Ministry of Health of Russia (Sechenov University); Build. 2, 8 Trubetskaya St., Moscow 119048, Russia;

³Moscow City Oncological Hospital Sixty-Two, Moscow Healthcare Department; 27, Village Istra, Krasnogorsk, Moscow region 143515, Russia

Contacts: Aleksandr Yurievich Anokhin anokhinaleks@mail.ru

Background. The established approach notably improving the therapeutic outcomes for locally advanced gastric cancer and gastroesophageal junction cancer, presently entails the amalgamation of perioperative chemotherapy aligned with the FLOT protocol and surgical intervention. However, this approach harbors limitations, as only half of the patient cohort successfully completes the entire prescribed course of drug therapy. The potential solution to this problem lies in the complete transfer of the chemotherapy volume to the preoperative period and the execution of total neoadjuvant chemotherapy with FLOT regimen.

Aim. Aim is to conduct a comparative assessment of the efficacy and safety between total neoadjuvant and perioperative chemotherapy with FLOT regimen for patients with locally advanced gastric cancer and gastroesophageal junction cancer.

Materials and methods. In a retrospective study we enrolled patients with histologically confirmed locally advanced gastric cancer and gastroesophageal junction cancer meeting clinical stage criteria T2–4 and N0–3, without of distant metastases, treated between 2014 and 2020 at Federal State Budgetary Institution “N. N. Blokhin National Medical Research Center of Oncology” of the Ministry of Health of the Russian Federation and Moscow City Oncologic Hospital No. 62 Department of Healthcare of Moscow. Participants in the control group underwent 8 courses of perioperative chemotherapy (4 preoperatively and 4 postoperatively), while those in the experimental group received 8 courses of total neoadjuvant chemotherapy. Both groups received drug therapy according to the FLOT protocol: 5-fluorouracil 2600 mg/m², intravenous drip, over 24 hours, leucovorin 200 mg/m², intravenous drip, oxaliplatin 85 mg/m², intravenous drip, docetaxel 50 mg/m², intravenous drip, on day 1, with a 14-day intercourse interval. The primary endpoint was one-year progression-free survival.

Results. In the study included 187 patients. Participants were divided into two groups: 95 in the total neoadjuvant chemotherapy group and 92 in the perioperative chemotherapy group. The one-year progression-free survival was higher in the total neoadjuvant chemotherapy group at 79 %, compared to 68 % in the perioperative chemotherapy group (HR 0.54, 95 % confidence interval 0.32–0.9, $p = 0.02$). Median disease-free survival was 27.2 and 19.5 months in the neoadjuvant and perioperative chemotherapy groups, respectively. The tolerability of the entire planned drug treatment regimen was superior in the total neoadjuvant chemotherapy group, reaching 88.4 %, as opposed to 57.6 % in the perioperative chemotherapy group ($p = 0.0001$).

Conclusion. Among patients with locally advanced gastric cancer and gastroesophageal junction cancer, the application of total neoadjuvant chemotherapy according to the FLOT protocol, administered over 8 courses, demonstrated enhanced one-year progression-free survival and improved tolerability of the entire planned treatment regimen.

Keywords: gastric cancer, gastroesophageal junction cancer, locally advanced gastric cancer, perioperative chemotherapy, total neoadjuvant chemotherapy, pathomorphological regression, gastrectomy

For citation: Anokhin A. Yu., Kononets P. V., Kanner D. Yu. et al. Efficacy of total neoadjuvant chemotherapy in the FLOT regimen in patients with locally advanced gastric and gastroesophageal junction: results of a phase II study. *Khirurgiya i onkologiya = Surgery and oncology* 2024;14(1):62–71. (In Russ.).

DOI: <https://doi.org/10.17650/2949-5857-2024-14-1-62-71>

Введение

В течение длительного времени «золотым стандартом» лечения рака желудка (РЖ) считалось выполнение резекции желудка или гастрэктомии в сочетании с D2-лимфодиссекцией [1, 2]. Однако самостоятельное хирургическое лечение сопряжено с высоким риском прогрессирования заболевания и неудовлетворительными отдаленными результатами [3, 4]. Именно поэтому в настоящее время комбинированная стратегия

является стандартом лечения местно-распространенных форм РЖ и рака кардиоэзофагеального перехода (РКЭП) [5].

Первой крупной работой, которая продемонстрировала преимущество комбинированного лечения РЖ и РКЭП, было исследование MAGIC. В этом исследовании пациентов рандомизировали в группу периоперационной химиотерапии (ХТ) эпирубицином, цисплатином, фторурацилом (ECF) и группу только

хирургического лечения. Применение периоперационной ХТ продемонстрировало существенное улучшение общей выживаемости (ОВ) по сравнению с хирургическим лечением. Так, 5-летняя ОВ в группе ХТ составила 36 %, в группе хирургического лечения – 23 % (отношение рисков (ОР) 0,75; 95 % доверительный интервал (ДИ) 0,60–0,93, $p = 0,009$). Однако при анализе непосредственных результатов было отмечено, что только 50 % пациентов завершили весь запланированный объем лекарственной терапии, у половины лечение было прервано в связи с общесоматическим статусом, связанным с послеоперационными и химиотерапевтическими осложнениями, а также нутритивным статусом после хирургического этапа лечения [6].

Еще в одном крупном исследовании FLOT4, данные которого опубликованы S.E. Al-Batran и соавт. в журнале Lancet в 2019 г., сравнивали два режима периоперационной ХТ – комбинацию фторурацила, лейковорина, оксалиплатина, доцетаксела (FLOT) и режим ECF/ECX. Авторами было продемонстрировано улучшение ОВ за счет применения режима FLOT по сравнению с ECF/ECX, медиана ОВ составила 50 и 35 мес соответственно (ОР 0,77; 95 % ДИ 0,63–0,94, $p = 0,012$). Аналогичны и показатели безрецидивной выживаемости (БРВ): медиана выживаемости без прогрессирования составила 18 мес в группе ECF/ECX и 30 мес в группе FLOT (ОР 0,75; 95 % ДИ 0,62–0,91, $p = 0,0036$). Исследователи констатировали не принципиальное снижение токсичности режима FLOT, а скорее изменение самого профиля токсичности, в результате чего режим признан безопасным. В работе отмечено, что только 52 % пациентов в группе лечения по протоколу ECF смогли завершить все курсы послеоперационной ХТ, а в группе FLOT – 60 % [7].

На основании результатов крупных исследований периоперационная ХТ в сочетании с операцией стала стандартом лечения. Данная комбинированная опция заняла свое место как в международных, так и отечественных клинических рекомендациях [8, 9]. А исследование FLOT4 продемонстрировало преимущество одноименного режима в качестве лекарственной опции периоперационной терапии комбинированного лечения местно-распространенного РЖ и РКЭП. Однако стоит отметить, что во всех исследованиях, посвященных периоперационной ХТ, только около половины пациентов завершили весь запланированный объем лекарственного лечения [6, 7, 10]. В первую очередь это связано с низкими функциональными резервами пациентов и сложностями поддержания полноценного нутритивного статуса в раннем послеоперационном периоде, наличием послеоперационных осложнений, препятствующих продолжению послеоперационного блока ХТ.

Цель нашего исследования – сравнительная оценка эффективности и безопасности полной неoadъювант-

ной и периоперационной ХТ в режиме FLOT у пациентов с местно-распространенным РЖ и РКЭП.

Материалы и методы

Наша работа является ретроспективным исследованием, выполненным на базе НМИЦ онкологии им. Н.Н. Блохина и Московской городской онкологической больницы № 62.

В исследование включались пациенты, соответствующие следующим критериям: впервые выявленный местно-распространенный РЖ или РКЭП с клинической стадией T2–4 и N0–3 (по классификации TNM 7-й редакции), наличие морфологически подтвержденного диагноза, общий статус по шкале ECOG ≤ 2 баллов, отрицательные перитонеальные смывы на основании данных цитологического исследования, полученные при диагностической лапароскопии перед началом лечения.

В исследовании пациенты были разделены на 2 группы: группу периоперационной ХТ в режиме FLOT в сочетании с операцией и группу полной неoadъювантной ХТ в аналогичном режиме в сочетании с операцией (рис. 1).

Всем пациентам перед началом лечения было проведено стандартное обследование с целью стадирования опухолевого процесса:

- компьютерная томография органов грудной клетки, брюшной полости и малого таза с внутривенным (в/в) контрастированием;
- эндоскопическое исследование желудка с биопсией опухоли \pm выполнение эндоскопической ультразвуковой диагностики;
- диагностическая лапароскопия с забором перитонеальных смывов с последующим их цитологическим исследованием.

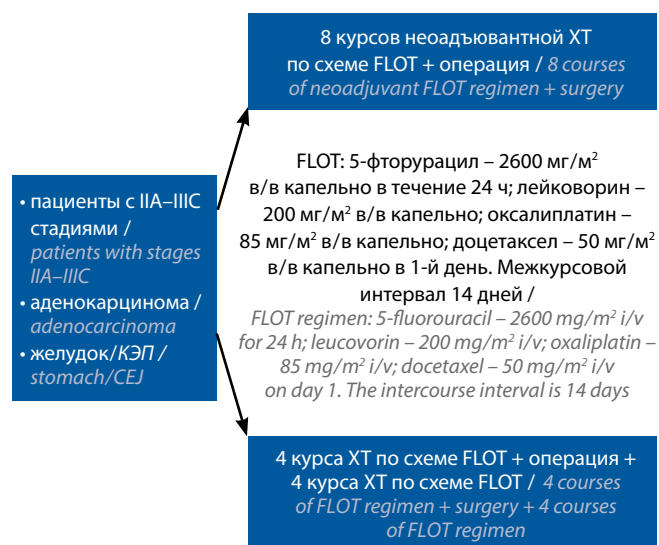


Рис. 1. Дизайн исследования. ХТ – химиотерапия; КЭП – кардиоэзофагальный переход

Fig. 1. Study design. CEJ – gastroesophageal junction

Химиотерапевтический компонент лечения пациенты получали по следующей схеме (FLOT): 5-фторурацил – 2600 мг/м² в/в капельно в течение 24 ч; лейковорин – 200 мг/м² в/в капельно; оксалиплатин – 85 мг/м² в/в капельно; доцетаксел – 50 мг/м² в/в капельно, в 1-й день, межкурсовой интервал 14 дней. Все больные получали стандартную антиэметогенную терапию и премедикацию перед введением доцетаксела. В группе полной неoadъювантной ХТ пациентам проводили 8 курсов ХТ, затем выполняли операцию. В группе периоперационной ХТ пациентам проводили 4 курса ХТ по схеме FLOT, затем выполняли хирургический этап лечения, после которого планировалась ХТ по прежней схеме в объеме 4 курсов. После 4 курсов ХТ в каждой группе пациентам проводили контрольное обследование с целью исключения прогрессирования и оценки эффективности лечения. В ходе лекарственного лечения пациенты могли получать препараты для первичной и вторичной профилактики фебрильной нейтропении. Для оценки степени токсичности лекарственной терапии использовались критерии СТСАЕ v4.0.

Хирургический протокол включал выполнение операции онкологически адекватного объема (гастрэктомия, субтотальная дистальная/проксимальная резекция желудка) из лапаротомного доступа с выполнением спленосохранной лимфодиссекции D2. Хирургический этап выполняли через 4–6 нед после окончания ХТ. В группе периоперационной ХТ послеоперационный блок лекарственного лечения начинали через 8–12 нед после хирургического лечения. Все хирургические вмешательства были выполнены по единым методологическим принципам.

Объективную оценку эффективности лекарственного лечения оценивали по данным компьютерной томографии и эзофагогастродуоденоскопии, анализируя динамику по метастатически пораженным лимфатическим узлам, по критериям RECIST 1.1.

Морфологическое исследование операционного материала также включало определение степени лечебного патоморфоза опухоли по Mandard [11], определяли патоморфологическую стадию процесса по первичной опухоли и лимфоколлекторам – урТ, урN. Гистологический подтип опухоли оценивали по классификации Lauren.

Первичная конечная точка – однолетняя БРВ – определялась как отсутствие признаков прогрессирования, рецидива или смерти в течение 12 мес от момента установления диагноза (морфологической верификации).

По данным мировой литературы, предположительная однолетняя БРВ у пациентов, получивших комбинированное лечение, составляет 50 % [12]. Согласно статистической гипотезе, для увеличения этого показателя до 70 % в каждую группу необходимо было включить по 91 пациенту при уровне ошибки 1-го

рода (α) 0,05 и ошибки 2-го рода (β) 0,2. Для сравнения качественных признаков использовался χ^2 -тест с поправкой Йетса на непрерывность при таблицах сопряжения 2×2 или точный критерий Фишера при малых выборках. При сравнении количественных признаков применялись t-критерий или критерий Манна–Уитни, 95 % ДИ и двусторонний p . Для проведения статистического анализа были использованы программные комплексы Microsoft Excel 2016 (Microsoft Corporation, 2016) и MedCalc, версия 20.104 (MedCalc Software Ltd, 2018).

Результаты

В исследование включены 187 пациентов, которые были разделены на 2 группы: группу полной неoadъювантной ХТ ($n = 95$) и группу периоперационной ХТ ($n = 92$) (рис. 2).

Сформированные группы были сбалансированы по основным демографическим характеристикам (табл. 1), медиана возраста в группах полной неoadъювантной и периоперационной ХТ составила 59 (27–76) и 60 (33–72) лет соответственно.

Таким образом, в исследование включены преимущественно пациенты моложе 65 лет с местно-распространенной формой РЖ и РКЭП, имеющие в основном кишечный и диффузный подтипы опухоли по классификации Lauren. По основным клинико-морфологическим характеристикам группы были сбалансированы.

В 88,4 % (84/95) случаев выполнен весь запланированный объем ХТ в группе полной неoadъювантной ХТ. Минимальный объем лечения в данной группе составил 4 курса – в 1,1 % (1/95) случаев. В 10,5 % (10/95) случаев было проведено 5–7 курсов ХТ. Лечение было прервано в связи с развитием желудочно-кишечного кровотечения в 2,1 % (2/95) случаев; с нарастанием клинической картины дисфагии IV степени – в 1,1 % (1/95); с декомпенсацией сопутствующего хронического заболевания – в 1,1 % (1/95); с прогрессированием заболевания – в 1,1 % (1/95); в связи с развитием лекарственной токсичности – в 6,3 % (6/95) случаев. Медиана продолжительности лекарственного лечения в группе неoadъювантной ХТ составила 17,0 нед. В группе периоперационной ХТ в 90,2 % (83/92) случаев завершен весь запланированный объем предоперационного блока ХТ (4 курса). Медиана продолжительности предоперационного этапа лекарственного лечения в группе периоперационной ХТ составила 9,0 нед. Послеоперационный блок периоперационной ХТ начали 84,3 % (75/89) пациентов: в 2,2 % (2/89) случаев было зарегистрировано прогрессирование заболевания перед началом послеоперационного блока; в 1,1 % (1/89) – констатирована смерть пациента от периоперационных осложнений; в 12,4 % (11/89) – лечение не было начато в связи с послеоперационными осложнениями. Весь запланированный объем послеоперационного блока (4 курса)

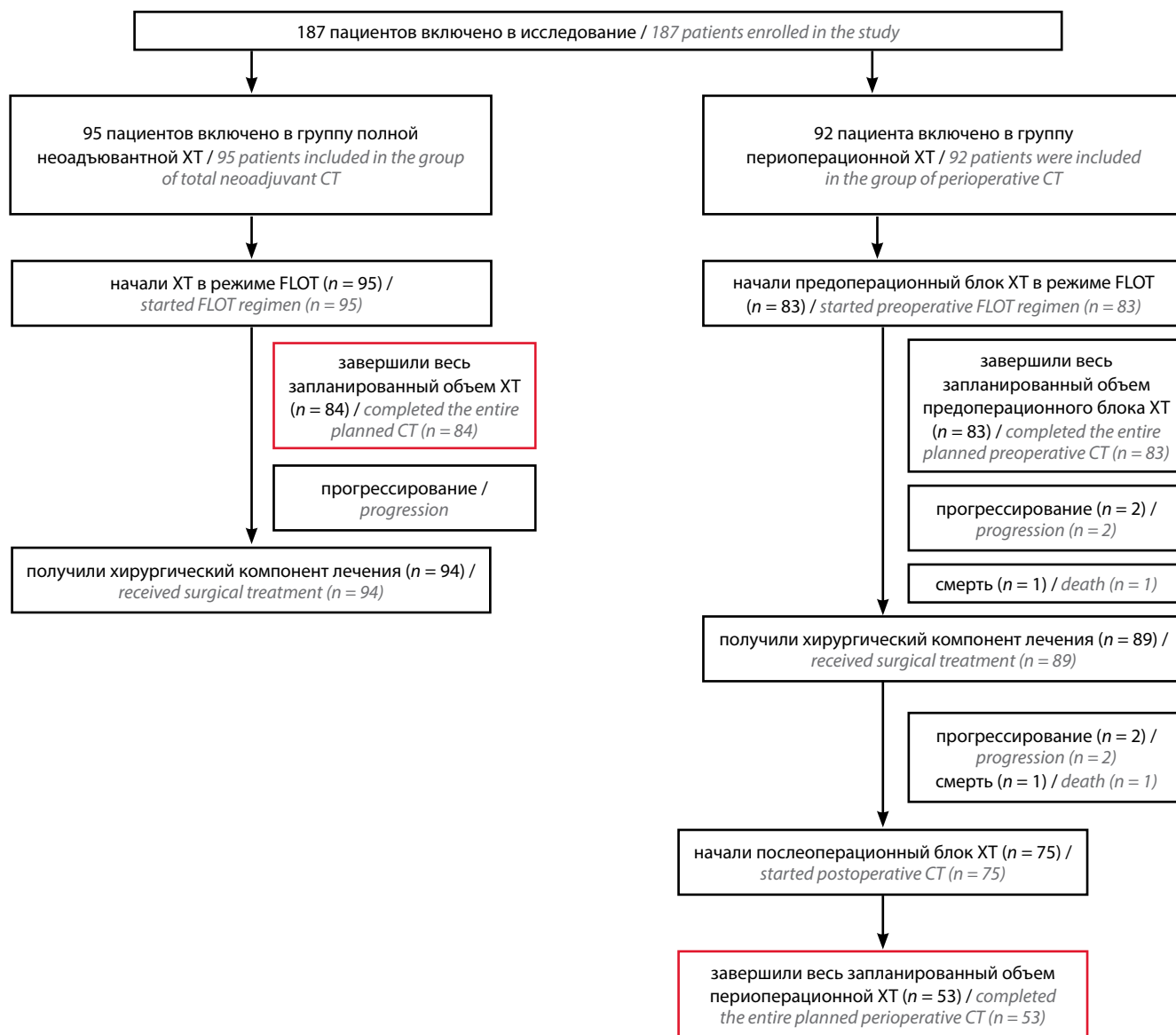


Рис. 2. Диаграмма CONSORT. ХТ – химиотерапия

Fig. 2. CONSORT diagram. CT – chemotherapy

провели в 60,7 % (54/89) случаев. Переносимость полного объема ХТ в группе неoadъювантной ХТ составила 88,4 % (84/95), периоперационной – 57,6 % (53/92) ($p = 0,0001$).

В группе неoadъювантной ХТ у 98,9 % (94/95) пациентов была выполнена операция, в группе периоперационной ХТ – у 96,7 % (89/92) ($p = 0,36$). Лимфодиссекция в объеме D2 в группе полной неoadъювантной ХТ выполнена в 100 % (94) случаев, в периоперационной – в 96,7 % (88/89) ($p = 0,49$). В 1,1 % (1/89) случаев в группе периоперационной ХТ выполнена лимфодиссекция D1+. Частота R0 резекций в группе неoadъювантной ХТ – 97,9 % (92/94), периоперационной – 95,5 % (85/89) ($p = 0,43$). Частота объективных ответов на основании данных компьютерной томографии составила 43,2 % в группе неoadъювантной

ХТ и 35,9 % – в периоперационной (после окончания предоперационного блока ХТ) ($p = 0,31$).

Однолетняя БРВ, первичная конечная точка, составила 79 % в группе полной неoadъювантной ХТ и 68 % – в группе периоперационной ХТ (ОР 0,54, 95 % ДИ 0,32–0,9, $p = 0,02$). Медиана выживаемости без прогрессирования достигнута в обеих группах – 27,2 и 19,5 мес в группах неoadъювантной и периоперационной ХТ соответственно (рис. 3).

Медиана наблюдения в группе неoadъювантной ХТ составила 19,8 (15,4–60,1) мес, в группе периоперационной ХТ – 14,6 (9,6–32,1); однолетняя ОВ – 94 и 93 % соответственно (ОР 0,97; 95 % ДИ 0,42–2,2, $p = 0,95$) (рис. 4).

В 94,1 % (176/187) случаев в обеих группах отмечена ассоциированная с ХТ токсичность: в группе

Таблица 1. Характеристика включенных пациентов

Table 1. Patient characteristics

Характеристика Characteristic	Неoadъювантная ХТ (n = 95), n (%) Neoadjuvant chemotherapy (n = 95), n (%)	Периоперационная ХТ (n = 92), n (%) Perioperative chemotherapy (n = 92), n (%)	P
Возраст Age			0,57
<65	66 (69,5)	62 (67,4)	
≥65	29 (30,5)	30 (32,6)	
Пол Gender			1,0
мужчины men	60 (63,2)	58 (63,04)	
женщины women	35 (36,8)	34 (36,95)	
ECOG			0,29
0–1	78 (82,1)	69 (75,0)	
2	17 (17,9)	23 (25,0)	
Локализация первичной опухоли Localization of the primary tumor			0,21
КЭП GEJ	17 (17,9)	10 (10,9)	
желудок stomach	78 (82,1)	82 (90,1)	
Стадия (сТ) cT-stage			0,31*
T2	8 (8,4)	12 (13,1)	
T3	42 (44,2)	29 (31,5)	
T4	45 (47,4)	51 (55,4)	
Стадия (сN) cN-stage			0,65**
N0	10 (10,5)	12 (13,0)	
N1	58 (61,0)	67 (72,8)	
N2	21 (22,1)	8 (8,7)	
N3	6 (6,3)	5 (5,4)	
Стадия процесса Stage of the oncological process			0,07&
IIA	6 (6,3)	11 (12,0)	
IIB	25 (26,3)	31 (33,7)	
IIIA	42 (44,2)	35 (38,0)	
IIIB	18 (18,9)	12 (13,0)	
IIIC	4 (4,2)	3 (3,3)	
Гистологический тип Histological type			0,6
аденокарцинома adenocarcinoma	74 (77,9)	75 (81,5)	
перстневидноклеточный рак signet ring cell carcinoma	21 (22,1)	17 (18,5)	
Гистологический подтип (по Lauren) Lauren's type			
кишечный intestinal	43 (45,3)	41 (44,6)	
диффузный diffuse	36 (37,9)	33 (34,7)	
смешанный mixed	16 (16,8)	18 (19,6)	

*Сравнение T2–3 с T4, **сравнение N0 с N+, &сравнение II стадии с III. КЭП – кардиоэзофагельный переход; ХТ – химиотерапия.
*Comparing T2–3 with T4, **comparing N0 with N+, &comparing stage II with stage III. CEJ – gastroesophageal junction.

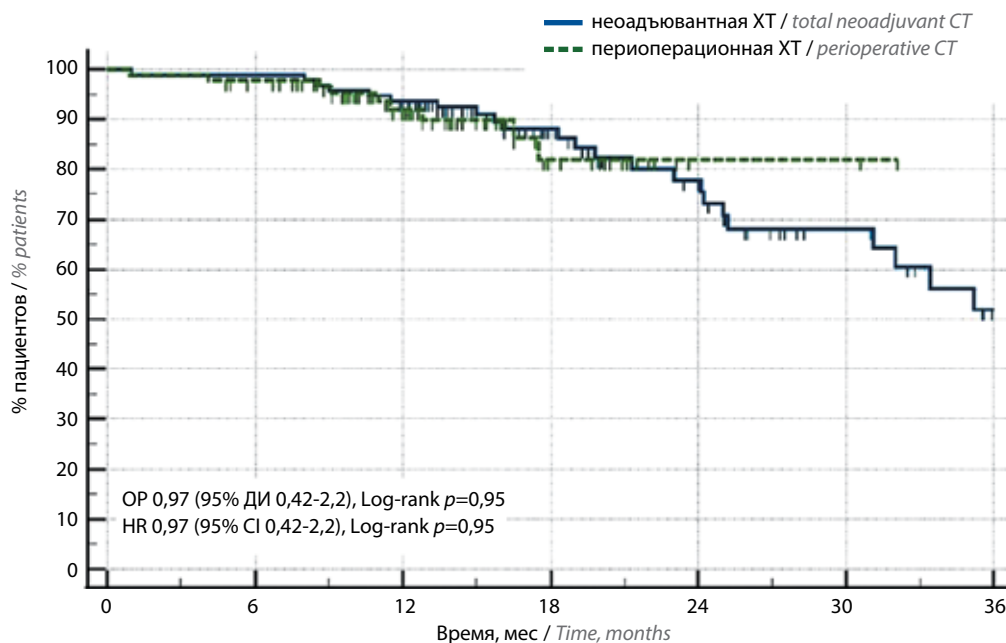


Рис. 3. Кривая безрецидивной выживаемости. ХТ – химиотерапия

Fig. 3. Progressive-free survival curve. CT – chemotherapy

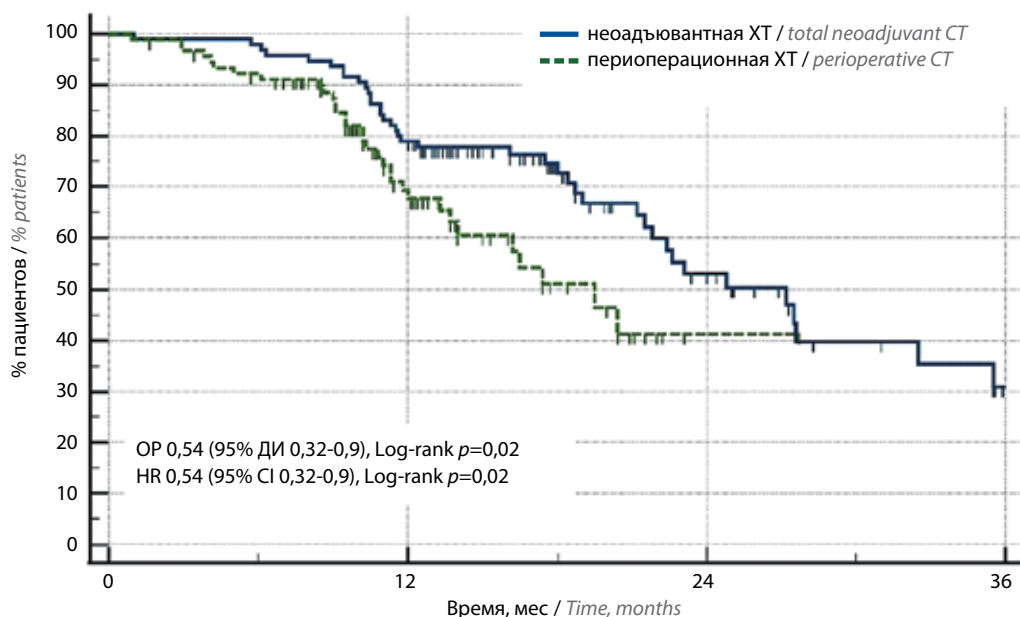


Рис. 4. Кривая общей выживаемости. ХТ – химиотерапия

Fig. 4. Overall survival curve. CT – chemotherapy

неoadъювантной ХТ – у 91,6 % (87/95) пациентов, в периоперационной – у 96,7 % (89/92) пациентов ($p = 0,21$). В профиле гематологической токсичности превалировала анемия, которая встречалась в 72,6 % случаев (все степени) в группе неoadъювантной ХТ и в 75,1 % (все степени) – периоперационной ХТ ($p = 0,25$). Частота нейтропении III–IV степени составила 30,5 % в группе неoadъювантной ХТ и 44,6 % – периоперационной ($p = 0,009$). Фебрильная нейтропения отмечена

у 6 (6,3 %) пациентов в группе неoadъювантной ХТ и у 9 (9,8 %) – периоперационной ($p = 0,43$); тромбоцитопения III–IV степени – у 5 (5,3 %) и 7 (7,6 %) пациентов соответственно ($p = 0,56$), тошнота – у 71,6 и 75,04 % ($p = 0,49$), рвота 3–4 степени – у 7 (7,4 %) и 6 (6,5 %) пациентов соответственно ($p = 1,0$), диарея III–IV степени – у 13 (13,7 %) и 9 (9,8 %) пациентов соответственно ($p = 0,5$). В группе неoadъювантной ХТ не встречались тромбозы III–IV степени, в группе

периоперационной ХТ у 1/92 (1,1 %) пациента отмечен тромбоз III–IV степени ($p = 0,49$) – тромбоемболия легочной артерии. Полинейропатия I–II степени отмечена у 49/95 (51,6 %) пациентов в группе неoadъювантной ХТ и у 47/92 (51,1 %) – периоперационной ($p = 0,63$). В связи с проявлением токсичности лекарственной терапии редукцию доз препаратов провели у 14/95 (14,7 %) пациентов в группе неoadъювантной ХТ и у 25/92 (27,2 %) – в группе периоперационной ХТ ($p = 0,05$). Полный профиль токсичности представлен в табл. 2.

Хирургические осложнения I–II степени по классификации Clavien–Dindo были отмечены у 11/94 (11,7 %) пациентов в группе полной неoadъювантной ХТ и у 13/89 (14,6 %) – периоперационной; осложнения IIIA степени – у 2/89 (2,2 %) в группе периоперационной ХТ; осложнения IIIB степени – у 2/94 (2,1 %) в группе неoadъювантной ХТ и у 3/89 (3,4 %) в группе периоперационной ХТ; осложнения IVA степени – у 1/89 (1,1 %) пациентов в группе периоперационной ХТ. Осложнений IVB степени в обеих группах зарегистрировано не было. И у 2 пациентов, по 1 (1,1 %)

Таблица 2. Профиль токсичности у пациентов, получивших комбинированное лечение
Table 2. Toxicity profile in patients receiving combination treatment

Вид токсичности* Type of toxicity*	Неoadъювантная ХТ ($n = 95$), n (%) Neoadjuvant chemotherapy ($n = 95$), n (%)		Периоперационная ХТ ($n = 92$), n (%) Perioperative chemotherapy ($n = 92$), n (%)		p^{**}
	Все степени All	Токсичность III–IV степени Grade III–IV	Все степени All	Токсичность III–IV степени Grade III–IV	
Нейтропения Neutropenia	70 (73,7)	29 (30,5)	84 (91,3)	41 (44,6)	0,009
Фебрильная нейтропения Febrile neutropenia	6 (6,3)	6 (6,3)	9 (9,8)	9 (9,8)	0,43
Тромбоцитопения Thrombocytopenia	36 (37,9)	5 (5,3)	42 (45,7)	7 (7,6)	0,56
Анемия Anaemia	69 (72,6)	8 (8,4)	70 (76,1)	13 (14,1)	0,25
Инфекционные осложнения Infectious complications	9 (9,5)	0	8 (8,7)	0	1,0
Тошнота Nausea	68 (71,6)	9 (9,5)	69 (75,0)	12 (13,04)	0,49
Рвота Vomiting	35 (36,8)	7 (7,4)	35 (38,04)	6 (6,5)	1,0
Диарея Diarrhoea	44 (46,3)	13 (13,7)	44 (47,8)	9 (9,8)	0,5
Алопеция Alopecia	90 (94,7)	0	86 (90,5)	0	1,0
Тромбозы Thrombosis	4 (4,2)	0	8 (8,7)	1 (1,1)	0,49
Полинейропатия Peripheral neuropathy	57 (60,0)	8 (8,4)	57 (62,0)	10 (10,7)	0,63
Ладонно-подошвенный синдром Hand-foot syndrome	11 (11,6)	0	6 (6,5)	0	1,0
Гепатотоксичность Hepatotoxicity	15 (15,8)	2 (2,1)	8 (8,7)	0	0,5
Стоматит Stomatitis	26 (27,4)	1 (1,1)	22 (23,9)	1 (1,1)	1,0
Астения Asthenia	19 (20,0)	1 (1,1)	38 (41,3)	9 (9,8)	0,008

*Токсичность рассчитана по больным; **для токсичности III–IV степени. ХТ – химиотерапия.
*Toxicity calculated on a patient-by-patient basis; **for III–IV grade toxicity. CT – chemotherapy.

в каждой группе исследования, хирургические осложнения послужили причиной летального исхода. Общая частота осложнений в группе неoadъювантной ХТ составила 14,9 % (14/94), периоперационной – 22,5 % (20/89) ($p = 0,25$).

Обсуждение

В нашем исследовании удалось достичь следующих показателей однолетней БРВ (первичная конечная точка): в группе неoadъювантной ХТ – 79 %, в группе периоперационной ХТ – 68 % ($p = 0,02$). Медиана выживаемости без прогрессирования составила 27,2 мес в группе неoadъювантной ХТ и 19,5 мес – периоперационной (ОР 0,54; 95 % ДИ 0,32–0,9, $p = 0,02$). Полученные данные сопоставимы с результатами крупных международных рандомизированных исследований. В исследовании MAGIC однолетняя БРВ составила 70 %, в исследовании FLOT4 этот показатель при проведении периоперационной ХТ по одноименной схеме составил 75 % [6, 7]. Стоит отметить, что в наш анализ пациенты включались из реальной клинической практики. Пациенты из рутинной практики зачастую имеют более выраженную коморбидность и запущенность опухолевого процесса, чем популяция пациентов спланированного клинического исследования.

По некоторым нежелательным явлениям отмечены отклонения в группе неoadъювантной ХТ в сторону увеличения частоты встречаемости по сравнению с исследованием FLOT4, однако колебания встречаемости являются приемлемыми для клинической практики. Они вполне могут быть скорректированы более активной сопроводительной терапией. Стоит отметить, что профиль токсичности в группе полной неoadъювантной ХТ в целом сопоставим с таковым в группе периоперационной ХТ нашего исследования, а по частоте нейтропении III–IV степени отмечено статистически значимое снижение этого показателя в группе неoadъювантной ХТ по сравнению с группой периоперационной ХТ (при определении токсичности по курсам: 13,2 % против 22,5 %, $p = 0,0001$).

Частота выполнения лимфодиссекции в объеме D2 в нашем анализе не имела различий в группах. В исследовании FLOT4 частота лимфодиссекции в объеме D2 составила 57 %. Частота R0 резекций, по нашим данным, составила 97,9 % в группе неoadъювантной

ХТ и 95,5 % – периоперационной. И эти показатели несколько превосходят аналогичные в эталонном исследовании FLOT4 [7], в котором отмечена частота R0 резекции на уровне 85 % в группе периоперационной ХТ в режиме FLOT.

В последние годы активно изучается возможность имплементации ингибиторов контрольных точек в режимы лекарственного лечения, РЖ не стал исключением [13, 14]. Продолжается рандомизированное исследование MATTERHORN (NCT04592913), которое изучает эффективность добавления к периоперационной ХТ дурвалумаба. Еще одно крупное исследование III фазы KEYNOTE-585 (NCT03221426) изучает возможность улучшения результатов лечения резектабельного РЖ и РКЭП за счет добавления пембролизумаба к периоперационной ХТ.

Проведенное нами исследование оказалось позитивным по заявленной первичной конечной точке. Однако для имплементации его в клиническую практику необходимо проведение рандомизированного исследования. Дальнейшее изучение переноса всех курсов ХТ в предоперационный блок может являться перспективным направлением будущих исследований.

В ближайшей перспективе также предстоит выделить популяцию пациентов, которым можно ограничить объем ХТ без снижения эффективности. Важно определить панель предикторов ответа на ХТ, которая и может стратифицировать пациентов на популяции чувствительности к лекарственному лечению, определяя кандидатов для проведения полного/неполного объема лекарственного лечения. Одним из таких маркеров может являться MSI-статус опухоли как один из вариантов молекулярно-генетических подтипов РЖ [15, 16].

Заключение

Таким образом, на основании проведенного нами ретроспективного анализа с учетом профиля токсичности и частоты хирургических осложнений можно сделать вывод: режим полной неoadъювантной ХТ по схеме FLOT при местно-распространенном РЖ и РКЭП переносим и безопасен для использования в клинической практике. Как показали результаты нашего исследования, проведение полной неoadъювантной ХТ в режиме FLOT может увеличить однолетнюю БРВ по сравнению с группой периоперационной ХТ.

ЛИТЕРАТУРА / REFERENCES

1. Давыдов М.И., Туркин И.Н., Давыдов М.М. Энциклопедия хирургии рака желудка. М.: Эксмо, 2011.
Davydov M.I., Turkin I.N., Davydov M.M. Encyclopedia of gastric cancer surgery. Moscow: Eksmo, 2011.
2. Шаназаров Н.А., Синяков А.Г., Райков Н.С. и др. Различные объемы лимфодиссекции в хирургическом лечении рака желудка. Тюменский медицинский журнал 2010;2:89–92.

- Shanazarov N.A., Sinyakov A.G., Raikov N.S. et al. Various volumes of lymph node dissection in the surgical treatment of gastric cancer. *Tyumenskij medicinskij zhurnal = Tyumen medical journal* 2010;2:89–92.
3. Дмитриев Е.Г., Михайлова Н.В. Хирургическое лечение рака желудка: современное состояние и перспективы. *Поволжский онкологический вестник* 2010;4:74–81.
Dmitriyev E.G., Mikhailova N.V. Surgery for gastric cancer: modern state and perspectives. *Povolzhskij onkologicheskij vestnik = Oncology bulletin of the Volga region* 2010;4:74–81.
4. Catalano V., Labianca R., Beretta G. et al. Gastric cancer. *Crit Rev Oncol Hematol* 2009;71:127–64.
DOI: 10.1016/j.critrevonc.2009.01.004
5. Бесова Н.С., Калинин А.Е., Неред С.Н. и др. Ассоциация онкологов России. Клинические рекомендации по лечению рака желудка. 2020 год. https://oncology-association.ru/wp-content/uploads/2020/09/rak_zheludka.pdf
Besova N.S., Kalinin A.E., Nered S.N. et al. Association of Oncologists of Russia. Clinical recommendations for the treatment of stomach cancer. The year 2020. https://oncology-association.ru/wp-content/uploads/2020/09/rak_zheludka.pdf
6. Cunningham D., Allum W., Stenning S. et al. Perioperative chemotherapy versus surgery alone for resectable gastroesophageal cancer. *N Engl J Med* 2006;355:11–20.
DOI: 10.1056/NEJMoa055531
7. Al-Batran S.E., Homann N., Pauligk C. et al. Perioperative chemotherapy with fluorouracil plus leucovorin, oxaliplatin, and docetaxel *versus* fluorouracil or capecitabine plus cisplatin and epirubicin for locally advanced, resectable gastric or gastroesophageal junction adenocarcinoma (FLOT4): a randomised, phase 2/3 trial. *Lancet* 2019;393(10184):1948–57.
DOI: 10.1016/S0140-6736(18)32557-1
8. Бесова Н.С., Болотина Л.В., Гамаюнов С.В. и др. Практические рекомендации по лекарственному лечению рака желудка. Практические рекомендации RUSSCO, часть 1. Злокачественные опухоли 2023;13(3):405–24.
DOI: 10.18027/2224-5057-2023-13-3s2-1-405-424
Besova N.S., Bolotina L.V., Gamayunov S.V. et al. Practical recommendations for drug treatment of gastric cancer. Practical recommendations from RUSSCO, part 1. *Zlokachestvennyye opuholi = Malignant tumors* 2023;13(3):405–24.
DOI: 10.18027/2224-5057-2023-13-3s2-1-405-424
9. NCCN Clinical Practice Guidelines in oncology. Gastric cancer. – National Comprehensive Cancer Network, version 2.2022. https://www.nccn.org/professionals/physician_gls/pdf/gastric.pdf
10. Ychou M., Boige V., Pignon J. et al. Perioperative chemotherapy compared with surgery alone for resectable gastroesophageal adenocarcinoma: an FNCLCC and FFCD multicenter phase III trial. *JCO* 2011;29(13):1715–21.
DOI: 10.1200/JCO.2010.33.0597
11. Mandard A., Dalibard F., Mandard J. et al. Pathologic assessment of tumor regression after preoperative chemoradiotherapy of esophageal carcinoma. Clinicopathologic correlations. *Cancer* 1994;73(11):2680–6. DOI: 10.1002/1097-0142(19940601)73:11<2680::aid-cnrcr2820731105>3.0.co;2-c
12. Ma J., Jianhui L., Meirui Q. et al. PD-L1 expression and the prognostic significance in gastric cancer: a retrospective comparison of three PD-L1 antibody clones (SP142, 28–8 and E1L3N). *Diagn Pathol* 2018;13(1):91–101. DOI: 10.1186/s13000-018-0766-0
13. Giommoni E., Lavacchi D., Tirino G. et al. Results of the observational prospective RealFLOT study. *BMC Cancer* 2021;21:1086–96. DOI: 10.1186/s12885-021-08768-7
14. Muro K., Chung H.C., Shankaran V. et al. Pembrolizumab for patients with PD-L1-positive advanced gastric cancer (KEYNOTE-012): a multicentre, open-label, phase 1b trial. *Lancet Oncol* 2016;17:717–26. DOI: 10.1016/S1470-2045(16)00175-3
15. Smyth E., Wotherspoon A., Peckitt C. et al. Mismatch repair deficiency, microsatellite instability, and survival an exploratory analysis of the medical research council adjuvant gastric infusional chemotherapy (MAGIC) trial. *JAMA Oncol* 2017;3(9):1197–203.
DOI: 10.1001/jamaoncol.2016.6762
16. Сунь Х., Неред С.Н., Трякин А.А. и др. Результаты комбинированного лечения резектабельного рака желудка в зависимости от статуса микросателлитной нестабильности. *Тазовая хирургия и онкология* 2023;13(2):17–26.
DOI: 10.17650/2686-9594-2023-13-2-17-26
Sun H., Nered S.N., Tryakin A.A. The results of treatment for resectable gastric cancer with microsatellite instability. *Tazovaya khirurgiya i onkologiya = Pelvic Surgery and Oncol* 2023;13(2):17–26. DOI: 10.17650/2686-9594-2023-13-2-17-26

Вклад авторов

А.Ю. Анохин: сбор и обработка материала, написание текста;
П.В. Кононец, А.С. Тюляндина: концепция и дизайн работы, утверждение окончательного варианта статьи;
Д.Ю. Каннер, Д.Л. Строяковский, А.Е. Калинин, А.О. Швейкин, В.Ю. Кирсанов: редактирование статьи.

Authors' contributions

A.Yu. Anokhin: data collection and processing, writing the article;
P.V. Kononets, A.S. Tyulandina: study concept and design, approval of the final version of the article;
D.Yu. Kanner, D.L. Stroyakovsky, A.E. Kalinin, A.O. Shveykin, V.Yu. Kirsanov: editing the article.

ORCID авторов / ORCID authors

А.Ю. Анохин / A.Yu. Anokhin: <https://orcid.org/0000-0001-8981-5748>
П.В. Кононец / P.V. Kononets: <https://orcid.org/0000-0003-4744-6141>
Д.Ю. Каннер / D.Yu. Kanner: <https://orcid.org/0000-0002-0649-6452>
Д.Л. Строяковский / D.L. Stroyakovsky: <https://orcid.org/0000-0003-1973-1092>
А.О. Швейкин / A.O. Shveykin: <https://orcid.org/0000-0001-8295-2715>
А.Е. Калинин / A.E. Kalinin: <https://orcid.org/0000-0001-7457-3889>
В.Ю. Кирсанов / V.Yu. Kirsanov: <https://orcid.org/0000-0003-0040-3136>
А.С. Тюляндина / A.S. Tyulandina: <https://orcid.org/0000-0002-6104-7473>

Конфликт интересов. Авторы заявляют об отсутствии конфликта интересов.
Conflict of interest. The authors declare no conflict of interests.

Финансирование. Исследование проведено без спонсорской поддержки.
Financing. The study was conducted without sponsorship.

Статья поступила: 23.01.2024. **Принята к публикации:** 25.02.2024.
Article received: 23.01.2024. **Accepted for publication:** 25.02.2024.

DOI: <https://doi.org/10.17650/2949-5857-2024-14-1-72-78>

Диагностика и лечение ретроректальной кистозной гамартомы: клинический случай

С.А. Звезда¹, Д.Г. Димитриади¹, Р.И. Тамразов^{1,2}, А.В. Симонов¹, Е.М. Франк¹, Н.М. Федоров², Л.Н. Комарова²

¹ГАУЗ Тюменской области «Многопрофильный клинический медицинский центр «Медицинский город»; Россия, 625041 Тюмень, ул. Барнаульская, 32;

²ФГБОУ ВО «Тюменский государственный медицинский университет» Минздрава России; Россия, 625023 Тюмень, ул. Одесская, 54

Контакты: Сергей Александрович Звезда doctor.zvezda@gmail.com

Актуальность. Ретроректальные опухоли – редкая группа опухолей доброкачественного или злокачественного происхождения; в большинстве случаев они протекают бессимптомно, возникают главным образом в пресакральном пространстве, которое сзади ограничено фасцией Вальдейера, спереди – собственной фасцией прямой кишки, латерально – мочеточниками и боковыми связками прямой кишки, внизу – мышцами, поднимающими задний проход, копчиком и сверху – переходом тазовой брюшины между вторым и третьим крестцовыми сегментами. Магнитно-резонансная томография (МРТ) имеет огромное значение в диагностике и планировании хирургического вмешательства. Большинство ретроректальных опухолей требует оперативного лечения (без предоперационной биопсии). В статье представлен случай ретроректальной кистозной гамартомы, подвергнутой хирургическому вмешательству.

Клинический случай. Пациентка Н., 45 лет, обратилась с подозрением на образование в малом тазу. Из анамнеза заболевания: считает себя больной с мая 2023 г., когда появились боли в области крестца. Эпизод травмы отрицает. В дальнейшем обратилась в поликлинику по месту жительства, где было выполнено ультразвуковое исследование органов малого таза (ОМТ) и выявлено образование в малом тазу. Пациентка была направлена на консультацию к хирургу-онкологу в Многопрофильный клинический медицинский центр «Медицинский город». Физикальный осмотр без особенностей, за исключением ректального осмотра: тонус сфинктера сохранен, сразу за сфинктером по задней стенке прямой кишки пальпируется несмещаемая опухоль до 2 см, которая отдавливает стенку прямой кишки. По данным МРТ ОМТ определяется образование позади нижеампулярного отдела прямой кишки. В дальнейшем проведено хирургическое лечение. Морфологическое и иммуногистохимическое исследования подтвердили диагноз тератомы.

Заключение. Ранняя комплексная диагностика, опытная хирургическая команда – ключевые факторы для успешного лечения пациентов с ретроректальными опухолями.

Ключевые слова: ретроректальная кистозная гамартома, диагностика, хирургическое лечение

Для цитирования: Звезда С.А., Димитриади Д.Г., Тамразов Р.И. и др. Диагностика и лечение ретроректальной кистозной гамартомы: клинический случай. Хирургия и онкология 2024;14(1):72–8.

DOI: <https://doi.org/10.17650/2949-5857-2024-14-1-72-78>

Diagnosis and treatment of retrorectal cystic hamartoma: clinical case

S.A. Zvezda¹, D.G. Dimitriadis¹, P.I. Tamrazov^{1,2}, A.V. Simonov¹, E.M. Frank¹, N.M. Fedorov², L.N. Komarova²

¹Multidisciplinary clinical medical center “Medical city”; 32 Barnaulskaya St., Tyumen 625041, Russia;

²Tyumen State Medical University, Ministry of Health of Russia; 54 Odesskaya St., Tyumen 625023, Russia

Contacts: Sergey Aleksandrovich Zvezda doctor.zvezda@gmail.com

Background. Retrorectal tumors are a rare group of tumors that can be benign or malignant in origin; in most cases, they are asymptomatic. They mainly arise in the presacral space, which is limited by Waldeyer’s fascia posteriorly, the rectal fascia proper anteriorly, the ureters and lateral ligaments of the rectum laterally, the levator ani muscles and coccyx inferiorly, and the transition of the pelvic peritoneum between the second and third sacral segments superiorly. Magnetic resonance imaging (MRI) is crucial for diagnosis and surgical planning. Most retrorectal tumors require surgical treatment

without preoperative biopsy. Here, we present a case of a retrorectal cystic hamartoma that was treated with surgery.

Clinical case. Patient N., 45 years old, presented with suspected pelvic malformation. The patient reported experiencing pain in the sacrum area since May 2023, with no history of trauma. She sought medical help at a local polyclinic, where an ultrasound of the pelvic organs revealed a pelvic mass. The patient was then referred to an oncologist at the Multidisciplinary Clinical Medical Center "Medical City". Physical examination showed no specific features, except upon rectal examination, where a non-displaced tumor measuring up to 2 cm was palpated along the posterior rectal wall. MRI of the pelvic organs confirmed the presence of a mass behind the lower ampullary rectum. Surgical treatment was subsequently performed, and the diagnosis of teratoma was confirmed through morphological and immunohistochemical studies.

Conclusion. Early comprehensive diagnostics and an experienced surgical team are key factors for successful treatment of patients with retrorectal tumors.

Keywords: retrorectal cystic hamartoma, diagnosis, surgical treatment

For citation: Zvezda S.A., Dimitriadi D.G., Tamrazov P. I. et al. Diagnosis and treatment of retrorectal cystic hamartoma: clinical case. *Khirurgiya i onkologiya = Surgery and oncology* 2024;14(1):72–8. (In Russ.).
DOI: <https://doi.org/10.17650/2949-5857-2024-14-1-72-78>

Введение

Ретроректальные опухоли — редкая группа опухолей доброкачественного или злокачественного происхождения, в большинстве случаев протекающие бессимптомно [1]. Они возникают главным образом в пресакральном пространстве, которое ограничено сзади фасцией Вальдейера, спереди — собственной фасцией прямой кишки, латерально — мочеточниками и боковыми связками прямой кишки, внизу — мышцами, поднимающими задний проход, копчиком и сверху — перитонеальным листком [2, 3]. Магнитно-резонансная томография (МРТ) имеет огромное значение в диагностике и планировании хирургического вмешательства. Большинство ретроректальных опухолей требует оперативного лечения (без предоперационной биопсии). В статье представлен случай ретроректальной кистозной гамартомы, подвергнутой хирургическому вмешательству.

Клинический случай

Пациентка Н., 45 лет, обратилась в Многопрофильный клинический медицинский центр «Медицинский город» (ранее Тюменский областной онкологический диспансер) с подозрением на образование малого таза.

Из анамнеза заболевания: считает себя больной с мая 2023 г., когда появились боли в области крестца. Эпизод травмы отрицает. Обратилась в поликлинику по месту жительства, где было выполнено ультразвуковое исследование органов малого таза (ОМТ) и выявлено образование в малом тазу. В дальнейшем была направлена к хирургу-онкологу.

Из анамнеза жизни: соматический статус и наследственность по онкологическим заболеваниям неотягощены.

Объективный статус: общее состояние удовлетворительное. ECOG 0. По шкале Карновского 100 %. Кожные покровы чистые, физиологического цвета. Питание нормальное. Отеков нет. Органы дыхания: SpO₂ 99 %. Дыхание через нос, рот свободное, частота дыхательных

движений 16 в минуту. Грудная клетка не деформирована. Перкуторный звук легочный. Дыхание в легких везикулярное. Хрипов нет. Периферические лимфоузлы не увеличены. Отеки отсутствуют. Органы кровообращения: тоны сердца приглушенные, ритм правильный, частота сердечных сокращений 75 уд/мин, артериальное давление 120/80 мм рт. ст. Органы пищеварения: язык влажный, не обложен. Живот не вздут, мягкий, при поверхностной пальпации безболезненный. Жидкость в брюшной полости не определяется. Печень из-под края реберной дуги не выступает. Перистальтика активная. Мочевыделительная система: почки не пальпируются, безболезненные. Мочеиспускание свободное, безболезненное. При пальцевом ректальном исследовании было обнаружено отдаление прямой кишки сразу за сфинктером прямой кишки, без внутрипросветного поражения.

Лабораторные показатели были без отклонений от нормы.

Инструментальные данные

Колоноскопия: патологии прямой кишки не обнаружено.

Компьютерная томография (КТ) органов грудной клетки: в пределах возрастной нормы.

КТ органов брюшной полости с внутривенным контрастированием — без патологии.

МРТ ОМТ — позади нижнеампулярного отдела прямой кишки в клетчатке перед пучками лобково-прямокишечной мышцы, без их инвазии, определяется кистозно-геморрагическое многоузловое образование, заключенное в тонкостенную капсулу с гладким краем, размерами 36 × 29 × 31 мм, без перифокальных изменений клетчатки. Заключение: ретроректальная кистозная гамартома (рис. 1–3, опухоль отмечена рамкой).

После детального обследования установлен диагноз ретроректальная кистозная гамартома. В дальнейшем проведен онкологический консилиум, где принято решение о хирургическом удалении опухоли.

Операция: под эндотрахеальным наркозом в положении пронации выполнен разрез между анусом и копчиком

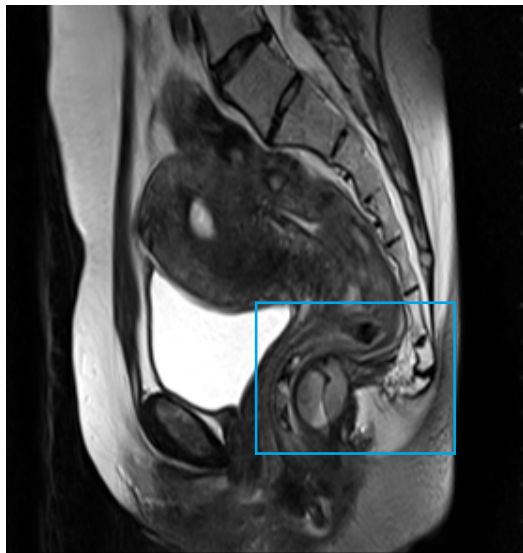

Рис. 1. T2-взвешенное изображение, сагиттальная плоскость: кистозно-геморрагическое многоузловое образование, заключенное в тонкостенную капсулу с гладким краем

Fig. 1. T2-weighted image, sagittal plane: cystic hemorrhagic multi-node formation enclosed in a thin-walled capsule with a smooth edge

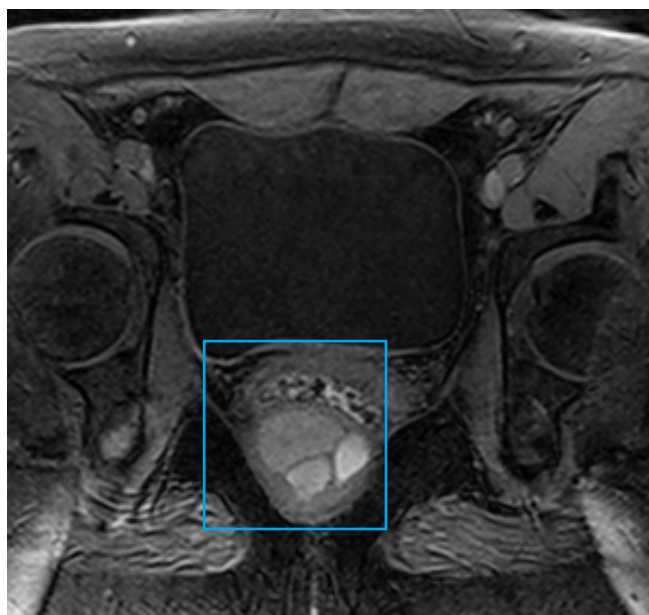


Рис. 2. T1-взвешенное изображение с жироподавлением, аксиальная плоскость: гиперсигнальные значения соответствуют включениям высокобелкового компонента в структуре опухоли

Fig. 2. T1-weighted image with fat suppression, axial plane: hypersignal values correspond to inclusions of a high-protein component in the tumor structure

длиной 5 см. Определяется ретроректальная кистозная опухоль, связанная с верхней порцией наружного сфинктера и стенкой прямой кишки. Выполнено иссечение опухоли с отхождением от прямой кишки без ее повреждения и рассечением верхней порции (1/5) мышцы наружного сфинктера (на участке шириной 5 мм). После

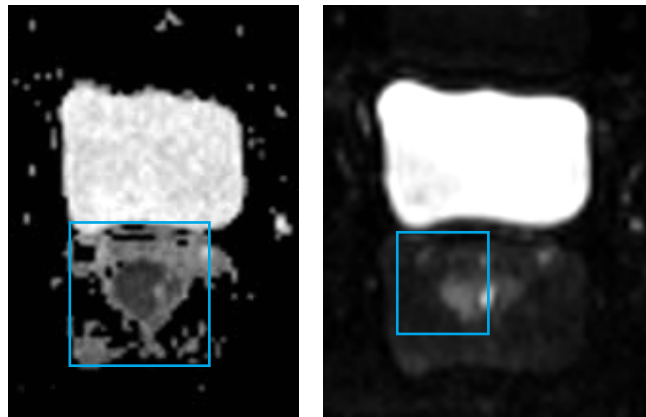


Рис. 3. Диффузионно-взвешенные изображения, измеряемый коэффициент диффузии, аксиальная плоскость: отсутствие истинного ограничения диффузии

Fig. 3. Diffusion weighted imaging, apparent diffusion coefficient, axial: no true diffusion restriction

удаления опухоли восстановлены мышцы сфинктера (швы — лактисорб 4–0), проверена целостность прямой кишки и тонус сфинктера — сохранены. Послеоперационный период протекал без осложнений.

Послеоперационное гистологическое исследование: макроскопическое описание — узел 4 × 2,5 × 1,5 см. На разрезе отмечается кистозная полость с тонкими стенками 1,5 см в диаметре, заполнена густыми кремообразными массами коричневого цвета. На остальном протяжении узел местами коричневого цвета, местами серого цвета, эластичной консистенции.

Микроскопическое описание: в препаратах наблюдаются фрагменты фиброзно-мышечной ткани с кистами, местами выстланными зрелым многослойным плоским неороговевающим эпителием, местами респираторным эпителием с подлежащими слизистыми железами, местами зрелым кишечным эпителием, местами уплотненным однорядным эпителием. В просвете кист бесструктурный некротический детрит с кальцинатами. В строме диффузная выраженная лимфоплазмочитарная инфильтрация с примесью пенистых макрофагов, немногочисленных лейкоцитов. Образование удалено в пределах здоровых тканей. Заключение: морфологическая картина зрелой тератомы с хроническим продуктивным воспалением (M9080/0) (рис. 4–7, окраска гематоксилином и эозином).

Обсуждение

На 6-й неделе внутриутробного развития плода происходит разделение клоаки на аноректальный и урогенитальный синусы. Прямая кишка, покрытая слизистой оболочкой, развивается из энтодермальной первичной кишечной трубки, а ее промежностный отдел — из эктодермальной воронки. Соединение эктодермальной воронки происходит с передней стенкой первичной кишки. Первичная кишечная трубка закладывается из второго и третьего зародышевых листков

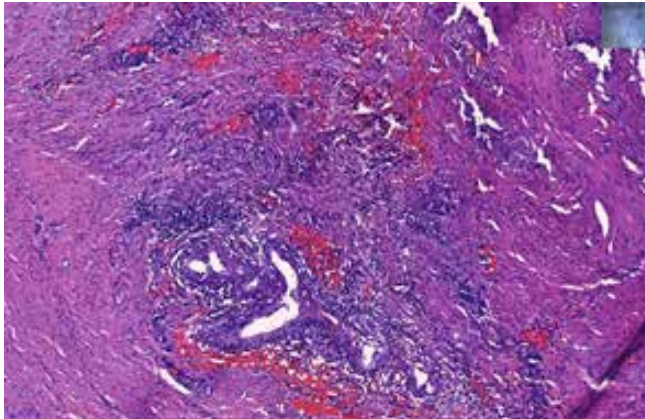


Рис. 4. Фрагмент плоского эпителия
Fig. 4. Fragment of squamous epithelium

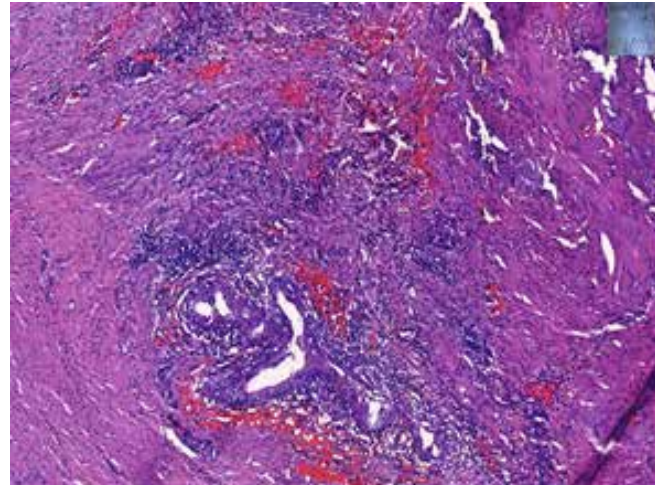


Рис. 6. Бесклеточный детрит
Fig. 6. Acellular detritus

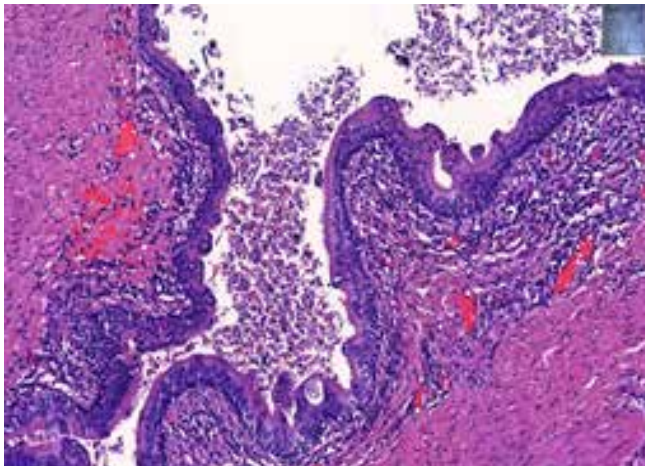


Рис. 5. Фрагмент респираторного эпителия
Fig. 5. Fragment of respiratory epithelium

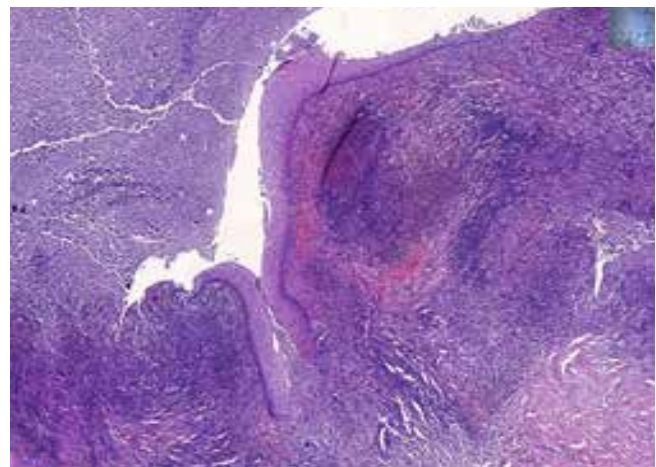


Рис. 7. Лимфоплазмозитарная инфильтрация
Fig. 7. Lymphoplasmacytic infiltration

в самые ранние стадии развития. Она представляет собой вначале короткий прямой полый орган со слепыми верхним и нижним концами и тремя боковыми выростами (отверстиями) — это желточный проток, аллантоис и нервно-кишечный канал. Оба протока и канал вскоре подвергаются обратному развитию, облитерируются, и из аллантоиса развивается мочевой пузырь и уретра. Задержка в обратном развитии желточного протока, аллантоиса и нервно-кишечного канала служит поводом для различных видов врожденных аномалий и заболеваний, в том числе и формирования ретроректальных опухолей [4] (рис. 8).

Опухоли ретроректального пространства встречаются редко. Их истинная распространенность среди населения в целом неизвестна. Однако, по оценкам, на их долю приходится примерно 1 из каждых 40 000 госпитализаций [5]. Большинство поражений являются доброкачественными, а злокачественность обнаруживается в 15 % случаев. Рецидивы встречаются редко, обычно при вскрытии капсулы гамартомы или некорректном клиническом диагнозе (ошибочная интерпре-

тация хордомы как гамартомы) [6]. Эту опухоль следует удалять целиком и моноблоком из-за риска малигнизации до 20 % даже у бессимптомных пациентов [7].

Для планирования хирургического лечения необходимо учитывать классификацию расположения гамартом относительно *m. levator ani*:

- высокие опухоли — расположены выше пучков мышцы;
- низкие опухоли — расположены ниже пучков мышцы;
- промежуточные опухоли — расположены между пучков мышцы [8].

Клинические проявления пресакральных образований, как правило, скудны. Долгое время может не отмечаться никаких симптомов. Они выявляются случайно при профилактических осмотрах гинекологами и урологами — это так называемая бессимптомная стадия. По мере роста образования появляются и клинические симптомы, — это чаще всего боль в области

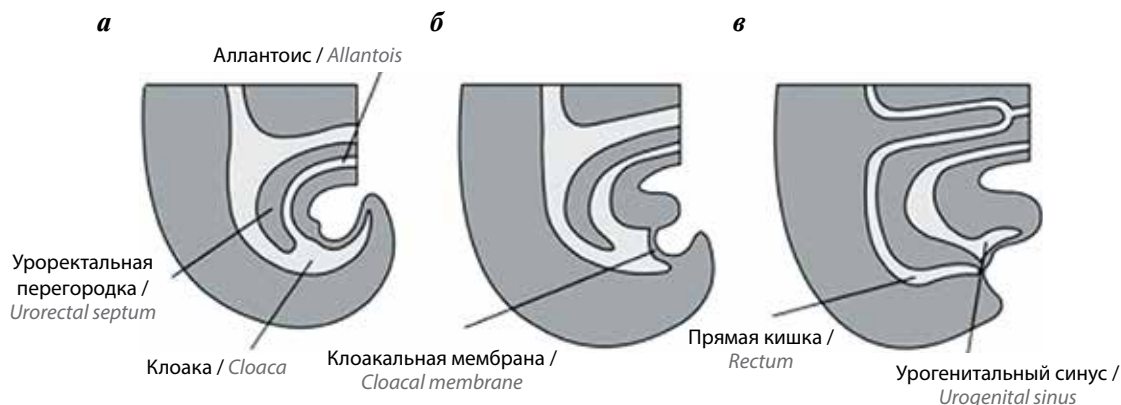


Рис. 8. Дифференцировка клоаки: а – 4-я неделя; б – 6-я неделя; в – 7-я неделя эмбриогенеза. Клетки мезенхимы врастают между аллантаисом и задней кишкой, образуя уроректальную перегородку, которая делит клоаку на урогенитальный синус и прямую кишку

Fig. 8. Differentiation of the cloaca: a – 4th week, b – 6th week; c – 7th week of embryogenesis. Mesenchymal cells grow between the allantois and the hindgut, forming the urorectal septum, which divides the cloaca into the urogenital sinus and the rectum

крестца или копчика, боли внизу живота и прямой кишки, запоры. Этот период можно обозначить как стадию клинических проявлений [9]. В представленном случае симптомом были боли в области крестца.

Оценку начинают с тщательного ректального исследования. Почти все ретроректальные образования можно пальпировать, как и у нашей пациентки. Расположение, размер и проксимальная распространенность опухоли имеют решающее значение для хирургического лечения. Гибкая ректороманоскопия или колоноскопия полезны для выявления поражения прямой кишки на всю толщу. В нашем случае колоноскопия патологии не выявила. Ректоскопия в сочетании с эхоэндоскопией имеет специфичность 100 % [10].

Во многих странах МРТ ОМТ считают наиболее чувствительным и специфичным методом визуализации для выявления кист, оценки хвостовой кишки и ее прилегания к другим структурам. Обычно киста будет гипоинтенсивной на T1-взвешенном изображении и гиперинтенсивной на T2-взвешенном изображении. Последовательность T2-взвешенном изображении также позволяет увидеть гетерогенное содержимое [11]. В нашем случае на МРТ обнаружено пресакральное кистозное образование. Предоперационную биопсию следует проводить из-за риска диссеминации опухолевых клеток [12, 13].

Дифференциальный диагноз образований в этом пространстве носит широкий характер и включает первичные опухоли нейрогенного, остеогенного и врожденного происхождения, помимо метастатических и воспалительных процессов [12].

Хирургическое лечение образований пресакрального пространства является обязательным. Варианты доступа к ретроректальному пространству: задний (промежностный), передний (трансабдоминальный), комбинированный. Передний доступ используют при расположении образования преимущественно на краниальном направлении. Если

опухоль небольших размеров (<10 см), расположена на каудальном уровне (ниже S4) и не прорастает окружающие структуры, выбирают задний доступ. Этот доступ менее инвазивен, чем абдоминальный, однако операционное пространство очень ограничено. Также существует высокий риск раневой инфекции [13, 14].

В работе А. Sakr и соавт. указано, что при заднем доступе частота послеоперационных осложнений составила 72,7 %. У всех этих пациентов наблюдались раневая серома и инфекционные осложнения, причем 63,6 % относились к категории Clavien–Dindo II, а 9,1 % – к категории Clavien–Dindo III [15]. В настоящее время в литературе все чаще и чаще появляются публикации с описаниями случаев лечения пресакральных кист лапароскопическим доступом. В исследованиях S.P. Broccard и соавт. и А. Mastoraki и соавт. отмечается, что использование лапароскопии в этой области увеличилось в «лапароскопическую эпоху» с 8,2 и 11,4 % соответственно [16, 17], в исследовании М. Aubert и соавт. – до 74 % [18].

В исследовании М.М. Di Nuzzo и соавт. было выполнено лапароскопическое удаление передним доступом с сохранением тазового сплетения без повреждения кисты, избегая повреждения прямой кишки [19]. Лапароскопическое вмешательство позволяет безопасно удалить опухоль, снижает риск кровотечений и травм и улучшает выздоровление [20, 21].

В этом случае была произведена хирургическая резекция с использованием пресакрального доступа, который позволил эффективно изолировать и удалить опухоль, находящуюся в ретроректальной области. Пресакральный доступ обеспечил отличную визуализацию и доступ к опухоли, что позволило провести процедуру без необходимости открытой абдоминальной хирургии. Таким образом, пресакральный доступ оказался эффективным методом для удаления гамартомы в данной области и позволил провести процедуру с достаточной онкологической радикальностью.

Не менее важным остается гистологический диагноз. Необходима тщательная дифференциальная диагностика данных редких опухолей. Дифференциальная диагностика таких опухолей, основанная на методах лучевой диагностики (КТ и МРТ) и гистологическом исследовании, представляет сложности, и наш случай подтверждает важность комплексного подхода к диагностике и лечению ретроректальной патологии. Также следует обратить внимание на перспективы дальнейших

исследований в этой области, включая изучение молекулярной биологии и генетических аспектов для более точной дифференциации подобных опухолей.

Закключение

Ранняя комплексная диагностика, опытная хирургическая команда — ключевые факторы для успешного лечения пациентов с ретроректальной кистозной гамартомой.

ЛИТЕРАТУРА / REFERENCES

1. La Greca G., Trombatore G., Basile G., Conti P. Retrorectal tumors: case report and review of literature. *Int J Surg Case Rep* 2020;77:726–9. DOI: 10.1016/j.ijscr.2020.11.089
2. Wolpert A., Beer-Gabel M., Lifschitz O., Zbar A.P. The management of presacral masses in the adult. *Tech Coloproctol* 2002;6:43–9. DOI: 10.1007/s101510200008
3. Lev-Chelouche D., Gutman M., Goldman G. et al. Presacral tumors: a practical classification and treatment of a unique and heterogeneous group of diseases. *Surgery* 2003;133(5):473–8. DOI: 10.1067/msy.2003.118
4. Бойчук Н.В., Исламов Р.Р., Кузнецов С.Л. и др. Гистология. М.: ГЭОТАР-Медиа, 2007. Boychuk N.V., Islamov R.R., Kuznetsov S.L. et al. *Histology*. Moscow: GEOTAR-Media, 2007. (In Russ.).
5. Dwarkasing R.S., Verschuuren S.I., Van Leenders G.J.L.H. et al. Primary cystic lesions of the retrorectal space: MRI evaluation and clinical assessment. *Am J Roentgenol* 2017;209(4):790–6. DOI: 10.2214/AJR.16.17329
6. Setton I., Okida L.F., Yang F. et al. Retrorectal tumors: a 10-year single-institution experience. *J Am Coll Surg* 2020;231(4):S67. DOI: 10.1016/j.jamcollsurg.2020.07.116
7. Jao S.W., Beart R.W. Jr., Spencer R.J. et al. Retrorectal tumors. Mayo Clinic experience, 1960–1979. *Dis Colon Rectum* 1985;28(9):644–52. DOI: 10.1007/BF02553440
8. Sandeep A., Sunil Ch., Sujoy P., Pande G.K. Anal canal and minor anorectal conditions. In: *Essentials of surgery*. Chapter 46. New Delhi, India, 2004:868–78.
9. Корейба К.А., Тресоруков И.В., Мальцев П.В. Трудности диагностики и лечения каудальных тератом. *Практическая медицина* 2009;36(4):23–5. Koreyba K.A., Tresorukov I.V., Maltsev P.V. Challenges in the diagnosis and treatment of caudal teratomas. *Practical Medicine* 2009;36(4):23–5. (In Russ.).
10. Stroh C., Manger T. Ultrasound diagnosis of rare retrorectal tumors. *Zentralbl Chir* 2003;128(12):1075–9. DOI: 10.1055/s-2003-44845
11. Bullard Dunn K. Retrorectal tumors. *Surg Clin North Am* 2010;90(1):163–71. DOI: 10.1016/j.suc.2009.09.009
12. Suhani, Meena K., Ali S. et al. Retrorectal cystic hamartoma: a problematic ‘tail’. *J Surg Tech Case Rep* 2014;6(2):58–60. DOI: 10.4103/2006-8808.147261
13. Messick C.A., Hull T., Rosselli G., Kiran R.P. Lesions originating within the retrorectal space: a diverse group requiring individualized evaluation and surgery. *J Gastrointest Surg* 2013;17(12):2143–52. DOI: 10.1007/s11605-013-2350-y
14. Стегний К.В., Рахмонов Ж.А., Гончарук Р.А. и др. Хирургическое лечение пресакральных кист: анализ серии случаев и обзор литературы. *Тихоокеанский медицинский журнал* 2023;2:15–9. Stegny K.V., Rakhmonov Z.A., Goncharuk R.A. et al. Surgical treatment of presacral cysts: a series analysis and literature review. *Pacific Medical Journal* 2023;2:15–9. (In Russ.). DOI: 10.34215/1609-1175-2023-2-15-19
15. Sakr A., Kim H.S., Han Y.D. et al. Single-center experience of 24 cases of tailgut cyst. *Ann Coloproctol* 2019;3(5):268–74. DOI: 10.3393/AC.2018.12.18
16. Broccard S.P., Colibaseanu D.T., Behm K.T. et al. Risk of malignancy and outcomes of surgically resected presacral tailgut cysts: a current review of the Mayo Clinic experience. *Colorectal Dis* 2022;24(4):422–7. DOI: 10.1111/codi.16030
17. Mastoraki A., Giannakodimos I., Panagiotou K. et al. Epidemiology, diagnostic approach and therapeutic management of tailgut cysts: a systematic review. *Int J Clin Pract* 2021;75(11):e14546. DOI: 10.1111/ijcp.14546
18. Aubert M., Mege D., Parc Y. et al.; French research group of rectal cancer surgery. Management of retrorectal tumors: A french multicentric experience of 270 consecutives cases. *Ann Surg* 2021;274(5):766–72. DOI: 10.1097/SLA.0000000000005119
19. Di Nuzzo M.M., De Werra C., Pace M. et al. Promoting laparoscopic anterior approach for a very low presacral primary neuroendocrine tumor arising in a tailgut cyst. *Healthcare (Basel)* 2022;10(5):805. DOI: 10.3390/healthcare10050805
20. Mullaney T.G., Lightner A.L., Johnstn M. et al. A systematic review of minimally invasive surgery for retrorectal tumors. *Tech Coloproctol* 2018;22(4):255–63. DOI: 10.1007/s10151-018-1781-6
21. EuroSurg Collaborative. Safety of hospital discharge before return of bowel function after elective colorectal surgery. *Br J Surg* 2020;107(5):552–9. DOI: 10.1002/bjs.11422

Вклад авторов

С.А. Звезда: написание статьи, концепция и дизайн исследования;
Д.Г. Димитриади, А.В. Симонов: редактирование статьи;
Р.И. Тамразов, Е.М. Франк, Н.М. Федоров, Л.Н. Комарова: концепция и дизайн исследования.

Authors' contributions

S.A. Zvezda: article writing, research concept and design of the study;
D.G. Dimitriadi, A.V. Simonov: editing an article;
R.I. Tamrazov, E.M. Frank, N.M. Fedorov, L.N. Komarova: the concept and design of the study.

ORCID авторов / ORCID of authors

С.А. Звезда / S.A. Zvezda: <https://orcid.org/0000-0003-3449-0549>
Р.И. Тамразов / R.I. Tamrazov: <https://orcid.org/0000-0001-6630-4654>

Конфликт интересов. Авторы заявляют об отсутствии конфликта интересов.

Conflict of interest. The authors declare no conflict of interest.

Финансирование. Работа выполнена без спонсорской поддержки.

Funding. The work was performed without external funding.

Органосохраняющее лечение пациентки с трофобластической опухолью плацентарного ложа (клиническое наблюдение и обзор литературы)

М.Н. Тихоновская¹, А.А. Румянцев¹, Л.М. Каппушева², А.С. Шевчук^{1,2}

¹ФГБУ «Национальный медицинский исследовательский центр онкологии им. Н.Н. Блохина» Минздрава России; Россия, 115522 Москва, Каширское шоссе, 24;

²ФГАОУ ВО «Российский национальный исследовательский медицинский университет им. Н.И. Пирогова» Минздрава России; Россия, 117997 Москва, ул. Островитянова, 1

Контакты: Мария Николаевна Тихоновская rommary03@mail.ru

Трофобластическая опухоль плацентарного ложа (ТОПЛ) относится к редким формам злокачественных трофобластических опухолей (ЗТО), частота встречаемости составляет около 0,2 % от всех случаев ЗТО. Заболевание развивается у женщин репродуктивного возраста, большинство из которых на момент постановки диагноза нуждаются в сохранении фертильности. ТОПЛ характеризуется непредсказуемым биологическим поведением, малочувствительна к химиотерапии и характеризуется неблагоприятным прогнозом при диссеминации заболевания. При ранней стадии заболевания лечение начинают с хирургического этапа в объеме гистерэктомии. Мы представляем редкое клиническое наблюдение органосохраняющего лечения пациентки с ТОПЛ.

Ключевые слова: опухоль плацентарного ложа, органосохраняющее лечение

Для цитирования: Тихоновская М.Н., Румянцев А.А., Каппушева Л.М., Шевчук А.С. Органосохраняющее лечение пациентки с трофобластической опухолью плацентарного ложа (клиническое наблюдение и обзор литературы). Хирургия и онкология 2024;14(1):79–86. DOI: <https://doi.org/10.17650/2949-5857-2024-14-1-79-86>

Organ-preserving treatment of a patient with a trophoblastic tumor of the placental bed (clinical observation and literature review)

M.N. Tikhonovskaya¹, A.A. Rumyantsev¹, L.M. Kappusheva², A.S. Shevchuk^{1,2}

¹N.N. Blokhin National Medical Research Center of Oncology, Ministry of Health of Russia; 24 Kashirskoe Shosse, Moscow 115522, Russia;

²N.I. Pirogov Russian National Research Medical University, Ministry of Health of Russia; 1 Ostrovityanova St., Moscow 117997, Russia

Contacts: Mariya Nikolaevna Tikhonovskaya rommary03@mail.ru

Placental site trophoblastic tumor (PSTT) is a rare form of gestational trophoblastic neoplasia (GTN), accounting 0,2 % of total cases of GTN. PSTTs occur in women of childbearing age and most of them have strong desire to preserve fertility. PSSTs are tumors with unpredictable biological behavior, high chemo-resistance and possibly fatal outcome in case of metastatic disease.

Hysterectomy is the primary treatment of choice in early disease. We report a rare clinical case of fertility sparing treatment for PSTT.

Keywords: placental site trophoblastic tumor, fertility sparing treatment

For citation: Tikhonovskaya M.N., Rumyantsev A.A., Kappusheva L.M., Shevchuk A.S. Organ-preserving treatment of a patient with a trophoblastic tumor of the placental bed (clinical observation and literature review). *Khirurgiya i onkologiya = Surgery and oncology* 2024;14(1):79–86. (In Russ.). DOI: <https://doi.org/10.17650/2949-5857-2024-14-1-79-86>

Введение

Трофобластическая опухоль плацентарного ложа (ТОПЛ) — крайне редкая патология, развивается у пациенток репродуктивного возраста, для которых приоритетно сохранение фертильности на момент поставки диагноза.

Впервые данное заболевание описано в 1976 г. R.J. Kurman и соавт. как «трофобластическая псевдоопухоль матки» [1], а в 1981 г. R.E. Scully и соавт. ввели понятие «трофобластическая опухоль плацентарного ложа» [2]. ТОПЛ наряду с эпителиоидной трофобластической опухолью относится к редким формам злокачественных трофобластических опухолей (ЗТО). По данным мировой литературы, частота встречаемости составляет 0,2 % от всех ЗТО [3]. Помимо единичных наблюдений, в отечественной литературе Ю.С. Мартусова и соавт. в 2014 г. описали всего 7 случаев за 10-летний период наблюдения в НМИЦ онкологии им. Н.Н. Блохина [4].

ТОПЛ происходят из популяции клеток вневорсинчатого промежуточного трофобласта и характеризуются более глубокой, в сравнении с нормальной, инвазией трофобласта. Данные опухоли чаще солидные и локализируются в матке. При микроскопии большинство клеток опухоли одноядерные, митозы встречаются редко, характерна преимущественно интерстициальная инфильтрация. Биологически эти опухоли развиваются относительно медленно, часто выявляются на ранних стадиях, что делает возможным полное излечение с применением хирургических методов на раннем этапе [5]. Однако органосохраняющее лечение редких форм ЗТО — непростая задача. ТОПЛ характеризуются непредсказуемым течением, низкой чувствительностью к химиотерапии и худшим прогнозом по сравнению с другими формами трофобластических опухолей.

В мировой литературе описаны единичные наблюдения успешного органосохраняющего лечения [5–9]. Мы представляем редкое наблюдение комбинированного лечения ТОПЛ с сохранением фертильности пациентки.

Клиническое наблюдение

Пациентка, 28 лет, замужем, репродуктивная функция не реализована. В 2020 г. наступила первая желанная беременность. В марте 2021 г. у пациентки произошло самопроизвольное прерывание беременности на 21-й неделе беременности, причины не установлены. Менструальная функция восстановилась в апреле 2021 г., с целью контрацепции применялись барьерные методы. С октября 2021 г. пациентка обратила внимание на нарушения менструального цикла — появились скудные кровянистые выделения на фоне задержки менструации, тест на беременность — положительный. В ноябре 2021 г. пациентка обратилась к гинекологу по месту жительства. При ультразвуковом исследовании заподозре-

на трофобластическая опухоль матки. Сывороточный уровень субъединицы β -хорионического гонадотропина человека (β -ХГЧ) составил 185 мМЕ/мл. В декабре 2021 г. выполнена вакуум-аспирация содержимого полости матки. При гистологическом исследовании подтверждена ЗТО без уточнения гистотипа.

Уровень β -ХГЧ от февраля 2022 г. составил 564 мМЕ/мл. Пациентка обследована, данных о наличии отдаленных метастазов не получено. Установлен диагноз: ЗТО матки IA стадии; риск лекарственной резистентности оценен как низкий (5 баллов по шкале FIGO), β -ХГЧ 1258 мМЕ/мл. Пациентке по месту жительства начата химиотерапия в режиме «метотрексат/лейковорин». С марта по май 2022 г. проведено 4 курса. На фоне лечения после незначительного снижения отмечено плато β -ХГЧ на уровне 1000 мМЕ/мл (рис. 1).

Констатирована резистентность к проводимому режиму химиотерапии, в связи с чем в июне 2022 г. пациентка направлена в НМИЦ онкологии им. Н.Н. Блохина для определения дальнейшей тактики лечения. При пересмотре гистологических препаратов и подтверждающего иммуногистохимического исследования диагностирована ТОПЛ. По результатам компьютерной томографии (КТ) органов грудной клетки, брюшной полости и малого таза данных об отдаленном и регионарном метастазировании не получено. По результатам ультразвукового исследования, размеры тела матки составили 83×68×95 мм, в передней стенке матки определялось узловое образование (60 × 45 × 67 мм) с выраженным кровотоком, деформирующее полость матки.

С учетом морфологической формы опухоли и настойчивого желания пациентки сохранить фертильность на консилиуме принято решение провести химиотерапию в режиме ЕМА-ЕР. С июля 2022 по февраль 2023 г. проведено 12 курсов химиотерапии. На фоне лечения после 8 курсов отмечена нормализация уровня маркера, далее проведено 4 консолидирующих курса химиотерапии. В процессе лечения отмечались нейтропения и повышение уровня печеночных трансаминаз (3–4 нормы), в связи с чем с 9-го курса дозы препаратов редуцированы на 20 %. После завершения химиотерапии в феврале 2023 г. выполнена магнитно-резонансная томография (МРТ) органов малого таза: опухоль матки уменьшилась в размерах до 23×46×17 мм. Через 2 мес у пациентки восстановилась менструальная функция, опухоль уменьшилась до 20×13×14 мм. При плановом обследовании еще через 2 мес размеры опухоли составили 14×13×13 мм, однако узел деформировал полость матки, при этом около 50 % узла располагалось интрамурально (рис. 2).

Поскольку у пациентки с редкой формой ЗТО сохранилась остаточная опухоль, возник вопрос о выполнении хирургического лечения. Так как у пациентки не была реализована репродуктивная функция и больная настаивала на сохранении фертильности, было принято решение провести органосохраняющее лечение — гистероскопическую резекцию опухолевого узла.

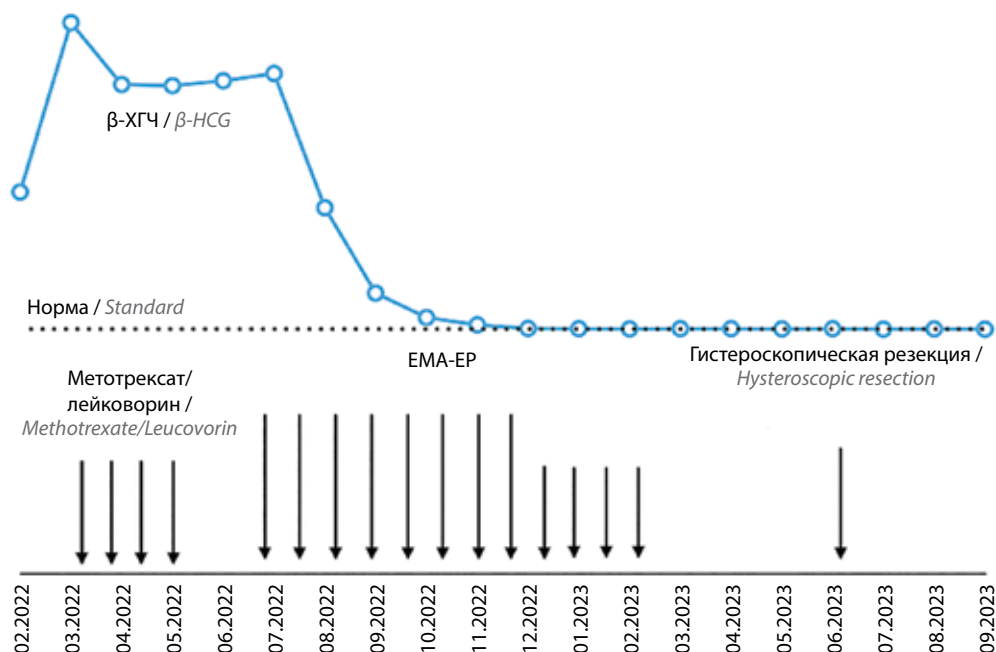


Рис. 1. Кинетика β -хорионического гонадотропина человека (β -ХГЧ) в процессе лечения
Fig. 1. The kinetics of β -human chorionic gonadotropin (β -HCG) in the treatment process

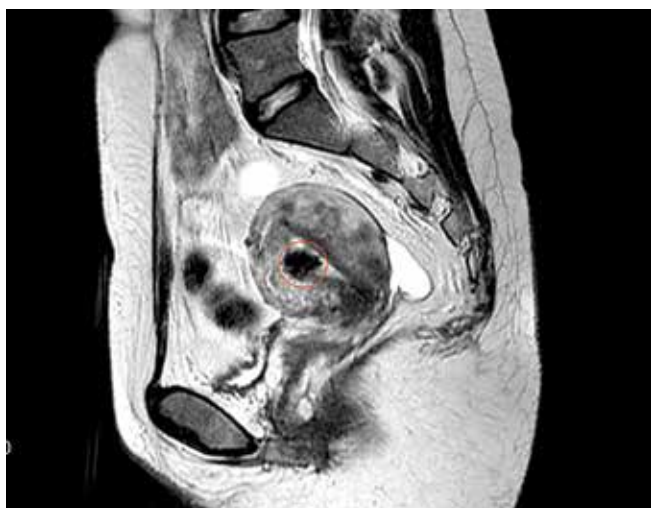


Рис. 2. Магнитно-резонансная томография органов малого таза перед хирургическим вмешательством: опухоль матки (очерчено красным)
Fig. 2. Magnetic resonance imaging of the pelvic organs before surgery: uterine tumor (outlined in red)

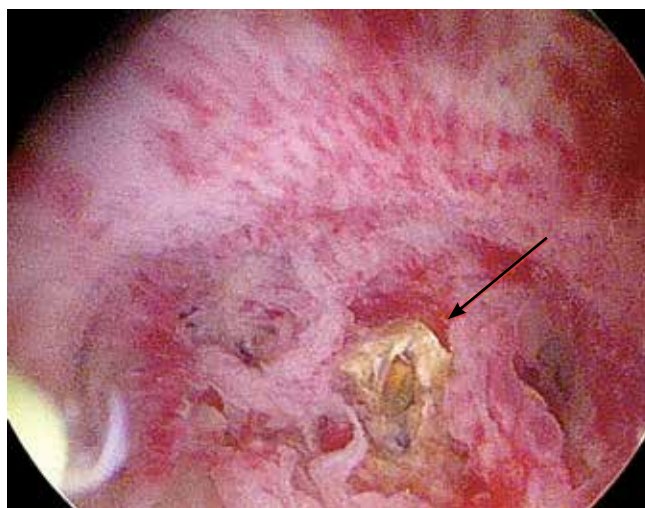


Рис. 3. Гистероскопия: опухоль в полости матки (указана стрелкой)
Fig. 3. Hysteroscopy: a tumor in the uterine cavity (indicated by an arrow)

В июне 2023 г. в отделении онкогинекологии НМИЦ онкологии им. Н.Н. Блохина выполнена гистерорезектоскопия. Использовали гистерорезектоскоп 26 Fr с применением 5 мм биполярной петли мощностью 80 Вт. Под общей внутривенной анестезией после расширения цервикального канала при гистероскопии визуализирована опухоль около 15 мм в диаметре, исходящая из средней трети передней стенки матки. Опухоль имела нечеткие контуры, около половины узла пролабировало в полость матки, деформируя ее, и было спаяно с задней стенкой матки (рис. 3).

Петлей резектоскопа разделены синехии между опухолью и задней стенкой матки, визуализированы дно матки, трубные углы, а также периферические границы опухолевого узла. Петлей резектоскопа опухоль удалена, визуализирован здоровый мышечный слой, резекция выполнена в пределах здоровых тканей (рис. 4, 5). Гемостаз коагуляцией. Послеоперационный период протекал без осложнений. Пациентка выписана из стационара на следующие сутки после операции.

При гистологическом исследовании морфологическая картина соответствовала полному лечебному патоморфозу. При контрольной МРТ через 3 мес после операции

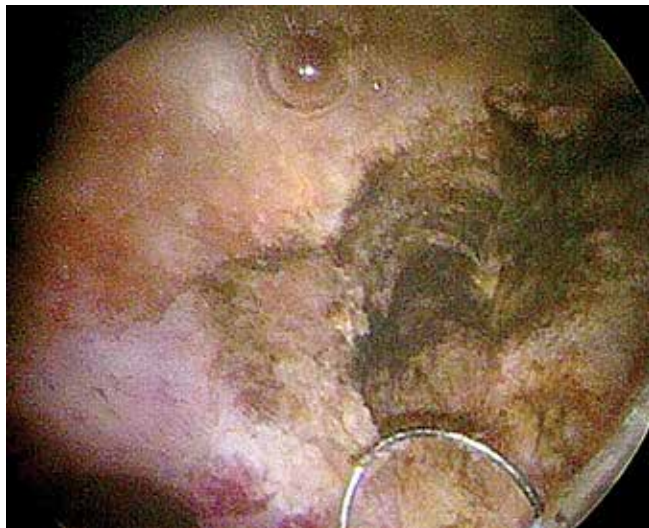

Рис. 4. Гистероскопическая резекция опухолевого узла
Fig. 4. Hysteroscopic resection of the tumor node

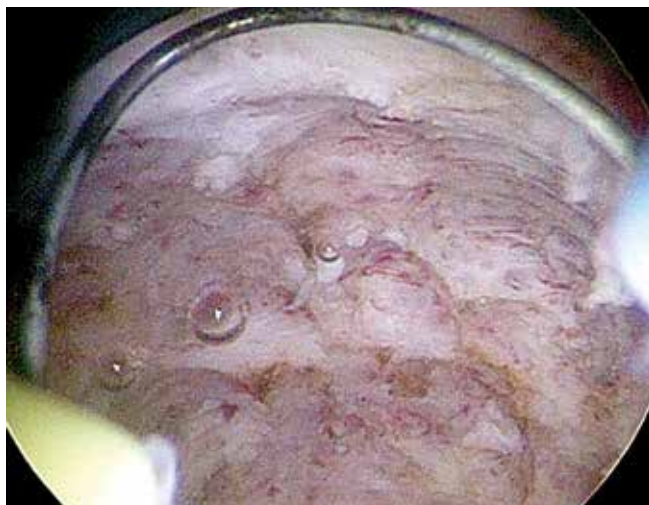

Рис. 5. Гистероскопия: ложе удаленной опухоли
Fig. 5. Hysteroscopy: the bed of the removed tumor

опухоль не определялась, полость матки не деформирована, в зоне резекции присутствовали минимальные послеоперационные изменения (рис. 6). Уровень ХГЧ – в пределах нормальных значений.

Обсуждение

В представленном клиническом наблюдении проведение индукционной химиотерапии по схеме ЕМА-ЕР позволило создать условия для выполнения органосохраняющего лечения. Как результат, онкологический прогноз пациентки представляется благоприятным, фертильность сохранена.

На примере данного клинического случая продемонстрированы основные особенности течения редких типов ЗТО: низкий метастатический потенциал, неинформативность шкалы FIGO, используемой для прогнозирования риска лекарственной резистентности,

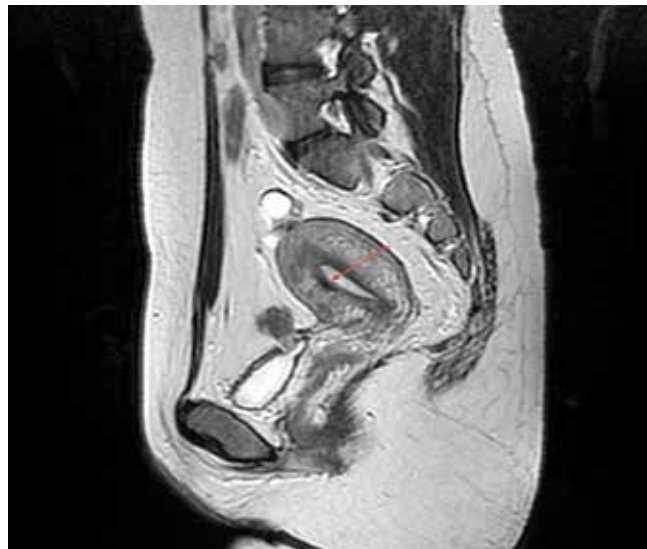

Рис. 6. Магнитно-резонансная томография органов малого таза через 3 мес после гистерорезектоскопии: ложе удаленной опухоли (указано стрелкой)

Fig. 6. Magnetic resonance imaging of the pelvic organs 3 months after hysteroscopic resection: the bed of the removed tumor (indicated by the arrow)

сниженная чувствительность к противоопухолевой терапии, а также объективные сложности в патоморфологической диагностике заболевания. Так как для лечения ЗТО не требуется морфологическая верификация диагноза, своевременная диагностика редких форм ЗТО затруднительна. Однако клиницист, имеющий опыт лечения трофобластических опухолей, может заподозрить развитие редкой формы ЗТО на основании низкого уровня β -ХГЧ и неадекватного ответа на химиотерапию.

В представленном наблюдении у пациентки при достаточно больших размерах опухоли (более 6 см) уровень ХГЧ был относительно низкий – 1258 мМЕ/мл, на фоне лечения его уровень снижался крайне медленно, с последующим достаточно быстрым выходом на плато, что не характерно для хорионкарциномы. Морфологический материал был получен после диагностического выскабливания матки, еще до начала системной противоопухолевой лекарственной терапии. Однако диагноз ТОПЛ достоверно не был установлен. Следует отметить, что у трети пациенток имеются трудности и ошибки диагностики редких форм ЗТО, поэтому диагноз должен быть подтвержден экспертным патоморфологическим исследованием с обязательным применением иммуногистохимических методов диагностики [10].

Самым ранним и частым клиническим проявлением ТОПЛ является нарушение менструального цикла по типу аменореи с последующим аномальным маточным кровотечением. При отдаленных метастазах могут отмечаться боль в спине, головная боль, слабость и кашель. Обязательно следует определять уровень ХГЧ у пациенток репродуктивного возраста с нарушением

менструального цикла. Повышение уровня ХГЧ при отсутствии беременности позволяет заподозрить развитие трофобластической болезни. Уровень β -ХГЧ при ТОПЛ повышен у 80–90 % пациенток, но обычно имеет более низкие значения, чем при хорионкарциноме, и характеризуется медленным повышением по мере увеличения размеров опухоли. По данным Y.L. Chang и соавт., разброс уровня β -ХГЧ при ТОПЛ на момент постановки диагноза составляет от 1,1 до 8300 мМЕ/мл [11].

В большинстве наблюдений, описанных в литературе, ТОПЛ ограничена маткой, частота лимфогенного метастазирования не превышает 6 % [12]. Отдаленные метастазы выявляются значительно реже, чем при хорионкарциноме: к моменту постановки диагноза у 5–30 % пациенток обнаруживаются очаговые изменения в легких, реже в печени, головном мозге, яичниках, влагалище и селезенке [10].

Данные о лечении ТОПЛ ограничены из-за редкой встречаемости. Согласно отечественным и зарубежным клиническим рекомендациям, при I стадии ТОПЛ лечение следует начинать с хирургического этапа в объеме гистерэктомии [13–15]. По данным некоторых авторов, гистерэктомия позволяет достичь излечения более чем у половины пациенток с ранней формой заболевания [16, 17]. Назначение адъювантной терапии определяется наличием неблагоприятных факторов прогноза (2 года после завершения беременности, глубокая инвазия, наличие некроза, митотическая активность более 5/10) [15].

В представленном наблюдении пациентка категорически отказывалась от гистерэктомии и настаивала на сохранении фертильности. В связи с чем было принято решение о попытке органосохраняющего лечения.

В мировой литературе описаны наблюдения органосохраняющего лечения при I стадии ТОПЛ, когда опухоль ограничена маткой, с удалением опухолевого узла при гистероскопии или абдоминальной/лапароскопической гистеротомии [5, 6, 18]. Трудности органосохраняющего лечения при ТОПЛ заключаются в том, что оперирующий хирург не может адекватно оценить край резекции из-за диффузной инфильтрации опухолью миометрия, что обуславливает неэффективность лечения. В связи с этим многие женщины впоследствии подвергаются гистерэктомии. Кроме того, существуют формы мультифокального роста опухоли, которые могут быть не распознаны своевременно даже при кажущемся отрицательном крае резекции. В наблюдении S. Saso и соавт. в 2012 г. 5 из 6 пациенток потребовалось выполнение гистерэктомии после локального удаления опухоли из-за положительного края резекции [7]. В исследовании J. Zhao и соавт. в 2016 г. достичь ремиссии после органосохраняющего лечения удалось лишь у 21 % больных. От прогрессирования заболевания умерла 1 женщина из 23, беременность наступила у 7 пациенток, 6 из них родили в срок

здоровых детей, одна выбыла из наблюдения на втором триместре беременности [18]. В обзоре B. Chiofalo и соавт. в 2017 г. описано 18 пациенток, которым проведено органосохраняющее лечение. Лапаротомным доступом прооперированы 12 женщин, из них 5 пациенткам выполнена гистерэктомия, 5 пациенток были излечены путем миниинвазивных вмешательств, 1 излечена с помощью только химиотерапии, что стало крайне редким, казуистическим наблюдением [5]. В самом крупном ретроспективном анализе, опубликованном в 2023 г., S. Jiang и соавт. сообщают об успешном органосохраняющем лечении с применением различных хирургических подходов у 29 пациенток, при этом ни одной из них впоследствии гистерэктомии не выполняли. Химиотерапию проводили согласно наличию факторов риска прогрессирования заболевания. За период наблюдения (36–176 мес) не зафиксировано ни одного рецидива заболевания [8].

На сегодняшний день не определены критерии отбора пациенток для успешного органосохраняющего лечения. Помимо I стадии заболевания предлагается учитывать размер опухоли, глубину инфильтрации миометрия, а также факт ответа опухоли на химиотерапию [7, 9]. Однако в настоящее время этот вопрос остается нерешенным и требует дальнейшего изучения.

У обсуждаемой пациентки, учитывая большие (более 6 см) размеры опухоли, возможность радикальной резекции опухолевого узла на I этапе представлялась сомнительной. К тому же хирургическое вмешательство со вскрытием полости матки и формированием обширного рубца было бы крайне травматичным для органа, что могло иметь неблагоприятные последствия для зачатия и вынашивания беременности. В связи с этим было принято решение начать лечение с химиотерапии.

Выбор режима химиотерапии основывался на данных мировой литературы о высокой частоте лекарственной резистентности этой морфологической формы опухоли. ТОПЛ всегда относятся к высокому риску резистентности к химиотерапии, поэтому оценка резистентности по шкале FIGO не определяет выбор режима химиотерапии. Наибольшую эффективность демонстрирует режим ЕМА/ЕР [19, 20]. Есть данные об эффективности режимов ЕМА/СО, ТР/ТЕ, а также ВЕР и ICE [21]. В 2006 г. Т.М. Numnum и соавт. представили крайне редкое наблюдение успешного органосохраняющего излечения пациентки с ТОПЛ без хирургического этапа. У 29-летней пациентки ТОПЛ верифицирована после выскабливания матки, при обследовании опухоль в матке не определялась, однако сохранялось повышение уровня β -ХГЧ до 130 мМЕ/мл. После 3 курсов ЕМА/ЕР отмечена нормализация уровня маркера, проведено дополнительно 3 консолидирующих курса полихимиотерапии (ПХТ). Беременность у пациентки наступила через 2 года ремиссии [22].

В нашем наблюдении опухоль ответила на химиотерапию в режиме ЕМА/ЕР, уровень β -ХГЧ нормализовался после 8 курсов ПХТ, впоследствии проведено 4 консолидирующих курса.

После завершения ПХТ у пациентки сохранялась остаточная опухоль небольших размеров в стенке матки, при этом уровень β -ХГЧ был нормальным. Формально пациентка была излечена, в связи с чем рассматривался вариант динамического наблюдения без хирургического вмешательства. Однако через 3 мес после завершения лечения остаточная опухоль в полости матки сохранялась практически без динамики, при этом отмечалась деформация полости матки. Для пациентки, планирующей реализовать репродуктивную функцию, последний фактор являлся неблагоприятным для наступления и вынашивания беременности. Учитывая высокий риск рецидива, несмотря на нормальный уровень опухолевого маркера, принято решение удалить остаточную опухоль матки.

Выбор доступа хирургического вмешательства определялся размерами и локализацией опухоли. При опухолях больших размеров, а также при интерстициальной или интерстициально-субсерозной локализации опухоли операцию выполняли лапаротомным доступом. После гистеротомии опухоль удаляют визуально в пределах здоровых тканей, желательна с отступом не менее 5 мм от опухоли. В описанном наблюдении опухоль имела интерстициально-субмукозное расположение, локализовалась в средней трети передней стенки матки, ее размеры, по данным МРТ, не превышали 1,5 см, около 50 % опухолевого узла располагалось интрамурально, толщина миометрия от края опухоли до серозной оболочки матки составляла не менее 1 см. Учитывая эти данные, выполнена гистероскопическая резекция, опухоль удалена полностью визуально в пределах здоровых тканей.

Следует отметить, что в случае проведения гистерорезектоскопии объективная оценка края резекции затруднительна ввиду технических особенностей операции, при которой опухоль удаляют поэтапно частями. Радикальность резекции во время гистероскопии определяют визуально при достижении здорового миометрия. В связи с этим гистерорезектоскопию следует выполнять в учреждении, практикующем внутриматочную хирургию при злокачественной патологии.

После хирургического лечения при I стадии заболевания рутинное проведение адъювантной химиотерапии не рекомендовано, так как не улучшает результаты лечения. После гистерэктомии ожидаемая общая выживаемость составляет 90–100 % [23].

Адъювантная химиотерапия рекомендуется пациенткам при выявлении болезни более чем через 2 года после предшествующей беременности, при глубокой инвазии опухоли в миометрий или прорастании серозы матки, а также при высоком митотическом индексе опухоли [24]. Согласно рекомендациям Европейского общества медицинской онкологии (European Society for Medical Oncology, ESMO) показано проведение 8-нед адъювантной химиотерапии в режиме ЕР/ЕМА или ТР/ТЕ (4 курса) [14]. В случае органосохраняющего лечения ввиду высокого риска положительного края резекции, даже при нормальном опухолевом маркере и отсутствии факторов риска, рекомендуется проведение адъювантной химиотерапии. При плато или подъеме уровня β -ХГЧ после попытки органосохраняющего хирургического лечения выполнение гистерэктомии позволяет достичь стойкой ремиссии [25].

В данном наблюдении мы отказались от проведения адъювантной лекарственной противоопухолевой терапии, поскольку перед операцией пациентка получила полный блок химиотерапии до нормализации опухолевого маркера, включая консолидирующие курсы, а при морфологическом исследовании опухолевая ткань не была обнаружена, определялись признаки полного лечебного патоморфоза.

После завершения лечения пациентки с редкими формами ЗТО должны наблюдаться в течение всей жизни, регулярно мониторируя уровень β -ХГЧ. В период наблюдения допустимо применение любых методов контрацепции, включая комбинированные оральные контрацептивы [26]. Планирование беременности допустимо через год после завершения терапии.

Заключение

Стратегия органосохраняющего лечения при ТОПЛ в настоящее время четко не определена, многие вопросы на сегодняшний день остаются нерешенными. Органосохраняющее лечение при редких формах ЗТО требует индивидуального подхода. Лечение необходимо проводить в специализированном учреждении, имеющем опыт ведения этой группы пациенток.

Для улучшения результатов органосохраняющего лечения пациенток с ТОПЛ требуется дальнейшее накопление знаний и опыта по механизму развития заболевания и результатам терапии, с последующим определением критериев отбора больных и лечебной тактики. На основании опыта специалистов по лечению редких опухолей других локализаций создание реестра редких форм ЗТО позволит объединить данные российских клиник и оптимизировать подход к лечению ТОПЛ [27, 28].

ЛИТЕРАТУРА / REFERENCES

1. Kurman R.J., Scully R.E., Norris H.J. Trophoblastic pseudotumor of the uterus: an exaggerated form of syncytial endometritis simulating a malignant tumor. *Cancer* 1976;38(3):1214–26. DOI: 10.1002/1097-0142(197609)38:3<1214::aid-cnrcr2820380323>3.0.co;2-j
2. Scully R.E., Young R.H. Trophoblastic pseudotumor: a reappraisal. *Am J Surg Pathol* 1981;5(1):75–6. DOI: 10.1097/0000478-198101000-00010
3. Behtash N., Karimi Zarchi M. Placental site trophoblastic tumor. *J Cancer Res Clin Oncol* 2008;134(1):1–6. DOI: 10.1007/s00432-007-0208-y
4. Мартусова Ю.С., Чекалова М.А., Мешерякова Л.А., Мороз Е.А. Опыт ультразвуковой диагностики трофобластической опухоли плацентарного ложа. *Ультразвуковая и функциональная диагностика* 2014;4:42–9. Martusova U.S., Chekalova E.A., Meshcheryakova L.A., Moroz E.A. Ultrasound diagnostic experience in placental site trophoblastic disease. *Ultrazvukovaya i Funktsionalnaya Diagnostika = Ultrasound and Functional Diagnostic* 2014; 4:42–9. (In Russ.).
5. Chiofalo B., Palmara V., Laganà A.S. et al. Fertility sparing strategies in patients affected by placental site trophoblastic tumor. *Curr Treat Options Oncol* 2017;18(10):58. DOI: 10.1007/s11864-017-0502-0
6. Tsuji Y., Tsubamoto H., Hori M. et al. Case of PSTT treated with chemotherapy followed by open uterine tumor resection to preserve fertility. *Gynecol Oncol* 2002;87(3):303–7. DOI: 10.1006/gyno.2002.6827
7. Saso S., Haddad J., Ellis P. et al. Placental site trophoblastic tumours and the concept of fertility preservation. *BJOG* 2012;119(3):369–74. DOI: 10.1111/j.1471-0528.2011.03230.x
8. Jiang S., Zhao J., Shi X. et al. Retrospective analysis of clinical features and fertility outcomes with fertility-sparing treatment of placental site trophoblastic tumor. *Gynecol Oncol* 2023;171:1–8. DOI: 10.1016/j.ygyno.2023.02.002
9. Shen X., Xiang Y., Guo L. et al. Fertility-preserving treatment in young patients with placental site trophoblastic tumors. *Int J Gynecol Cancer* 2012;22(5):869–74. DOI: 10.1097/IGC.0b013e31824a1bd6
10. Horowitz N.S., Iskander R.N., Edelman M.R. et al. Epidemiology, diagnosis, and treatment of gestational trophoblastic disease: a Society of Gynecologic Oncology Evidenced-Based Review and Recommendation. *Gynecol Oncol* 2021;163(3):605–13. DOI: 10.1016/j.ygyno.2021.10.003
11. Chang Y.L., Chang T.C., Hsueh S. et al. Prognostic factors and treatment for placental site trophoblastic tumor – report of 3 cases and analysis of 88 cases. *Gynecol Oncol* 1999;73(2):216–22. DOI: 10.1006/gyno.1999.5344
12. Lan C., Li Y., He J., Liu J. Placental site trophoblastic tumor: lymphatic spread and possible target markers. *Gynecol Oncol* 2010;116(3):430–7. DOI: 10.1016/j.ygyno.2009.10.56
13. National Comprehensive Cancer Network. Available at: <https://www.nccn.org/guidelines/guidelines-detail?category=1&id=1489>
14. Seckl M.J., Sebire N.J., Fisher R.A. et al. Gestational trophoblastic disease: ESMO clinical practice guidelines for diagnosis, treatment and follow-up. *Ann Oncol* 2013;24(6):39–50. DOI: 10/1093/annonc/mdt345
15. Ульрих Е.А., Тюляндина А.С., Проценко С.А., Урманчеева А.Ф. Практические рекомендации по лекарственному лечению злокачественных трофобластических опухолей. Злокачественные опухоли: Практические рекомендации RUSSCO 2022;12:276–86. DOI: 10.18027/2224-5057-2022-12-3s2-276-286. Доступно по: <https://rosoncweb.ru/standarts/RUSSCO/2022/2022-15.pdf> Ulrich E.A., Tyulandina A.S., Protsenko S.A., Urmanceeva A.F. Practical recommendations for the drug treatment of malignant trophoblastic tumors. Malignant tumors: Practical recommendations RUSSCO 2022;12:276–86. DOI: 10.18027/2224-5057-2022-12-3s2-276-286. Available by: <https://rosoncweb.ru/standarts/RUSSCO/2022/2022-15.pdf>
16. Gadducci A., Carinelli S., Guerrieri M.E., Aletti G.D. Placental site trophoblastic tumor and epithelioid trophoblastic tumor: clinical and pathological features, prognostic variables and treatment strategy. *Gynecol Oncol* 2019;153(3):684–93. DOI: 10.1016/j.ygyno.2019.03.011
17. Feltmate C.M., Genest D.R., Wise L. et al. Placental site trophoblastic tumor: a 17-year experience at the New England Trophoblastic Disease Center. *Gynecol Oncol* 2001;82(3):415–9. DOI: 10.1006/gyno.2001.6265
18. Zhao J., Lv W.G., Feng F.Z. et al. Placental site trophoblastic tumor: a review of 108 cases and their implications for prognosis and treatment. *Gynecol Oncol* 2016;142(1):102–8. DOI: 10.1016/j.ygyno.2016.05.006
19. Deng L., Zhang J., Wu T., Lawrie T.A. Combination chemotherapy for primary treatment of high-risk gestational trophoblastic tumour. *Cochrane Database Syst Rev* 2013;2013(1):CD005196. DOI: 10.1002/14651858.CD005196.pub4
20. Essel K.G., Bruegl A., Gershenson D.M. et al. Salvage chemotherapy for gestational trophoblastic neoplasia: utility or futility? *Gynecol Oncol* 2017;146(1):74–80. DOI: 10.1016/j.ygyno.2017.04.017
21. Ajithkumar T.V., Abraham E.K., Rejnishkumar R., Minimole A.L. Placental site trophoblastic tumor. *Obstet Gynecol Surv* 2003;58(7):484–8. DOI: 10.1097/01.OGX.0000077466.40895.32
22. Numnum T.M., Kilgore L.C., Conner M.G. et al. Fertility sparing therapy in a patient with placental site trophoblastic tumor: a case report. *Gynecol Oncol* 2006;103(3):1141–3. DOI: 10.1016/j.ygyno.2006.07.039
23. Nie J.C., Chen G.H., Yan A.Q., Liu X.S. Postoperative chemotherapy on placental site trophoblastic tumor in early stage: analysis of 60 cases. *Eur J Gynaecol Oncol* 2017;38(3):431–40.
24. Schmid P., Nagai Y., Agarwal R. et al. Prognostic markers and long-term outcome of placental-site trophoblastic tumours: a retrospective observational study. *Lancet* 2009;374(9683):48–55. DOI: 10.1016/S0140-6736(09)60618-8
25. Pfeffer P.E., Sebire N., Lindsay I. et al. Fertility-sparing partial hysterectomy for placental-site trophoblastic tumour. *Lancet Oncol* 2007;8(8):744–6. DOI: 10.1016/S1470-2045(07)70243-7
26. Loret de Mola J.R., Goldfarb J.M. Reproductive performance of patients after gestational trophoblastic disease. *Semi Oncol* 1995;22(2):193–7.
27. Гордеев С.С., Магаррамова З.Н., Мышляков В.С. и др. Редкие злокачественные новообразования в практике онкопроктолога: ретроспективный анализ опыта клиники за 20 лет. *Поволжский онкологический вестник* 2022;13(4):31–7. Gordeev S.S., Magarramova Z.N., Myshlyakov V.S. et al. Rare malignant tumors in clinical oncoproctology: a single-center 20 years retrospective analysis. *Povolzhskiy Onkologicheskii Vestnik = Oncology Bulletin of the Volga Region* 2022;13(4):31–7. (In Russ.).
28. Гордеев С.С., Рыбаков Е.Г., Карачун А.М. и др. Выбор оптимального объема хирургического лечения при аноректальной меланоме: ретроспективный анализ реестра Российского общества специалистов по колоректальному раку. *Тазовая хирургия и онкология* 2022;12(4):11–8. DOI: 10.17650/2686-9594-2022-12-4-11-18 Gordeev S.S., Rybakov E.G., Karachun A.M. et al. The optimal surgical volume for anorectal melanoma: a retrospective analysis of the Russian Colorectal Cancer Society Registry. *Tazovaya khirurgiya i onkologiya = Pelvic Surgery and Oncology* 2022;12(4):11–8. (In Russ.). DOI: 10.17650/2686-9594-2022-12-4-11-18

Вклад авторов:

М.Н. Тихоновская: сбор, анализ и интерпретация данных, подготовка текста статьи, определение тактики лечения пациентки, планирование и выполнение хирургического вмешательства;

А.А. Румянцев: определение тактики лечения пациентки, проведение противоопухолевой лекарственной терапии;

Л.М. Каппушева, А.С. Шевчук: определение тактики лечения пациентки, планирование и выполнение хирургического вмешательства.

Authors' contributions

M.N. Tikhonovskaya: data collection, analysis and interpretation, preparation of the text of the article, determination of the patient's treatment tactics, planning and execution of surgical intervention;

A.A. Rumyantsev: determining the tactics of treating a patient, conducting antitumor drug therapy;

L.M. Kappusheva, A.S. Shevchuk: determination of the patient's treatment tactics, planning and execution of surgical intervention.

ORCID авторов / ORCID of authors

М.Н. Тихоновская / M.N. Tikhonovskaya: <https://orcid.org/0000-0003-3349-0854>

А.А. Румянцев / A.A. Rumyantsev: <https://orcid.org/0000-0003-4443-9974>

Л.М. Каппушева / L.M. Kappusheva: <https://orcid.org/0000-0003-2804-2870>

А.С. Шевчук / A.S. Shevchuk: <https://orcid.org/0000-0002-9259-4525>

Конфликт интересов. Авторы заявляют об отсутствии конфликта интересов.

Conflict of interest. The authors declare no conflict of interest.

Финансирование. Работа выполнена без спонсорской поддержки.

Funding. The work was performed without external funding.

Соблюдение прав пациентов. Пациентка подписала информированное согласие на публикацию своих данных.

Compliance with patient rights. The patient gave written informed consent to the publication of his data.