

КАЗАНСКИЙ ФЕДЕРАЛЬНЫЙ УНИВЕРСИТЕТ
Институт фундаментальной медицины и биологии

НЕОТЛОЖНАЯ ПОМОЩЬ В АМБУЛАТОРНОЙ СТОМАТОЛОГИИ

Учебно-методическое пособие

Казань - 2014

*Печатается по рекомендации учебно-методической комиссии
института фундаментальной медицины и биологии*

Авторы- составители:

проф., зав. кафедрой стомат. и имплантологии **Р.Г. Хафизов**;
канд. мед. наук **Д.А. Азизова**;
канд. мед. наук **Ф.А. Хафизова**;
канд. мед. наук **Э.М. Зарипова**;
врач-стоматолог, ассистент кафедры **А.К. Житко**.

Рецензенты:

доктор медицинских наук, профессор кафедры терапевтической
стоматологии ГБОУ ВПО «Казанский государственный медицинский
университет» Министерства здравоохранения РФ **И.И. Гиниятуллин**;
доктор медицинских наук, профессор кафедры детской стоматологии
ГБОУ ВПО «Казанский государственный медицинский университет»
Министерства здравоохранения РФ **С.С. Ксембаев**.

С56 Неотложная помощь в амбулаторной стоматологии: учеб.-метод.
пособие / Р.Г. Хафизов, Д.А. Азизова, Ф.А. Хафизова, Э.М.
Зарипова, А.К. Житко.- Казань: Казан. ун-т, 2014.-24 с.

В учебно-методическом пособии на основании данных литературы и личного опыта излагаются вопросы оказания неотложной помощи в условиях амбулаторного приема. Рассматриваются вопросы этиологии, патогенеза, клинической картины и алгоритмы оказания неотложной помощи в условиях стоматологической поликлиники.

Пособие предназначено для самостоятельной работы студентов системы высшего профессионального образования по специальности 060201.65 – «стоматология».

Введение

В современной амбулаторной стоматологической практике остаются актуальными вопросы неотложных состояний. Сложность проблемы связана с рядом специфических особенностей амбулаторного приема больных. Во-первых, стоматологическая помощь нередко оказывается на фоне сопутствующей патологии. Во-вторых, челюстно-лицевая область является мощной рефлексогенной зоной и требуется адекватное анестезиологическое обеспечение. У пациентов наблюдается страх перед стоматологическим вмешательством, что повышает чувствительность к боли. В-третьих, стоматологические вмешательства по неотложным показаниям проходятся у многих больных в период максимального психоэмоционального напряжения. В четвертых, следует помнить о потенциальной опасности анестезирующих препаратов, а также иногда о скоротечном развитии осложнений, опасных для жизни пациентов. Отличительной особенностью неотложной и скорой стоматологической помощи является то, что она не может ограничиваться только оказанием первой врачебной помощи, но почти всегда должна содержать элементы квалифицированной или специализированной врачебной помощи, особенно при заболеваниях или травмах, угрожающих жизни, или при резком ухудшении состояния здоровья. **Под неотложной помощью подразумевают такой вид экстренной медицинской помощи, которая оказывается больным, находящимся дома, в больничном или внебольничном лечебном учреждении, при возникновении симптомов, угрожающих жизни больного или при резком ухудшении состояния здоровья.** К таким симптомам относятся: внезапная потеря сознания, нарастающее удушье (асфиксия), острая сердечно-сосудистая недостаточность, кровотечение, аллергические реакции, острые боли, признаки острого нарушения функции нервной системы и др. Имеются приказы министерства здравоохранения Российской Федерации об утверждении стандартов оказания медицинской помощи №№ 1398, 1079, 1430, 1087, 1282, 1283, 1398, 1513.

ОБМОРОК

Обморок - приступ кратковременной потери сознания, обусловленный преходящей ишемией головного мозга, с ослаблением сердечной деятельности и дыхания. В зависимости от механизма нарушения мозгового кровообращения выделяют следующие виды обморока: мозговой, сердечный, рефлекторный и истерический.

Этиология. В зависимости от причины возникновения классифицируются на нейрогенный, кардиогенный, ортостатический, церебральный, психогенный тип. Чаще всего причиной обморока является значительное нейропсихическое влияние (волнение, страх, переутомление, болезненность манипуляций, душное помещение), особенно у людей астенической конституции, в частности, при наличии вегето-сосудистой дистонии.

Клинические проявления: В развитии обморока выделяют три периода:

| Предобморочное состояние | Обморок | Постобморочный период |
|--|--|---|
| Дискомфорт, ощущение дурноты, головокружение, шум в ушах, неясность зрения, нехватка воздуха, появление холодного пота, ощущение «кома в горле», онемение языка, губ, кончиков пальцев. Продолжается от 5 сек. до 2 мин. | Потеря сознания от 5 сек. до 1 мин., сопровождающаяся бледностью, снижением мышечного тонуса, расширением зрачков, слабой их реакцией на свет. Дыхание поверхностное, пульс лабильный, АД снижено. При глубоких обмороках возможны тоникоклонические подергивания мышц, но патологические рефлексы отсутствуют | Правильно ориентируется в пространстве и времени, может сохраняться бледность, учащенное дыхание, лабильный пульс и низкое АД |

Клиническая картина:

- 1) **Мозговой** обморок возникает при нарушении церебральной гемодинамики, когда изменяется тонус сосудов головного мозга. Он наблюдается при эпилепсии, инсульте.
- 2) **Сердечный** обморок бывает при патологии сердечно-сосудистой системы: сужения устья аорты, митральном стенозе, врожденных пороках сердца и др. Во время физического напряжения левый желудочек сердца в такой ситуации не в состоянии в достаточной степени увеличить

минутный объем крови. В результате наступает острая ишемия головного мозга.

3) **Рефлекторный** обморок развивается под действием боли, психоэмоционального напряжения (страх, испуг). В этом случае в результате рефлекторного спазма периферических сосудов резко уменьшается приток крови к сердцу и, следовательно, снижается кровоснабжение головного мозга. Разновидностью рефлекторного обморока является ортостатический обморок. Способствует развитию данного вида обморока - хроническое недосыпание, умственное или физическое переутомление, беременность, менструация. Происходит мгновенная потеря сознания при переходе из горизонтального положения в вертикальное, вследствие падения АД при нормальной ЧСС.

Обморок **истерической** природы: возникает при конфликтной ситуации и наличии зрителей, носит демонстративный характер.

В поликлинической стоматологической практике наиболее часто встречается рефлекторный обморок.

Алгоритм оказания неотложной помощи при обмороке

1. Во время приступа придать пациенту горизонтальное положение, снять галстук, ослабить тугий воротничок, пояс, обеспечить доступ свежего воздуха;
2. Рефлекторно воздействовать на дыхательный и сердечно-сосудистый центры (вдыхание паров 10% раствора нашатырного спирта, натереть им виски: лицо и грудь опрыснуть холодной водой; провести точечный массаж рефлексогенных зон;
3. При затяжном течении обморока ввести 10% раствор кофеин-бензоната натрия - 1 мл п/к. Если нет эффекта, то вводится 5% раствор эфедрина - 1 мл п/к или мезатона 1% - 1 мл п/к;
4. При выходе из обморочного состояния обеспечить проходимость дыхательных путей, затем покой, оксигенотерапия, горячий чай.

КОЛЛАПС

Коллапс – острая сосудистая недостаточность, которая возникает при изменении соотношения между объемом циркулирующей крови (ОЦК) и емкостью сосудистого русла. Основными факторами развития сосудистой недостаточности являются уменьшение ОЦК и нарушение вазомоторной иннервации.

Этиология. Причиной является неблагоприятный фон у стоматологических больных, тяжелое течение инфекционных заболеваний, обширные воспалительные процессы (флегмона челюстно-лицевого участка), существенное общее ослабление организма после

перенесенных заболеваний, особенно при значительной болезненности вмешательств, большой потере крови, выраженной вегето-сосудистой дистонии или другой патологии.

Клиническая картина: Кожные покровы бледные, цианотичные, покрыты холодным липким потом, холодные (если у больного была повышена температура тела, то наблюдается ее резкое снижение, что может быть первым признаком развития коллапса). Значительное понижение кровяного давления (систолическое давление до 80 мм рт. ст.). Сознание сохранено, однако доминирует слабость, протрация, склонность к рвоте.

Алгоритм оказания неотложной помощи при коллапсе

1. Придать больному горизонтальное положение. Венепункция, оксигенотерапия;
2. Преднизолон 1-2 мг/кг массы тела больного в/в либо дексаметазон 4-10 мг;
3. Внутривенная инфузия: физиологический раствор, 5% раствор глюкозы не менее 500 мл;
4. При отсутствии эффекта - метазон 1 % - 1 мл, разведенные в 400 мл 5% раствора глюкозы, или физиологического раствора в/в со скоростью 25-40 капель в минуту. Оксигенотерапия;
5. Госпитализация.

АНАФИЛАКТИЧЕСКИЙ ШОК

Анафилактический шок - является тяжелой аллергической реакцией, протекающей по типу острой сердечно-сосудистой и надпочечниковой недостаточности. В основе анафилактического шока (АШ) – аллергическая реакция немедленного типа между антигеном и антителом. Роль антигена может выполнять любой медикамент, который в той или иной форме контактирует с организмом, например, введенный перорально, парентерально, апплицированный на кожу или слизистую оболочку либо попавший в дыхательные пути при распылении аэрозоля. Обязательна предварительная сенсibilизация организма к указанному антигену.

Клинические проявления:

Типичная форма: у больного остро возникает состояние дискомфорта с неопределенными тягостными ощущениями. Появляется страх смерти или состояние внутреннего беспокойства, проявляющееся иногда ажитацией.

Наблюдается тошнота, иногда рвота, кашель. Больные жалуются на резкую слабость, ощущение покалывания и зуда кожи лица, рук, головы; ощущение прилива крови к голове, лицу, чувство тяжести за грудиной или сдавления грудной клетки; появление болей в области сердца, затруднения дыхания или невозможность сделать вдох, на головокружение или, головную боль резкой интенсивности. Расстройство сознания нарушает речевой контакт с больным. Жалобы возникают непосредственно после приема лекарственного препарата.

Объективно: гиперемия кожных покровов или бледность и цианоз, различные экзантемы, отек век или лица, обильная потливость. У большинства больных развиваются клинические судороги конечностей, а иногда развернутые судорожные припадки, двигательное беспокойство, непроизвольное выделение мочи, кала и газов. Зрачки расширяются и не реагируют на свет. Пульс частый, нитевидный на периферических сосудах, тахикардия, аритмия. АД снижается быстро, в тяжелых случаях диастолическое давление не определяется. Появляется одышка, затрудненное дыхание. В последующем развивается клиническая картина отека легких.

Для типичной формы лекарственного анафилактического шока (АШ) характерно: нарушение сознания, кровообращения, функции дыхания и ЦНС.

Гемодинамический вариант: На первое место выступают симптомы нарушения сердечно-сосудистой деятельности: сильные боли в области сердца, слабость пульса или его исчезновение, нарушения ритма сердца, значительное снижение АД, глухость тонов сердца. Наблюдается бледность или генерализованная «пылающая» гиперемия, мраморность кожных покровов. Признаки декомпенсации внешнего дыхания и ЦНС выражены значительно меньше.

Асфиксический вариант: В клинической картине преобладает острая дыхательная недостаточность, которая, может быть обусловлена отеком слизистой оболочки гортани с частичным или полным закрытием ее просвета, бронхоспазмом разной степени вплоть до полной непроходимости бронхиол, интерстициальным или альвеолярным отеком легкого. У всех больных существенно нарушается газообмен. В начальном периоде или при легком благоприятном течении этого варианта шока признаков декомпенсации гемодинамики и функции ЦНС обычно не бывает, но они могут присоединиться вторично при затяжном течении шока.

Церебральный вариант: Преимущественные изменения ЦНС с симптомами психомоторного возбуждения страха, нарушения сознания, судорог, дыхательной аритмии. В тяжелых случаях возникают симптомы набухания и отека головного мозга, эпилептический статус с

последующей остановкой дыхания и сердца. Возможно возникновение симптомов, характерных для нарушения мозгового кровообращения (внезапная потеря сознания, судороги, ригидность мышц затылка, симптом Кернига).

Абдоминальный вариант: Характерно появление симптомов острого живота: резкие боли в эпигастральной области, признаки раздражения брюшины. Так же возможно неглубокое расстройство сознания при незначительном снижении АД, отсутствии выраженного бронхоспазма и дыхательной недостаточности. Судорожные симптомы наблюдаются редко.

Типы клинического течения АШ:

Раннее проявление клиники АШ свидетельствует о его тяжелой форме.

Острое злокачественное течение: острое начало с быстрым падением АД (диастолическое часто понижается до 0), нарушением сознания и нарастанием симптомов дыхательной недостаточности с бронхоспазмом. Симптоматика шока при этом типе течения резистентна к интенсивной противошоковой терапии и прогрессирует с развитием тяжелого отека легких, стойкого снижения АД и глубокого коматозного состояния.

Острое доброкачественное течение ЛАШ: для этого типа течения ЛАШ характерен благоприятный исход при правильной своевременной диагностике шока и экстренном полноценном лечении.

Затяжное течение ЛАШ: развивается стремительно с типичными клиническими симптомами, но противошоковая терапия дает временный и частичный эффект. Развиваются вторичные осложнения со стороны жизненно важных органов.

Рецидивирующее течение ЛАШ: характеризуется возникновением повторного шокового состояния после первоначального купирования его симптомов.

Абортивное течение ЛАШ: шок быстро проходит и легко купируется. часто без применения каких-либо лекарств.

Алгоритм оказания неотложной помощи при анафилактическом шоке

1. Прекратить введение лекарства, вызвавшего анафилактический шок. Вызвать скорую помощь «на себя»;
2. Уложить пациента, горизонтально с приподнятыми нижними конечностями. Если больной без сознания, выдвинуть нижнюю челюсть для предупреждения западения языка и асфиксии. Если есть съемные зубные протезы, их необходимо убрать. Ингаляция увлажненного кислорода. Венепункция – лучше 2 периферические вены;
3. Ввести адреналин 0.1% от 0,5 мл до 1 мл, разведенный в 5 мл физиологического раствора, подкожно или внутривенно. При развитии

угрожающей жизни реакции и снижении АД адреналин вводят внутримышечно, медленно, либо в корень языка, но наиболее целесообразно интратрахеально. Прокол трахеи производится несколько ниже щитовидного хряща через коническую связку. Обколоть место введения аллергена 0,1% раствором адреналина, разведенным в 5-10 мл физиологического раствора;

4. Если АД не повышается, через 10-15 мин повторно ввести 0.1% раствор адреналина 0.5-1 мл. Ввести глюкозы, физиологического раствора по 400 мл;

5. Преднизолон 3-5 мг/кг массы тела больного в/в или дексаметазон 20-24 мг в растворе;

6. Ввести 2% раствор супрастина 2-4 мл внутривенно;

7. Если имеется обструкция дыхательных путей, то вводим эуфиллин 2,4% - 10 мл в/в медленно (24 мг/в 1 мин.), разведенный в 10 мл физраствора. В последующем эуфиллин - 300-400 мг (2,4% - 15-20 мл) на физиологическом растворе 250-500 мл капельно в/в;

8. При продолжающейся нестабильности гемодинамики адреналин 0,1-0,5 мл в разведении в/в капельно каждые 5-10 мин;

9. Госпитализация больного.

КРАПИВНИЦА

Крапивница проявляется внезапно и, как правило, характеризуется резкой сильно зудящей сыпью, состоящей из элементов разных размеров. Как правило, волдыри в большинстве случаев имеют правильную округлую форму, но, так же встречаются волдыри неправильной продолговатой формы. Связано это с тем, что некоторым выпуклостям свойственно сливаться воедино. В этом случае может появиться повышенная температура тела и озноб (так называемая «крапивная лихорадка»), расстройство желудка, и общее недомогание.

Алгоритм оказания неотложной помощи при острой крапивнице

1. Прекратить введение аллергена. Уложить пациента горизонтально;
2. Ввести внутривенно 2% раствор супрастина 2-4 мл;
3. В особо тяжелых случаях вводим преднизолон 40-60 мг/сут или дексаметазон 4-20 мг/сут.;
4. Госпитализация больного.

ОТЕК КВИНКЕ

Отек Квинке (острый ангионевротический отек, гигантская крапивница, трофоневротический отек, ангиоотек) - это развивающийся

внезапно ограниченный или диффузный отек подкожной жировой клетчатки и слизистых оболочек.

Этиология. В основе аллергического отека лежит аллергическая реакция антиген-антитело. Выделяющиеся в предварительно сенсибилизированном организме биологически активные вещества - медиаторы (гистамин, кинины, простагландины) вызывают местное расширение капилляров и вен, происходит повышение проницаемости микрососудов и развивается отек тканей.

Клиническая картина. Заболевание начинается внезапно. В течение нескольких минут, реже часов, на разных участках лица и слизистых развивается выраженный отек. Могут наблюдаться локальные отеки губ, век, мошонки, а также слизистых оболочек полости рта (языка, мягкого неба, миндалин), дыхательных путей, желудочно-кишечного тракта, мочеполовой области. Отек редко сопровождается болевыми ощущениями, чаще больные жалуются на чувство напряженности тканей. В области отека отмечается напряжение тканей эластической консистенции, при давлении ямки не остается, пальпация припухлости безболезненна. Наиболее часто отек Квинке располагается на нижней губе, веках, языке, щеках, гортани, причем отек гортани и языка может привести к развитию асфиксии — происходит затруднение дыхания, развиваются афония, синюшность языка.

Алгоритм оказания неотложной помощи при отеке Квинке

1. При снижении АД — подкожно вводят 0,1–0,5 мл 0,1% раствора адреналина;
2. Гормональная терапия: глюкокортикоиды (преднизолон 60—90 мг в/м или в/в; дексаметазон 8—12 мг в/в);
3. Десенсибилизирующее лечение: антигистаминные средства (супрастин 2% — 2,0 в/м, Кларитин, Зиртек, Эриус, Телфаст);
4. Мочегонные препараты: лазикс 40—80 мг в/в ступенно в 10—20 мл физиологического раствора;
5. Госпитализация в аллергологическое отделение.

АРТЕРИАЛЬНАЯ ГИПЕРТЕНЗИЯ

Гипертоническая болезнь - распространенная болезнь, основными проявлениями которой являются повышенное артериальное давление в частом сочетании с регионарными, главным образом, церебральными, расстройствами сосудистого тонуса; стадийность в развитии симптомов, выраженная зависимость течения от функционального состояния нервных механизмов регуляции артериального давления при отсутствии видимой

причиной связи болезни с первичным органическим повреждением каких-либо органов и систем.

Гипертонический криз - это резкое обострение болезни на короткий срок, характеризующееся рядом нервно-сосудистых нарушений и последующими гуморальными реакциями.

Клиническая картина: Гипертонический криз I типа: более характерен для ранних стадий болезни. Клинически он проявляется дрожью, сердцебиением, головной болью. Начинается криз внезапно. Повышение АД обычно незначительно. Гипертонический криз II типа: встречается преимущественно в поздних стадиях ГБ (гипертоническая энцефалопатия). Криз проявляется сильной головной болью, тошнотой, рвотой, нарушениями зрения («летающие мушки, темные пятна перед глазами, иногда непродолжительная слепота»). По время криза может развиться нарушение мозгового кровообращения динамического характера или инсульт; нередко отмечается стенокардия, инфаркт миокарда, сердечная астма и отек легких. Развивается постепенно. Диастолическое давление выше 120 мм рт. ст.

Алгоритм оказания неотложной помощи при гипертоническом кризе

1. Нифедипин по 10-20 мг в таблетках под язык каждые 20-30 мин (всего до 50 мг);
2. Нитроглицерин по 0.5 мг под язык;
3. Дибазол 0.5% 5 мл внутривенно;
4. Лазикс 20 мг внутривенно или фуросемид;
5. Госпитализация.

ИШЕМИЯ МИОКАРДА

Приступ стенокардии - ишемия миокарда вследствие несоответствия между потребностью миокарда в кислороде и его реальной доставкой.

Инфаркт миокарда - ишемический некроз сердечной мышцы, возникающей вследствие острого несоответствия между потребностью миокарда в кислороде и его кровоснабжением по коронарным артериям сердца.

Клиническая картина стенокардии: боль за грудиной или в области сердца, различной интенсивности. Характер боли давящий, сжимающий. В начале боль не очень резкая, затем интенсивность ее увеличивается, и она становится необычно сильной. Типичная иррадиация боли в левую руку - по внутренней ее поверхности до мизинца. Часто боль иррадирует в левую лопатку, шею, нижнюю челюсть, иногда в обе руки, очень редко в правую. Боль сопровождается рядом функционально-вегетативных расстройств, больные бледнеют, в тяжелых случаях покрываются

холодным потом, отмечается подъем АД, появляется страх смерти или тягостное чувство подавленности.

Клиническая картина инфаркта миокарда: (острый период): боль, которая чаще локализуется в области сердца, за грудиной, реже захватывает всю переднюю поверхность грудной клетки. В отдельных случаях она отмечается в нижней части грудины и надчревной области. Иногда боль возникает в левой руке, плече затем распространяется на область сердца. Иррадирует в левую руку, плечо, реже – лопатку, обе руки, правую руку, межлопаточное пространство, шею, нижнюю челюсть, надчревную область. Боль обычно носит волнообразный характер: то усиливается, то ослабевает, она продолжается несколько часов и даже суток. Иногда болевой синдром характеризуется только одним длительным интенсивным приступом. Объективно отмечаются бледность кожи, цианоз губ, повышенная потливость. Часто наблюдается брадикардия, снижение АД.

Атипичные формы инфаркта миокарда:

Астматическая: протекает по типу сердечной астмы или отека легких.

Абдоминальная: характеризуется болевым синдромом с локализацией боли в надчревной области.

Аритмическая: начинается с различных нарушений ритма сердца - приступов мерцательной тахиритмии, наджелудочковой или узловой тахикардии, экстрасистолии.

Церебральная: характеризуется клинической картиной обморока или инсульта.

Дифференциальная диагностика

| Клинические признаки | Приступ стенокардии | Инфаркт миокарда |
|-----------------------------|--------------------------------------|--|
| Интенсивность боли | менее интенсивная и продолжительная | более интенсивная и продолжительная |
| Прием нитроглицерина | снимает боль | не снимает боль, а лишь несколько облегчает ее |
| Реакция на боль | страх смерти, застывают в одной позе | общее возбуждение |
| Артериальное давление | в норме или повышено | снижено |
| Симптомы шока, картина шока | отсутствуют | наблюдается |
| Изменения на ЭКГ | отсутствуют | специфические |

Алгоритм оказания неотложной помощи при приступе стенокардии или остром инфаркте миокарда

1. Прекращаем вмешательство, не кладем, помощь оказываем сидя!;
2. Нитроглицерин под язык по 0.5 мг через каждые 5-10 мин до 3 мг;
3. Если приступ не купируется, баралгин 5-10 мл на глюкозе или анальгин 50% 2 мл внутривенно струйно;
4. Госпитализация.

АСТМАТИЧЕСКИЙ СТАТУС

Астматический статус - это продолжительная стойкая обструкция дыхательных путей, при которой снимавшие ранее приступ астмы бронхолитики не дают эффекта.

Клиническая картина: Различают три стадии астматического состояния.

I стадия: формируется рефрактерность к симпатомиметикам (не помогает обычная терапия), развиваются нарушения дренажной функции бронхов (не отходит мокрота), приступ удушья не удается купировать в течение 12 ч. и более.

II стадия: прогрессирующие нарушения дренажной функции бронхов, просвет которых переполнен густой слизью. Постепенно формируется синдром «немного легкого»: над отдельными участками легких перестают выслушиваться ранее определявшиеся свистящие хрипы. Состояние больного крайне тяжелое: сознание заторможено, кожные покровы цианотичны, покрыты липким потом, отмечается выраженная тахикардия, АД имеет тенденцию к повышению.

III стадия: значительные нарушения функции ЦНС с развитием картины гиперкапнической и гипоксимической комы (утрата сознания, понижение тонуса мышц, дыхание по типу Чейна-Стокса).

Алгоритм оказания неотложной помощи при астматическом статусе

1. Дексаметазон 8 мг в/в или преднизолон 2-3 мг/кг массы тела в/в;
2. Эуфиллин 2.4% 10 мл в/в медленно;
3. Госпитализация.

СУДОРОЖНЫЕ СОСТОЯНИЯ

Судороги - это внезапные приступы клонических или клонико-тонических непроизвольных сокращений мышц с потерей или без потери сознания. Судороги возникают вследствие органического или функционального поражения нервной системы.

Клиническая картина: независимо от этиологии приступы судорог характеризуются внезапным началом, двигательным возбуждением, нарушением сознания и потерей контакта с окружающим миром. Голова запрокидывается, руки сгибаются в локтевых суставах, ноги вытягиваются, нередко отмечаются прикусы языка, замедление пульса, урежение или кратковременная остановка дыхания. Подобная тоническая судорога длится не более 1 мин. И сменяется глубоким вдохом и восстановлением сознания.

Клоническая судорога начинается подергиванием мышц лица с переходом на конечности. Затем появляются шумное дыхание, пена на губах, прикус языка, учащение пульса. Судороги могут быть различной продолжительности и следовать одна за другой; иногда заканчиваются летальным исходом. После приступа больной засыпает, а при пробуждении может ничего не помнить и ощущать себя здоровым.

Тетанические судороги - это мышечные сокращения, следующие друг за другом без расслабления и сопровождающиеся болевыми ощущениями.

Большие припадки эпилепсии: возможны в любом возрасте. В 10% случаев предшествует аура (период предвестников). Затем больной с криком падает, у него возникает тоническая судорога продолжительностью до 30 секунд с опистотонусом, апноэ, цианозом и переходом в клонические судороги длительностью до 2 минут, со слюнотечением, иногда рвотой, произвольными мочеиспусканиями, дефекацией и последующим засыпанием.

Алгоритм оказания неотложной помощи при судорогах

1. Недопущение травм и ушибов. Обеспечить свободную проходимость дыхательных путей;
2. Ввести внутримышечно 4 мл 0.5% раствора сибазона (диазепама);
3. Госпитализация.

ГИПОКЛИКЕМИЧЕСКАЯ КОМА ДИАБЕТИЧЕСКАЯ КОМА

Гипогликемическая кома - острое состояние, развивающееся при быстром понижении концентрации сахара в артериальной крови и резком падении утилизации глюкозы мозговой тканью.

Клиническая картина: развивается быстро – профузный пот, бледность и влажность кожных покровов, влажность языка, поверхностное ритмичное дыхание, отсутствие запаха ацетона изо рта и гипотонии глазных яблок. Возможны тризм челюстей, положительный симптом Бабинского. Отмечаются тахикардия, аритмия, лабильность АД.

Диабетическая кома - развивается при быстром прогрессировании метаболических нарушений в результате поздней диагностики сахарного диабета, нарушение диеты, инфекционных заболеваний, физического и психического напряжения у больного СД.

Клиническая картина: Кома развиваются постепенно в течение нескольких часов или дней. Появляются утомляемость, слабость, жажда, сильные головные боли, головокружение, звон в ушах, возбуждение, бессонница, сменяющаяся вялостью, апатией и сонливостью, анорексия, тошнота, рвота, полиурия.

Характерны сухость кожных покровов и слизистых оболочек, сухой обложенный коричневым налетом язык, запах ацетона изо рта, тахикардия, снижение АД.

4 стадии нарушения сознания:

I - оглушенность (больной заторможен, сознание несколько спутанно);

II - сонливость, сомиоленция (больной легко засыпает, но может самостоятельно односложно отвечать на вопросы);

III - сопор (больной находится в состоянии глубокого сна и выходит из него, только под влиянием сильных раздражителей);

IV - собственно кома (полная потеря сознания, отсутствие реакции на раздражители).

Алгоритм оказания неотложной помощи при коме

1. При затруднении дифференциального диагноза комы, в любом случае вводят 40% раствор глюкозы - 20 мл в/в (так как гипогликемическая кома более опасна для коры головного мозга, чем диабетическая кома);
2. При гипогликемической коме- внутрь сладкий чай, конфеты;
3. Госпитализация.

СЕРДЕЧНОСОСУДИСТАЯ РЕАНИМАЦИЯ

Слово "реанимация" или "оживление", означает возвращение к жизни человека, находящегося в состоянии клинической смерти. Поскольку основные ее признаки - остановка сердца и дыхания, то и мероприятия по оживлению пострадавших направлены на поддержание функции кровообращения и дыхания.

Острая дыхательная недостаточность и ее крайняя степень - остановка дыхания независимо от причины приводят к снижению содержания кислорода в крови и чрезмерному накоплению углекислого газа. В результате этого в организме происходит нарушение работы всех органов, которое можно устранить лишь своевременным началом выполнения искусственного дыхания. Это единственный метод лечения в

случаях, когда самостоятельное дыхание пострадавшего не может обеспечить насыщение крови кислородом.

Искусственное дыхание может быть осуществлено несколькими методами вдувания воздуха. Самые простые из них - "рот в рот", "рот в нос" - когда поражена нижняя челюсть; и совместный - выполняется при оживлении маленьких детей.

Искусственное дыхание методом "рот в рот". Для проведения искусственного дыхания необходимо уложить пострадавшего на спину, расстегнуть одежду, стесняющую грудную клетку и обеспечить свободную проходимость дыхательных путей, удаляя изо рта пострадавшего жидкость или слизь носовым платком. Для обеспечения нормальной проходимости дыхательных путей голову пострадавшего следует отвести назад, подложив одну руку под шею, а другой, нажав на лоб, удерживать голову пострадавшего в отведенном положении, смещая нижнюю челюсть вперед. Делая искусственное дыхание, глубоко вдохнув и плотно прижав свой рот ко рту пострадавшего, вдвывает в его легкие выдыхаемый воздух (рис. 1.1.). При этом рукой, находящейся на лбу пострадавшего, необходимо зарыть нос. Выдох осуществляется пассивно, за счет эластичных сил грудной клетки. Число вдохов в минуту должно быть не менее 10-12 раз. Вдувание нужно проводить быстро и резко, чтобы продолжительность вдоха была в 2 раза меньше времени выдоха. Разумеется, этот способ создает значительные гигиенические неудобства. Избежать непосредственного соприкосновения с ртом пострадавшего можно, вдвывая воздух через носовой платок, марлевую салфетку или другую неплотную материю.

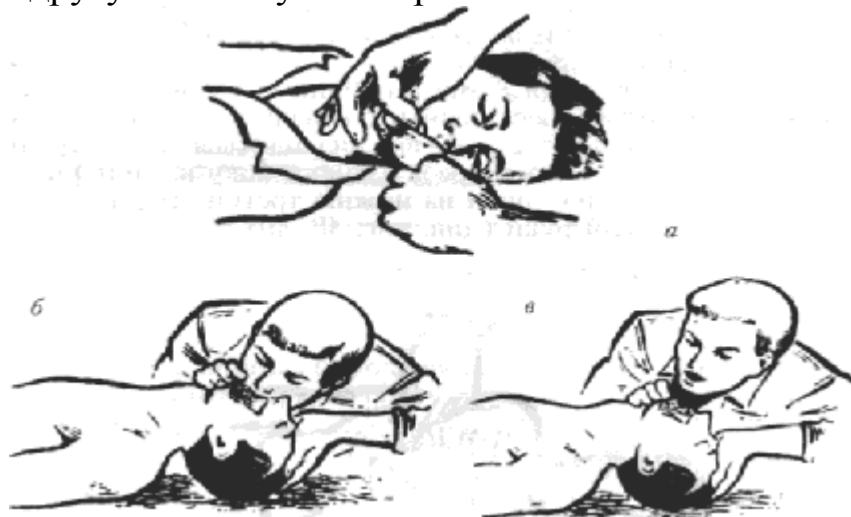


Рис. 1.1. Искусственное дыхание методом «рот в рот».

При невозможности выполнения искусственного дыхания "рот в рот" вдвывать воздух в легкие пострадавшего следует через нос "рот в нос". При этом рот пострадавшего должен быть плотно закрыт рукой, которой

одновременно смещают челюсть кверху для предупреждения западания языка.

При всех способах искусственного дыхания необходимо оценить ее эффективность по подъему грудной клетки. Ни в коем случае нельзя начинать искусственное дыхание, не освободив дыхательные пути от инородных тел или пищевых масс.

Реанимация при остановке кровообращения

Прекращение деятельности сердца может произойти под влиянием самых различных причин. В любом случае в распоряжении лица, оказывающего помощь, имеется лишь 3 - 6 минут для постановки диагноза и восстановления кровообращения мозга.

Различают два вида остановки работы сердца: асистолию - истинную остановку сердца и фибрилляцию желудочков - когда определенные волокна мышцы сердца сокращаются хаотически, некоординированно. Как в первом, так и во втором случае кровообращение прекращается.

Основные симптомы остановки сердца, которые позволяют быстро поставить диагноз: потеря сознания, отсутствие пульса (в том числе на сонных и бедренных артериях); остановка дыхания бледность или посинение кожи; расширение зрачков; судороги, которые могут появиться в момент потери сознания, - первый заметный симптом остановки сердца. При проявлении этих симптомов необходимо немедленно приступить к непрямому массажу сердца к искусственному дыханию. Следует помнить, что непрямой массаж сердца всегда проводят одновременно с искусственным дыханием, в результате которого циркулирующая кровь снабжается кислородом. В противном случае реанимация бессмысленна.

Техника непрямого массажа сердца

Смысл непрямого массажа сердца состоит в ритмичном сжатии его между грудной клеткой и позвоночником. При этом кровь вытесняется из левого желудочка в аорту и поступает ко всем органам, а из правого желудочка - в легкие, где насыщается кислородом. После того как давление на грудную клетку прекращается, полости сердца вновь заполняются кровью.

При проведении непрямого массажа сердца пострадавшего укладывают спиной на ровную твердую поверхность. Оказывающий помощь становится сбоку, нащупывает нижний край грудины и на 2 - 3 пальца выше кладет на нее опорную часть ладони, сверху накладывает другую ладонь под прямым углом к первой, при этом пальцы не должны

касаться грудной клетки (рис. 1.2). Затем энергичными ритмичными движениями надавливают на грудную клетку с такой силой, чтобы прогнуть ее в сторону позвоночника на 4 - 5 см. Частота нажатий 60 - 80 раз в минуту.

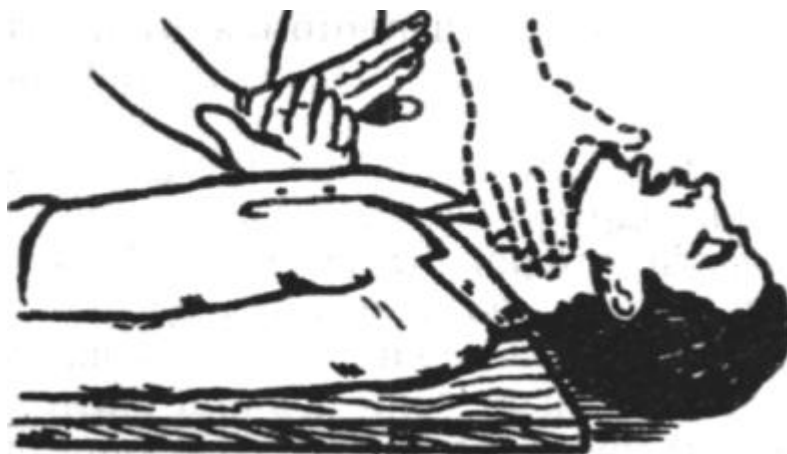

Рис. 1.2. Непрямой массаж сердца.

У детей непрямым массаж сердца следует проводить одной рукой, а иногда и пальцами в зависимости от возраста пострадавшего ребенка. При проведении этого массажа взрослым необходимо применять не только силу рук, но и продавливание всем корпусом. Такой массаж требует значительного физического напряжения и очень утомителен. Если реанимацию выполняет один человек, то через каждые 15 надавливаний на грудную клетку с интервалом 1 секунда он должен, прекратив непрямым массаж сердца, провести два сильных вдоха (с интервалом 5 секунд). При участии в реанимации двух человек (рис. 1.3) следует проводить один вдох пострадавшему на каждые 4-5 сдавливания грудной клетки.

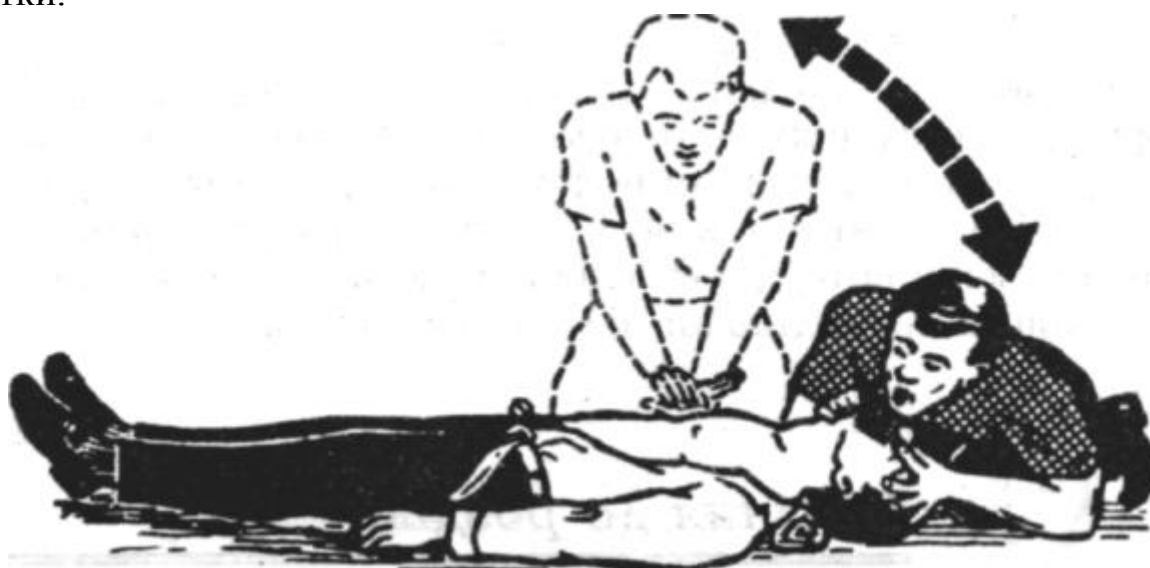


Рис. 1.3. Одновременное выполнение искусственного дыхания и непрямого массажа сердца.

Эффективность непрямого массажа сердца оценивают по появлению пульсации на сонных, бедренных и лучевых артериях; повышению артериального давления, сужению зрачков и появлению реакции на свет; исчезновению бледности, последующему восстановлению самостоятельного дыхания. Следует помнить, что глубокое проведение непрямого массажа сердца может привести к тяжелым осложнениям - переломам ребер с повреждением легких и сердца. Особую осторожность следует проявлять при проведении массажа у детей и пожилых людей.

Транспортировка пострадавшего с остановкой дыхания и сердечных сокращений может быть произведена лишь после восстановления сердечной деятельности и дыхания или в специализированной машине скорой помощи.

КОНТРОЛЬНЫЕ ВОПРОСЫ:

1. Синдром острой сердечной недостаточности; неотложная помощь.
2. Неотложная помощь при острой дыхательной недостаточности.
3. Непрямой массаж сердца при остановке сердечной деятельности.
4. Клиника аллергических реакций. Доврачебная помощь при отеке Квинке, крапивнице.
5. Клинические проявления анафилактического шока. Неотложная помощь.
6. Техника проведения искусственного дыхания при остановке дыхания.
7. Оказание первой неотложной помощи при внезапной остановке дыхания.
8. Клиника гипогликемической комы. Оказание неотложной помощи.
9. Клинические проявления судорожного синдрома. Неотложная помощь при судорожном синдроме.
10. Неотложная помощь при обмороке.

ТЕСТОВЫЕ ЗАДАНИЯ

1. Лечение больных с выраженной сердечной недостаточностью нужно проводить:

- а) в горизонтальном положении;
- б) в полугоризонтальном положении;
- в) в вертикальном положении;
- г) в горизонтальном положении с приподнятыми ногами;
- д) не проводить лечение.

2. Признаки, выявленные при обследовании пациента (потеря сознания; бледные, влажные кожные покровы; гипотония; редкое, поверхностное дыхание) характерны для:

- а) эпилепсии;
- б) обморока;
- в) анафилактического шока;
- г) гипогликемии;
- д) коллапса.

3. Стимуляции кровообращения (увеличение АД, увеличение ЧСС) при обмороке предпочтительнее добиваться применением:

- а) адреналина;
- б) атропина;
- в) преднизолона;
- г) эуфиллина;

д) кофеина.

4. Среди причин возникновения обморока нехарактерной является:

- а) психогенная реакция;
- б) болевое раздражение;
- в) гипервентиляция;
- г) нейроциркуляторная дистония по гипертоническому типу;
- д) потеря воды и натрия вследствие рвоты и поноса.

5. Горизонтальное положение оптимально при:

- а) асфиксии;
- б) гипергликемии;
- в) коллапсе;
- г) приступе бронхиальной астмы.

6. Маловероятной причиной возникновения гипертонического криза является:

- а) гипертоническая болезнь;
- б) поражения почек;
- в) поражение ЦНС;
- г) поражение системы крови;
- д) нарушение функции антиноцицептивной системы.

7. У пациента наблюдается быстрое повышение АД, резкая головная боль, рвота, дрожь во всем теле, тахикардия. Имеет место:

- а) приступ стенокардии;
- б) коллапс;
- в) гипогликемия;
- г) гипертонический криз;
- д) инфаркт миокарда.

8. Коронаролитическими свойствами обладает:

- а) анальгин;
- б) эуфиллин;
- в) кофеин;
- г) нитроглицерин;
- д) седуксен.

9. Длительность приступа стенокардии составляет:

- а) 10 -30 секунд
- б) 30 - 60 секунд
- в) 1 - 5 минут
- г) 5 - 10 минут
- д) 10 - 15 минут

10. Наиболее частой причиной инфаркта миокарда у лиц молодого возраста является:

- а) тромбоз коронарных артерий;
- б) эмболия;
- в) васкулит;
- г) атеросклероз;
- д) длительный спазм коронарных артерий.

11. Тахикардия, нарушение ритма, одышка, боль за грудиной с иррадиацией, неэффективность неоднократного приема нитроглицерина свидетельствуют в пользу:

- а) пароксизмальной тахикардии;
- б) стенокардии напряжения;
- в) стенокардии покоя;
- г) инфаркта миокарда;
- д) коллапса.

12. Употреблением стакана сахаросодержащих напитков можно купировать:

- а) обморок;
- б) коллапс;
- в) гипергликемию;
- г) гипогликемию;
- д) анафилактический шок.

13. Для гипогликемии характерен симптом:

- а) снижение глюкозы крови;
- б) запах ацетона изо рта;
- в) глубокое, шумное дыхание;
- г) снижение мышечного тонуса;
- д) ацетонурия.

14. Для гипергликемии характерен симптом:

- а) снижение глюкозы крови;
- б) запах ацетона отсутствует;
- в) поверхностное дыхание;
- г) диплопия;
- д) ацетонурия.

15. Соотношение «выдох\компрессия» при реанимации вдвоем составляет:

- а) 1:10 при частоте 60 в 1 минуту;
- б) 1:7 при частоте 60 в 1 минуту;
- в) 1:5 при частоте 80 в 1 минуту;
- г) 2:15 при частоте 80 в 1 минуту;
- д) 2:30 при частоте 80 в 1 минуту.

Список использованной литературы:

1. Зорян Е.В., Рабинович С. А., Анисимова Е.Н., Лукьянов М.В. Особенности оказания стоматологической помощи пациентам с факторами риска: Методические рекомендации. - М., 1997 -44 с.
2. П.И.Ивасенко, В.Д.Вагнер, С.В.Скальский, Е.А.Митина, Л.В.Вагнер. Неотложные состояния в амбулаторной стоматологической практике (алгоритмическое руководство). Москва: Медицинская книга; Н.Новгород: Изд-во НГМА, 2000.- 96 с.
3. Максимовский Ю.М., Лазебник Л.Б., Лукьянов М.В., Плавунев Н.Ф. Экстренные и неотложные состояния в практике стоматолога.– М.:1999, 111с.
4. Алгоритмы антимикробной химиотерапии хирургической стоматологических заболеваний. Пособие / сост.: Яременко А.И., Карпов О.И., Зайцев А.А., Яременко Н.В., Григорянц А.П. — СПб: издательство СПбГМУ, 2005.
5. Синдромальная диагностика заболеваний челюстно–лицевой области. Учебное пособие для семейного врача, врача общей практики и врачей–стоматологов / сост.: Соловьев М.М.,Алехова Т.М., Иванова Е.А. — СПб: издательство СПбГМУ, 2007.
6. Оперативная хирургия и топографическая анатомия головы и шеи. Пособие для стоматологического факультета / сост.: Семенов Г.М. — СПб: издательство СПбГМУ, 2008.
7. Хирургическая анатомия и оперативная хирургия головы и шеи. Пособие для стоматологического факультета / сост.: Большаков О.П. — СПб: издательство СПбГМУ, 2008.
8. Неотложная помощь в амбулаторной стоматологической практике. Практическое пособие для врачей–стоматологов факультета повышения квалификации, клинических ординаторов, интернов и студентов 4–5 курсов стоматологического факультета / сост.: Богданов А.Б.,Корячкин В.А., Алехова Т.М. — СПб: издательство СПбГМУ, 2010.
9. <http://meduniver.com/Medical/Neotlogka/>
10. http://ystomatologa.ucoz.ru/publ/neotlozhnye_sostojaniya_v_stomatologii_i_pervaja_pomoshh_pri_nikh/1-1-0-2
11. http://bone-surgery.ru/view/taktika_vracha-stomatologa_pri_neotlozhnyh_sostoyaniyah_u_hirurgicheskogo_p/