

КАЗАНСКИЙ (ПРИВОЛЖСКИЙ) ФЕДЕРАЛЬНЫЙ УНИВЕРСИТЕТ  
ИНСТИТУТ ФУНДАМЕНТАЛЬНОЙ МЕДИЦИНЫ И БИОЛОГИИ  
КАФЕДРА СТОМАТОЛОГИИ И ИМПЛАНТОЛОГИИ

**КАЧЕСТВО ОКАЗАНИЯ МЕДИЦИНСКОЙ  
СТОМАТОЛОГИЧЕСКОЙ ПОМОЩИ**  
СПОСОБЫ ДОСТИЖЕНИЯ, КРИТЕРИИ  
И МЕТОДЫ ОЦЕНКИ

Сборник статей международной  
научно-практической конференции  
17–18 марта 2016 г.



КАЗАНЬ

2016

**УДК 616.3**

**ББК 56.6**

**К30**

*Печатается по рекомендации Учебно-методической комиссии  
Института фундаментальной медицины и биологии КФУ*

**Научный редактор**

доктор медицинских наук, профессор, заведующий кафедрой  
стоматологии и имплантологии КФУ **Р.Г. Хафизов**

**Рецензенты:**

доктор медицинских наук, профессор **М.З. Миргазизов**;  
доктор медицинских наук, профессор **И.И. Гиниятуллин**

**К30 Качество оказания медицинской стоматологической помощи: способы достижения, критерии и методы оценки.** Сборник статей международной научно-практической конференции (17–18 марта 2016 г.). – Казань: Изд-во Казан. ун-та, 2016. – 306 с.

**ISBN 978-5-00019-594-9**

В сборнике статей представлены материалы конференции, посвященной обсуждению вопросов, связанных с качеством медицинской помощи. В них рассмотрены различные аспекты качества оказания медицинской помощи в современных условиях. Представленные научные труды ученых показывают новые возможности и пути решения проблем, связанных с качеством медицинской помощи.

**УДК 616.3**

**ББК 56.6**

**ISBN 978-5-00019-594-9**

© Издательство Казанского университета, 2016

**ПОВЫШЕНИЕ КАЧЕСТВА ОКАЗАНИЯ  
СТОМАТОЛОГИЧЕСКОЙ ПОМОЩИ ДЛЯ ЛИЦ ПОЖИЛОГО  
ВОЗРАСТА С ПРИМЕНЕНИЕМ ИНДИВИДУАЛЬНЫХ  
КОНСТРУКЦИЙ ПРОТЕЗОВ ИЗГОТОВЛЕННЫХ ИЗ  
НАНОСТРУКТУРНЫХ ИМПОРТОЗАМЕЩАЮЩИХ  
МАТЕРИАЛОВ**

**Хафизова Ф.А.<sup>1</sup>, Миргазизов Р.М.<sup>2</sup>, Хафизов Р.Г.<sup>1</sup>, Миргазизов М.З.<sup>1</sup>,  
Хаирутдинова А.Р.<sup>1</sup>, Миргазизов А.С.<sup>2</sup>**

<sup>1</sup>Казанский (Приволжский) федеральный университет,  
Институт фундаментальной медицины и биологии,  
кафедра стоматологии и имплантологии

<sup>2</sup>Стоматологическая клиника «Президент», Москва

**Аннотация.** Проблемы фиксации протезов на беззубых челюстях, и по сей день остаются не решенными и поэтому, полноценно восстановить утраченные зубы у категории населения, с полным отсутствием зубов, широко распространенными известными методами протезирования, невозможно. Продолжаются исследования материалов, новых способов фиксации, и изготовления супраструктур, так как от устойчивости протезов во время жевания зависят его функциональные качества.

Исследования свойств сплава никелида титана ТН 10 и сплава титана ВТ1-0., дали основание полагать, что они могут служить для импортозамещения сплавов, применяемых в имплантологии и тем самым, разрешить многие проблемы, касающиеся качества оказания стоматологической помощи отечественными материалами.

**Ключевые слова:** сплав ВТ1-0, импортозамещающий сплав, сплав из никелида-титана, зубные протезы, пожилые и престарелые люди.

По мировой статистике 20-25 % пациентов с беззубой нижней челюстью не могут пользоваться зубными протезами, изготовленными традиционными ранее известными способами, не предусматривающей использования имплантатов. В некоторых странах эти пациенты получают инвалидность и пользуются соответствующими льготами, достаточными для протезирования с использованием имплантатов. В нашей стране эта социальная проблема не решена и до настоящего времени. Между тем в мире и в России происходит рост числа пожилых людей, в том числе достаточно осведомленных о больших возможностях технологии дентальной имплантации. Из-за дороговизны зарубежных систем имплантатов, а также технологий изготовления супраструктур, эти методики недоступны как для пожилых людей, так и для инвалидов, маломобильных и иных социально-незащищенных групп населения, среди которых много остро нуждающихся людей, с такой проблемой.

Потребность пожилых и престарелых людей в зубных протезах, поддерживаемых имплантатами, может быть определена по двум показателям: общей потребности и облигатной (по острой необходимости). Общая потребность составляет 10% от числа пожилых и престарелых людей, а облигатная-25% от общей потребности. Это примерно в масштабах России 3-3,5млн.чел. по общей потребности и 800-900 тыс. человек по острой нуждаемости.

Для удовлетворения этой потребности разработаны высокоэффективные отечественные мини имплантаты изготовленные из сплава титана ВТ1-0, а также индивидуализированные супраструктурные элементы из сплава никелида титана ТН 10 , которые позволяют получить блестящие результаты реабилитации данной категории больных. Проведенные экспериментально- предклинические и клинические исследования показали высокие прочностные характеристики, превосходные



остеоинтегративные свойства и блестящие функциональные способности биотехнических систем изготовленных из отечественных материалов из сплава титана ВТ1-0 и никелида титана ТН 10.

Доступность и надежность технологии дентальной имплантации для данной категории пациентов можно обеспечить за счет;

- оптимизации реабилитационных мероприятий;
- уменьшения количества имплантатов, благодаря повышению их функциональной эффективности;
- уменьшения числа посещений к врачу от первого обращения до получения протеза на имплантатах, благодаря применению высокоточных методов диагностики и планирования лечения (компьютерная томография, 3-Д моделирование), а также оригинальных хирургических и ортопедических этапов лечения (CAD-CAM-компьютерное моделирование и фрезерование; SAE-искроэррозионная технология и др.) Даже два имплантата современной конструкции соединенные балкой или иными фиксаторами из сплава с памятью формы, обеспечивают надежное крепление протеза на беззубой резко атрофированной нижней челюсти. Такой протез может быть изготовлен в 2-3 посещения.

Таким образом, использование разработанных в результате исследования, индивидуальных конструкции зубных протезов, имплантатов и супраструктур изготовленных из импортозамещающих материалов из сплава ВТ 1-0, ТН-10, с применением таких технологий, как технология протезирования зубов на имплантатах, технология прецизионности литья титана, никелида титана и изготовление на этой основе прецизионных зубных протезов, технологии электроискровой обработки металлических конструкций зубных протезов, технология лазерной или микроплазменной сварки, технологии фрезерования восковых и металлических конструкций, компьютерной технологии изготовления зубных протезов, от-

крывают новые возможности и позволяют получить блестящие результаты реабилитации и доступности этих конструкций, особенно у пожилых людей, инвалидов, маломобильных и иных социально-незащищенных групп населения. Ведь именно этот контингент людей не может позволить себе приобретать импортные материалы для изготовления подобных зубных протезов, но которые имеют право на изготовление качественной продукции.

### **Литература:**

1. Naidenkin E.V., Dudarev E.F., Kolobov Yu.R., Bakach G.P., Langdon T.G. The effect of equal-channel angular pressing on structure-phase changes and superplastic properties of Al-Mg-Li alloy // Materials Science Forum. — January 2006. — Vols. Ю3-504. — P. 983-988.
2. Перспективы создания новых имплантационных материалов и дентальных имплантатов на основе нанотехнологий// Миргазизов М.З., Колобов Ю.Р., Миргазизов Р.М., Иванов М.Б., Голосов Е.В., Хафизов Р.Г., Миргазизов А.М. // Российский вестник дентальной имплантологии. — 2010. — № 1 (21). —С. 96-10.
3. Зубной имплантат и способ его установки //Миргазизов М.З., Хафизов Р.Г., Миргазизов Р.М.// Патент на изобретение RUS2135118 от 18.04.1996
- 4.Экспериментальное обоснование взаимодействия с костной тканью дентальных механически активных имплантатов системы миргазизова // Хафизов Р.Г. Российский стоматологический журнал. 2000. № 2. С. 31.
- 5.Медицинские материалы и имплантанты с памятью формы. Том 5/ М.З. Миргазизов, В.Э. Гюнтер, В.Г. Галонский, П.Г. Сысолятин, В.Н. Олесова, А.А. Радкевич, Р.Г. Хафизов и др. / Под ред. В.Э. Гюнтера.- Томск: Изд-во МИЦ, 2011.- 220 с.

6. Внутрикостный зубной имплантат и способ его установки // Миргазизов М.З., Хафизов Р.Г., Миргазизов Р.М. патент на изобретение RUS 2135117 22.04.1996
7. Экспериментальное обоснование стоматологических имплантатов малого диаметра с внутренним соединительным узлом для двухфазной имплантации // Миргазизов М.З., Хафизов Р.Г., Миргазизов Р.М., Колобов Ю.Р., Цыплаков Д.Э., Миргазизов А.М., Хафизова Ф.А. Стоматология. 2013. Т. 92. № 3. С. 4-8.
8. Изучение взаимодействия с костной тканью механически активных имплантатов из сплава с памятью формы Хафизов Р.Г. автореферат диссертации на соискание ученой степени кандидата медицинских наук / Казань, 1996
9. Однофазный механически активный имплантат // Хафизов Р.Г., Миргазизов Р.М., Миргазизов М.З., Хафизова Ф.А., Гюнтер В.Э., Хайруллин Ф.А., Хайдаров И.Р., Козлова А.К. патент на полезную модель RUS 86449 15.04.2009
10. Испытания одиночных зубных имплантатов изготовленных из отечественных материалов по методике международного стандарта iso 14801:2003 // Миргазизов Р.М., Хафизова Ф.А., Миргазизов М.З., Хафизов Р.Г., Хаирутдинова А.Р., Никитин А.А. В сборнике: Биосовместимые материалы и новые технологии в стоматологии Сборник статей Международной конференции. Науч. редактор Р.Г. Хафизов. Казань, 2014. С. 46-49.
11. Отечественные импортозамещающие имплантационные материалы на основе нанотехнологий // Миргазизов М.З., Колобов Ю.Р., Хафизов Р.Г., Миргазизов Р.М., Хафизова Ф.А., Шайхутдинова Д.И. В сборнике: Биосовместимые материалы и новые технологии в стоматологии Сборник

статей Международной конференции. Науч. редактор Р.Г. Хафизов. Казань, 2014. С. 137-139.

12. Разборные геростоматологические миниимплантаты для беззубых атрофированных челюстей Хафизова Ф.А., Миргазизов М.З., Хафизов Р.Г., Миргазизов Р.М., Хаирутдинова А.Р., Шайхутдинова Д.И. В сборнике: Биосовместимые материалы и новые технологии в стоматологии Сборник статей Международной конференции. Науч. редактор Р.Г. Хафизов. Казань, 2014. С. 184-187.

**ИЗУЧЕНИЕ СОСТАВА И СРАВНИТЕЛЬНЫЙ АНАЛИЗ  
БАКТЕРИАЛЬНЫХ СООБЩЕСТВ ОБРАЗЦОВ СЛИЗИСТОЙ  
ОБОЛОЧКИ ДЕСЕН В НОРМЕ И ПРИ ВОСПАЛЕНИИ В ЗОНАХ  
ДЕНТАЛЬНОЙ ИМПЛАНТАЦИИ.**

**Хафизова Ф.А.<sup>1</sup>, Ильинская О.Н.<sup>1</sup>, Зиганшин А.М.<sup>1</sup>, Хафизов И.Р.<sup>2</sup>**

<sup>1</sup>Казанский (Приволжский) федеральный университет,

Институт фундаментальной медицины и биологии

<sup>2</sup>Казанский государственный медицинский университет

**Аннотация.** В данной работе на основе методов пиросеквенирования фрагментов гена 16S рРНК, изучен бактериальный состав образцов слизистой оболочки десен в норме и при воспалительных процессах, обусловленных интеграцией имплантатов. Новые данные обладают практическим потенциалом для последующих разработок эффективных профилактических и терапевтических средств лечения дезинтеграционных процессов вокруг имплантатов. Так, на здоровых и воспаленных участках в повышенных количествах, но в разных пропорциях, были обнаружены различные представители фил *Firmicutes*, *Bacteroidetes*, *Fusobacteria*, *Proteobacteria* и *Actinobacteria*. Выявлено, что род *Fusobacterium* оказался единственной мажорной группой, которая присутствовала в повышенных количествах исключительно на воспаленных участках десен, тогда как род *Streptococcus* и неизвестные *Gemellaceae* обнаруживались в более высоких пропорциях на здоровых участках десен у всех пациентов. Возможно, что основной вклад в развитие воспалительных процессов вокруг имплантатов могут вносить как дисбаланс микрофлоры ротовой полости, так и развитие отдельных бактерий, в частности, членов рода *Fusobacterium*.

**Ключевые слова:** мукозит, периимплантит, микробные сообщества, *Fusobacterium*, *Streptococcus*, *Gemellaceae*, пиросеквенирование.

СПИСОК СОКРАЩЕНИЙ ОТЕ – операционная таксономическая единица; РСоА – анализ главных координат.

## **Введение**

Дезинтеграционные процессы вокруг имплантатов присутствуют в двух формах, а именно, к ним относят воспаление слизистой вокруг зубного имплантата (периимплантационный мукозит) и сам периимплантит [1,2,4]. При первой стадии воспаление ограничивается затрагиванием только мягких тканей, окружающих зубной имплантат, тогда как периимплантит (следующая стадия) осложняется прогрессирующим развитием воспаления вокруг имплантата, включая как мягкие ткани, так и последующее разрушение опорной кости, что с течением времени может привести к полной потере имплантата [3,6].

Известно также, что биопленки, вызывающие дезинтеграцию имплантатов, отличаются по составу от биопленок здоровых имплантатов; в то же время периимплантные биопленки существенно не отличаются от поддесневых биопленок [7, 8]. Однако недавно было показано, что бактериальные периимплантатные сообщества отличаются от поддесневых сообществ, демонстрируя более узкий спектр микробного разнообразия как при приживлении, так и отторжении зубных имплантатов [9]. Кроме этого, нельзя исключать влияние структуры и формы самого имплантата на развитие различных микробных сообществ [10].

Традиционные микробиологические подходы дают неполную информацию о разнообразии и составе любого микробного консорциума, включая и периимплантатную микрофлору, так как, многие бактерии не удается или достаточно сложно культивировать на простых питательных средах. Поэтому, наряду с традиционными методами микробиологии,

молекулярные методы анализа, должны быть применены для достоверного анализа структуры различных микробных сообществ [11, 12,15]. Так, развитие технологий секвенирования нового поколения, в частности, на основе анализа гена бактериальной 16S рРНК, позволяет значительно увеличить как количество обнаруживаемых флотипов, так и качество их идентификации и отнесения к определенному таксону, что в итоге способствует установлению более высоких уровней микробного разнообразия [5, 13, 14]. На сегодня данных литературы по структуре бактериального сообщества воспаленных участков десны пациентов, обращавшихся по поводу имплантации зубов, недостаточно для разработки эффективных средств лечения периимплантатных дезинтеграционных процессов.

**Цель настоящей работы:** расшифровка состава бактериальных сообществ образцов слизистой оболочки десны в норме и при воспалительных процессах, обусловленных вживлением имплантатов, с применением технологии 454 пиросеквенирования фрагментов гена бактериальной 16S рРНК.

### **Материалы и методы**

Образцы были получены из фрагментов здорового и воспаленного участка десны для выявления потенциальных патогенов, ассоциированных с мукозитами и перимплантитами в зоне интегрированных имплантатов, с применением метода пиросеквенирования фрагментов гена бактериальной 16S рРНК. Используя данный подход, представлено полное исследование образцов слизистой оболочки десен в норме и при воспалительных процессах.

Проведено исследование биоптатов десны 6 пациентов (средний возраст –  $55 \pm 4$  лет), обратившихся по поводу имплантации (г. Казань, Россия). Все пациенты были некурящими и клинически здоровы до начала исследования. Образцы у 4-х пациентов были получены параллельно из здоро-

вого и воспаленного (гиперемия ткани) фрагментов слизистой оболочки десны, тогда как у 5-го – только из фрагмента здорового участка десны, а у 6-го – только из фрагмента воспаленного участка десны (гиперемия ткани). Образцы невоспаленных участков десен обозначены буквой “н” на рисунках и в таблицах, тогда как образцы воспаленных участков десен обозначены буквой “в”. Здоровый участок ткани отбирали до имплантации, тогда как воспаленный фрагмент слизистой оболочки десны отбирали по известной методике, ( Патент на полезную модель RUS 92608 15.12.2009) и сразу же замораживали при  $-20^{\circ}\text{C}$  для последующего микробиологического анализа. Забор материала проведен с письменного добровольного информированного согласия пациентов и с разрешения локального этического комитета Казанского государственного медицинского университета, г. Казань, Россия (протокол № 2от 27 февраля 2012 года).

Далее производили экстракцию геномной ДНК. Тотальную ДНК экстрагировали и очищали из отобранного образца с использованием QIAamp DNA Mini Kit (Qiagen, Германия) согласно инструкции производителя. Общее количество экстрагированной и очищенной ДНК далее измеряли с использованием спектрофотометра Nanodrop ND-2000 (Wilmington, США). Полученную тотальную ДНК хранили в морозильной камере при  $-20^{\circ}\text{C}$ . Производили 454 пиросеквенирование фрагментов гена 16S рРНК. Первоначальный анализ полученных данных пиросеквенирования был выполнен с использованием программного обеспечения GS Junior. (<http://qiime.org/>).

### **Результаты исследований**

Из библиотеки ампликонов, включавшей 10 образцов (в среднем 7824 последовательности на один образец), были получены 78238 высококачественных последовательностей. На основе примененного метода в



микробных сообществах проанализированных образцов были определены филоциты 13 различных бактериальных фил.

Состав бактериальных сообществ в норме и при воспалительных процессах на основе данных, где таксономическая принадлежность нуклеотидных последовательностей 16S рРНК представлена на уровне видов или более высокого таксона с процентом встречаемости более 2%. Так, анализ на уровне видов/родов или более высоких таксонов показал, что среднее относительное распространение членов родов *Streptococcus* (18%) и *Prevotella* (11%) было ниже, а доля представителей рода *Fusobacterium* (15%), неизвестных *Methylobacteriaceae* (8%) и *Veillonella dispar* (5%) была выше на воспаленных участках десен, нежели на здоровых участках (34% *Streptococcus*, 15% *Prevotella*, 5% *Fusobacterium*, <2% *Methylobacteriaceae* и <0.1% *Veillonella dispar*). Среднее содержание других представителей бактериальных сообществ также различалось, но незначительно, вне зависимости от места отбора проб.

На основе данных каждого проанализированного пациента, разнообразие бактериальной микрофлоры слизистой оболочки десен (в норме и при воспалении) каждого пациента оказалось индивидуальным. Так, было установлено, что бактериальные консорциумы здоровых и воспаленных участков десны одного человека различаются между собой значительно меньше, чем бактериальные консорциумы разных пациентов. Полученные данные свидетельствуют, что воспалительные заболевания десен вызываются разными микроорганизмами, и основной вклад в дезинтеграцию имплантатов могут вносить как отдельные представители бактерий, так и дисбаланс микрофлоры ротовой полости. Отметим, что род *Fusobacterium* оказался единственной мажорной группой, который в основном наблюдался в повышенных пропорциях исключительно на воспаленных участках десны, тогда как род *Streptococcus* и неизвестные *Ge-*

*mellaceae* обнаруживались в более высоком содержании на здоровых участках десны у всех проанализированных пациентов.

Патогенные бактерии пародонта, включающие некоторые представители родов *Fusobacterium* и *Prevotella*, ранее были описаны как ассоциированные с воспалениями вокруг имплантатов. Так, относительное содержание рода *Fusobacterium* оказалось заметно повышенным в воспаленных участках слизистой оболочки десен в нашем исследовании, тогда как содержание *Prevotella* spp. в обеих группах значительно не различалось. Некоторые роды, играющие также важную роль в этиологии периодонтита и периимплантита, а именно *Eubacterium*, *Campylobacter* и *Treponema* в наших образцах (мукозит) присутствовали в очень низких пропорциях в отличие от предыдущих исследований, где они оказались доминирующими членами микрофлоры периимплантита. Это можно объяснить тем, что у проанализированных нами пациентов зафиксировано легкое воспаление слизистой оболочки десен. *Streptococcus* доминировал в обеих группах с преобладанием на здоровых участках слизистой оболочки десен.

Разнообразие микробов внутри каждого образца (альфа-разнообразие) представлено в *табл. 1*.

**Таблица 1.** Альфа-разнообразие в бактериальных сообществах образцов слизистой оболочки десны в норме и при воспалительных процессах, обусловленных интеграцией имплантатов

Образец	Количество ОТЕ	Филогенетическое расстояние	Индекс Чао 1	Индекс Шеннона	Индекс Симпсона
Здоровая десна					
1_н	137	15.17	172.16	5.69	0.96
2_н	146	14.18	213.39	5.18	0.93
3_н	56	6.19	76.73	2.69	0.73
4_н	136	15.37	206.88	5.24	0.94
5_н	77	8.62	141.53	3.10	0.78
<i>Среднее</i>	<i>110.2 ± 41.1</i>	<i>11.91 ± 4.2</i>	<i>162.14 ± 55.8</i>	<i>4.38 ± 1.4</i>	<i>0.87 ± 0.1</i>
Воспаленная десна					
1_в	85	13.83	125.70	4.76	0.94
2_в	135	14.30	190.00	5.38	0.95
3_в	95	11.06	155.85	3.87	0.83
4_в	107	12.62	146.72	5.18	0.95
6_в	160	15.24	250.58	5.51	0.94
<i>Среднее</i>	<i>116.5 ± 30.8</i>	<i>13.41 ± 1.6</i>	<i>173.77 ± 48.8</i>	<i>4.94 ± 0.7</i>	<i>0.92 ± 0.1</i>

Так, воспаленные участки были представлены большим количеством ОТЕ и другими повышенными значениями альфа-разнообразия.

### **Заключение**

Результаты проделанной нами работы заключаются в полной расшифровке состава и сравнительном анализе бактериальных сообществ

образцов слизистой оболочки десен в норме и при легких воспалительных процессах, обусловленных интеграцией дентальных имплантатов. Полученные нами данные свидетельствуют о важном вкладе в потенциальную дезинтеграцию имплантатов именно тех процессов, которые приводят к дисбалансу в микробном сообществе. При этом установлено, что некоторые патогенные бактерии пародонта, в частности, род *Fusobacterium*, могут играть значимую роль в развитии дезинтегративных процессов вокруг имплантатов. Результаты исследования по разнообразию микробиоты имплантатов имеют приоритетное значение для разработки эффективных профилактических и терапевтических средств лечения периимплантационного мукозита и периимплантита.

*Исследования выполнены в соответствии с Российской Программой повышения конкурентоспособности Казанского (Приволжского) федерального университета.*

#### **Литература:**

1. Barber A.J., Butterworth C.J., Rogers S.N. // Br. J. Oral Maxillofac. Surg. 2011. V. 49. P. 29–36.
2. Lindhe J., Meyle J. // J. Clin. Periodontol. 2008. V. 35. P. 282–285.
3. Zheng H., Xu L., Wang Z., Li L., Zhang J., Zhang Q., Chen T., Lin J., Chen F. // Sci. Rep. 2015. 5:10948.
4. Quirynen M., Vogels R., Peeters W., van Steenberghe D., Naert I., Haf-fajee A. // Clin. Oral Implants Res. 2006. V. 17. P. 25– 37.
5. Berglundh T., Persson L., Klinge B. // J. Clin. Periodontol. 2002. V. 29. P. 197–212.
6. Botero J.E., Gonzalez A.M., Mercado R.A., Olave G., Contreras A. // J. Periodontol. 2005. V. 76. P. 1490–1495.

7. Kumar P.S., Mason M.R., Brooker M.R., O'Brien K. // J. Clin. Periodontol. 2012. V. 39. P. 425–433.
8. Grossner-Schreiber B., Teichmann J., Hannig M., Dorfer C., Wenderoth D.F., Ott S.J. // Clin. Oral Implants Res. 2009. V. 20. P. 817–826.
9. Зиганшин А.М., Зиганшина Э.Э., Кляйнштаубер С., Протер Ю., Ильинская О.Н. // Acta Naturae. 2012. Т. 4. С. 94–100.
10. Ziganshina E.E., Belostotskiy D.E., Shushlyayev R.V., Miluykov V.A., Vankov P.Y., Ziganshin A.M. // J. Microbiol. Biotechnol. 2014. V. 24. P. 1464–1472.
11. Ziganshina E.E., Belostotskiy D.E., Ilinskaya O.N., Boulygina E.A., Grigoryeva T.V., Ziganshin A.M. // Microb. Ecol. 2015. V. 70. P. 948–960.
12. Хафизов Р.Г., Миргазизов М.З., Хафизова Ф.А., Хайруллин Ф.А., Арипов Р.А., Козлова А.К. Патент № 92608. Россия, МПК А61В17/16, 2010.
13. Persson G.R., Renvert S. // Clin. Implant. Dent. Relat. Res. 2014. V. 16. P. 783–793.
14. da Silva E.S., Feres M., Figueiredo L.C., Shibli J.A., Ramiro F.S., Favre M. // Clin. Oral Implants Res. 2014. V. 25. P. 1192–1199.
15. Хафизов Р.Г., Миргазизов М.З., Хафизова Ф.А., Миргазизов Р.М., Хафизов И.Р., Хаирутдинова А.Р. // Российский вестник дентальной имплантологии №1(29)2014. С.48-52

**ИННОВАЦИОННАЯ МЕТОДИКА ФОРМИРОВАНИЯ ОБЪЕМА  
КОСТНОЙ ТКАНИ В ТКАНЕДИФИЦИТНЫХ УЧАСТКАХ  
ГРЕБНЯ АЛЬВЕОЛЯРНОГО ОТРОСТКА ЧЕЛЮСТЕЙ**

**Хафизова Ф.А.<sup>1</sup>, Миргазизов М.З.<sup>1</sup>, Хаирутдинова А.Р.<sup>1</sup>, Хафизов Р.Г.<sup>1</sup>, Закирова Е.Ю.<sup>1</sup>, Ризванов А.А.<sup>1</sup>, Сергеев М.А.<sup>2</sup>, Гюнтер В.Э.<sup>3</sup>**

<sup>1</sup> Казанский (Приволжский) федеральный университет, Казань

<sup>2</sup> Казанская государственная академия ветеринарной медицины, Казань

<sup>3</sup> Научно-исследовательский институт медицинских материалов с памятью формы Сибирского физико-технического института (СФТИ), Томск

**Аннотация.** В данной статье представлена новая методика наращивания объема костной ткани в тканедефицитных участках гребня альвеолярного отростка челюстей с использованием остеокондуктивного материала в комбинации с стромально-васкулярной фракцией, выделенной из жировой ткани (СВФЖТ). Способ костной пластики заключается в заборе жировой ткани из передней брюшной стенки живота, которая в дальнейшем подвергается ферментизации, с последующим центрифугированием с добавлением коллагеназы и получением стромально-васкулярной фракции жировой ткани. В дальнейшем СВФЖТ применяют совместно с остеокондуктивными материалами, а именно стерильными пористыми никелид-титановыми гранулами, с последующим приданием требуемого объема восстанавливаемой костной ткани альвеолярного отростка с использованием ксеногенного костного матрикса, который укладывают в зону дефекта альвеолярного отростка челюстей и ушивают рану.

**Ключевые слова:** Клетки стромально-васкулярной фракции, ксеногенный костный матрикс, жировая ткань, остеокондуктивные материалы, никелид-титановые гранулы, направленная тканевая регенерация.

Известно большое количество способов пластики костных дефектов альвеолярного отростка челюстей, однако применяемые материалы не всегда удовлетворяют предъявляемым к ним требованиям. Большинство случаев при направленной тканевой регенерации в качестве остеоиндуктора и остеокондуктора применяют материал ксеногенного происхождения, который может привести к выраженным иммунологическим проблемам, а именно к спонтанной онкогенетической трансформации, передачи вирусов, реакции отторжения, что приводит к рискам развития осложнений.

Стволовые клетки могут восстановить практически любое повреждение, превращаясь на месте в необходимые организму клетки (костные, гладкомышечные, печеночные, клетки сердечной мышцы или даже нервные) и стимулируя внутренние резервы организма к регенерации (восстановлению) органа или ткани.

Все это, способствует разработке новых технологий клеточной и тканевой терапии, которые помогут решить проблему лечения ряда тяжелых заболеваний животных и человека.

Способ наращивания костной ткани, используя аутогенную стромально-васкулярную фракцию жировой ткани в комбинации с биоинертными никелид-титановыми гранулами, направлено на устранение недостатков известных на сегодняшний день способов костной пластики и получение менее травматичного и более технологичного способа наращивания костной ткани не только в области

стоматологии, но в восстановительной хирургии, а также травматологии и ортопедии и других областях медицины.

Для реализации данного способа производится забор жировой ткани путем липосакции из передней брюшной стенки живота. Из забранной жировой ткани производится выделение клеток стромально-васкулярной фракции жировой ткани (СВФЖТ). Для этого жировую ткань трижды промывают в физиологическом растворе в стерильных условиях. Далее производится ферментизация жировой ткани с добавлением коллагеназы. Одновременно с выделением клеток, создается дефект альвеолярного отростка челюсти. Клетки СВФЖТ совместно с остеокондуктивными материалами (пористые никелид-титановые гранулы, ксеногенный костный матрикс (мембрана)) трансплантируются в зону дефекта гребня альвеолярного отростка. Целью способа наращивания костной ткани является устранение недостатков известных способов костной пластики, а именно:

- исключение дополнительной травмы челюстно-лицевой области во время забора костной ткани из края костного дефекта, т.к. в процессе сбора аутокости увеличивается сам дефект альвеолярного отростка и тем самым возрастает объем дефекта для костной регенерации;

- обеспечение возможности регенерации костной ткани даже в случаях полного или частичного отсутствия костной ткани;

- значительное сокращение временного интервала полного восстановления роста костной ткани;

- возможность формирования и наращивание объема костной ткани в зонах дентальной имплантации альвеолярных отростков челюстей (кости) на основе адресной доставки стволовых клеток, совместно с остеокондуктивными материалами;



- обеспечение возможности наращивания костной ткани требуемой формы и размеров.

В данной работе в качестве «поставщика-носителя» клеток использовался биосовместимый мелкогранулированный пористый никелид титана с размерами пор от 0,1-1000 мкм, полученный методом самораспространяющегося высокотемпературного синтеза (СВС). Структура инкубатора из пористого проницаемого никелида титана представляет собой трехмерное поровое пространство, морфологическое строение которого типично для высокопористых материалов. Пористый материал имеет большую удельную поверхность, обусловленную наличием в нем системы открытых и взаимосвязанных пор. Поверхность стенок пор очень развита, она рельефная и шероховато-микропористая.

Развитая шероховато-микропористая поверхность пор и наличие большого количества мелких пор в стенках крупных пор, где всегда есть питательная среда, являются идеальными условиями для роста и размножения клеток. Таким образом, пористый проницаемый инкубатор из никелида титана является уникальным биосовместимым носителем клеточных культур тканей организма, а стромально - васкулярная фракция, которая используется совместно, не только стимулируют процессы регенерации, но и подавляют воспаление в зоне имплантации за счет присутствия M2 поляризованных макрофагов, стимулируют реваскуляризацию за счет эндотелиальных предшественников и т.д.

В предлагаемом способе остеогенная трансформация (пролиферация и дифференцировка) пересаженной клеточной фракции происходит *in vivo* под влиянием комплекса естественных остеоиндукторов. При осуществлении данного способа не проводят культивирование тканей, которое связано с риском инфицирования

клеточной популяции, контаминации чужеродным материалом животного происхождения из питательной среды, непредсказуемого изменения свойств клеток.

### **Выводы**

Полученные результаты демонстрируют целесообразность применения предлагаемого способа костной пластики для устранения дефектов кости. Способ характеризуется малой травматичностью, иммунологической безупречностью, онкогенной безопасностью, не требует существенных материальных затрат и может быть применен в практической медицине, в остеологии, дентальной имплантологии, пластической и реконструктивной хирургии, челюстно-лицевой хирургии, травматологии и ортопедии, ветеринарной медицине.

### **Заключение**

По результатам проведенного экспериментального исследования с использованием СВФЖТ в комбинации с никелид-титановыми гранулами и пористой мембраной создаются благоприятные условия для регенерации костной ткани в подмембранном пространстве и открываются новые возможности наращивания костной ткани по заданной высоте и анатомической форме гребня альвеолярного отростка при тканедефицитных состояниях. Получен патент на изобретение RUS 2570034 05.11.2015.

### **Благодарности**

Работа выполнена за счет средств субсидии, выделенной в рамках государственной поддержки Казанского (Приволжского) федерального университета в целях повышения его конкурентоспособности среди ведущих мировых научно-образовательных центров.

## Литература:

1. Перспективы создания новых имплантационных материалов и дентальных имплантатов на основе нанотехнологий // Миргазизов М.З., Колобов Ю.Р., Миргазизов Р.М., Иванов М.Б., Голосов Е.В., Хафизов Р.Г., Миргазизов А.М. // Российский вестник дентальной имплантологии. 2010. № 1. С. 96.
2. Особенности восстановления сегментарного дефекта альвеолярной части нижней челюсти у собак // Хафизов Р.Г., Азизова Д.А., Миргазизов М.З., Фролова А.И., Цыплаков Д.Э., Гюнтер В.Э., Хафизов И.Р. // Ученые записки Казанской государственной академии ветеринарной медицины им. Н.Э. Баумана. 2012. Т. 209. С. 335-339
3. Остеопластические препараты нового поколения «гамалант», содержащие факторы роста и регенерации костной ткани // Бартов М.С., Карягина А.С., Громов А.В., Мишина Д.М., Трунова Г.В., Сидорова Е.И., Андреева Е.В., Донченко С.В., Мухаметов Ф.Ф., Мухаметов У.Ф., Миргазизов М.З., Миргазизов А.М., Хафизов Р.Г., Лунин В.Г., Филиппова Н.Е., Гинцбург А.Л. // Кафедра травматологии и ортопедии. 2012. № 2. С. 21-25.
4. Изучение новообразованной ткани внутри пористой структуры никелид титанового имплантата методом глубокого травления по миргазизову. // Хафизов Р.Г., Цыплаков Д.Э., Хайруллин Ф.Х. // Российский стоматологический журнал. 2006. № 1-2. С. 26.
5. Направленная тканевая регенерация в стоматологии // Хафизов Р.Г., Андреев И.М., Хайдаров И.Р. // Российский вестник дентальной имплантологии. 2007. № 1-4. С. 22
6. Способ адресной доставки остеопластических материалов, содержащих факторы роста и регенерации костной ткани, в область дефекта альвеолярной кости // Миргазизов М.З., Миргазизов А.М., Миргазизов Р.М., Лунин В.Г., Карягина-Жулина А.С., Хафизов Р.Г., Котнова А.П., Шарапова

Н.Е., Ткачук А.П., Бартов М.С., Гинцбург А.Л.//патент на изобретение  
RUS 2469676 31.05.2011

7.Исследование влияния стволовых клеток на формирование объема костной ткани в зонах дентальной имплантации// Хаирутдинова А.Р., Хафизова Ф.А., Азизова Д.А., Хафизов И.Р., Закирова Е.Ю., Ризванов А.А., Миргазизов М.З., Хафизов Р.Г.//В сборнике: Биосовместимые материалы и новые технологии в стоматологии Сборник статей Международной конференции. Науч. редактор Р.Г. Хафизов. Казань, 2014. С. 50-57.

8.Способ наращивания объема костной ткани в зонах дефекта альвеолярного отростка челюсти// Хафизов Р.Г., Миргазизов М.З., Хафизова Ф.А., Миргазизов Р.М., Ризванов А.А., Хаирутдинова А.Р., Хафизов И.Р. //патент на изобретение RUS 2570034 05.11.2015

9. Медицинские материалы и имплантанты с памятью формы. Том 5/ М.З. Миргазизов, В.Э. Гюнтер, В.Г. Галонский, П.Г. Сысолятин, В.Н. Олесова, А.А. Радкевич, Р.Г. Хафизов и др. / Под ред. В.Э. Гюнтера.- Томск: Изд-во МИЦ, 2011.- 220 с.

**ИННОВАЦИОННЫЕ ТЕХНОЛОГИИ ФОРМИРОВАНИЯ  
КОСТНОЙ ТКАНИ В ЭКСПЕРИМЕНТЕ И ОБОСНОВАНИЕ ЕГО  
В КЛИНИКЕ**

**Азизова Д.А.<sup>1</sup>, Хафизов Р.Г.<sup>1</sup>, Миргазизов М.З.<sup>1</sup>, Гюнтер В.Э.<sup>2</sup>,  
Шайхутдинова Д.И.<sup>1</sup>**

<sup>1</sup> Казанский (Приволжский) федеральный университет Институт  
фундаментальной медицины и биологии

<sup>2</sup> Научно-исследовательский институт медицинских материалов с памя-  
тью формы Сибирского физико-технического института (СФТИ), Томск

**Аннотация.** Использование мембраны из пористого никелида титана и гранулированного порошка для замещения дефекта костной ткани позволяет формировать объем кости по вертикали альвеолярного отростка. Это говорит о перспективности использования материалов из сплава с памятью формы для направленной тканевой регенерации в стоматологии

**Ключевые слова:** никелид титана, наноструктурные материалы, пористый порошок, направленная тканевая регенерация, остеокондуктивные материалы, сплавы с памятью формы.

На сегодняшний день наиболее эффективным методом восстановления целостности зубных рядов и сохранения объема костной ткани после удаления зубов является дентальная имплантация. Актуальны разработки и производство отечественных материалов, доступных в широкой стоматологической практике. Высокоэластичный пористый проницаемый сплав никелида титана, разработанный в НИИ медицинских мате-

риалов и имплантатов с памятью формы имеет физико-механические свойства близкие к костной ткани, обладает биохимической и биомеханической совместимостью с тканями организма. Изучение свойств пористых материалов из сплава никелида титана является актуальной задачей современной стоматологии.

В связи с вышеизложенным целью нашего исследования явилось изучение формирования объема кости с использованием пористой мембраны и пористого наноструктурного порошка из никелида титана, а также оценка качества новообразованной костной ткани.

Экспериментально-морфологическое обоснование формирования объема кости при сегментарных дефектах альвеолярного отростка челюсти на основе применения пористой никелид-титановой мембраны и пористого наноструктурного порошка проведены на 9 собаках. Был получен патент №113147 от 21.06.2011 на разработанную нами пористую никелид-титановую мембрану для направленной тканевой регенерации. Создана экспериментальная модель сегментарного дефекта альвеолярного отростка челюсти, разработана методика наращивания костной ткани с использованием пористого порошка и мембраны из сплава никелида титана. Разработанная методика наращивания костной ткани с использованием пористого порошка из сплава никелида титана при атрофиях альвеолярного гребня нижней челюсти с одномоментной имплантацией позволила сократить сроки окончательного протезирования до 6 месяцев по сравнению с отсроченной имплантацией. При этом получаем качественную костную ткань в необходимом объеме как по вертикали, так и по горизонтали в области сегментарного дефекта.

Разработанную методику наращивания костной ткани с использованием пористой мембраны и порошка из сплава никелида титана при атрофи-

ях альвеолярного гребня нижней челюсти ввели в протоколы ведения больных с недостаточным объемом костной ткани на нижней челюсти.

После проведения этапа диагностики и планирования, под местной анестезией в области сегментарного дефекта верхней или нижней челюсти делали разрез по гребню альвеолярного отростка, аккуратно отслаивали слизисто-надкостничный лоскут, максимально мобилизуя мягкие ткани, под охлаждением готовили ложе и устанавливали дентальные имплантаты, освежали костную ткань в области дефекта, недостающий объем заполняли пористым порошком из сплава никелида титана, предварительно смешав его с остеоиндуктивным материалом, сверху накладывали пористую мембрану. Края раны ушивали «Викрилом», матрасными и узловыми швами, чтобы избежать натяжения. Всем пациентам назначали послеоперационную медикаментозную терапию. Мембрану убирали через 21 день. Всех пациентов приглашали на контрольные осмотры каждый месяц в течение полугода. Через 6-9 месяцев устанавливали формирователи десны и изготавливали зубные протезы на имплантатах традиционным способом.

Клиническая апробация разработанного нами способа формирования объема костной ткани при сегментарных дефектах альвеолярных отростков челюстей с применением пористой мембраны из сплава никелида-титана была проведена на 27 пациентах, установлены 73 имплантата, восстановление сегментарного дефекта проводилось используя остеопластические материалы и 27 пористых никелид-титановых мембран. Для оценки качества костной ткани проводили компьютерную томографию до начала лечения и после протезирования, а также метод радиовизиографической денситометрии. Вычисляли нормированный индекс плотности I, равный отношению денситометрических показателей визиографа, регистрируемых в исследуемой области и в области материнской

кости ( $I=I_n/I_k$ ). Нормированный индекс плотности кости наиболее близок к единице через 6 мес и был равен  $I=0,91\pm 0,05$  ( $p<0,05$ ). Оценку показателей функционирования имплантатов (ПФИ) по ближайшим результатам исследования проводили по Миргазизову. ПФИ =  $0,9-1,0$ .

Таким образом, использование мембраны и гранулированного порошка из пористого никелида титана в комбинации с остеоиндуктивными материалами для замещения дефекта костной ткани позволяет формировать объем кости в области дефекта гребня альвеолярного отростка, что показывает о перспективности использования пористых материалов из сплава с памятью формы с целью повышения качества кости при направленной тканевой регенерации.

### **Литература**

1. Гюнтер В.Э., Ходоренко В.Н., Ясенчук Ю.Ф. и др. Никелид титана. Медицинский материал нового поколения. Томск: Изд-во МИЦ, 2006. 296с.
2. Хафизов Р.Г., Азизова Д.А., Миргазизов М.З., Фролова А.И., Цыплаков Д.Э., Гюнтер В.Э., Хафизов И.Р. «Особенности восстановления сегментарного дефекта альвеолярной части нижней челюсти у собак» //Ученые записки Казанской государственной академии ветеринарной медицины им. Н.Э. Баумана. 2012. Т. 209. С. 335-339.
3. Бартов М.С., Карягина А.С., Громов А.В., Мишина Д.М., Трунова Г.В., Сидорова Е.И., Андреева Е.В., Донченко С.В., Мухаметов Ф.Ф., Мухаметов У.Ф., Миргазизов М.З., Миргазизов А.М., Хафизов Р.Г., Лунин В.Г., Филиппова Н.Е., Гинцбург А.Л. «Остеопластические препараты нового поколения «гамалант», содержащие факторы роста и регенерации костной ткани» Кафедра травматологии и ортопедии. 2012. № 2. С. 21-25.
4. Хафизов Р.Г., Цыплаков Д.Э., Хайруллин Ф.Х. «Изучение новообразованной ткани внутри пористой структуры никелид титанового импланта-



та методом глубокого травления по Миргазизову.» Российский стоматологический журнал. 2006. № 1-2. С. 26.

5. Материалы с памятью формы и новые медицинские технологии / Под ред В.Э.Гюнтера. – Томск: Изд-во «НПП»МИЦ», 2010.-360с.

6. Миргазизов М.З., Миргазизов А.М., Миргазизов Р.М., Лунин В.Г., Карягина-Жулина А.С., Хафизов Р.Г., Котнова А.П., Шарапова Н.Е., Ткачук А.П., Бартов М.С., Гинцбург А.Л. «Способ адресной доставки остеопластических материалов, содержащих факторы роста и регенерации костной ткани, в область дефекта альвеолярной кости» патент на изобретение RUS 2469676 31.05.2011

7. Хафизов Р.Г., Миргазизов М.З., Гюнтер В.Э., Хафизова Ф.А., Азизова Д.А. «Пористая никелид-титановая мембрана для направленной тканевой регенерации» Патент на полезную модель RUS 113147 21.06.2011

8. Хафизов Р.Г., Азизова Д.А., Миргазизов М.З., Фролова А.И., Хафизова Ф.А., Гюнтер В.Э., Хафизов И.Р., Житко А.К. «Особенности изготовления пористой мембраны из сплава никелида титана для направленной тканевой регенерации» Ученые записки Казанской государственной академии ветеринарной медицины им. Н.Э. Баумана. 2012. Т. 209. С. 330-335.

9. Закирова Е.Ю., Азизова Д.А., Хафизов Р.Г., Багманов М.А., Хафизова Ф.А., Сергеев М.А., Гюнтер В.Э., Ризванов А.А. «Случай применения аллогенных мезенхимных стволовых клеток адипогенного происхождения в ветеринарной медицине» Ученые записки Казанской государственной академии ветеринарной медицины им. Н.Э. Баумана. 2015. № 224. С. 60-65.

**ИСПОЛЬЗОВАНИЕ МЕТОДА ШТАМПОВКИ ДЛЯ  
ИЗГОТОВЛЕНИЯ ИНДИВИДУАЛЬНОЙ СЕТЧАТОЙ НИКЕЛИД  
ТИТАНОВОЙ МЕМБРАНЫ В СТОМАТОЛОГИИ**

**А.К. Житко, Р.Г. Хафизов, Р.К. Житко**

Казанский (Приволжский) федеральный университет

Институт фундаментальной медицины и биологии

Кафедра стоматологии и имплантологии

**Аннотация.** Одним из способов повышения качества оказания медицинской стоматологической помощи населению, при дентальной имплантации, является тщательное планирование всех этапов, в том числе и этапа наращивания костной ткани. Достигнуть полного соответствия между запланированным объемом альвеолярного отростка и полученным результатом возможно при применении сетчатых мембран из сплава с памятью формы. Эти мембраны, за счет своей упругости и сверхэластичности, позволяют надежно удерживать форму и размер подмембранного пространства. Сетчатая структура мембраны образует оптимальные условия для прохождения питательных веществ и миграции клеток предшественников остеобластического ряда в область дефекта. Мембрана обладает osteoconductive и барьерными свойствами; создает и надежно удерживает пространство для формирования кости, обладает достаточной сопротивляемостью к агрессивным факторам тканевой среды, что в сумме обеспечивает хорошую регенерацию тканей. Кроме того, сетчатая мембрана не требует дополнительных элементов для своей фиксации.

**Ключевые слова:** сетчатая никелид - титановая мембрана, направленная тканевая регенерация, объем костной ткани, остеокондукция, штамп, контрштамп.

В настоящее время для наращивания костной ткани в стоматологии используются различные виды мембран. Размеры и форма мембран задаются изначально фирмами - производителями мембран, при этом не учитываются индивидуальные особенности строения альвеолярного отростка. Врач, непосредственно во время операции, основываясь на своем опыте, подгоняет размеры мембраны до требуемых «на глаз». Результат, получаемый в ходе такого наращивания костной ткани всегда непредсказуем, а в некоторых случаях, к сожалению, может и вовсе отсутствовать.

Разработанная остеоинтегрируемая нерезорбируемая сетчатая никелид-титановая мембрана с памятью формы для направленной тканевой регенерации в стоматологии выполнена в виде сетчатой пластины, состоящей из плетеных по текстильной технологии сверхэластичных нитей из никелида - титана (сплав ТН-10). Диаметр нитей 50 - 60 мкм, расстояние между соседними нитями 100 - 200 мкм (рис. 1), патент №117087.



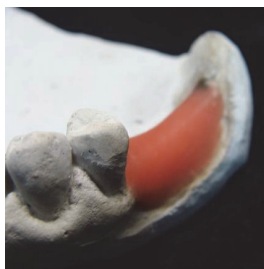
Рисунок 1 - Сетчатая никелид-титановая заготовка для изготовления мембраны, х50.

Предложенный нами способ придания сетчатой мембране заданной формы не требует для изготовления дорогих материалов и оборудования, и может быть легко реализован в любой зуботехнической лаборатории, имеющей в своем составе литейное производство.

Клинико-лабораторные этапы изготовления сетчатой никелид-титановой мембраны включают в себя:

1. Снятие слепка челюсти. Дезинфекция.
2. Отливка гипсовой модели челюсти.
3. Планирование, создание необходимого объема костной ткани в области отсутствующих зубов с помощью воска (рис. 2а).
4. Определение границ будущей мембраны, гравировка границы. Из гипсовой модели вырезают гипсовый штамп (рис. 2б).
5. По гипсовому штампу получают силиконовый слепок.
6. Дублируют штамп из огнеупорной массы. По гравировке (п.4) очерчивают границы мембраны.
7. Получают контрштамп из огнеупорной массы (рис. 2в).

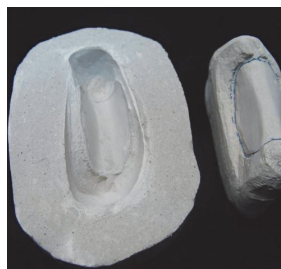8. При помощи подогретого бюгельного воска определяют форму (шаблон) будущей мембраны (рис. 2г- 2е)
9. По шаблону, из никелид-титанового сетчатого материала вырезается заготовка для изготовления мембраны по индивидуальной форме гребня альвеолярного отростка (рис. 2ж).
10. С помощью липкого воска заготовка приклеивается к штампу (рис.2з) и плотно вставляется в контрштамп.
11. Далее штамп с контрштампом помещаются в муфельную печь и нагреваются до заданной температуры.
12. После охлаждения мембрана извлекается (рис.2и), промывается и стерилизуется.



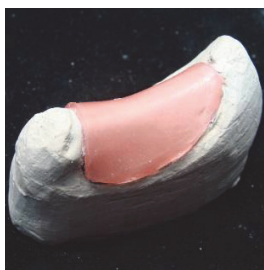а



б



в



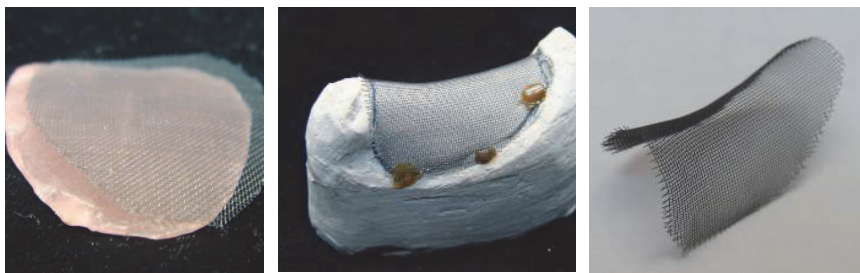г



д



е



ж

з

и

Рисунок 2 - Клинико-лабораторные этапы изготовления индивидуальной мембраны из сетчатой никелид-титановой мембраны.

Таким образом, внедрение индивидуально изготовленной сетчатой никелид-титановой мембраны в клиническую практику является важным условием повышения качества оказываемой населению стоматологической помощи при дентальной имплантации, т.к. создает оптимальные условия для наращивания запланированного объема костной ткани.

### **Литература:**

1. Новый способ восстановления целостности каркаса грудины с использованием имплантата из никелида титана / М.В. Шведова, Г.Ц. Дамбаев, А.Н. Вусик [и др.] // *Материалы и имплантаты с памятью формы в медицине.*—Томск, 2014.—С.281.
2. Нузов, Б.Г. Стимуляция репаративной регенерации тканей / Б.Г. Нузов.—М.: Медицина, 2005.—165 с.
3. Гюнтер, В.Э. Искусственные материалы и проблемы из биосовместимости с тканями организма / В.Э. Гюнтер // *Материалы с памятью формы и новые технологии в медицине.*—Томск, 2007.—С.4.
4. Гюнтер, В.Э. *Материалы с памятью формы и новые технологии в медицине* / под ред. Гюнтер В.Э.—Томск: НПП МИЦ, 2007.—С.316.

5. Патент на полезную модель 117087 РФ, МПК А61С 8/00 (2006.01) Плетеная никелид титановая мембрана с памятью формы для направленной регенерации / Хафизов Р.Г., Миргазизов М.З., Гюнтер В.Э., Хафизова Ф.А., Житко А.К., Хафизов И.Р., Миргазизов Р.М. Опубл. 20.06.2012.- Бюл. №17.

УДК 619:591.8.05

**ВОЗМОЖНОСТИ ПРИМЕНЕНИЯ АЛЛОГЕННЫХ  
МЕЗЕНХИМНЫХ СТВОЛОВЫХ КЛЕТОК АДИПОГЕННОГО  
ПРОИСХОЖДЕНИЯ В КОМБИНАЦИИ С НАНОСТРУКТУРНЫМ  
НИКЕЛИДОМ ТИТАНА В ВЕТЕРИНАРНОЙ МЕДИЦИНЕ**

**Азизова Д.А., Закирова Е.Ю., Ризванов А.А., Хафизов Р.Г.,Сергеев  
М.А., Хаирутдинова А.Р.**

Казанский (Приволжский) федеральный университет  
Институт фундаментальной медицины и биологии

**Аннотация.** Аллогенные МСК, выделенные из жировой ткани собаки, имели фибробластоподобную морфологию и сохраняли ее на протяжении всего культивирования клеток.

В процессе остеогенной дифференцировки наблюдали изменение формы клеток с веретеновидной на кубоидальную, свойственную остеобластам. Реакция Von Kossa выявила наличие значительных минеральных отложений в культуре МСК, подвергнутой остеогенной дифференцировке.

Культивирование МСК в хондрогенной среде стимулировало образование сферических уплотненных структур характерных для клеток хрящевой ткани, которые интенсивно окрашивались Alcian Blue,.

Результатом проведенного оперативного вмешательства стало полное закрытие ороантрального свища у собаки.

**Ключевые слова:** аллогенные мезенхимные клетки, стромальные клетки, порошок из никелида титана, направленная костная регенерация, пластика ороантрального свища.

Известно большое количество способов пластики костных дефектов альвеолярного отростка челюстей, однако применяемые материалы не всегда удовлетворяют предъявляемым к ним требованиям. Известно, что стромально-васкулярная фракция жировой ткани содержит истинные «покоящиеся» мезенхимальные стволовые клетки, которые имеют характеристики, аналогичные свойствам стромальных клеток костного мозга: обладают высокой пролиферативной активностью, способны к самоподдержанию и мультилинейной (в том числе, остеогенной) дифференцировке [7].

В настоящее время активно проводятся биоинженерные исследования по изучению свойств стволовых клеток и их возможному использованию в репаративной медицине [1]. Мезенхимные стволовые клетки (МСК) способны трансформироваться почти в любой вид клеток, имеющийся в организме [2]. В последнее время особый интерес биологов и врачей вызывают стволовые клетки, получаемые из жировой ткани (СКЖТ). В ряде случаев СКЖТ могут представлять собой альтернативу МСК из КМ, получение которых связано с определенными техническими и медицинскими проблемами [3].

СКЖТ способны дифференцироваться в клетки костной, хрящевой, жировой, мышечной, нервной ткани, в клетки сосудистой стенки (эндотелиальные и перicyты) [4]. В исследованиях последних лет пока-



зано, что СКЖТ обладают выраженной ангиогенной активностью, в основном - за счет секреции ряда ключевых ангиогенных факторов роста: фактора роста эндотелия сосудов (VEGF), фактора роста гепатоцитов (HGF), фактора роста фибробластов 2-го типа (FGF2) и др. [5]. На сегодняшний день интерес вызывает возможность стромальных клеток дифференцироваться в клетки костной ткани. Применение стромальных клеток в стоматологии открывает широкие возможности для использования клеточных технологий в челюстно-лицевой хирургии, пародонтологии и имплантологии [6,11].

Сложность применения суспензии МСК, заключается в том, что в отсутствие какого-либо инкубатора-носителя - она растекается в окружающие ткани. Созданные в НИИ медицинских материалов имплантатов с памятью формы (г. Томск) объемные пористо-проницаемые инкубаторы из никелида титана обладают уникальными свойствами: имеют пористо-проницаемую структуру с высокой степенью открытостью пор, обладают удивительной смачиваемостью с тканевыми жидкостями, высокой биологической, биомеханической и биохимической совместимостью на клеточном уровне [8]. В данном случае в качестве «поставщика-носителя» клеток используются биосовместимый мелкогранулированный пористый никелид титана с размерами пор от 0,1-1000 мкм, полученный методом самораспространяющегося высокотемпературного синтеза. Структура инкубатора из пористого проницаемого никелида титана представляет собой трехмерное поровое пространство, морфологическое строение которого типично для высокопористых материалов. Пористый материал имеет большую удельную поверхность, обусловленную наличием в нем системы открытых и взаимосвязанных пор. Поверхность стенок пор очень развита, она рельефная и шероховато-микропористая [9]. Метод костной регенерации, основанный на уникальных титановых гра-

нулах с пористой структурой, позволяет сохранять и регенерировать костную ткань, Под воздействием капиллярного эффекта гранулы склеиваются между собой, вступая в контакт с кровью или слюной пациента. Титановая поверхность обладает высокитромбогенным эффектом, что способствует формированию устойчивого сгустка крови вокруг гранул. Оптимальный пористый эффект в комбинации с максимизированной структурой поверхности предельно соответствует свойствам кости человека и, тем самым, создает естественные предпосылки для быстрого и здорового роста костной ткани. Улучшается также остеоинтеграция за счет колонизации костеобразующей клетки. Гранулы обеспечивают быструю механическую стабильность и не рассасываются. Таким образом, пористый проницаемый инкубатор из никелида титана является уникальным биосовместимым носителем клеточных культур тканей организма и может использоваться для создания искусственных тканеинженерных конструкций[10]. Использование никелид-титановых гранул, насыщенных стволовыми клетками - одно из наиболее новых и перспективных направлений современной стоматологии и медицины.

**Цель нашего исследования** - экспериментально обосновать целесообразность и эффективность применения в хирургической стоматологии и челюстно-лицевой хирургии аллогенных МСК из жировой ткани при закрытии ороантрального свища у собак.

**Материалы и методы.** Половозрелая самка собаки, порода немецкая овчарка, возраст 3 года. Около 1,5 года назад после удаления постоянного зуба (клыка) по поводу осложненного кариеса справа на верхней челюсти образовался ороантральный свищ. Были жалобы на попадание пищи в носовую полость, появился гнилостный запах. После курса противовоспалительной терапии (промывание пазухи через свищевой ход антисептиками, антибиотикотерапия линкомицином, цефтриаксоном,

гентамицином) неоднократно была проведена пластика свища мягкими тканями. Однако хирургические вмешательства результата не дали, у собаки наблюдался рецидив свищевого хода по переходной складке справа на верхней челюсти длиной около 1 см и шириной 0,2см (рис.1).

Нами было предложено проведение операции по направленной тканевой регенерации в области ороантрального свища с одномоментной пластикой мягкими тканями. В качестве остеоиндуктивного материала использовали аллогенные мезенхимные стволовые клетки в комбинации с никелид-титановыми гранулами (нитигран).

Аллогенные мезенхимные клетки адипогенного происхождения были получены от половозрелой самки собаки, породы чао-чао. Осуществляли ежедневное прижизненное наблюдение за культурами клеток с помощью инвертированного микроскопа AxioObserver Z1 (Carl Zeiss, Германия) методом световой микроскопии. Питательные среды меняли 2 раза в неделю.

Для исследования способности МСК к дифференцировке в остеогенном и хондрогенном направлениях, полученные клеточные культуры инкубировали специальных средах.

Для установления факта дифференцировки в выбранных направлениях на 21 день инкубации со специальными средами культуры клеток фиксировали и проводили окрашивание. Для определения минерализации, являющейся признаком остеогенной дифференцировки, использовали реакцию Von Kossa. Для выявления хондрогенной дифференцировки проводили окрашивание на кислые мукополисахариды, являющиеся маркером хондрообразования красителем Alcian Blue .

Клеточно-терапевтический препарат готовили непосредственно перед трансплантацией. В качестве матрикса для удержания клеток локально использовали никелид-титановые гранулы. Клетки 4 пассажа

трипсинизировали, подсчитали, тщательно отмывали от остатков трипсина и питательной среды методом центрифугирования.

Операция проводилась под внутривенным наркозом в стерильных условиях. Наркоз проводился следующим образом: сначала внутримышечно вводили аминазин 1,0 мл и 2% раствор рометара (2% раствор ксилазина гидрохлорида) из расчета 0,1 мл/кг массы тела собаки. Затем внутривенно вводили 1% водную эмульсию пропофола из расчета 0,6 мл/кг массы тела собаки. Местно на область планируемой операции проводили проводниковую анестезию 4% раствором артикаина – 1,8. Перед проведением эксперимента сделали рентгеновский снимок челюсти собаки. Режущим инструментом было проведено иссечение измененной слизистой в области свищевого хода, вылучены грануляции с полости пазухи, многократно промыли полость пазухи растворами антисептиков, обработали фрезами поверхность костной ткани по всей длине свищевого хода и дефект заполнили никелид-титановыми гранулами, насыщенными аллогенными мезенхимными стволовыми клетками, сверху накрыли коллагеновой мембраной. Далее провели пластику области свища мягкими тканями, края раны ушили викрилом, дополнительно покрыли фибриновым клеем Тиссуколом (БАКСТЕР АГ, Австрия), смешанным с МСК. Раствор, образующийся в результате смешивания двух компонентов набора Тиссукол Кит, превращается в белую эластичную массу, плотно прилипающую к тканям (имитируются основные этапы свертывания крови) и выступает носителем МСК. В ходе заживления раны фибриновый слой полностью рассасывается, освобождая заключенные в него клетки, что стимулирует регенерационные процессы. Собаке была назначена антибиотикотерапия препаратом максипим 250 мг внутримышечно 1 раз в день в течение 5 дней. Общее количество МСК, введенных собаке, составило 6000000.

Впоследствии проводилось динамическое рентгенологическое обследование животного и внешний осмотр.

### **Результаты исследований.**

Аллогенные МСК, выделенные из жировой ткани собаки, имели фибробластоподобную морфологию и сохраняли ее на протяжении всего культивирования клеток. В процессе остеогенной дифференцировки наблюдали изменение формы клеток с веретеновидной на кубоидальную, свойственную остеобластам. Реакция Von Kossa выявила наличие значительных минеральных отложений в культуре МСК, подвергнутой остеогенной дифференцировке, в то время как в культурах, инкубировавшихся в контрольной среде, таковых не наблюдалось. Культивирование МСК в хондрогенной среде стимулировало образование сферических уплотненных структур, которые интенсивно окрашивались Alcian Blue. Это свидетельствует о присутствии в матриксе протеогликансульфатов, характерных для клеток хрящевой ткани. Результатом проведенного оперативного вмешательства стало полное закрытие ороантрального свища у собаки.

**Выводы.** Способ характеризуется малой инвазивностью, иммунологической безупречностью, онкогенной безопасностью, не требует существенных материальных затрат и может быть применен в практической медицине. Таким образом, полученные результаты демонстрируют целесообразность применения стромальных клеток для повышения качества лечения при сложных незаживающих ранах мягких тканей и дефектах костных структур в челюстно-лицевой хирургии, пародонтологии и дентальной имплантологии.

## Литература:

1. Азизова, Д.А. Экспериментально-клиническое обоснование применения пористых материалов на основе сплава никелида титана для наращивания объема костной ткани в зонах дентальной имплантации: Автореф...диссерт... канд.мед. наук.- Казань, 2012.
2. Грудянов, А.И. Клеточные технологии в пародонтологии. / А.И.Грядов, В.Л. Зорин, А.И.Зорина, И.И. Степанова // Стоматология.-2009.-№1.-С.71-73.
3. Корочкин, Л.И. Стволовые клетки в биологии и медицине. / Л.И. Корочкин//Вестник эстетической медицины.- Казань,2005.-№1.-С.9-18.
4. Кулаков, А.А. Устранение критических костных дефектов с помощью биоинженерной конструкции на нерезорбируемой полимерной основе с использованием аутогенных мультипотентных стромальных клеток из жировой ткани. / А.А. Кулаков, А.С.Григорян, Е.В. Киселева и др. //Стоматология.-2010.-№3.-С.9-12.
5. Петровский, Я.Л. Сравнительная характеристика мезенхимальных стромальных клеток костного мозга, жировой ткани и плаценты человека: Автореф... диссерт. ... канд. мед. наук.- Новосибирск, 2009.
6. Фролова, Е.Н. Заживление костного дефекта в челюсти кроликов под влиянием ксеногенных мезенхимальных стволовых клеток костного мозга, культивированных на титановых носителях. / Е.Н. Фролова, Н.Н. Мальгинов, А.С.Григорян, Е.В. Киселева, А.А. Докторов, В.Н. Матвеева, А.И. Воложин //Российский стоматологический журнал.- 2008.-№3.-С.12-14.
7. Хафизов, Р.Г. Особенности восстановления сегментарного дефекта альвеолярной части нижней челюсти у собак / Р.Г. Хафизов, М.З. Миргазизов, Д.А. Азизова, А.И. Фролова и др. //Ученые записки КГАВМ им. Н.Э. Баумана.-Казань, 2012.Т.209.-С.335-339.

8. Шумаков, В.И. Клеточная трансплантация в современной медицине. /В.И. Шумаков, Н.А. Онищенко // Патологическая физиология и экспериментальная медицина.-2004.-№4.-С.23-25.
9. Исследование влияния стволовых клеток на формирование объема костной ткани в зонах дентальной имплантации  
Хаирутдинова А.Р., Хафизова Ф.А., Азизова Д.А., Хафизов И.Р., Закирова Е.Ю., Ризванов А.А., Миргазизов М.З., Хафизов Р.Г.В сборнике: Биосовместимые материалы и новые технологии в стоматологии Сборник статей Международной конференции. Науч. редактор Р.Г. Хафизов. Казань, 2014. С. 50-57.
- 10.Lee, R.H. Characterization and expression analysis of mesenchymal stem cells from human bone marrow and adipose tissue. /Lee R.H., Kim B.C., Choi I.S. et al. // Cell Physiol Biochem, 2004.-№14.-С.311-324
11. Случай применения аллогенных мезенхимных стволовых клеток адипогенного происхождения в ветеринарной медицине Закирова Е.Ю., Азизова Д.А., Хафизов Р.Г., Багманов М.А., Хафизова Ф.А., Сергеев М.А., Гюнтер В.Э., Ризванов А.А. Ученые записки Казанской государственной академии ветеринарной медицины им. Н.Э. Баумана. 2015. № 224. С. 60-65.

**КЛИНИКО-СТАТИСТИЧЕСКИЙ АНАЛИЗ  
СТОМАТОЛОГИЧЕСКИХ ЗАБОЛЕВАНИЙ У ДЕТЕЙ  
ДОШКОЛЬНОГО ВОЗРАСТА, ПРОЖИВАЮЩИХ В УСЛОВИЯХ  
КРУПНОГО ПРОМЫШЛЕННОГО ГОРОДА.**

**Якимова Ю.Ю.**

Казанский (Приволжский) Федеральный Университет

**Аннотация.** Стоматологическая заболеваемость является одной из самых часто встречающихся среди детского населения. По данным Т.Ф.Виноградовой {2}, Х.М. Сайфуллиной {8} и других авторов, их распространенность среди взрослого населения планеты достигает 100%, детского – от 75 до 95%. Частота кариеса зубов среди населения России колеблется в пределах 60-95%, пародонта – от 88 до 100%.

**Ключевые слова:** клинико-статистический анализ, стоматологическая заболеваемость у детей, кариес у детей дошкольного возраста.

С целью получения истинной картины распространенности стоматологических заболеваний у детей дошкольного возраста, а также для планирования лечебно-профилактических мероприятий, проведения их мониторинга нами был выполнен клинико-статистический анализ основных стоматологических заболеваний у детей дошкольного возраста, проживающих в условиях крупного промышленного города (Советский район, г. Казань). Для этого была разработана специальная программа изучения стоматологической заболеваемости детей дошкольного возраста, и с учетом рекомендаций ВОЗ {4} составлена карта по изучению стоматологической заболеваемости у детей, проживающих в крупном промышленном городе.



Карта состояла из двух частей. Первая часть заполнялась по нашей просьбе родителями ребенка. Сюда заносились сведения о социально-гигиенических, медико-биологических и иных факторах, которые могли оказать различное влияние на возникновение и развитие стоматологических заболеваний. Вторая часть карты содержала данные о состоянии органов и тканей полости рта, полученные после осмотра ребенка врачом-стоматологом. Последний регистрировал особенности кариеса зубов (начальная, развившаяся, осложненная формы), аномалии структуры твердых тканей зуба (некариозные поражения - флюороз, гипоплазия), заболевания краевого пародонта (кровоточивость, наличие зубного камня, патологических зубодесневых карманов), изменения слизистой оболочки полости рта при глосситах, лейкоплакии, хейлитах, стоматитах, зубочелюстные аномалии (аномалии прикуса, положения отдельных зубов и зубных рядов).

Нами обследовано 352 ребенка в возрасте от 3 до 7 лет включительно. В каждой возрастной группе было более 70 детей. Для оценки уровня заболеваемости кариесом зубов изучались его распространенность и интенсивность. Кариес был выявлен у 258 детей. Его распространенность составляла 73,30 2,36 на 100 детей. Кариесом было поражено 1168 зубов, и на одного обследованного приходилось 3,32 кариозных зуба (кп КПУ). Значительный интерес ввиду своей информативности представляет изучение заболеваемости кариесом зубов у детей в возрастном и половом аспектах (таблица 1)

Из табл.№1 видно, что наиболее низкая распространенность кариеса зубов наблюдается у детей в возрасте 3 лет, высокая - в 5-6 лет, интенсивность кариозного процесса у детей обоих полов увеличивается параллельно с возрастом (с 2,07 до 4,03).

Интерес представляют особенности структуры кариозного процесса, т.е. неосложненные и осложненные формы заболевания.

Были выделены три его формы:

- 1) начальная – кариес в стадии меловидного пятна;
- 2) развившаяся – средний и глубокий кариес;
- 3) осложненная – зубы с воспалением пульпы или периодонта (полученные данные приведены в таблице 2).

Из таблицы 2 видно, что наиболее часто встречается развившаяся форма кариеса зубов (40.33% от всех форм), наиболее выраженная в 4-х летнем возрасте. В зависимости от возраста постепенно уменьшается доля начальных форм кариеса и растет доля удаленных зубов.

В целях интегрированной оценки стоматологической заболеваемости у детей дошкольного возраста Советского района г.Казани, нами были использованы нормированные интенсивные показатели (НИП). Последние рассчитывают по формуле:  $НИП = И/М$ , где НИП – нормированный интенсивный показатель; И – интенсивный показатель стоматологической заболеваемости (кариес зубов, заболевания краевого пародонта, некариозные заболевания, зубочелюстные аномалии и поражение слизистой оболочки полости рта); М – нормирующий показатель.

В качестве нормирующей величины взяты интенсивные показатели стоматологической заболеваемости на 100 детей, на одного ребенка по данным всего исследования. Полученные НИП и являются теми стандартами, с помощью которых можно дать интегрированную оценку стоматологической заболеваемости в зависимости от возраста, пола, вида патологии и т.п. Использование НИП для оценки заболеваемости кариесом зубов в возрастном разрезе позволяет более наглядно представить изучаемое явление (табл.3)

Из табл.3 видно, что НИП распространенности кариеса имеет наибольшее значение у детей в 5-летнем возрасте, а НИП интенсивности максимален у 7-летних детей.

При оценке зубочелюстных аномалий учитывались аномалии прикуса, положения зубов, зубных рядов. Аномалии прикуса в свою очередь включали прогнатию, прогению, глубокий, открытый, одно- и двух-сторонний перекрестные прикусы (Таблица 4).

Исходя из Таблицы 4, распространенность зубочелюстных аномалий у детей возрастает в 1,7 раза пропорционально возрасту.

Таблица 1

Заболеваемость детей дошкольного возраста кариесом зубов в зависимости от пола и возраста (Советский район, г. Казань, 2014г.)

Возраст, лет	Распространенность кариеса (на 100 чел)			Интенсивность кариеса (на одного обследованного)		
	мальчики	девочки	Оба пола	мальчики	девочки	Оба пола
3	30,95±5,04	27,38±4,87	58,33±,38	1,48	0,60	2,07
4	35,94±6,0	39,06±6,10	75,0±5,41	1,48	1,66	3,14
5	43,68±5,32	39,08±5,23	82,8±4,05	2,33	1,63	3,97
6	29,89±4,90	48,27±5,37	78,16±4,43	1,68	2,08	3,76
7	46,67±9,11	23,33±7,72	70,0±8,37	2,83	1,2	4,03
Итого	36,08±2,56	37,21±2,58	73,3±2,36	1,86	1,46	3,32

Таблица 2

Структура заболеваемости детей с неосложненными и осложненными формами кариеса в зависимости от возраста

Формы кариеса	Всего	Возраст, лет				
		3	4	5	6	7
Начальная	30,82	47,13	32,34	32,17	25,69	14,88
Развившаяся	40,33	34,48	52,74	38,26	39,78	35,54
Осложненная	17,72	13,79	12,43	22,31	19,88	13,89
Удалено зубов	10,87	4,06	2,49	7,25	14,37	34,71

Таблица 3

Показатели заболеваемости детей дошкольного возраста кариесом в возрастном разрезе (Советский район, г. Казань, 2014г.)

Возраст	n	Число детей	Распространенность кариеса (на	НИП	Показатели интенсивности (на одного обследованного)	НИП
3	84	49	58,33±5,38	0,80	2,07	0,62
4	64	48	75,0±5,41	1,02	3,14	0,95
5	87	72	82,8±4,05	1,13	3,97	1,20
6	87	68	78,16±4,43	1,07	3,76	1,13
7	30	21	70,0±8,37	0,95	4,03	1,21
Итого	352	258	73,30±2,36	1,0	3,32	1,0

Таблица 4

Распространенность зубочелюстных аномалий у детей дошкольного возраста (Советский район, г. Казань, 2014г.)

Вораст, лет	п	Число детей с зубочелюстными аномалиями	Распространенность (на 100 детей)	Показатель наглядности (3 года=100%)
3	84	31	25,0±4,72	100,0
4	64	23	35,92±5,99	143,7
5	87	23	26,44±4,73	105,8
6	87	25	28,73±4,85	114,9
7	30	13	43,33±9,04	173,3
Итого	352	115	29,83±2,44	-----

### Вывод.

Результаты нашего исследования показали истинную картину распространенности среди детей дошкольного возраста основных стоматологических заболеваний. Планирование мероприятий по их профилактике и лечению с учетом полученных данных позволит повысить эффективность работы детских врачей-стоматологов.

### Литература:

1. А.В.Митронин Научно-практическая конференция «Актуальные вопросы стоматологии» – М., 2015.
2. Виноградова Т.Ф. Атлас по стоматологическим заболеваниям у детей. – М., 2011

3. ВОЗ: Стоматологические обследования. Основные методы. 4-е изд-е. –ВОЗ, Женева, 2015.
4. Кузьмина Э.М., Васина С.А., Смирнова Т.А. и др. Стоматологическая заболеваемость населения России. – М.,1999.
5. Сайфуллина Х.М. Кариес зубов у детей и подростков: Учебное пособие. – Перераб. и доп. – М.,2011.
6. Терапевтическая стоматология: Учебник/Под ред. Г.М.Барера. – М.,2015.

УДК 616.3

**СРАВНИТЕЛЬНЫЙ АНАЛИЗ НАПРЯЖЕННО-  
ДЕФОРМИРОВАННОГО СОСТОЯНИЯ ОПОРНЫХ ТКАНЕЙ ПРИ  
ИСПОЛЬЗОВАНИИ РАЗЛИЧНОЙ КОНСТРУКЦИИ  
ДЕНТАЛЬНЫХ ИМПЛАНТАТОВ.**

**Арипов Р.А., Романов М.М., Хафизов Р.Г.**

Казанский (Приволжский) федеральный университет,  
Институт фундаментальной медицины

Анализ современных исследований в стоматологии подтверждает необходимость применения математического моделирования для решения проблем научно-обоснованного и строго индивидуализированного подхода при ортопедическом лечении с применением имплантатов различной конструкции. В настоящее время для решения проблемы распределения напряжений в биотехнических системах «имплантат-альвеолярная кость», необходимо проведение исследований, которые могут быть выполнены лишь математическим путем, с использованием программы математического моделирования. [1,2,4] Не смотря на широкое

использование метода конечных элементов в стоматологической имплантологии, вопросы сравнительного анализа математических закономерностей напряженно-деформированного состояния костной ткани, окружающей дентальные имплантаты различной формы и конструкции остается актуальной задачей. Исходя из биомеханики движений нижней челюсти, оптимальная конструкция имплантационной системы полностью определяется величиной и характером сил, действующих на зубы. Правильное представление качественной картины распределения сил, точек их приложения количественная оценка действующих нагрузок позволяет сделать правильный выбор конструкции, как самих имплантатов, так и зубных протезов, опирающихся на имплантаты. Это важно не только с точки зрения долговечности имплантата, но и для обеспечения близких естественных нагрузок через имплантат на костную ткань челюсти; иными словами нагрузки, действующие на костную ткань челюсти через имплантат, должны вызывать у человека привычные ощущения и реакции.

Нами проведен сравнительный анализ напряженного состояния опорных тканей при дентальной имплантации с использованием имплантатов различной конструкции разделенные на три группы:

- а) первая группа – имплантат имеющий конусовидную форму;
- б) вторая группа- цилиндрический полый имплантат с прямоугольным отверстием;
- в) третья группа - цилиндрический имплантат с элементами памяти формы (имитаторами периодонтальных связок)

Ниже приводятся результаты расчета напряжений в костной ткани при одинаковой нагрузке на имплантаты различных конструкций: конусный имплантат (рис.1) цилиндрический полый имплантат с прямоугольным отверстием (рис.2) и цилиндрический имплантат с элементами памяти формы (рис.3).

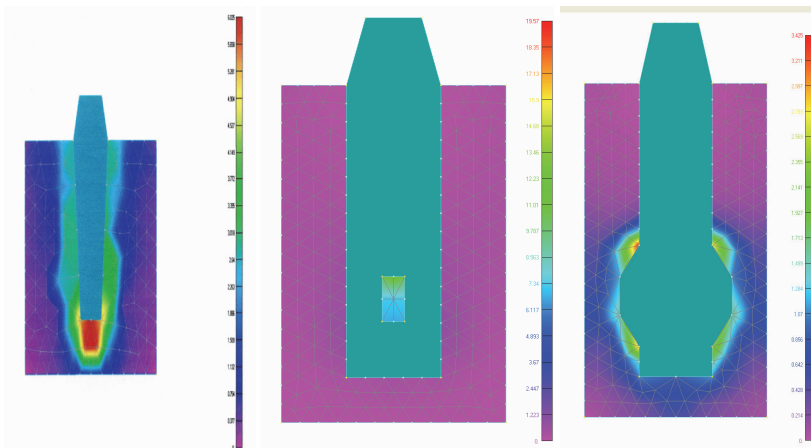


Рис.1 конусный имплантат

Рис.2 цилиндрический полый имплантат с прямоугольным отверстием

Рис.3 цилиндрический имплантат с элементами памяти формы

Расчеты выполнялись с помощью пакета программ NASTRAN специально созданного для расчета напряженно-деформированного состояния конструкций на базе метода конечных элементов (МКЭ). На имплантаты приложена нагрузка в соответствии со схемой нагружения, приведенными на рис. 1,3,6. Во всех вариантах P=40кгс.

В расчетах принято, что костная ткань однородная и имеет модуль упругости E=300МПа, коэффициент Пуассона 0,34.

На рисунках приведены эпюры распределения напряжений в костной ткани, полученные в результате расчета. Под напряжениями здесь имеются в виду эквивалентные напряжения, вычисленные по формуле Рихерда фон Мизеса:

$$\delta_{\text{эkv.}} = 1 / \sqrt{2} * \sqrt{((\delta_x - \delta_y)^2 + (\delta_y - \delta_z)^2 + (\delta_z - \delta_x)^2 + 6 * (\tau_{xy}^2 + \tau_{yz}^2 + \tau_{zx}^2))}$$



Из сравнения эпюр напряжений следует, что максимальные напряжения в костной ткани получаются в первой группе (~14кгс/мм), где использовали конусный имплантат. Наименьшее - в схеме цилиндрического имплантата с элементами памяти формы (~3,2кгс/мм).

Здесь следует иметь в виду что напряжения, приводимые выше условны, т.е. получены в предположении, что модуль упругости  $E=300\text{МПа}$ , при других значениях  $E$  будут другие напряжения.

В результате изучения полученные данные показывают, что различие конструкции имплантатов приводят не только к изменению качественного распределения напряженно-деформированного состояния, но и к увеличению количественных его показателей.

#### **Литература:**

1. Воробьев В.А. Зависимость напряжений в челюстной кости от формы внутрикостных дентальных имплантатов. / Здоровье населения Восточной Сибири. Иркутск, 1995.-С.194-197.
2. Воробьев В.А. Атлас напряженных состояний дентальных имплантатных систем. / (под ред. проф. Миргазизова М.З.)- Ангарск, 1997.-40с.
3. Олесова В.Н., Осипов А.В. Новые аспекты в оценке результатов математического анализа напряженно-деформированного состояния системы протез-кость-имплантат // Проблемы стоматологии и нейростоматологии.-1999.-№2.-С.18-22
4. Внутрикостный зубной имплантат и способ его установки //Миргазизов М.З., Хафизов Р.Г., Миргазизов Р.М.//патент на изобретение RUS 2135117 22.04.1996
5. Экспериментальное обоснование взаимодействия с костной тканью дентальных механически активных имплантатов системы миргазизова// Хафизов Р.Г. Российский стоматологический журнал. 2000. № 2. С. 31.

6.Перспективы создания новых имплантационных материалов и дентальных имплантатов на основе нанотехнологий // Миргазизов М.З., Колобов Ю.Р., Миргазизов Р.М., Иванов М.Б., Голосов Е.В., Хафизов Р.Г., Миргазизов А.М. // Российский вестник дентальной имплантологии. 2010. № 1. С. 96.

7.Экспериментальное обоснование стоматологических имплантатов малого диаметра с внутренним соединительным узлом для двухфазной имплантации// Миргазизов М.З., Хафизов Р.Г., Миргазизов Р.М., Колобов Ю.Р., Цыплаков Д.Э., Миргазизов А.М., Хафизова Ф.А. Стоматология. 2013. Т. 92. № 3. С. 4-8

8.Однофазный механически активный имплантат // Хафизов Р.Г., Миргазизов Р.М., Миргазизов М.З., Хафизова Ф.А., Гюнтер В.Э., Хайруллин Ф.А., Хайдаров И.Р., Козлова А.К.// патент на полезную модель RUS 86449 15.04.2009

УДК 616-007.13

## **ПРОБЛЕМЫ КАЧЕСТВА ОКАЗАНИЯ ОРТОДОНТИЧЕСКОЙ ПОМОЩИ**

**Анохина А.В.**

доктор медицинских наук, профессор, заведующий кафедрой терапевтической, детской стоматологии и ортодонтии ГБОУ ДПО «Казанская государственная медицинская академия» Министерства здравоохранения

Российской Федерации e-mail: a\_anokhina@mail.ru

**Аннотация.** В условиях рыночных отношений наметилась четкая тенденция к увеличению числа обоснованных и необоснованных жалоб пациентов на неправильные и неправомерные действия медицинских работников в процессе их профессиональной деятельности, а также по поводу качества оказания стоматологических услуг. Актуальность кон-

троля качества ортодонтической помощи обусловило проведения анализа претензий со стороны пациентов в ходе и после проведенного ортодонтического лечения. Определены основные группы нарушений со стороны лечащих врачей, мотивирующие пациентов обращаться с жалобами и претензиями.

**Ключевые слова:** зубочелюстные аномалии, качество ортодонтической помощи

Основная цель большинства пациентов, требующих ортодонтического лечения, – заметное улучшение внешнего вида челюстнолицевой области. Ортодонтическое лечение, по их мнению, то, что, в первую очередь, позволяет выглядеть и воспринимать себя лучше и, возможно, улучшает способности к социальному взаимодействию с другими людьми [2].

Стоматологи утверждают, что исправленная окклюзия улучшает здоровье зубных рядов и их устойчивость к заболеваниям, поэтому многие пациенты, обращающиеся за ортодонтической помощью, считают вторичной целью своего лечения достижение здоровья полости рта. Таким образом, существует значительное расхождение между представлениями пациента и специалиста о показаниях для ортодонтической помощи и о том, каким должен быть конечный результат [1].

В условиях рыночных отношений наметилась четкая тенденция к увеличению числа обоснованных и необоснованных жалоб пациентов на неправильные и неправомерные действия медицинских работников в процессе их профессиональной деятельности, а также по поводу качества оказания стоматологических услуг [3].

Определение качества медицинской помощи дано в Федеральном законе Российской Федерации от 21 ноября 2011г. №323-ФЗ «Об основах охраны здоровья граждан Российской Федерации». Формулировка звучит

так: «Качество медицинской помощи — совокупность характеристик, отражающих своевременность ее оказания, правильность выбора методов профилактики, лечения и реабилитации при оказании медицинской помощи, степень достижения запланированного результата».

Проведен анализ обращений пациентов на консультацию к орodontу по поводу недовольства состоянием зубочелюстной системы после и/или во время орodontического лечения. За последние 3 года с 2013 по 2015 гг. на кафедру терапевтической, детской стоматологии и орodontии КГМА для консультации орodontа обратилось всего 482 пациента, в том числе 121 по поводу недовольства орodontическим лечением. Восемь случаев рассматривались с точки зрения экспертной оценки по требованию Росздравнадзора, Министерства здравоохранения РТ и судебно-медицинской экспертизы.

Среди 121 обратившихся по поводу недовольства орodontическим лечением 38 лиц мужского пола и 83 – женского. В возрасте 17 – 25 лет было 60 человек, 26 – 44 лет – 45 человек и 45 – 59 лет – 18 человек.

В 45,45% случаев (55 чел. из 121) инициатором обращения были врачи-стоматологи смежных специальностей: парodontологи, терапевты и ортопеды стоматологи, 28,925% (35 чел) обратились по собственной инициативе и в 25,625% (31 чел.) на консультацию направил орodont.

Две трети пациентов – 73 человека (1 группа) обратились на консультацию на этапе орodontического лечения в различных клиниках г. Казани и Республики Татарстан и треть обратившихся – 48 пациентов (2 группа) - после его окончания.

Вопросы и жалобы у этих пациентов различались.

В 1 группе преобладали вопросы, свидетельствующие о недоверии к лечащему орodontу. На первом месте по частоте (41 чел.) был вопрос о необходимости удаления 1 или нескольких зубов. Во-вторых

спрашивали как часто нужно менять дуги и зачес их нужно менять. Следующим по частоте (20 чел из 73) был вопрос о том, «ровно ли наклеены брекеты». Одинадцать пациентов из 73 спрашивали насколько правомерно использование косых эластических тяг на этапе лечения, потому что «от них возникает боль в суставе». Четыре пациента обратились с просьбой написать план лечения для своего лечащего ородонта что бы он их «правильно лечил».

Во 2 группе недовольство можно было подразделить на 3 основные группы:

– эстетическая: «до лечения было лучше, чем после него» «зубы выступают вперед, не закрываются губами»;

- функциональная: «задние зубы несмыкаются», «неудобно жевать», «нижняя челюсть тяжелая, чувствую напряжение и усталость»;

- морфологическая: рецидив скученности зубов, осталась сагиттальная щель, боль в ВНЧС.

Анализ случаев позволил сделать следующие выводы:

1. Отсутствие полного диагностического обследования (ТРГ, ОПТГ, морфометрический анализ по КДМ);

2. Ошибки в диагнозе (гнатическая или зубоальвеолярная форма аномалии)

3. Пренебрежение консультированием со специалистами смежных специальностей до начала ортодонтического лечения (пародонтолог, терапевт-стоматолог, челюстно-лицевой хирург, хирург-стоматолог)

4. Отсутствие планирования этапов диагностики и лечения (необоснованное удаление или неудаление отдельных зубов).

5. Пренебрежение установлением конструктивных личностных взаимоотношений врач – пациент.

Отдельную группу составляют дефекты, касающиеся ведения документации, в частности медицинской карты стоматологического больного. Наиболее частыми ошибками подобного характера являются отсутствие записей клинического обследования ортодонтического больного, отсутствие описания результатов рентгенологического и других исследований; отсутствие развернутого диагноза и подробного плана лечения; наличие исправлений и записей, сделанных задним числом. Эти дефекты не имеют непосредственного отношения к возникновению осложнений, но несут опасность утраты доверия к врачу и возникновения конфликтных ситуаций.

Анализ результатов ортодонтического лечения включает в себя оценку анатомо-функционального состояния жевательно-речевого аппарата, состояния прикуса и окклюзии зубных рядов, достижение эстетического эффекта.

Для того чтобы ортодонтическое лечение можно было считать успешным, должны быть достигнуты объективные и субъективные цели, поставленные в начале лечения. Ортодонт определяет объективные цели, а пациент решает, достигнуты ли его субъективные пожелания. Другим критерием качества ортодонтического лечения является стабильность результата. Отношение пациента к лечению и к рекомендациям врача после его завершения является важным условием поддержания стабильного положения зубов в ретенционном периоде.

Качество проведенного ортодонтического лечения можно объективно оценить путем сравнения степени выраженности признаков зубочелюстных аномалий до начала ортодонтического лечения и по его завершении. По изменению степени выраженности можно судить об эффективности проведенного лечения. В ходе анализа результатов проведенного лечения

выявляется положительная или отрицательная динамика изменений изучаемых показателей клинико-инструментальных исследований.

Проблема повышения эффективности лечения зубочелюстных аномалий и деформаций у взрослых с болезнями периодонта остается актуальной вследствие вызываемого ими резкого ухудшения состояния тканей периодонта, высокого процента осложнений в процессе и после ортодонтического лечения, большой склонности к рецидивам, необходимости адаптации пациента к несъемным ортодонтическим аппаратам, что, несомненно, ухудшает результаты и качество лечения.

До настоящего времени нет комплексного анализа и систематизации недостатков ортодонтического лечения, побочных эффектов и осложнений конструктивного и рукотворного генеза, возникающих в процессе его реализации. Также не предложены основные критерии клинической экспертной оценки качества ортодонтической стоматологической помощи, которые бы легли в основу концептуальной модели клинических стандартов качества исправления зубочелюстных аномалий. Однако, обязательная к заполнению медицинская документация Учетная форма N 043-1/у, утвержденная приказом Минздрава России от 15.12.2014 N 834н, минимизирует риски врачебных ошибок.

Высокий уровень правовой грамотности, профессионализм, высокое качество мануальных навыков и клинического мышления врача, а также правильно оформленная медицинская документация служили и служат основной защитой специалиста от исков со стороны пациентов.

### **Литература:**

1. Марикуца О. С. Субъективная оценка результатов ортодонтического лечения как фактор повышения его качества и стабильности / О.С. Марикуца, Е.В. Филимонова, Л.А. Хорольская, А.С. Михайлова// Журнал

научных статей «Здоровье и образование в XXI веке». - №1, 2009, том 11. - С.59 – 60.

2. Экермен М.Б. Ортодонтическое лечение. Теория и практика: перевод с английского, 1-е издание. – Изд-во «МЕДпресс-информ». - Казань, 2009 – С.123.

3. В.Н.Трезубов В.Н. Экспертная оценка качества ортодонтического лечения пациентов с зубочелюстными аномалиями (обзор литературы) / В.Н. Трезубов, О.Б. Спицына, В.В. Трезубов // Институт стоматологии. – 2015, №3. - С.62 – 65

УДК 616-035.1

**ОЦЕНКА ЗНАНИЙ ВРАЧЕЙ СТОМАТОЛОГОВ ОБ  
ИСПОЛЬЗОВАНИИ РАЗЛИЧНЫХ АДГЕЗИВНЫХ СИСТЕМ**

**(по данным опроса врачей стоматологов)**

**Анохина А.В., Остолоповская О.В.**

ГБОУ ДПО «Казанская государственная медицинская академия» Министерства здравоохранения Российской Федерации e-mail:

[a\\_anokhina@mail.ru](mailto:a_anokhina@mail.ru);

Большое предложение фирмами различных пломбирочных материалов, адгезивов, применяемых в стоматологии, заставляет практикующих осуществлять непростой выбор. Каждая презентация содержит рекламу положительных качеств адгезивов, обеспечивающих надежное и длительное сцепление пломбирочных материалов с тканями зубов. Вопрос о выборе практикующих врачей-стоматологов той или иной адгезивной системы, содержащей этанол или ацетон, определили задачу ис-



следования: изучение критериев выбора различных адгезивных систем врачами стоматологами [1,2,3].

С целью изучения критериев выбора адгезивных систем врачами стоматологами в повседневной практике нами были опрошены 214 врачей - слушателей циклов повышения квалификации и профессиональной переподготовки «Стоматология терапевтическая». В опросе приняли участие врачи разных специальностей

подавляющее большинство из опрошенных были врачами-терапевтами-стоматологами (82,24%).

Анкета содержала 18 вопросов, касающихся стажа работы врача, предпочитаемой адгезивной системы; причин выбора того или иного адгезива; оценки использования препарата, источников информации об адгезивной системе, оценки безопасности этанол- и ацетон-содержащих адгезивов.

Опрошенные врачи стоматологи работали в клиниках г. Казани и Республики Татарстан с государственной и негосударственной формой собственности.

В большинстве случаев (60,75%) опрошенные врачи работали в клиниках г. Казани с формой собственности частно-государственного партнерства.

Респонденты имели различный стаж работы в стоматологии. Практически половина из опрошенных (51,87%) имела стаж работы от 5 до 10 лет, почти четверть респондентов (23,36%) – свыше 10 лет; остальные – до 5 лет стажа (14,485% и 9,81%).

Опрос проводился в начале цикла обучения, в ходе определения базисных знаний слушателей. Все 214 опрошенных врачей положительно ответили на вопрос о том, пользуются ли они адгезивными системами в повседневной практике.

Анализ 214 Анкет свидетельствовал о некоторых закономерностях выбора и использования адгезивных систем.

На вопрос «Какую адгезивную систему Вы обычно используете в своей практике?» лишь 18 человек указали одну из адгезивных систем, остальные 196 опрошенных пользовались несколькими материалами. Наиболее часто врачи указывали использование таких материалов как XR Bond (77,57%) и Prime&Bond (68,69%).

Врачи стоматологи часто используют тот материал, который имеется в наличии в клинике. При этом в государственных клиниках так ответили 76,67% врачей (46 чел из 60), а из тех, кто работает в ОАО - 25,39% (33 врача из 130). В ОАО клиниках в 45,3% случаев врачи ответили, что чаще выбирают тот препарат, который рекламируют представители фирм-производителей.

Менее 20 процентов респондентов (17,29%; 37 чел) указали, что на выбор адгезива влияет его цена. Практически все они работали в ЧП, собственных клиниках.

Ответ «Выбираю адгезив в зависимости от клинической ситуации» - отметили лишь 9,345% (20 чел) из опрошенных врачей.

На вопрос о том, где врач получает информацию о свойствах и особенностях применения той или иной адгезивной системы, большая часть опрошенных отметила несколько источников.

Чаще всего в ответах отмечались два источника информации: от врачей консультантов, представителей фирм изготовителей (53,74%), и полученная в ходе повышения квалификации на обучающей кафедре (63,55%). На втором месте по частоте получения информации об адгезивных материалах, отмечены такие источники, как специальные семинары и мастер-классы (28,50%), а также выставки, форумы, конференции и съезды (27,57%). Реже всего врачи получают информацию из специ-

альной литературы и интернета. Эти источники отметили соответственно 0,93% и 1.40% опрошенных.

Анкетирование по вопросам использования материалов выявил характерные особенности. Известно, что качество лечебных мероприятий твердых тканей зубов и реставраций тесно связано с правильностью использования адгезива. Мы включили в анкету вопрос о том на какую поверхность дентина врач наносит адгезивы 4 и 5 поколения. Большинство врачей – 132 человека (61,68%) ответили, что наносят адгезивы на увлажненную поверхность, а 20,56%, 44 респондентов наносят материал на сухую поверхность дентина.

В целях повышения уровня знаний на циклах повышения квалификации, мы изучили структуру группы 132 респондентов, ответивших на данный вопрос абсолютно правильно.

Подавляющее большинство из них были по специальности терапевтами-стоматологами (87,88%; 116 человек) со стажем от 5 до 10 лет (56,06%; 74 чел.). Место работы не влияло на ответы респондентов. Большинство из правильно ответивших (89 чел.; 67,42%) получили и усвоили информацию на кафедре (89 чел.; 67,42%) и от врачей-консультантов представителей фирм-производителей (73 чел.; 55,30%). На семинарах и конференциях, съездах получили информацию соответственно 21,21% (28 чел.) и 25,76% (34 чел.).

«Втирание» адгезива проводят 43,925% из опрошенных стоматологов (94 чел из 214), остальные ответили отрицательно.

Большинство врачей (53 чел, 58,41%) затруднились ответить на вопрос о разнице в методике применения этанол и ацетон содержащих адгезивов. Лишь 53 человека (24,77%) ответили на этот вопрос правильно: «В методике высушивания подготовленной поверхности».

Касательно общей оценки эффективности использования в практике этано и ацетон содержащих адгезивных систем, подавляющее большинство

По мнению большинства респондентов, выбор материала не связан с витальностью зубов (76,17%; 163 чел.) и возрастом пациентов (93,925%; 201 чел). Более двух третей опрошенных (84,58%; 181 чел.) отрицательно ответили на вопрос о наличии разницы в выборе адгезивной системы при лечении и/или реставрации жевательной или фронтальной группы зубов.

На вопрос о возможном снижении прочности адгезии к дентину при использовании ирригационных средств для обработки корневых каналов (хлоргексидин, гипохлорид натрия), большинство врачей (77,51%; 166 чел.) ответили положительно.

Большинство врачей стоматологов (83,64%; 179 чел) считают, что применение адгезивных систем безопасно для врача, и не требуют специальных условий для хранения (70,09%; 150чел.).

Данное исследование обусловило пересмотреть и скорректировать методику преподавания раздела лечения кариеса зубов, и дисциплину материаловедения. В целях повышения эффективности обучения врачей стоматологов на циклах повышения квалификации и профессиональной переподготовки, разработаны и внедрены в учебный процесс учебно-методические пособия, отражающие вопросы показаний к применению и условия использования ацетон и этанол содержащих адгезивных систем.

### **Литература:**

1. Боев В.М. Дискуссия по вопросу о современных концепциях адгезивного пломбирования: Часть№1. / В.М. Боев //Клиническая стоматология -2001.-№4.- С12-15.

2. Макеева И. М. Композитные материалы различных классов в практике терапевтической стоматологии // Стоматология.-2002.-№1.-С.35-36.
3. Fischer W. Реставрация с использованием адгезивных материалов при гипоплазии эмали в области жевательных зубов.//Новое в стоматологии.-2002.-№1(101).-С.9-10.

УДК 616.12-005.4:616.314.17-008.1

## **ИЗУЧЕНИЕ СОСТОЯНИЯ ТКАНЕЙ ПАРОДОНТА У ПАЦИЕНТОВ С ИШЕМИЧЕСКОЙ БОЛЕЗНЬЮ СЕРДЦА ПОСЛЕ АОРТОКОРОНАРНОГО ШУНТИРОВАНИЯ**

**<sup>1</sup>Блашкова С.Л., <sup>2</sup>Василевская Е.М.**

<sup>1</sup>д.м.н., доцент, заведующая кафедрой терапевтической стоматологии

<sup>2</sup>к.м.н., асс. кафедры терапевтической стоматологии Казанский государственный медицинский университет,

[elevasilevskaya@yandex.ru](mailto:elevasilevskaya@yandex.ru)

**Аннотация:** В статье представлены результаты собственного исследования по изучению влияния лечебно - профилактических средств серии Асепта на состояние тканей пародонта у пациентов с ишемической болезнью сердца в послеоперационном периоде. Дана оценка гигиенического состояния полости рта и тканей пародонта данной группы пациентов.

**Ключевые слова:** пародонт, сердце, аортокоронарное шунтирование.

Интерес многих авторов к проблеме и роли стоматологического здоровья в обеспечении качества жизни населения людей неизменно растет. По данным эпидемиологических исследований, воспалительные заболевания пародонта встречаются от 60 до 98% населения России, что

говорит о высокой распространенности данной патологии [3-4]. В результате многочисленных исследований было доказано, что, состояние органов полости рта является информативным показателем, динамически отражающим общее состояние организма в целом [1]. Согласно точке зрения ряда авторов, на характер течения обострений заболеваний пародонта и эффективность его лечения влияет как своевременная ранняя диагностика, так и профилактика [2,5].

Целью нашего исследования явилось изучение и влияние профилактических средств на состояние тканей пародонта у пациентов с ишемической болезнью сердца после аортокоронарного шунтирования

### **Материалы и методы**

В соответствии с дизайном исследования было отобрано 54 человек с выявленным в результате обследования хроническим генерализованным пародонтитом (ХГП) в возрасте от 35 – 65 лет, в среднем –  $56,1 \pm 0,8$  лет. Обследование пациентов проводилось до лечения и после аортокоронарного шунтирования (АКШ). В комплексную профилактику данной группы пациентов были включены препараты серии Асепты, которые применялись с первого дня поступления. Суть методики заключалась в соблюдении определенной последовательности, в которую входила лечебно-профилактическая зубная паста, (рекомендовалось использовать после каждого приема пищи — 3 раза в день); ополаскиватель (применялся 2—3 раза в день в течение 20 секунд) и адгезивный бальзам для дёсен, который наносился в виде аппликаций тонким слоем на дёсны два раза в день.

Стоматологическое обследование заключалось в клиническом исследовании тканей пародонта. Оценивали состояние гигиены полости рта используя индекс гигиены GreenVermilion (1960). Тяжесть и распро-

странённость воспалительных изменений количественно определялись папиллярно-маргинально-альвеолярным индексом РМА в модификации Parma (1960), индекс кровоточивости Мюллемана и пародонтальный индекс Рассела (ПИ), свидетельствующий о тяжести деструктивных процессов.

Все результаты обследования были подвергнуты статистической обработке с использованием программ IBM SPSS Statistics 20 и Microsoft Office Excel 2007.

### **Результаты исследования**

Анализ данных показал, что по возрасту пациенты распределились следующим образом: 1,8 % составили лица от 35 до 39 лет; 3,7 % - 40 -44 лет; 11,1 % - 45-49 лет; 16,7 % – 50-54 лет; 38,9 % – 55-59 лет; 22,2% - 60-64 лет; 5,6% - 65-69 лет. Исходя из полученного распределения, наибольшую долю составляли пациенты мужского пола.

Так при поступлении в стационар у пациентов среднее значение индекса Грин - Вермилона (ОНИ-S) составило  $3,47 \pm 0,05$ . Полученные данные свидетельствуют о том, что гигиеническое состояние полости рта у больных с ХГП оценивалось, как неудовлетворительное. При сборе анамнестических данных было установлено, что некоторые периодически, а значительная часть больных – постоянно, отмечали кровоточивость десен либо во время чистки зубов, либо во время еды. Индекс кровоточивости Muhleman H.R. составил  $1,19 \pm 0,06$ , что подтвердил данный факт. Выраженность воспалительных изменений в тканях пародонта, согласно пародонтальному индексу Рассела (PI), составил, в среднем,  $3,44 \pm 0,13$ . Распространённость воспалительного процесса в десне определяли по индексу РМА, значение которого составило  $49,8 \pm 1,7\%$ .

У пациентов, перенесших АКШ, применение индивидуальных средств гигиены способствовало уменьшению индекса Грин-Вермилона до

3,24±0,04. Средние значение индекса кровоточивости составило 0,86±0,06, также наблюдалось статистически значимое снижение индексов РМА и PI до 42,4±1,6% и 3,03±0,12%.

Таким образом установлено, что полученные результаты свидетельствуют о высоком проценте распространения заболеваний пародонта и отсутствие адекватной гигиены полости рта у больных перед операцией аортокоронарное шунтирование. Вследствие образования обширных очагов инфекции в полости рта при заболеваниях пародонта происходит отрицательное влияние на здоровье пациента в целом и сердечно-сосудистую систему в частности. Полученные в настоящей работе данные указывают, на то, что своевременная профилактика воспалительных заболеваний пародонта на ранних этапах развития процесса приводит к снижению риска возникновения обострений заболеваний пародонта, что подтверждается статистически значимым снижением гигиенических и пародонтальных индексов.

### **Литература:**

1. Аль – Табиб, М.М. Особенности стоматологического статуса у курящих пациентов молодого возраста / М.М. Аль-Табиб, Л.П. Герасимова, М.Ф. Кабирова // Медицинский вестник Башкортостана № 1. – 2014. - Т 9. - С. 57 – 59.

2. Гажва, С.И. Сравнительная оценка эффективности лечения хронического генерализованного пародонтита легкой и средней степеней тяжести с использованием антибактериальных средств «Асепта» / С.И. Гажва, А.И. Воронина // Пародонтология. – 2009. – № 2. – С. 19 – 24.

3. Ерохина, Н.И. Анализ распространенности патологии пародонта среди пациентов, обратившихся в муниципальную стоматологическую поликлинику/ Н.И. Ерохина// Пародонтология. - 2006. - №3.-С.6 – 9.



4. Лукиных, Л.М. Профилактика кариеса зубов и болезней пародонта / Л.М. Лукиных. – М.: Медицинская книга, 2003. 196 с.

5. Орехова, Л.Ю. Прогнозирование эффективности сложных лечебно-профилактических программ при воспалительных заболеваниях пародонта / Л.Ю. Орехова, М.В. Осипова // Пародонтология. – 2009. – №3. – С. 19 – 24.

УДК617.5 2/53- 089. 77.

## **ТЕХНОЛОГИЧЕСКИЕ ИННОВАЦИИ, ПРИМЕНЯЕМЫЕ ПРИ ВОССТАНОВЛЕНИИ ДЕФЕКТОВ ЧЕЛЮСТЕЙ**

**Василюк В.П., Штраубе Г.И., Четвертных В.А.**

ГБОУ ВПО Пермский государственный медицинский университет  
им. акад. Е.А. Вагнера Минздрава России

**Аннотация:** в работе показано, что из сложных задач реконструктивной медицины остается устранение костных дефектов человека – лицевого скелета особенно. Существующие методы не позволяют быстро и качественно вживить трансплантируемое изделие, тем самым, восстановить анатомическую форму челюсти или ее фрагмента.

Особое значение приобретают технологические достижения мировой науки, которые могут быть востребованы в медицинской практике – это технологии, воспроизводящие структуру имплантата, состоящую из геометрически правильных ячеек (ячейки Вигнера-Зейтца).

**Ключевые слова:** костные дефекты, имплантаты, ячейки Вигнера-Зейтца, трансплантируемое изделие

**Введение.** Одной из сложных задач реконструктивной медицины остается устранение костных дефектов человека – лицевого скелета особенно. В настоящее время существует достаточное количество методик, применяемых в восстановительно-реконструктивной хирургии, используются ауто, – аллопластические и имплантационные материалы [2,6].

Однако практический опыт свидетельствует о серьезных недостатках при их использовании, в частности: забор аутоотрансплантата сопряжен с дополнительной травмой и не всегда обеспечивает возможность восстановить анатомическую форму челюсти или ее фрагмента [5,7]. Особое значение приобретают технологические достижения мировой науки, которые могут быть востребованы в медицинской практике [4]. К примеру, такие материалы как пористый титан, пористый и не пористый никелид титана обладают отличной коррозионной устойчивостью и нетоксичностью, однако при применении происходит периостальное образование кости в прилегающих областях, но не было формирования кости в мелких порах [8]. Безусловно, главным условием лечения будет быстрое вживление имплантируемого и трансплантируемого изделия, не вызывающего общей или местной реакции организма. На наш взгляд, положительному результату будет способствовать структура имплантата, состоящая из геометрически правильных ячеек. Существуют различные технологии послойного воспроизведения, основанные на методе визуализации трехмерных данных. К ним относятся:

- стереолитография (Stereolithography -SLA);
- избирательное лазерное спекание (Selective Laser Sintering – SLA).

Прорывом в технологии визуализации стало появление трехмерных систем компьютерного проектирования (CAD-система), а появившиеся системы быстрого изготовления прототипов, имеющих различную

форму и структуру, явились логическим продолжением трехмерных систем компьютерного дизайна [3].

**Цели и задачи.** Изучить и внедрить технологию визуализации трехмерных систем компьютерного моделирования (CAD-система) при изготовлении имплантатов, представляющих собой структуру ячеек из различных биосовместимых материалов.

Провести изучение возможности использования изделий с ячеистой структурой в замещении костных дефектов лицевого черепа.

**Материалы и методы.** Исследования проводили на кафедре хирургической стоматологии и челюстно-лицевой хирургии под руководством д.м.н. Г.И. Штраубе и кафедре конструирования машин и сопротивлений материалов Пермского государственного национального университета под руководством д.т.н, профессора А.М. Ханова.

Ячейки Вигнера-Зейтца, представляют собой область пространства, с центром в некоторой точке решетки Браве, которая лежит ближе к этой точке решетки, чем к какой-либо другой точке решетки. Ограниченная плоскостями область наименьшего объема будет являться ячейкой Вигнера-Зейтца [1]. Ячейки имеют различное строение: гранецентрированное кубическое, двухмерное и т.д. (рис. 1а,б).

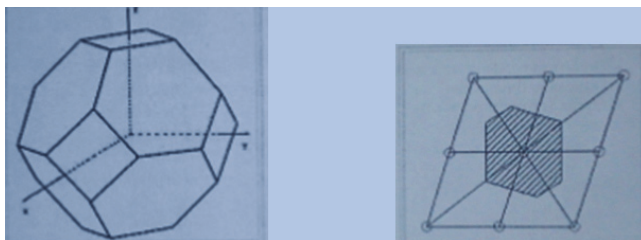


Рис. 1. а-ячейка Вигнера-Зейтца для гранецентрированной кубической решетки кристалла, б - двух мерной решетки.

Наибольший интерес представляет гранецентрированная кубическая ячейка, форма которой представляет сложную геометрическую фигуру, необходимую для пролиферации остеобластов. Имплантаты, состоящие из ячеек Вигнера-Зейтца, на наш взгляд, гипотетически, напоминают ячеистую структуру кости.

В своей работе использовали современную технологию визуализации трехмерных систем компьютерного моделирования, а также для изготовления имплантата со структурой ячеек Вигнера-Зейтца применили процесс избирательного лазерного спекания (Selective Laser Sintering – SLA) [3].

Задачи экспериментального исследования включали:

- разработку и внедрение программы компьютерного моделирования имплантатов по данным КТ (компьютерной томографии);
- изучение и использование технологии визуализации трехмерных систем компьютерного моделирования (CAD-система) при изготовлении имплантатов, из различных материалов (порошкового титана, стали AISI 316L., полимера SI-50 и т.д.), в основе которых заложена ячейка Вигнера-Зейтца;
- изучение возможности использования изделий (имплантатов) с ячеистой структурой в замещении костных дефектов лицевого черепа.

#### **Результаты исследования.**

На первом этапе исследований разработали программу компьютерного моделирования нижней челюсти, которая заключалась в создании цифрового трехмерного 3D изображения. Полученное трехмерное изображение подвергли своеобразной «шлифовке» - удалению «помех» (ненужных деталей, возникших в процессе цифрового перевода).

Следующий этап включал удаление пораженного участка кости, для восстановления которого проводили компьютерное моделирование

будущего имплантата, который представлял модель повторяющей форму нижней челюсти, со сложной геометрической структурой в виде ячеек Вигнера-Зейтца. После проведенного компьютерного моделирования для создания образца имплантата использовали систему быстрого прототипирования Envision Tec Perfactory Xed из фотополимера SI 500. на машине, EOSINT M 250X(Технологический институт Джорджия США). Скорость сканирования достигала 3 м\с, что обеспечивало скорость спекания от 2 до 15 мм<sup>3</sup>/с (в зависимости от материала).

В результате данной технологии нами получены имплантаты, которые представляют собой цилиндр, повторяющий форму нижней челюсти, изготовленный из пластмассы, стали AISI 316L, порошкового титана BT-5 со сложной геометрической структурой в виде проникающих ячеек Вигнера-Зейтца (рис. 2 а,б). Патент на изобретение № 2469682, 2012.

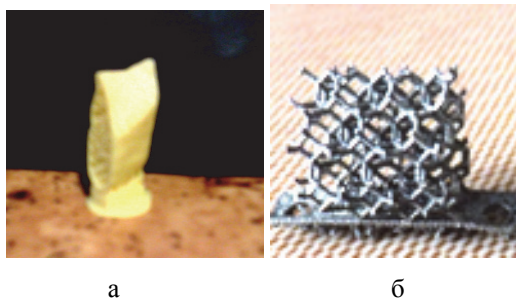


Рис. 2 а – полимера SI-50, повторяющий анатомическую форму н/челюсти с ячеистой структурой, б - имплантат из стали AISI 316L, со сложной геометрической структурой в виде ячеек Вигнера-Зейтца

**Обсуждение и выводы.** Проведя, изучение технического материала и решая проблему, связанную с задачами замещения костных дефектов установили:

- современная САД-система при достаточной вычислительной мощности способна генерировать фотореалистичное изображение на основе готовой трехмерной модели, время визуализации всего несколько секунд;

- в технологии избирательного лазерного спекания (SLS) применен значительно более мощный лазер, что позволяет оплавливать металлические частички без использования полимерных покрытий;

- технология избирательного лазерного спекания (SLS) позволяет воспроизвести любой имплантат, состоящий из ячеек Вигнера-Зейтца с высокой степенью точности, повторяющий форму замещаемого органа, не требующий дополнительной обработки;

- инновационная технология трехмерных систем компьютерного проектирования, технологии избирательного лазерного спекания (SLS) является этапным прорывом в технологии визуализации, что позволяет внедрять ее в различные сферы науки, в том числе и в сферу медицины и, в частности, в имплантологию;

- имплантаты с ячеистой структурой на наш взгляд, будут являться альтернативой в восстановлении дефектов лицевого скелета.

## **Литература.**

1. *Ашкрофт Н.* Физика твердого тела / *Ашкрофт Н., Мермин Н.* Т.1. М.: Мир, 1979. Свободная энциклопедия. <<http://ru.wikipedia.org/wiki>>. 2012.

2. *Кузнецов В.* Системы быстрого изготовления прототипов и их расширения» МИСиС./ *Кузнецов В.* //Металлургические новости, 2003. С. 2-7.

4. *Сысолятин П.Г.* Новые технологии лечения переломов скуло-орбито-верхнеглазничного комплекса / *П.Г. Сысолятин, С.П. Сысолятин* // Труды VI Стоматологической Ассоциации России (Москва, 11-14 сентября 2000г.). – Москва, 2000. – С. 346-348.

5. Медицинские материалы и имплантаты с памятью формы. Имплантаты с памятью формы в челюстно-лицевой хирургии. Т.4/ П.Г. Сысолятин, В.Э. Гюнтер, С.П Сысолятин и др. –Томск: Изд-во МИЦ, 2012. 384с.

6. Штраубе Г.И. Применение имплантатов из углерода в челюстно-лицевой хирургии: дис. д-ра мед. наук /Г.И. Штраубе - Пермь. 2001. 33 с.

7. Angermann P. Kommercielt tilgængelige erstatninger for knogletransplanter fra mennesker [Commercially available substitutes for transplants of human bone] // Ugeskr. Laeger. – 1992. Feb 3. - vol. 154. – P. 333-336.

8. Bone repair cells for craniofacial regeneration. G. Pagni, D.Kaigler, G. Rasperini et al.//Adv. Drug Delivery Rev. – 2012/ - V/ 64, № 12. – p. 1310-1319.

УДК 616.313; 616.31

## **ПОВЕРХНОСТНАЯ ЭЛЕКТРОМИОГРАФИЯ ДЛЯ ДИАГНОСТИКИ БОЛЕВЫХ СИНДРОМОВ ЯЗЫК**

**Галиуллина Л.Н.<sup>1</sup>, Ильина Р.Ю.<sup>2</sup>**

<sup>1</sup> главный врач клиники «СтомаДент» (Казань)

<sup>2</sup> кандидат медицинских наук, доцент

Казанская государственная медицинская академия

**Аннотация.** Неврогенные заболевания языка могут быть ранним проявлением поражения нервной системы и оценка патологического состояния языка может стать ключом в диагностике ее заболеваний. В связи с этим было проведено электромиографическое исследование мышц языка у больных с глоссалгией в покое и напряжении. Функция мышечных волокон языка сохранена, но изменена возбудимость нейромоторно-

го аппарата языка, на что указывает высокая амплитуда потенциала попки и высокие значения средней частоты мышечных сокращений. В комплекс диагностических мероприятий больных с глоссалгией необходимо включать электромиографию, как эффективный метод исследования больных с неврогенными заболеваниями языка, позволяющие проводить раннюю диагностику заболевания и контроль эффективности лечения.

**Ключевые слова.** Поверхностная миография, язык, болевые синдромы языка, глоссалгия.

Хронические болевые синдромы языка – это собирательный клинический термин, обозначающий симптомокомплекс, при котором появляется боль в языке и отсутствует поражение слизистой оболочки полости рта и языка. В литературе данный термин называется: синдром жжения в полости рта, вегетоз языка, сенсорный невроз языка, «синдром пылающего языка», но нашли большее употребление термины – глоссалгия и глоссодиния. Несмотря на значительное освещение в литературе сведений по изучаемому вопросу, проблема диагностики и лечения больных с глоссалгиями не теряет своей актуальности [2,3,4]. Этиологическими факторами возникновения глоссалгий считают патологические процессы внутренних органов и систем, в особенности желудочно-кишечного тракта [1,4,5], наличие местных причин в полости рта – острые края зубов, гальванизм, инфекционно-аллергические заболевания [7]. Ряд авторов обнаружил угнетение симпатико-адреналовой системы и повышении тонуса симпатического отдела нервной системы при вегетативной дистонии, климаксе, гипертиреозе, эндогенных гиповитаминозах В1, В6, В12 [5,6,7]. Неврогенные заболевания языка могут быть ранним проявлением поражения нервной системы и оценка патологического состояния языка может стать ключом в диагностике ее заболеваний [1].



Электромиография (ЭМГ) – метод исследования двигательного аппарата, основанный на регистрации биопотенциалов скелетных мышц. Функциональное состояние мышц языка часто является этиологическим фактором при формировании различных трофических, двигательных и болевых синдромов полости рта. Выявление патологии языка, характеризующейся нарушением двигательной функции, вкусовой чувствительности, болевым синдромом, нередко позволяет уточнить динамику патологического процесса, прогноз и тактику лечения.

**Цель исследования:** определение морфологической и функциональной состоятельности нейро-мышечного аппарата языка по результатам поверхностной электромиографии.

**Материал и методы исследования:** Для изучения функционального состояния языка применили метод интраоральной глобальной ЭМГ, при помощи электромиографа «Нейро НВП» (Нейрософт, г. Иваново). В качестве отводящих электродов использован электрод для поверхностной электромиографии языка, состоящий из стандартных чашечковых хлор-серебряных электродов 10 мм в диаметре, с межэлектродным расстоянием 20 мм в резиновом чехле. Для получения сравнительных характеристик правой и левой половины языка были выбраны продольные отведения в верхненаружной поверхности передних двух третей языка.

Нами было обследовано 15 пациентов в возрасте от 32 до 55 лет (6 мужчин и 9 женщин), с жалобами на неприятные ощущения в языке (жжение, покалывание, боль). В качестве контрольной группы были обследованы 16 добровольцев без неврологической патологии, в возрасте от 24 до 58 лет (7 мужчин и 9 женщин). Всем пациентам регистрировали поверхностную ЭМГ в покое и в напряжении, при максимальном давлении языком на верхнее небо и на внутреннюю поверхность нижней челюсти.

**Результаты исследования:** Максимальная амплитуда покоя мышц языка в контрольной группе составила  $37,5 \pm 0,12$  мкВ, максимальная амплитуда напряжения  $2018,7 \pm 74,3$  мкВ, средняя –  $205,5 \pm 11,7$  мкВ (таб. 1).

Таблица 1

Биоактивность мышц языка в покое и в напряжении у больных с болевыми синдромами языка и в контрольной группе

Группы	Суммарная амплитуда, мВ/с		Средняя частота, 1/с		Амплитуда/частота, мкВ*с	
	покой	напряжение	покой	напряжение	напряжение	покой
Контрольная группа	$0,2 \pm 0,06$	$202 \pm 26,8$	$0,1 \pm 0,02$	$470 \pm 15,3$	$21,6 \pm 12,1$	$0,91 \pm 0,03$
Пациенты с глоссалгиями	$0,34 \pm 0,03^*$	$181 \pm 33,3$	$3 \pm 0,04^*$	$509 \pm 26,8^*$	$37,7 \pm 14,6^*$	$0,70 \pm 0,01$

Примечание: \* -  $p < 0,05$  - статистическая достоверность различий между группами больных с глоссалгиями и контрольной группой. Остальные различия статистически недостоверны.

Максимальная амплитуда покоя мышц языка у больных глоссалгией составила  $80,1 \pm 1,4$  мкВ ( $p < 0,01$ , по сравнению с контролем). Зарегистрирована умеренная асимметрия амплитудных значений с разницей между сторонами до 20 мкВ. Максимальная амплитуда напряжения колебалась

от 1200 мкВ до 2200 мкВ у разных пациентов, не отличаясь достоверно от контрольной группы. Средняя амплитуда напряжения составила  $243,4 \pm 4,3$  мкВ ( $p < 0,05$ ). Зарегистрировано значительное, достоверное ( $p < 0,05$ ) увеличение средней частоты максимального напряжения (от 271 1/с до 509 1/с), по сравнению с контролем (таб. 1).

Увеличенный уровень мышечной активности покоя, асимметрично увеличенная частота при максимальном напряжении языка зарегистрированы у 11 пациентов с жалобами на глоссалгию (74%), наличие одного из симптомов у 2 пациентов (14%).

Сложность диагностики заболеваний языка связана с полиэтиологичностью и полиморфизмом чувствительных нарушений, обусловленных избирательностью поражения регионарных соматических или вегетативных нервных образований, центральных или периферических участков, а также характером и степенью поражения [2,3,7]. По результатам многочисленных исследований, глоссалгии признаны одним из симптомов висцеро-рефлекторного бульбарного синдрома, при котором поражается языкоглоточный и блуждающий нервы. Нарушения иннервации приводят к возникновению ложных ощущений, при полном отсутствии раздражающего или травмирующего фактора. В нашем исследовании выявлены нарушения работы подкорковых образований головного мозга, проявляющиеся снижением вкусового ощущения и болями в языке.

Функция мышечных волокон языка сохранена, но изменена возбудимость нейромоторного аппарата языка, на что указывает высокая амплитуда ПДЕ покоя и высокие значения средней частоты мышечных сокращений. Изменение реактивности мотонейронного пула связано с изменением функции сегментарных и надсегментарных модулирующих систем, что в свою очередь связано с качеством функциональной активности афферентного соматического или вегетативного анализаторов. Это обстоя-

тельство влияет на болевые синдромы, возникающие в языке. В комплекс диагностики больных с глоссалгией необходимо включать электромиографию, как эффективный метод исследования больных с неврогенными заболеваниями языка, позволяющие проводить раннюю диагностику заболевания и контроль эффективности лечения.

## **Литература**

1. Борисова Э.Г. Диагностика и лечение болевых синдромов полости рта в амбулаторных условиях / Э.Г. Борисова. – Воронеж, Изд. ВГУ, 2011. – 128 с.
2. Харитоновна М.П. Дифференциальная диагностика чувствительных синдромов языка// Уральский стоматологический журнал, 2004 -№1. С.22-25.
3. Шумский А.В. Синдром жжения полости рта/А.В. Шумский, А.А. Мацкевич, С.Ю. Юрченко. – Самара: Изд-во СМИ «РЕАВИЗ». – 2011. – 132 с.
4. Яворская Е.С. Болевые и парестетические синдромы челюстно-лицевой области, Е.С. Яворская. – Киев: Медкнига, 2007. – 56 с.
5. Ямашев И.Г. Клиническая лингвология / И.Г. Ямашев, М.: ГЭОТАР-Медиа. – 2007. – 288с.
6. Huang W. The burning mouth syndrome/ W. Huang, M.J. Rothe, J.M. Grant-Kels// J. Amer. Dermatol. – 1996. - Vol.34. - №1. – P. 91-98.
7. Castera M.I. Stomatodinia and depressive syndrome/ M.I. Castera// Rw. Stomatol. Chir. Maxillofac. – 1990. – Vol.91. - №1. – P. 124-126.

УДК [616.311.2:616.379-008.64]-072.87-053.7

## **ПСИХОЭМОЦИОНАЛЬНОЕ СОСТОЯНИЕ ЛИЦ МОЛОДОГО ВОЗРАСТА СО СТОМАТОЛОГИЧЕСКОЙ И СОМАТИЧЕСКОЙ ПАТОЛОГИЕЙ**

**Жаркова И.В.<sup>1</sup>, Кузнецова Н.С.<sup>1</sup>, Кабирова М.Ф.<sup>1</sup>, Когина Э.Н.<sup>1</sup>**

<sup>1</sup>ГБОУ ВПО «Башкирский государственный медицинский университет»

Минздрава России, Уфа, Россия, e-mail: [innaser@mai.ru](mailto:innaser@mai.ru)

**Аннотация.** Вследствие хронического психоэмоционального напряжения происходит многоуровневая системная реакция, затрагивающая все органы и системы организма, которая зависит от интенсивности воздействия раздражителей и индивидуальных особенностей каждого человека. Особенно сложным моментом в практике врача-стоматолога является лечение пациентов с хроническим соматическим заболеванием. По медико-социальной значимости сахарный диабет занимает 3-е место после сердечно-сосудистых и онкологических заболеваний. За последние 10 лет у лиц до 35 лет распространенность сахарного диабета выросла в 2,7 раза, заболеваемость в 2,1 раза. Реакции на стресс у больных оказывают значительный эффект на контроль течения диабета и могут приводить к декомпенсации диабета, сопровождающихся параллельным нарушением состояния их стоматологического здоровья. Таким образом, в процессе лечения данных пациентов врач-стоматолог должен также обращать пристальное внимание на динамику психоэмоционального состояния.

**Цель исследования:** оценить психоэмоциональное состояние лиц молодого возраста со стоматологической и соматической патологией.

Целью работы явилось изучение психоэмоционального состояния лиц молодого возраста со стоматологической и соматической патоло-

гией. Выделено 3 группы: в первой пациенты с сахарным диабетом, во второй – с заболеваниями пародонта и третьей была контрольная группа. В ходе исследования при определении стоматологического статуса у пациентов, страдающих сахарным диабетом, показатели по уровню гигиены, интенсивности поражения тканей пародонта и степени воспаления десны были лучше, чем у пациентов с заболеваниями пародонта, однако хуже по сравнению с контрольной группой. Оценку показателей микроциркуляции тканей пародонта проводили методом лазерной доплеровской флоуметрии (ЛДФ) со спектральным анализом колебаний кровотока. Полученные результаты у пациентов, страдающих сахарным диабетом, и у пациентов с заболеванием пародонта свидетельствовали о застое крови в венозном звене микроциркуляторного русла и снижении скорости кровотока. При анализе анкет психоэмоционального состояния (опросник Менделевича-Яхина) выявлено наличие стресса у пациентов, как со стоматологической, так и соматической патологией. Ключевые слова: сахарный диабет, гигиенический индекс, флоуметрия, микроциркуляция, психоэмоциональное состояние, стресс.

### **Материал и методы исследования.**

Исследовали стоматологический статус у 132 пациентов в возрасте 20-22 лет. Выделили три группы: 1 группа - 50 человек с диагностированными сахарным диабетом и воспалительными заболеваниями пародонта, 2 группа - 51 человек с воспалительными заболеваниями пародонта и без соматической патологии, 3 группа - контрольная группа – 31 человек. Гигиену полости рта оценивали с помощью упрощенного индекса Грина Вермиллиона (ОHI-S-index, Green-Vermillion, 1964); комплексный периодонтальный индекс — КПИ (П.А. Леус, 1988); папиллярно-маргинально-альвеолярный индекс – PMA (Schour, Massler, 1948).

Для определения психоэмоционального состояния использовался клинический опросник выявления и оценки невротических состояний К.К. Яхина и Д.М. Менделевича (1978 г.). Оценку показателей микроциркуляции тканей пародонта проводили методом лазерной доплеровской флоуметрии (ЛДФ) со спектральным анализом колебаний кровотока.

Результаты клинических данных подвергались вариационно-статистической обработке по критерию Стьюдента-Фишера (А.М. Мерков, М.Е. Поляков, 1974г.)

### **Результаты исследования и их обсуждение.**

В ходе исследования при определении стоматологического статуса значения уровня гигиены ОНI-S, интенсивность поражения тканей пародонта (КПИ) и степень воспаления десны (РМА) лучше у пациентов 1 группы, страдающих сахарным диабетом, чем у пациентов 2 группы с заболеваниями пародонта, однако хуже в сравнении с контрольной группой. (табл.1.). У подавляющего количества обследованных первой группы был диагностирован хронический генерализованный пародонтит средней степени тяжести.

Таблица 1

Значения стоматологических индексов у лиц молодого возраста со стоматологической и соматической патологией в сравнении с контрольной группой

Индексы	ОНI-S	КПИ	РМА
1 группа	0,9±0,1	2,2±0,1	31±2%
2 группа	2,0±0,1	2,6±0,1	34±0,5%
3 группа	0,5±0,1	0,6±0,1	15±0,5%

Показатели микроциркуляции тканей пародонта у пациентов с сахарным диабетом и стоматологической патологией были хуже (в 1 группе М (перф.ед.)  $13,92 \pm 0,8$ ,  $K_v$   $12,13 \pm 1,8\%$ ; во 2 группе М (перф.ед.)  $14,48 \pm 0,8$ ,  $K_v$   $12,24 \pm 1,8\%$ ), в отличие от показателей контрольной группы (М (перф.ед.)  $17,44 \pm 1,3$ ,  $K_v$   $15,61 \pm 2,8\%$ ). Это связано с нарушением микроциркуляторного русла и развивающейся нейропатии у больных с данным заболеванием, и застойными воспалительными явлениями и снижением скорости кровотока у пациентов со стоматологической патологией. Данное состояние приводит к ухудшению насыщаемости тканей пародонта кислородом, замедлению метаболических процессов и снижению местного иммунитета полости рта. Из-за снижения показателей гемодинамики у больных сахарным диабетом прослеживаются явления хронического генерализованного пародонтита даже при удовлетворительной гигиене полости рта.

При анализе психоэмоционального состояния обследуемых групп нами были обработаны заполненные ими анкеты. В клиническом опроснике Менделевича-Яхина после интерпретации данных из 6 определяемых шкалы получили разницу в сравнении с контрольной группой по вегетативным нарушениям, тревожности и обсессивно-фобическому расстройству. Данные 1 и 2 групп были сопоставимы между собой, что свидетельствует о психоэмоциональном стрессе у пациентов, как со стоматологической, так и соматической патологией. По остальным шкалам сильных отличий с контрольной группой не выявлено.

Наличие отклонений от нормального уровня у пациентов с соматической и стоматологической патологией мы связываем с наличием хронического стресса, вызванного постоянной повышенной нагрузкой и



отрицательными эмоциями, возникающими у пациентов, страдающими хроническими заболеваниями.

**Заключение.** У молодых пациентов, страдающих сахарным диабетом показатели по уровню гигиены были лучше, чем у пациентов с заболеваниями пародонта, однако хуже по сравнению с контрольной группой. Показатели гемодинамики у пациентов с сахарным диабетом и стоматологической патологией оказались ниже показателей контрольной группы, в среднем на 18% снижена скорость кровотока тканей полости рта. В ходе исследования психоэмоционального состояния выявлено наличие стресса у пациентов, как со стоматологической, так и соматической патологией.

#### **Литература:**

1. Грудянов А.И., Фоменко Е.В. Этиология и патогенез воспалительных заболеваний пародонта. Москва: МИА, 2010. 96 с.
2. Грудянов А. И. Заболевания пародонта. – М.: Медицинское информационное агентство, 2009. – С. 120-128, 136-155, 336-337.
3. Дедов И.И., Шестакова М.В., Галстян Г.Р., и др. Алгоритмы специализированной медицинской помощи больным сахарным диабетом. Под редакцией И.И. Дедова, М.В. Шестаковой (7-й выпуск). // Сахарный диабет. – 2015. – Т.18. – №1S. – С. 1–112.
4. Ипполитов Ю.А., Коровкина А.Н., Коровкин В.В. Оценка колебательных процессов микроциркуляторного русла тканей пародонта методом лазерной доплеровской флоуметрии // Фундаментальные и прикладные проблемы стоматологии: тез. конф., 11-13 дек. 2014 г. Санкт-Петербург, 2014. С. 64–66.

5. Котов С.В., Калинин А.П., Рудакова И.Г. Диабетическая нейропатия. М.: МИА, 2011. 438 с.
6. Орехова, Л.Ю. Клинические проявления пародонтита у больных при различном состоянии компенсации сахарного диабета / Л.Ю. Орехова, В.Л. Губаревская, Э.С. Оганян // Учен. зап. С.-Петерб. гос. мед. ун-та им. И.П. Павлова. 2000. - № 2. - С. 137-138.
7. Судаков К.В., Умрюхин П.Е. Системные основы эмоционального стресса, 2010.
8. Albers J.W., Herman W.H., Pop-Busui R. et al. Effect of prior intensive insulin treatment during the DCCT on peripheral neuropathy in type 1 diabetes during the Epidemiology of Diabetes Interventions and Complications (EDIC) Study. Diabetes Care 2010; 33:1090–6.

УДК 614.23

**ОЦЕНКА КАЧЕСТВА ОКАЗАНИЯ МЕДИЦИНСКОЙ  
ПОМОЩИ, КАК ОДНА ИЗ ВАЖНЕЙШИХ СОСТАВЛЯЮЩИХ  
СТРАТЕГИИ УСПЕШНОЙ РАБОТЫ КЛИНИКИ**

**Зарипова Э.М.<sup>1</sup>, Зарипов И.Л.<sup>2</sup>, А.Ф.Чернавский<sup>3</sup>**

<sup>1</sup>ФГАОУ ВПО «Казанский (Приволжский) федеральный университет»,  
г. Казань

<sup>2</sup>ООО «Стоматологическая поликлиника №9 Азино»  
(420140, Казань, ул.Ломжинская, д.13)

<sup>3</sup>МАУ «Стоматологическая поликлиника №12»  
(620090, Екатеринбург, ул.Техническая, д. 28)

Один из главных аспектов качества оказания медицинской помощи в стоматологической клинике является менеджмент обслуживания пациентов.

Согласно международным стандартам ИСО 8402 и национальным стандартам •СТ 15467 «Качество - это совокупность свойств и характеристик продукции и услуги, которые определяют их способность удовлетворять установленные или предполагаемые требования».

В деятельности любого медицинского учреждения в соответствии с лицензионными требованиями должен вестись объем работы по экспертизе качества оказания медицинской помощи. Регламентирует этот фрагмент работы «Положение о внутреннем контроле качества и безопасности медицинской деятельности», документ, основанный в соответствии с Федеральным законом от 21.11.2011г. N 323-ФЗ "Об основах охраны здоровья граждан в Российской Федерации"; Законом Российской Федерации от 07.02.1992 г. N 2300-1 "О защите прав потребителей"; Постановлением Правительства Российской Федерации от 16.04.2012 г. N 291 "О лицензировании медицинской деятельности"; Постановлением Правительства Российской Федерации от 04.10.2012 г. N1006 "Об утверждении Правил предоставления медицинскими организациями платных медицинских услуг"; Приказом Министерства здравоохранения и социального развития Российской Федерации от 05 05.2012 г.N 502н "Об утверждении порядка создания и деятельности врачебной комиссии медицинской Организации". Одними из важнейших задач Внутреннего контроля качества медицинской помощи являются изучение удовлетворенности граждан оказанной медицинской помощью; анализ данных, полученных при проведении мониторинга качества оказания медицинской помощи; подготовка предложений, направленных на устранение причин возникновения дефектов медицинской помощи, повышение качества эффективности оказываемой медицинской помощи. Удовлетворенность пациента процессом оказания медицинской помощи – главное слагаемое успешности работы клиники.

При этом правильно организовать процесс анализа важнейших составляющих процесса оказания медицинской помощи является одной из главных задач, поставленных перед менеджером-руководителем. А именно, анализировать и прогнозировать насколько хорошо организован порядок записи на прием к доктору стоматологу и сам процесс приема пациента в кабинете врача, возможна ли заполняемость освободившихся мест в расписании из списка ожидающих приема стоматолога пациентов. Понимать, не испытывает ли пациент неудобства из-за долгого ожидания приема, кто и как поддерживает контакт с пациентом и насколько правильно это делается. Не отражается ли на пациентах неординарная, сложная ситуация, возникающая в клинике (приезд коллег из других клиник по обмену опытом, большое количество студентов, интернов и ординаторов, проходящих обучение на базе клиники, обучение персонала в рабочее время на территории клиники). Насколько подготовлен персонал клиники к чрезвычайным ситуациям (необходимость оказания первой помощи при анафилактическом шоке, аспирации, сосудистом коллапсе и др.). Как организован сам процесс работы в кабинете врача, кто ответственен за правильность ведения документации на стоматологическом приеме, выполняются ли лечебные мероприятия в соответствии со стандартами, клиническими рекомендациями и национальными руководствами? Все перечисленные вопросы и многие другие актуальны во все времена и в каждом медицинском учреждении.

Для анализа оценки качества лечения с точки зрения пациента немаловажным аспектом является стандартизированный метод обработки обращений пациентов и их анкетирование. Нами был внедрен в работу клиники метод обратной связи с пациентом, основанный на заполнении анкеты в электронном виде. В прошлом проводилось анкетирование пациентов с помощью анкет в рукописном виде. При этом имелся ряд не-

удобств в данном направлении: требовались дополнительные ресурсы (кадровые, временные) для обработки данных, отмеченных в анкете пациентами; немалую роль играл процент ошибок при подсчете, имелся человеческий фактор, искажающий достоверность данных анкетирования. Анкета в электронном виде, напротив, позволила сократить и кадровые, и временные ресурсы. Кроме того, данные электронного анкетирования обновлялись каждые десять минут, что позволяло располагать данными анкетирования актуальными на данный период времени. Имелась возможность провести сравнительные исследования за разный период времени. Нами было проанкетировано 910 пациентов. Все участвовавшие в данном процессе отвечали в добровольной форме, без участия персонала, что давало пациентам возможность отвечать на вопросы анкетирования объективно, без принуждения. Анкета состояла из 15 вопросов с четырьмя вариантами ответа. Вопросы касались как оценки работы администраторов, так и всего медицинского персонала, учувствовавшего в процессе оказания медицинской помощи. Вышеуказанное количество вопросов было выбрано для того, чтобы не обременять пациента временными затратами на заполнение анкеты. В конце анкеты пациенту предоставлялась возможность отметить в рубрике «Ваши дополнительные замечания и предложения» свои пожелания. Данные анкетирования анализировались еженедельно на заседаниях Врачебной комиссии, где принимались решения по устранению недостатков в кратчайшие сроки и поощрения специалистов, на которых были положительные ответы в анкетировании. Подведение итогов анкетирования в процентном соотношении, визуализация результатов анкетирования персоналу клиники давали дополнительный стимул каждому из работающих в клинике анализировать свои действия в отношении своей деятельности с пациентами и работать над своими ошибками. Мы понимали, что с помощью опроса пациентов

мы получали оценку за качество сервиса, качества лечения, соотношение цены и качества услуг. Это помогло выявить слабые стороны или проверить действенность тех или иных проведенных мер. Для того, чтобы закрепить репрезентативность опроса, по мнению некоторых авторов, анкету должен заполнить каждый десятый пациент клиники. Таким образом, в 2015 году общее количество пациентов, обратившихся в нашу клинику составило 9245 человек. Из них было опрошено 910 человек. По результатам анкетирования полностью удовлетворены качеством лечения 84,6%, больше удовлетворенных чем нет - 13,7%, не совсем удовлетворены - 1,7% и совсем неудовлетворенных – 0%.

Большую роль в оценке качества оказания медицинской помощи играет роль рекомендаций. Нами была внедрена в работу клиники электронная версия «Статистики привлечений». Где учитывался в программе каждый пациент, обратившийся в клинику впервые. При вводе данных первичного пациента, программа автоматически запрашивала ответ на вопрос «Кто рекомендовал нашу клинику?», и администратор вносил ответ пациента в ту или иную рубрику. По итогам последних трех лет из 27808 первичных пациентов по рекомендации пациента нашей клиники обратилось 67,5%, по рекомендации медицинских работников из других клиник обратилось 18,9%, по принадлежности по месту жительства составило 7,3%, по рекомендации страховых компаний – 1,1%, сайт клиники привлек 0,2 % пациентов, реклама на радио, телевидении, в печатных изданиях – 4,4%. Высокая оценка медицинских сотрудников смежных профессий и «сарафанное радио» пациентов нашей клиники в суммарном значении привлекло 86,4% из общего количества первичных пациентов. Оценка качества оказания медицинской помощи с точки зрения пациентов клиники и коллег медиков хорошего уровня.

В дальнейшей работе мы планируем расширить возможности ведения в электронном виде как и «статистику привлечений пациента», так и удовлетворенность качеством оказания медицинской помощи наших пациентов, с внедрением в работу клиники практических рекомендаций с дальнейшей оценкой результатов внедрения.

### **Литература:**

1. Вульфес Х. Стоматолог и пациент // International School BEGO Germany.-2015-С.169-188.
2. Галиуллин А.Н. Общественное здоровье и здравоохранение // Учебное пособие.-М.:ИКЦ «Академкнига», 2008.-499с.
3. Викторов В.Н. Стандарты качественного обслуживания пациентов // Чебоксары, 2014-47с.

УДК 616.313; 616.31

## **ОПЫТ ЛЕЧЕНИЯ ПРЕПАРАТОМ КСИДИФОН ХРОНИЧЕСКОГО ГЕНЕРАЛИЗОВАННОГО ПАРОДОНТИТА**

**Ильина Р.Ю.<sup>1</sup>, Мухамеджанова Л.Р.<sup>2</sup>**

<sup>1</sup> – кандидат медицинских наук, доцент

Казанская государственная медицинская академия

<sup>2</sup> – доктор медицинских наук, профессор

Чувашский государственный университет

**Аннотация.** В статье изложены результаты лечения больных с хроническим генерализованным пародонтитом препаратом с антирезорбтивным действием - Ксидифон. Пациенты, с диагностированным остеопорозом и остеопе-

нией, принимали препарат в дозе 5-7 мг/кг веса. Через 6, 12 месяцев было выявлено достоверное снижение пародонтологических индексов (индекс Рассела, проба Свракова, индекс Рамферда). Рекомендовано включение препарата Ксидифон в комплекс лечения заболеваний пародонта.

**Ключевые слова.** Остеопороз, хронический генерализованный пародонтит, пародонтальные индексы.

Все большее внимание к проблеме системного остеопороза проявляют стоматологи [1,2,6,8]. Для врачей-пародонтологов остро стоит проблема выбора эффективной терапии генерализованного пародонтита. При этом имеет место убыль костной ткани, в то время как главной задачей пародонтолога является замедление ее разрушения для предотвращения потери зубов. Хотя исследования, посвященные связи минерального обмена с заболеваниями пародонта, многочисленны, но результаты их довольно противоречивы, что определяет необходимость дополнительного изучения и детального анализа [2,3,4,8]. В настоящее время можно с уверенностью утверждать лишь то, что с уменьшением минерализации скелета усиливаются патологические изменения в пародонте, однако в литературе отсутствуют сведения о взаимосвязи между выраженностью остеопороза всей костной системы и степенью поражения пародонта.

Фармакологическое лечение остеопороза является важной составляющей комплексного лечения больных с генерализованным пародонтитом. Однако врачи часто сталкиваются с отсутствием информации о препаратах и режимом лечения, а пациенты – с высокой стоимостью антирезорбентов и тяжелыми побочными эффектами при лечении ими. В связи с вышесказанным, наше внимание привлек отечественный препарат «Ксидифон» (калий-натриевая соль оксиэтилиденбисфосфоновой кислоты), который разрешен для лечения остеопороза Фармакологическим



комитетом Минздрава СССР в 1983 году (рег. Номер 91/112/3). Ксидифон обладает сходной с зарубежными аналогами активностью. В клинических исследованиях у пациентов со стероидным остеопорозом было выявлено предотвращение развития новых переломов конечностей, повышения плотности костной структуры позвонков, снижение биохимических показателей костной резорбции [7].

**Целью исследования** явился анализ показателей пародонтологического статуса пациентов с хроническим генерализованным пародонтитом на фоне лечения антирезорбентом – Ксидифон.

**Материал и методы:** Для реализации цели исследования в ООО «Стоматология» были обследованы 30 пациентов с активным течением хронического генерализованного пародонтита (17 женщин и 13 мужчин. Средний возраст обследованных составил  $56,6 \pm 4,2$  лет. В ходе клинического исследования у данных пациентов было выявлено снижение плотности костной ткани (проводилась ультразвуковая денситометрия лучевой кости), у 73,3% (22 чел.) определили остеопению, у 26,7% (8 чел.) - остеопороз.

Клиническое исследование включало осмотр, зондирование, определение глубины пародонтальных карманов. Для определения стадии заболевания применялся пародонтальный индекс Рассела (ПИ), учитывающий тяжесть поражения пародонта (деструкцию костной ткани). Проба Свракова (йодное число Свракова) - для выявления воспалительного процесса в мягких тканях пародонта. Исследование глубины пародонтальных карманов определялось при помощи индекса Рамфёрда. Пациентам проводилась профессиональная гигиена полости рта, обучение гигиеническим навыкам с контролем качества удаления зубного налета. Ксидифон применяли в дозе 5-7 мг/кг массы тела 1 раз в день (утром) за 30 минут до еды. Рекомендовали схему лечения – 1-2 месяца приема препарата с последующим 1-2 месячным перерывом. Через 6 месяцев и

12 месяцев у пациентов снимали показания пародонтологических и индексов гигиены полости рта, проводили повторное исследование плотности костной ткани на ультразвуковом денситометре.

**Результаты исследования:** Оценка пародонтальными индексами до начала лечения Ксидифоном выявила в группах пациентов с нарушением минерализации костной ткани признаки гингивита и различные степени пародонтита с образованием пародонтального кармана (таб. 1). У больных с остеопорозом чаще встречался тяжелый гингивит с апикальным смещением эпителиального прикрепления, тяжелые формы пародонтита с потерей устойчивости зубов, их смещением, с гнойным отделяемым из пародонтальных карманов. У больных с остеопенией чаще выявлялась легкая и средняя степень хронического генерализованного пародонтита с прогрессирующей деструкцией костной ткани.

Таблица 1

Показатели пародонтальных индексов у больных ХГП в зависимости от сроков приема Ксидифона( $M \pm m$ )

Показатели	До лечения	Через 6 месяцев	Через 12 месяцев
	n=18	n=15	n=17
Йодное число Свракова	4,8±0,41	4,0±0,39	1,2±0,33**
Пародонтальный индекс	3,9±0,19	3,6±0,18	1,9±0,15**
Индекс Рамфьерда	3,9±0,26	2,7±0,21*	2,1±0,11**

Примечание: \* -  $p < 0,05$ ; \*\* -  $p < 0,01$  - статистическая достоверность различий между группами больных ХГП по срокам лечения ксидифоном;

Остальные различия статистически недостоверны.

После 6 месяцев наблюдений в группах пациентов с выявленными остеопенией и остеопорозом отмечалось как легкое воспаление десны, когда после зондирования кровоточивость отсутствовала или появлялась не сразу в виде отдельных точечных кровоизлияний, так и средняя степень воспаления. Кровоточивость десен появлялась у многих во время приема пищи, при зондировании отмечалось заполнение кровью межзубного десневого сосочка, кровотечение не останавливалось в течение некоторого времени. Индекс Свракова был статистически недостоверно снижен (таб. 1), что также соответствовало легкой и средней степени воспаления. Индекс Рамфьерда был снижен в 1,4 раза (таб. 1), определялись патологические зубо-десневые карманы глубиной 3-4 мм. Десневое прикрепление было более плотным, без отделяемого, зубы более устойчивыми.

Через год приема препарата Ксидифон и контрольной гигиены полости рта, наши наблюдения выявили значительное улучшение всех показателей состояния пародонта (таб. 1). У больных отмечалось легкое воспаление межзубных сосочков, реже – маргинальной части десны. Причем эти явления отмечались в местах ретенции зубного налета (у краев ортопедических конструкций, при скученности зубного ряда). Сами пациенты отмечали полное отсутствие кровоточивости при чистке зубов или ее значительное снижение. Пародонтальный индекс также снизился в 2 раза, по сравнению с показателями до начала лечения (таб.1). Зубы стали более устойчивыми, отсутствовало отделяемое из патологических карманов, присутствовало небольшое количество над- и поддесневых зубных отложений. Индекс Рамфьерда снизился в 1,9 раза, по сравнению с показателями до лечения Ксидифоном. Клинически, пародонтальные карманы определялись глубиной менее 3 мм, десна плотно охватывала шейку зуба, зубы были более устойчивыми.

Проведя анализ полученных данных, можно сделать вывод о благоприятном воздействии препарата на клиническое течение хронического генерализованного пародонтита. Постоянный контроль за гигиеной полости рта помогает уменьшить или даже прервать течение хронического воспалительного процесса. Прием Ксидифона способствует восстановлению и повышает репаративные процессы в костной ткани, что благоприятно сказывается на пародонте и повышает устойчивость зубов. Выявленное в нашем исследовании благоприятное воздействие Ксидифона на состояние тканей пародонта позволяет рекомендовать включение препарата в комплекс лечебных мероприятий у пациентов с хроническим генерализованным пародонтитом.

### **Литература**

1. Атрушкевич В.Г. Остеопороз в клинике болезней пародонта / В.Г. Атрушкевич // Российский стоматологический журнал. - 2007. - № 5. - С. 42-46.
2. Генерализованный пародонтит и системный остеопороз. Клинико-рентгенологическая оценка (часть 1) / А.В. Цимбалистов, Г.Б. Шторина, И.А. Гарача [и др.] // Институт стоматологии. - 2007. - Т. 3. - № 36. - С. 98-99.
3. Ильина Р.Ю. Оценка эффективности димефосфона в комплексном лечении заболеваний пародонта/ Р.Ю. Ильина, Л.Р. Мухамеджанова // Вестник Чувашского университета. – 2013. - №3. - С.476-480.
4. Мухамеджанова Л.Р. Генерализованный пародонтит и системный (вторичный) остеопороз / Л.Р. Мухамеджанова//Стоматология для всех. - 2005. - № 4. - С. 16-18.
5. Риск заболеваний пародонта у больных с остеопенией и остеопорозом / С.Д. Арутюнов, А.В. Наумов, Д.Р. Кутушева [и др.] //Клиническая геронтология. - 2010. - Т. 16. - № 3-4. - С. 26-31.

6. Рожинская Л.Я. Системный остеопороз: практическое руководство /Л.Я. Рожинская - Изд. Мокеев. Москва. – 2000. – Стр. 9-52.

7. Darcey J1, Horner K, Walsh T, Southern H, Marjanovic EJ, Devlin H. Tooth loss and osteoporosis: to assess the association between osteoporosis status and tooth number /Br Dent J. - 2013 Feb. - P. 214(4).

8. Estrugo-Devesa A1, Gómez-Vaquero C, López-López J. Osteoporosis and oral diseases //Med Clin (Barc). - 2013 Feb. - N.16 - P. 169-74.

УДК 616.311.2-002-036.12-053.7-02:616.8-008.615

**ЗАВИСИМОСТЬ ПОКАЗАТЕЛЕЙ ГЕМОДИНАМИКИ ТКАНЕЙ  
ПАРОДОНТА ОТ НАЛИЧИЯ ХРОНИЧЕСКОГО  
ПСИХОЭМОЦИОНАЛЬНОГО СТРЕССА У ЛИЦ МОЛОДОГО  
ВОЗРАСТА С ХРОНИЧЕСКИМ ГЕНЕРАЛИЗОВАННЫМ  
КАТАРАЛЬНЫМ ГИНГИВИТОМ**

**Кузнецова Н.С., Жаркова И.В.**

Аспиранты кафедры терапевтической стоматологии с курсом ИДПО.  
ГОУ ВПО Башкирский государственный медицинский университет МЗ РФ

**Аннотация:** по последним данным, распространённость заболеваний тканей пародонта у лиц молодого возраста составляет до 85%. При этом хронические заболевания маргинального пародонта встречаются даже у практически здоровых людей, имеющих высокий уровень гигиены полости рта. Поэтому помимо борьбы с основной причиной гингивита – микробной бляшкой идет работа с другими факторами, оказывающими влияние на здоровье десен. В современном мире все большее влияние на человека оказывает психоэмоциональный стресс, являясь важной социальной проблемой. При переходе психоэмоционального стресса в хрониче-

скую форму возможно нарушение внутреннего гомеостаза, из-за чего появляются вегетативные нарушения в организме.

**Ключевые слова:** психоэмоциональный стресс, хронический генерализованный катаральный гингивит, показатели гемодинамики, пародонт, лазерная доплеровская флоуметрия.

**Цель:** выявить зависимость показателей гемодинамики тканей пародонта у пациентов молодого возраста с хроническим генерализованным катаральным гингивитом от наличия психоэмоционального стресса.

**Материалы и методы исследования:** исследование проводилось на кафедре терапевтической стоматологии с курсом ИДПО ГОУ ВПО БГМУ МЗ РФ, г. Уфа. Были сформированы 2 группы по 50 человек с хроническим генерализованным катаральным гингивитом, в первой группе были пациенты в состоянии психоэмоционального стресса, во второй – без стресса. Возраст пациентов составлял 20-22 лет. Для изучения стоматологического статуса применялись: упрощенный гигиенический индекс ОНIs (Грин, Вермиллиона, 1969 г.); комплексный периодонтальный индекс — КПИ (П.А. Леус, 1988); папиллярно-маргинально-альвеолярный индекс – РМА (Schour, Massler, 1948).

Для определения психоэмоционального состояния использовался клинический опросник выявления и оценки невротических состояний, разработанный в 1978 году К.К. Яхиным и Д.М. Менделевичем. Оценку показателей гемодинамики тканей пародонта проводили методом лазерной доплеровской флоуметрии (ЛДФ) со спектральным анализом колебаний кровотока, показатели снимали с помощью запатентованного нами устройства для проведения лазерной доплеровской флоуметрии тканей пародонта и твердых тканей зуба (патент №155186).

## Результаты исследования.

Первоначально все пациенты были обследованы, затем проведена профессиональная гигиена и обучение индивидуальной гигиене полости рта с рекомендациями по средствам гигиены. Повторное обследование проводилось через 2 недели.

Таблица 1

Стоматологический статус пациентов до нормализации гигиены полости рта и после

Индексы		ОHI-S	КПИ	PMA,%
1 группа	До	2,0	2,6	31
	После	0,4	0,5	13
2 группа	До	2,1	2,7	33
	После	0,4	0,6	8

Гемодинамические показатели тканей пародонта до нормализации гигиены полости рта составляли в обеих группах  $M = 14.1$ ,  $Q = 2.3$ ,  $Kv = 16.3\%$ , после нормализации данные отличались: в первой группе они были:  $M = 15.4$ ,  $Q = 2.5$ ,  $Kv = 16.2\%$ , во второй:  $M = 17.4$ ,  $Q = 2.7$ ,  $Kv = 15.5\%$ .

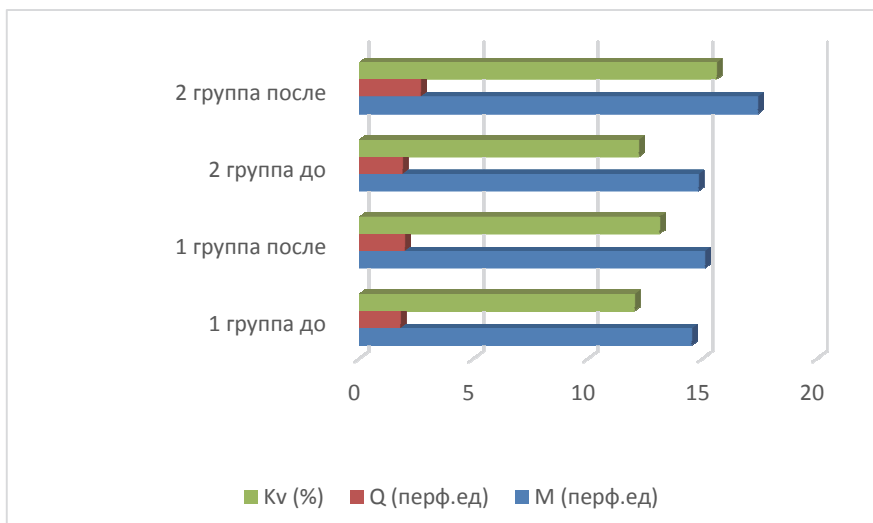


Рис. 1 Показатели гемодинамики тканей пародонта до и после нормализации гигиены полости рта у пациентов.

Таблица 2

Значения показателей опросника Менделевича-Яхина у обследованных пациентов

Шкалы	1 группа	2 группа
Тревожности	-1,5	+2,2
Невротической депрессии	+1,3	+1,5
Астении	+2,2	+2,3
Обсессивно-фобического расстройства	-1,7	+1,8
Истерического типа реагирования	+1,8	+2,1
Вегетативных нарушений	-2,2	+2,0



## **Выводы:**

1. При наличии психоэмоционального стресса существуют нарушения гемодинамики тканей пародонта, что связано с вызываемыми стрессом вегетативными нарушениями.
2. У пациентов с хроническим генерализованным катаральным гингивитом в состоянии психоэмоционального стресса даже при нормализации гигиены полости рта, гемодинамические показатели тканей пародонта отличаются от нормы.

## **Литература:**

1. Ипполитов Ю.А., Коровкина А.Н., Коровкин В.В. Оценка колебательных процессов микроциркуляторного русла тканей пародонта методом лазерной доплеровской флоуметрии // *Фундаментальные и прикладные проблемы стоматологии: тез. конф.*, 11-13 дек. 2014 г. - Санкт-Петербург, 2014. - С. 64–66.
2. Герасимова Л.П., Аль-таиб М.М., Кабирова М.Ф. Лечение воспалительных заболеваний пародонта у курящих лиц молодого возраста // *Фундаментальные исследования.* - 2014. - № 7-3;
3. Кабирова М.Ф., Герасимова Л.П., Усманова И.Н., Каримова С.Р. Стоматологический статус лиц молодого возраста с хроническим гастродуоденитом // *Современные проблемы науки и образования.* – 2015. – № 5.;
4. Судаков К.В., Умрюхин П.Е. Системные основы эмоционального стресса. - 2010.
5. Усманова И.Н. Стоматологический статус полости рта у лиц молодого возраста, проживающих в регионе с неблагоприятными факторами окружающей среды // *Фундаментальные исследования.* - 2013. - № 12-3.

**ОПРЕДЕЛЕНИЕ ЭФФЕКТИВНОСТИ АНТИСЕПТИЧЕСКОЙ  
ОБРАБОТКИ КОРНЕВЫХ КАНАЛОВ ПРИ ХРОНИЧЕСКОМ  
АПИКАЛЬНОМ ПЕРИОДОНТИТЕ ЗУБОВ**

**Когина Э.Н.<sup>1</sup>, Герасимова Л.П.<sup>1</sup>, Кабирова М.Ф.<sup>1</sup>, Сероваткина И.В.<sup>1</sup>**

<sup>1</sup>ГБОУ ВПО «Башкирский государственный медицинский университет»  
Минздрава России, Уфа, Россия, e-mail: saptarova@bk.ru

**Аннотация.** В настоящее время большое внимание уделяется эндодонтическому лечению зубов при различных формах верхушечного периодонтита. Такие осложнения кариеса, как пульпит и периодонтит, являются распространённой стоматологической патологией, а частой причиной воспалительных заболеваний челюстно-лицевой области являются зубы с некачественно обработанными или obturированными корневыми каналами [2,3,7].

Этиологическим фактором возникновения верхушечного периодонтита в подавляющем большинстве случаев является микрофлора. В системе корневых каналов и периапикальных тканях она представлена ассоциациями различных видов условно - патогенных микроорганизмов: различные виды стафилококков, стрептококков, спирохет и других. Определённое место в патогенезе периодонтита занимает и анаэробная микрофлора, для роста которой в корневых каналах возникают благоприятные условия. Помимо этих микроорганизмов в корневых каналах встречаются различные виды грибов рода *Candida* и простейшие [1,2,3].

Поэтому одним из необходимых условий, определяющих эффективность эндодонтической терапии, является антибактериальная обработка корневых каналов зуба, обеспечивающая активное воздействие на

флору макро- и микроканалов посредством специально разработанных антисептиков [4,6].

**Ключевые слова:** хронический апикальный периодонтит, микрофлора, корневой канал, антисептический раствор.

**Цель исследования:** определение эффективности влияния антисептических растворов на флору корневого канала при хроническом апикальном периодонтите

Целью работы явилось изучение влияния антисептических растворов на микрофлору корневых каналов при хроническом апикальном периодонтите зубов. Проведено исследование качественного и количественного состава микрофлоры корневых каналов зубов у 50 пациентов в возрасте от 25 до 45 лет, без соматической патологии. Было изучено антисептическое действие трех растворов: 3% раствор «Белодез», 2% раствор гипохлорита натрия, 3% раствор перекиси водорода. Для сравнения влияния медикаментозных растворов на микрофлору корневых каналов зубов, микробиологическое исследование проводилось до и после обработки корневых каналов. Результаты исследования содержимого корневых каналов зубов показывает, что преимущественно выделялись представители облигатно - и факультативно- анаэробной флоры. Применение 3% раствора «Белодез» для обработки корневых каналов приводит к значительному уменьшению микробной обсемененности в системе корневых каналов зубов.

### **Материалы и методы**

Исследование проводилось на кафедре терапевтической стоматологии с курсом ИПО ГБОУ ВПО БГМУ Минздрава РФ, г. Уфа. В число обследуемых входило 50 человек, в возрасте от 28 до 45 лет, без сомати-

ческой патологии, которые были разделены на две группы: 1-ая группа составляла 23 человека с диагнозом хр. гранулирующий периодонтит, 2-ая группа составляла 27 человек с диагнозом хр. гранулематозный периодонтит зубов. Исследование микрофлоры корневого канала проводили до и после обработки корневых каналов антисептическими растворами: 3% р-р «Белодез», 2% р-р хлоргесидин биглюконат, 3% р-р перекиси водорода. Содержимое корневых каналов зубов высевали на питательную среду (5 % кровяной агар) [5]. Полученные результаты выражали через десятичный логарифм (lg) числа колониеобразующих единиц (КОЕ), частота встречаемости - в %.

### **Результаты**

Таким образом, моноинфекция была обнаружена у 15 пациентов из 50 обследуемых, что составило 40%. В 1-ой группе пациентов Streptococcus выделяли 52,1% обследованных, Enterococcus faecalis 21,7%, Candida- 17,3%, Fusobacterium 8,6% Peptostreptococcus niger 10%, Enterobacter 8,6% Corynebacterium 4,3%. Бактериальная обсемененность корневых каналов колебалась в пределах от  $5,1 \pm 0,3$ г КОЕ/мл. Во 2-ой группе пациентов Streptococcus 48,1%, Enterococcus faecalis 25,9%, Candida 26%, Peptostreptococcus niger 7,4%, Fusobacterium 11,1%, Enterobacter 7,4%. Микробная обсемененность содержимого корневых каналов составила  $6,1 \pm 0,3$ г КОЕ/мл.

Следующим этапом нашей работы явилось сравнение количественного и качественного состава микрофлоры корневого канала 1-ой и 2-ой группы пациентов с хроническим гранулирующим и гранулематозным периодонтитом зубов, полученных до и после обработки каналов зубов 3% раствором «Белодез», 2% р-ом хлоргексидина биглюконата,

3 % р-ом перекиси водорода. После обработки исследуемыми антисептическими растворами у 50% пациентов в корневых каналах зубов происходило полное обеспложивание микрофлоры (табл.1).

Бактериальная обсемененность корневых каналов зубов у пациентов с хроническим гранулирующим и с хроническим гранулематозным периодонтитом до и после обработки антисептиками для дезинфекции корневых каналов (lg КОЕ/мл).

Сравнительный анализ результатов применения 2% р-ра хлоргексидина и 3% р-ра перекиси водорода, позволил установить, что микробная контаминация под действием 2% р-ра перекиси водорода снижалась менее, чем на 2 порядка. Эрадикация наблюдалась лишь в 40% случаев, микробная обсемененность снижалась менее чем на 2 порядка, а полное обеспложивание микрофлоры наблюдалось также в 40% случаев.

Таким образом, проведенные микробиологические исследования показали, что в содержимом корневых каналов при хроническом апикальном периодонтите обнаруживаются представители факультативных анаэробов и аэробные микроорганизмы, наиболее часто высеваются устойчивые представители факультативных анаэробов (*Enterococcus faecalis*, *Staphylococcus epidermalis*, *Staphylococcus haemolyticus*). Исходя из полученных данных, сделан вывод, что применение «Белодез» в концентрации 3% для лечения хронического апикального периодонтита приводит к статистически достоверному уменьшению микробной обсемененности в системе корневых каналов зубов ( $P < 0,05$ ).

### **Литература:**

1. Арутюнов С.Д., Носик А.С., Маргарян Э.Г., Царева Т.В. Особенности микрофлоры корневых каналов при разных формах периодонтита.//Сб. трудов IV Всероссийской научно-практической конференции

«Образование, наука и практика в стоматологии»/отв. ред. И.Ю. Лебеденко/ – М., – 2007. – С 192.

2. Батюков Н.М. Опыт лечения верхушечных периодонтитов/ Пути развития стоматологии: итоги и перспективы (Материалы конференции стоматологов), Екатеринбург, 1995, с. 69- 72.

3. Будевская Т.В. Обоснование выбора и рационального применения антисептиков для лечения апикального периодонтита: Автореферат дис.. канд. мед. наук. Минск, 1993. - 18с.

4. Будаевская Т.В. Показатели чувствительности микроорганизмов к антисептикам при апикальном периодонтите/ Стоматология, 1989, №3, с. 18-19

5. Герасимова Л.П., Алетдинова С.М., Сорокин А.П. Способ забора материала для бактериологического исследования из корневого канала и периапикальной области зуба при хронических апикальных периодонтитах // Официальный бюллетень « Изобретения. Полезные модели».- М.- 2013- №6.

6. Корженкова М.П., Матышев Н.А., Чекасова В.В. «Применение ОКТЕНИСЕПТА в комплексном лечении больных дифтерией и для санации бактерионосителей». Доклад па 2 Российском национальном конгрессе «Человек и лекарство». М. 1994, 11л.

7. Митронин А.В., Царёва Т.В., Николаева Е.Н., Митронин В.А., Фомичёва Е.М. Оценка антимикробной активности гидроксида кальция в лечении периодонтита// Dental forum. М- 2004 -№1.-с.9-13

**ОПРЕДЕЛЕНИЕ ПСИХОЭМОЦИОНАЛЬНОГО СОСТОЯНИЯ  
У ЛИЦ МОЛОДОГО ВОЗРАСТА С ХРОНИЧЕСКИМ  
ГЕНЕРАЛИЗОВАННЫМ ГИНГИВИТОМ**

**Кузнецова Н.С.**

Аспирант кафедры терапевтической стоматологии с курсом ИДПО.  
ГОУ ВПО Башкирский государственный медицинский университет  
МЗ РФ, E-mail: nadi12588@yandex.ru

**Аннотация:** при существующем ритме жизни огромное влияние на человека оказывает психоэмоциональный стресс, который выходит на первое место среди социальных проблем. В основе стресса лежит реакция организма на влияние внешних и внутренних факторов, направленная на сохранение постоянства внутренней среды организма. При этом постоянное психоэмоциональное напряжение приводит к развитию сложной системной реакции организма, которая влияет на все органы и системы, в том числе и на зубочелюстную систему. В данной области большое внимание следует уделять заболеваниям пародонта, распространенность которых по данным авторов может превышать 90% [1,3,5].

**Ключевые слова:** психоэмоциональный стресс, пародонт, хронический генерализованный гингивит, стоматологические индексы.

**Цель работы:** определить психоэмоциональное состояния у лиц молодого возраста с хроническим генерализованным гингивитом

**Материалы и методы:** обследование было проведено кафедре терапевтической стоматологии с курсом ИДПО ГОУ ВПО БГМУ МЗ РФ. Критериями отбора для обследования служили согласие на участие в исследовании, наличие хронического генерализованного гингивита и возраст 20-23 года. При этом пациенты были полностью проинформированы о пред-

стоящем исследовании и подписали информированное добровольное согласие на обследование. Стоматологический статус изучался у 50 человек при помощи упрощенного гигиенического индекса ОНI-s (Грин, Вермиллион, 1964 г); папиллярно-маргинально-альвеолярного индекса - РМА (Schour, Massler, 1948); комплексного периодонтального индекса - КПИ (П.А. Леус, 1988). Проводилось заполнение карты обследования пациента, включающая жалобы, перенесённые и сопутствующие заболевания, развитие настоящего заболевания, данные объективного исследования. Оценку психоэмоционального состояния проводили по шкале тревоги Спилбергера (State-Trait Anxiety Inventory – STAI) [2]. По данным этого этапа пациенты были разделены на 2 группы: 1 группа, контрольная, в которой были пациенты без признаков психоэмоционального стресса, 2 группа объединяла пациентов с выявленными нами признаками стресса. Далее был проведен комплекс мероприятий: контролируемая чистка зубов, обучение индивидуальной гигиене полости рта, профессиональная гигиена полости рта, даны рекомендации по индивидуальным средствам гигиены полости рта. Через 2 недели стоматологические индексы были определены повторно.

Результаты клинических данных подвергались вариационно-статистической обработке по критерию Стьюдента-Фишера (А.М. Мерков, М.Е. Поляков, 1974г.) с определениями средней арифметической (M), ее ошибки (m), критерия (t), вероятности нулевой гипотезы (Pt). Достоверными считали результаты, у которых процент допустимой ошибки был не более 5%, т.е.  $p < 0,05$ . Все расчеты проводили с помощью компьютерной программы MS Office 2007, SPSS 11,5.

**Результаты:** обследованные пациенты предъявляли жалобы на наличие налета на зубах, кровоточивость десен, неприятный запах изо рта, наличие пигментированных отложений, дискомфорт и болезненность десны,



боль от температурных раздражителей и во время еды. Данные стоматологических индексов представлены в таблице 1

Таблица 1

Стоматологический статус пациентов до нормализации гигиены полости рта и после

Индексы		ОНИ-S	КПИ	РМА,%
1 группа (n=23)	До	2,1± 0,7	2,6± 0,4	32± 1,7
	После	0,4± 0,2	0,5± 0,1	7± 1,0
2 группа (n=27)	До	2,2± 0,6	2,7± 0,3	35± 1,9
	После	0,4± 0,3	0,6± 0,3	16± 0,8

Первоначально стоматологический статус обеих групп демонстрировал неудовлетворительный уровень гигиены полости рта и среднюю степень воспаления десны, после проведения мероприятий по улучшению гигиены в 1 группе РМА=7± 1,0%, во 2 группе РМА=16± 0,8% при низких показателях ОНИ-S и КПИ.

После интерпретации данных по шкале тревоги Спилбергера, низкая тревожность была выявлена у 23 человек и составила  $28 \pm 2,2$  баллов. Пациенты с умеренной и высокой тревожностью составили 54% обследованных, их средний балл составил  $40,5 \pm 3,2$ .

### **Выводы:**

1. Из обследованных лиц молодого возраста с хроническим генерализованным гингивитом у 54% обследованных выявлена тревожность умеренной и средней степени по шкале тревоги Спилбергера;

2. у пациентов с признаками психоэмоционального стресса при хорошем уровне гигиены полости рта выявлены явления воспаления десны, которые практически отсутствовали у контрольной группы.

### **Литература:**

1. Аль-Табиб М.М., Герасимова Л.П., Кабирова М.Ф., Усманова И.Н., Фархутдинов Р.Р. Особенности стоматологического статуса у курящих пациентов молодого возраста // Медицинский вестник Башкортостана. - 2014. - Т. 9. - № 1. - с. 57 - 60.
2. Батаршев А.В. Базовые психологические свойства и самоопределение личности: Практическое руководство по психологической диагностике. - СПб.: Речь. - 2005. - С.44-49.
3. Кабирова М.Ф., Герасимова Л.П., Усманова И.Н., Каримова С.Р. Стоматологический статус лиц молодого возраста с хроническим гастродуоденитом // Современные проблемы науки и образования. – 2015. – № 5.
4. Леонова А. Б. Психическая надежность профессионала и современные технологии управления стрессом // Вестник Московского университета. Серия 14: Психология - 2007. - №3.
5. Усманова И.Н., Герасимова Л.П., Кабирова М.Ф., Туйгунов М.М., Усманов И.Р. Диагностические критерии хронического гингивита и пародонтита у лиц молодого возраста // Пародонтология. - 2014. - № 4 (73). - с. 44-49.

УДК.616.31:616.1

**ПРОФИЛАКТИКА ОСЛОЖНЕНИЙ ПРИ ПРОВЕДЕНИИ  
ОРТОПЕДИЧЕСКОГО ЛЕЧЕНИЯ У ЛИЦ С  
СЕРДЕЧНОСОСУДИСТЫМИ ЗАБОЛЕВАНИЯМИ, НОСИТЕЛЕЙ  
ИСКУССТВЕННЫХ ВОДИТЕЛЕЙ РИТМА**

**Маркова Г.Б., Крихели Н.И., Марков Б.П.**

Кафедра клинической стоматологии, кафедра ортопедической стоматологии и Кафедра ортопедической стоматологии и гнатологии МГМСУ

**Аннотация:** Ортопедическое лечение пациентов с сердечнососудистыми заболеваниями, носителей искусственных водителей ритма, (сердечные пэйсмейкеры) предполагает сложный комплексный подход со стороны врача-стоматолога и требует специальной подготовки, включающей комплекс мероприятий, направленных на восстановление функции зубочелюстной системы, благоприятный прогноз и профилактику возможных осложнений.

**Ключевые слова:** сердечнососудистая система, ортопедическое лечение, сердечные пэйсмейкеры, сердечная блокада, премедикации, медикаментозная подготовка.

Сопутствующие заболевания значительно осложняют работу стоматолога, особенно если они затрагивают сердечнососудистую систему. Они же прочно удерживают первенство среди самых распространенных и опасных болезней XXI века. Современная статистика свидетельствует, что они в 40—60% случаев являются причинами преждевременной смерти и инвалидности. Рост заболеваемости у лиц молодого возраста делает сердечнососудистые заболевания важнейшей медико-социальной

проблемой здравоохранения. Особую осторожность следует соблюдать при работе с пациентами, имеющими искусственные водители ритма (сердечные пейсмейкеры, которые используют при синдроме дисфункции синусового узла или при сердечных блокадах), поскольку электрическое оборудование стоматологического кабинета может влиять на их работу, вплоть до отказа. Если пациент является пользователем (носителем) водителя сердечного ритма (ВР) до проведения ортопедического лечения необходимо провести:

- сбор сведений о состоянии здоровья пациента (локализация ВР, дата его введения, тип ВР, уровень зависимости от ВР, частота пульса
- консультацию с кардиологом о планируемой помощи (вид, объем, характер, продолжительность, периодичность), возможности и сроки её проведения.
- избегать создания стрессовых ситуаций при проведении лечения (непродолжительное время ожидания приема, использование адекватных методов обезболивания)
- для уменьшения эмоционального напряжения при необходимости перед лечением целесообразно применить психотерапевтическую и фармакологическую премедикацию, использовать комбинированное местное обезболивание, заключающееся в индивидуально направленной премедикации и местной анестезии
- соблюдать осторожность при выборе препаратов для местного обезболивания.

При проведении амбулаторных стоматологических вмешательств с применением местной анестезии важными является оценка функционального состояния пациента, выбор адекватного обезболивания (премедикации или медикаментозной подготовки), выбор типа анестетика и концентрации в его растворе вазоконстриктора в зависимости от сопут-

ствующей патологии, тщательное планирование предстоящего стоматологического вмешательства, наблюдение и рекомендации пациенту после проведенного вмешательства. (С.А. Рабинович и соавт., 1999):

Оценку состояния пациента следует начинать с тщательного, целенаправленного сбора анамнеза, который должен быть стандартизирован. Оценку общего и психофизиологического состояния пациента проводят с установлением:

- психологического статуса пациента (тип личности, отношение к предстоящему вмешательству, страх перед вмешательством, тревожность);
- внешнего вид пациента, цвета его кожных покровов, особенно цвет губ (цианоз, анемия), особенностей слизистой оболочки полости рта, языка, потоотделения и т.д.);
- обмена веществ (масса тела, рост, температура тела) с учетом данных нормы, возрастных изменений, влияния сопутствующей патологии дыхания (частота и ритм), слышимые дыхательные шумы, кашель, деятельность вспомогательной дыхательной мускулатуры);
- кровообращения (пульс, АД, кровообращение в капиллярах - симптом белого пятна, наличие отеков, венозный застой с учетом данных нормы, а также изменений, связанных с возрастом или наличием сопутствующей патологии);
- соотношение показателей функций дыхания и кровообращения в норме (соотношение длительности вдоха и выдоха 1:2) и при наличии сопутствующей патологии (наличие одышки и др.) Если объем вмешательств по длительности, болезненности и травматичности не позволяет проводить обезболивание растворами, не содержащими вазоконстриктор, нужно отдать предпочтение препаратам, которые оказывают максимальный обезболивающий эффект при минимальном содержании в их составе ад-

ренина 1:200 000 и ниже. Необходимо соблюдать меры предосторожности против внутрисосудистого введения препарата.

- корректировка положения больного в кресле при манипуляциях, чтобы исключить малейшее давление на зону ВР, контакт с нею. Предпочтение отдается полулежачему положению; уровень ВР должен быть не ниже 10 мкА.

Особое значение имеет использование электроприборов (фотополимиризирующие лампы, ультразвуковые приборы и т.д.) и их надежное заземление; Все остальные электроприборы необходимо располагать на расстоянии не менее 30 см от пациента;

Следует проводить постоянного мониторинга сердечной деятельности в процессе лечения, постоянно в процессе работы контролировать артериальное давление и частоту сердечных сокращений, общее самочувствие пациента. Для уменьшения ортостатических нагрузок на сердечнососудистую систему рекомендуется однократное изменение положения тела пациента в кресле, в связи с чем обязательно использование слюноотсоса и пылесоса.

Для уменьшения времени проведения стоматологических манипуляций наиболее рациональной является работа с ассистентом. По завершении лечения не разрешать пациенту немедленно вставать. Перевод пациента в вертикальное положение должен проводиться медленно. Выбор препарата для местного обезболивания должен быть проведен с учетом объема, травматичности, болезненности и продолжительности стоматологического вмешательства. У пациента необходимо пальпаторно на лучевой артерии определить частоту и ритмичность сердечных сокращений, степень наполнения пульса. Это же нужно делать при появлении у пациента жалоб на чувство сердцебиения, замирания, толчков в области сердца, ощущения комка за грудиной, головокружения, дурноты, тошноты. В этих случаях необходимо прибегать к вызову специалистов (кар-

диолога, терапевта, бригаду скорой помощи), оценить пульс и измерить АД. Ортопедическое лечение пациентов, имеющих искусственные водители ритма (сердечные пейсмейкеры) предполагает сложный комплексный подход со стороны врача-стоматолога. Всегда следует помнить о здоровье человека, проводя специальную подготовку, которая включает в себя комплекс мероприятий, направленных на создание необходимых условий для проведения эффективного ортопедического лечения с целью восстановления функций зубочелюстной системы, благоприятного прогноза и предотвращения возможных осложнений.

**АНАЛИЗ БИОЭЛЕКТРИЧЕСКИХ ПОТЕНЦИАЛОВ  
ЖЕВАТЕЛЬНЫХ МЫШЦ И ТРАЕКТОРИЙ ДВИЖЕНИЯ  
НИЖНЕЙ ЧЕЛЮСТИ У ПАЦИЕНТОВ ОТ 18 ДО 25 ЛЕТ БЕЗ  
ПРИЗНАКОВ ПАТОЛОГИИ ВНЧС ДИАГНОСТИЧЕСКИМ  
КОМПЛЕКСОМ ВЮРАК.**

**Мельник А.С., Савельев В.В.**

Московский Государственный Медико-Стоматологический Университет

**Актуальность:** В стоматологической практике применяются и постоянно совершенствуются различные диагностические методы, позволяющие дать объективную оценку функциональному состоянию зубочелюстной системы (Лебедеко И.Ю., 2008; Ибрагимов Т.И., 2010; Набиев Н.В., 2011; Перегудов А.Б., 2011). Например, компьютеризированная кинезиография позволяет получить трехмерную графическую запись всевозможных движений нижней челюсти. Проанализировать цифровые значения движений нижней челюсти, отдельно в каждой плоскости и одновременно сразу в трех, и получить графические изображения. Движения нижней

челюсти обусловлены работой жевательных мышц, функцию которых можно исследовать с помощью компьютеризированной электромиографии. Электромиография дает объективную оценку биоэлектрической активности жевательных мышц при окклюзионных нарушениях, изменениях высоты нижнего отдела лица, и их взаимосвязи с развитием болевого синдрома челюстно-лицевой области, и также позволяет контролировать правильность ортопедического лечения (Лебеденко И.Ю., Перегудов А.Б., Маленкина О.А., 2012). Диагностический комплекс BioPak позволяет в режиме реального времени исследовать движения нижней челюсти и биоэлектрическую активность жевательных мышц.

**Ключевые слова:** кинезиография, электромиография, траектории движений нижней челюсти, биоэлектрическая активность жевательных мышц, физиологическая норма.

**Цель исследования:** изучение движений нижней челюсти и биоэлектрической активности жевательных и височных мышц у пациентов без признаков патологии ВНЧС в возрасте от 18 до 25 лет.

#### **Материал и методы исследования**

Нами было проведено клиническое и функциональное обследование 35 человек. Из них в исследование нами были отобраны 10 студентов 5 курса стоматологического факультета, которые не предъявляли жалоб со стороны ВНЧС.

Всем пациентам проводили исследования с использованием комплекса BioPak, включающего: компьютеризированную кинезиографию аппаратом «JawTracker3D» и поверхностную электромиографию аппаратом «BioEMG».



По результатам кинезиографии было выявлено, что среднее значение максимальной амплитуды открывания рта – 45,5 мм. (Рис. 1), среднее значение максимальной скорости при открывании и закрывании рта – 315/357 мм/сек. (Рис. 2), среднее значение протрузионных движений – 4,5 мм, среднее значение латеротрузионных движений – 7,8 мм. (Рис. 3). Линии траекторий ровные, накладываются друг на друга, отклонений не наблюдается, что соответствует физиологической норме.

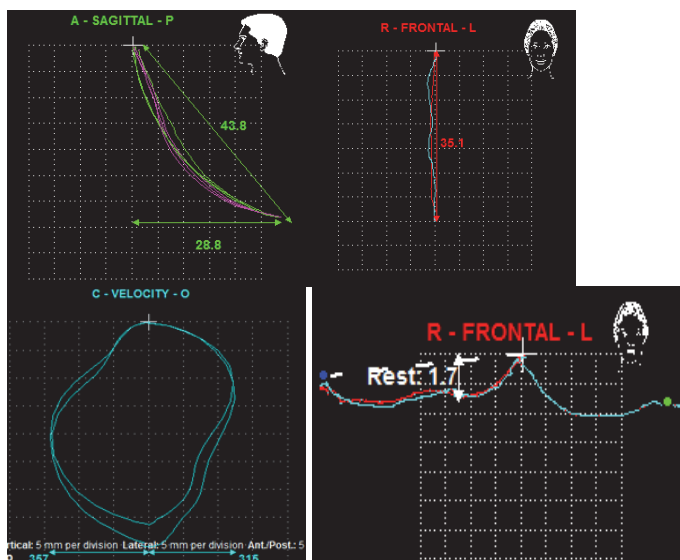


Рис. 1 Максимальное открывание

Рис. 2 Максимальное открывание и

Рис. 3 Латеротрузионные движения и закрывание рта

При анализе биоэлектрических потенциалов исследуемых мышц в покое и с максимальным волевым сжатием зубных рядов мы получили данные в пределах физиологической нормы (Рис.4,5). Среднее значение биоэлектрических потенциалов височных мышц «в покое» – 1.05 мВ,

жевательных мышц 1,1 мВ. Среднее значение биоэлектрических потенциалов с максимальным волевым сжатием челюстей височных мышц – 121 мВ, жевательных мышц 105 мВ. Процентное соотношение показателей симметрии и синергии характерно для нормы.

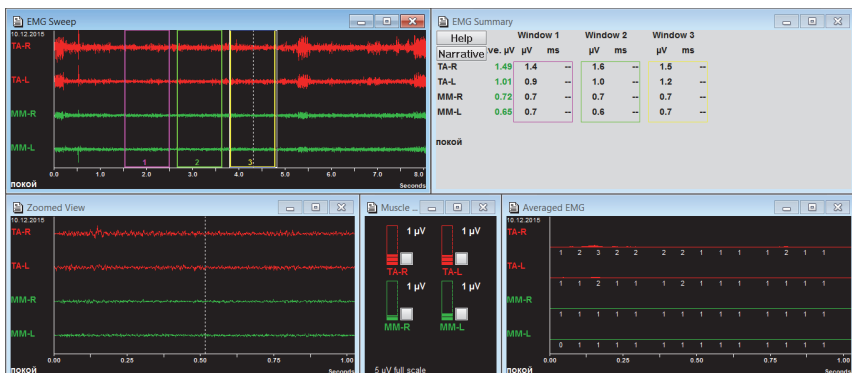


Рис. 4 Показатели биоэлектрических потенциалов в состоянии физиологического покоя.

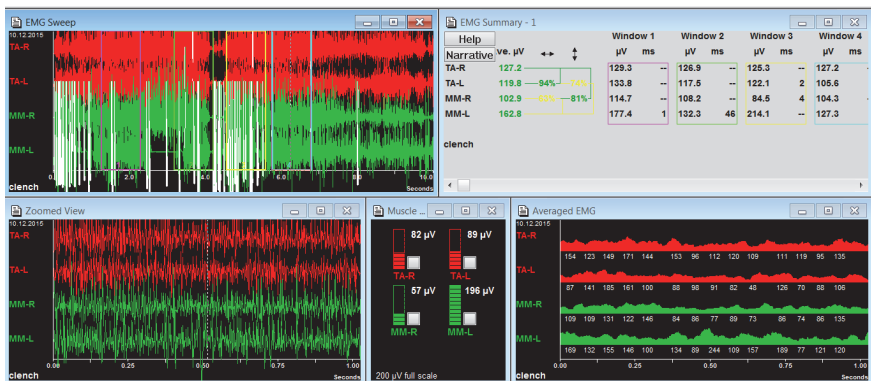

Рис. 5 Показатели биоэлектрических потенциалов с максимальным волевым сжатием зубных рядов.

Нами получены новые данные компьютеризированной кинезиографии и электромиографии у пациентов во взрослом возрасте (18-25 лет), которые укладываются в показатели физиологической нормы. Однако, у одного пациента с физиологической окклюзией и без жалоб со стороны ВНЧС, было выявлено неравномерное движение нижней челюсти при латеротрузионных движениях, а также в 2 раза относительно нормы повышены значения биоэлектрических потенциалов жевательных мышц, что позволяет предположить возможность развития мышечно-суставной дисфункции ВНЧС у данного пациента.

Применение методов компьютеризированной кинезиографии и электромиографии позволяет оценить функциональное состояние зубочелюстной системы. С помощью диагностического комплекса BioPak можно выявить на начальных стадиях отклонения от нормы работы мышц или движений нижней челюсти. Это подтверждает необходимость использования дополнительного диагностического обследования всех пациентов для ранней диагностики, в целях предотвращения возникновения патологии со стороны ВНЧС.

### **Литература:**

1. Лебеденко И.Ю., Арутюнов С.Д., Антоник М.М., Ступников А.А. Клинические методы диагностики функциональных нарушений зубочелюстной системы: Учеб пособие. - М.: МЕДпресс-информ, 2006. 105-112 с.
2. Перегудов А.Б., Орджоникидзе Р.З., Мурашов М.А. Клинический компьютерный мониторинг окклюзии. Перспективы применения в практической стоматологии. //Российский стоматологический журнал. - М., - №5. - 2008, - С.52-53.

3. Лебеденко И.Ю., Ибрагимов Т.И., Ряховский А.И. Функциональные и аппаратурные методы исследования в ортопедической стоматологии // медицинское информационное агентство - 2003. -127 с.
4. Логинова Н.К. Методы функциональной диагностики в стоматологии / Н.К. Логинова, С.Н. Ермольев, М.А. Белоусова - М.: Рио МГМСУ, 2014. – 164 с.
5. Маленкина О.А.. Особенности формирования мышечно-окклюзионного равновесия при полной реконструкции зубных рядов несъемными протезами: Автореф. дис. канд. мед. наук.- М. - 2011.
6. Перегудов А.Б. Диагностика эстетических нарушений и планирование комплексной реабилитации в клинике ортопедической стоматологии: Автореф. дис. докт. мед. наук.- М. - 2006.
7. Семенюк В.М., Смирнов К.В., Смирнова Ю.В. Электромиографическая активность жевательной мускулатуры у больных с частичной вторичной адентией, осложненной уменьшением межальвеолярного расстояния и дистальной окклюзией. // Институт стоматологии. - № 1.-2003.
8. Изучение движений нижней челюсти у лиц с физиологической окклюзией по показателям кинезиографии / Т.В. Климова [и др.] // Ортодонтия. – 2012. - № 1 (57). – С. 70.
9. Изучение показателей биопотенциалов мышц челюстно-лицевой области у лиц с физиологической и у пациентов с дистальной окклюзией зубных рядов/ Н.В. Набиев и [и др.] // Dental Forum. – 2012. - № 3. – С. 73 – 74.

**РЕГУЛЯТОРНЫЕ ИЗМЕНЕНИЯ  
БИОМИНСОДЕРЖАЩИХ СТРУКТУР  
НА ПОЗДНИХ СТАДИЯХ РАЗВИТИЯ ЗУБА  
Московский А.В., Уруков Ю.Н., Викторов В.Н.,  
Московская О.И., Евдокимова Т.В.**

ФГБОУ ВПО «Чувашский государственный университет  
им. И.Н. Ульянова», Чебоксары

**Аннотация.** С помощью люминесцентно-гистохимических методов определяли содержание катехоламинов, серотонина, гистамина в нервных волокнах, сосудах, тучных и гранулярных люминесцирующих клетках с 20 по 28 неделю эмбрионального развития зуба человека. Выявлены сроки появления люминесцирующих ГЛК и тучных клеток по времени совпадающие с активной дифференцировкой тканей эмбрионально развивающегося зуба.

**Ключевые слова:** эмбриогенез зуба, серотонин, катехоламины, гистамин

Эмбриональное развитие органов наиболее часто происходит под взаимным влиянием тканей, в основном эпителиальных и мезенхимальных [1]. Развивающиеся эмалевые органы образуются в результате внедрения в эпителий дифференцирующейся почки сгустившейся околозубной мезенхимы [2], но механизмы, влияющие на этот процесс остаются не изучены.

Представляют интерес и сообщения об участии биогенных аминов (БА) – катехоламинов (КА), серотонина (СТ), гистамина (Г) – в регуляции биологических процессов в развивающейся, интактной и воспалён-

ной пульпе зуба [5,6]. В пульпе зуба обнаружены рецепторы к БА и ферменты, участвующих в их инактивации [4]. Исследуя пульпу здоровых и больных пародонтитом пациентов, [5,7] отметили трехкратное увеличение уровня норадреналина и адреналина по сравнению с нормой. По мнению [6], катехоламины играют важную роль в регуляции внутрипульпарного давления в воспаленной пульпе как медиаторы вазоконстрикции. По мнению [8], при пульпите и пародонтите гистамин продуцируется вновь при помощи гистидиндекарбоксилазы пульпы зуба.

Тучные клетки (ТК) являются огромным по ёмкости депо медиаторов [1]. Благодаря секреции разнонаправленных по действию биогенных аминов, тучные клетки регулируют просвет и проницаемость сосудов, играя немаловажную роль в патогенезе отёка тканей. Содержание в цитоплазме тучных клеток гистамина и гепарина обуславливает их участие в острых и хронических воспалительных процессах в полости рта [2].

Распределение нейромедиаторов в развивающемся зубе и околозубных тканях на начальных этапах эмбриогенеза исследовалось ранее [3]. В доступной нам литературе мы не нашли сведений о воздействии нейромедиаторов на поздних этапах развития зубочелюстной системы. В связи с этим целью нашего исследования является выявление локализации нейромедиаторов в процессе дифференцировки и созревания клеток эмбрионального зуба.

### **Материалы и методы**

Эксперименты проведены на 60 эмбрионах человека в возрасте от 20 до 28 недель, полученных из гинекологических отделений больниц г. Чебоксары. Объектом исследования служили эмбриональные зачатки зубов человека.

Эмбрионы были разделены на пять групп по срокам их развития: 1-я – 20-21 недель, 2-я – 22-23 недели, 3-я – 24-25 недели, 4-я – 26 недель, 5-я – 27-28 недель.

Криостатные срезы нижней челюсти эмбрионов исследовали следующими методами: люминесцентно-гистохимическим методом Фалька – для избирательного выявления КА и серотонина в структурах эмбрионального зуба, люминесцентно-гистохимическим методом Кросса – с целью идентификации гистаминасодержащих структур зуба. Количественный подсчет уровня нейромедиаторов проводили на люминесцентном микроскопе МЛ-4 с применением фотометрической насадки ФМЭЛ-1А. Численные показатели снимались с цифрового вольтметра в условных единицах (у.е.). В каждом препарате было сделано по 20 измерений. Оценку статистической значимости полученных данных проводили по t-критерию Стьюдента.

### **Результаты исследований**

На 20-21 неделе эмбрионального развития в зачатке зуба увеличивается масса соединительной ткани, более мощной становится коронковая часть с первичными дентином и эмалью. Пульпа эмалевого органа уменьшается в объеме и редуцируется. Визуально наблюдается разрушение эмалевого органа и образование твердых тканей зуба.

В зубном сосочке появляются первые неравномерно люминесцирующие кровеносные сосуды. Нервных волокон, тучных клеток и гранулярных люминесцирующих клеток (ГЛК) не обнаружено.

С 22 по 23 неделю эмбрионального развития из центра зубного сосочка на его периферию прорастают сосуды. Иногда они имеют крестообразный ход. Содержание нейромедиаторов в них повышено по сравнению с предыдущим сроком: КА – в 2.2 раза, С – в 2.4 раза, а количество Г

имеет тенденцию к увеличению. На этом этапе в зубном сосочке впервые определяются адренергические нервные волокна. В зубном сосочке, а также по краю эмалевого органа, в области шеечной петли встречаются единичные слабосветящиеся тучные клетки и ГЛК. Гистаминсодержащие тучные клетки (1-2 в поле зрения) в развивающемся зубе человека имеют слабое свечение зеленого цвета, эти клетки имеют размеры от 5 до 6 мкм. Форма их разная, чаще всего округлая или овальная, реже – многоотростчатая. В тучных клетках имеется темное, нелюминесцирующее ядро и слабо люминесцирующая цитоплазма.

В отличие от тучных клеток ГЛК имеют большие размеры – до 9-11 мкм с разными по размеру гранулами. ГЛК насчитывается до  $3,5 \pm 0,07$  в поле зрения, они дают равномерное зеленое свечение. При сопоставлении серийных срезов развивающегося зуба и околозубных тканей обработанных одним методом Фалька, других – Кросса, выяснилось, что одни и те же клетки содержат как КА и С, так и Г.

С 24 по 25 неделю эмбриогенеза плода в зубном сосочке хорошо видны люминесцирующие разветвляющиеся кровеносные сосуды. Содержание КА и С по сравнению с 20 неделей развития в них несколько уменьшилось, а количество Г повысилось в 3,5 раза. По центру зубного сосочка проходят пучки люминесцирующих нервных волокон. Нервные волокна расположены по адвентиции сосудов и образуют здесь клубочки.

Вплотную к сосудам прилегают тучные клетки преимущественно вытянутой овальной формы. Содержание КА и С в них, по сравнению с предыдущим сроком, повышено: КА – в 2 раза, С – в 1.9 раза, а Г – понижено в 4.1 раза. ГЛК слабо люминесцируют, в них выявляются лишь единично светящиеся гранулы. Число этих клеток снизилось до 2-3 в поле зрения. Содержание нейромедиаторов в них падает: КА – в 1.9 раза, С – 1.6 раза, Г – 3 раза, по сравнению с предыдущим сроком.



На 26 неделе эмбрионального развития наблюдается деструкция основных эпителиальных структур эмалевого органа, что сопровождается снижением в них содержания нейромедиаторов. Содержание С и Г в стенках сосудов изменяется: КА имеет тенденцию к повышению в сравнении с 20 неделей эмбрионального развития, количество С в них увеличивается в 1.7 раза, а Г уменьшается в 1.6 раза. По стенкам сосудов проходят адренергические нервные волокна, которые разветвляются в слое одонтобластов. Концентрация КА, С и Г в нервных волокнах осталась в пределах предыдущего срока.

На этом возрастном этапе люминесцирующие тучные клетки и ГЛК находятся преимущественно по ходу сосудов и нервов в формирующейся пульпе зуба и в верхней части зубного сосочка.

Число тучных клеток, по сравнению с предыдущим сроком, увеличилось в 3 раза. В тучных клетках содержание нейромедиаторов увеличилось: КА – в 1.5 раза, С – 1.7 раза, Г – 2.1 раза. В ГЛК содержание КА и С увеличилось в 1.5 раза, а их число возросло в 2 раза.

На 27-28 неделе эмбрионального развития в пульпе зуба еще более четко просматривается сосудистый рисунок. В пульпе зуба встречаются диады и триады кровеносных сосудов, которые ближе к ее середине разветвляются и капиллярами подходят к верхушке сосочка. Содержание КА и С в них является максимальным и увеличивается по сравнению с 20-ой неделей в 6 раз, а Г – в 2.1 раза. Нервные волокна находятся в основном в адвентиции сосудов. Количество нейромедиаторов в них остается таким же, как и на предыдущем сроке.

Концентрация нейромедиаторов в тучных клетках также является максимальной. Число этих клеток увеличивается в сравнении с предыдущим сроком в 1.6 раза.

Максимальным является содержание нейромедиаторов в ГЛК. Их число возросло до 7-8 клеток в поле зрения. Тучные клетки и ГЛК диффузно распределены по всей пульпе зуба, но большая их часть сосредоточена в средней и нижней трети развивающейся пульпы зуба.

### **Заключение**

Таким образом, на стадиях развития зуба с 20 по 28 неделю в зубном сосочке люминесцентно – гистохимическим методами исследования выявляются вначале люминесцирующие кровеносные сосуды, а затем в них определяются нервные волокна. В 22 недели эмбрионального развития зуба появляются люминесцирующие ГЛК и тучные клетки, содержащие БАВ лишь в очень малом количестве. С увеличением срока эмбрионального развития увеличивается содержание нейромедиаторов в исследуемых структурах.

### **Литература:**

1. Быков, В. Л. Гистология и эмбриология органов полости рта человека / В. Л. Быков. – СПб. : «Специальная Литература», 1998. – 248 с.
2. Гемонов, В. В. Развитие и строение органов полости рта и зубов / В. В. Гемонов, В. В. Лаврова, Л. И. Фалин. – М. : Медицина, 2002. – 185 с.
3. Московский, А.В. Характеристика развития зуба человека в антенатальном периоде (люминесцентно-гистохимическое исследование) / А.В. Московский // Морфология. – 2005. – № 6. – С. 45-49.
4. Inoue, K. Immunocytochemical localization of serotonin, monoamine oxidase and assessment of monoamine oxidase activity in human dental pulp / K. Inoue, M. Mogi, R. Mori, J. Naito, S. Fukuda, C. R. Creveling // Brain Res. – 2000. – Vol. 853. – № 2. – P. 374-376.

5. Nagy, G. Quantitative analysis of catecholamines in human dental pulp / G. Nagy, Y. Bartha, T. Keresztes, E. Olveti, M. Madlena // *J. Endod.* – 2000. – Vol. 26. – № 10. – P. 596-598.
6. Nup, C. Quantitation of catecholamines in inflamed human dental pulp by high-performance liquid chromatography / C. Nup, P. Rosenberg, H. Linke, P. Tordik // *J. Endod.* – 2001. – Vol. 27. – № 2. – P. 73-75.
7. Shelburne, C. E. Serum antibodies to Porphyromonas gingivalis chaperone HtpG predict health in periodontitis susceptible patients / C. E. Shelburne, P. S. Shelburne, V. M. Dhople, D. G. Sweier, W. V. Giannobile, J. S. Kinney, W. A. Coulter, B. H. Mullally, D. E. Lopatin // *PLoS ONE.* – 2008. – Vol. 23. – №3(4). – P. 1984.
8. Shoji, N. Lipopolysaccharide stimulates histamine-forming enzyme (histidine decarboxylase) activity in murine dental pulp and gingival / N. Shoji, A. Yoshida, Z. Yu, Y. Endo, T. Sasano // *Arch Oral Biol.* – 2006. – № 7. – P. 137-142.

**ЗНАЧЕНИЕ СОРБЦИОННО-АППЛИКАЦИОННОЙ ТЕРАПИИ  
В ПАТОГЕНЕТИЧЕСКОМ ЛЕЧЕНИИ ХИРУРГИЧЕСКИХ  
СТОМАТОЛОГИЧЕСКИХ ЗАБОЛЕВАНИЙ**

**Нестеров О.В., Ксембаев С.С.**

ГБОУ ДПО «Казанская ГМА» Минздрава России

**Аннотация.** Рассмотрены принципы сорбционно-аппликационной терапии и сорбенты различных классов, используемых в хирургии. Представлены результаты эффективности клинического использования нового растительного сорбента «Целоформ» и его возможности в патогенетическом лечении хирургических стоматологических заболеваний.

**Ключевые слова:** хирургические стоматологические заболевания, сорбционно-аппликационная терапия, патогенетическое звено.

Среди множества методов местного лечения ран значительное место отводится сорбционно-аппликационной терапии, направленной на скорейшее очищение ран от микроорганизмов и продуктов их жизнедеятельности, а также некротических тканей за счет физической сорбции [2,3,4,7,16].

Считается, что сорбционно-аппликационная терапия при лечении ран челюстно-лицевой области должна быть основана на следующих принципах: комплексном воздействии на поврежденные ткани организма за счет специфической активности основы перевязочных средств; возможностью пролонгированного введения в рану лекарственных средств и дозирования их лечебных концентраций; предотвращением аккумуляции лекарств в органах и тканях [2,10].

За последние годы было опубликовано большое число научных работ, показывающих положительное влияние сорбентов на основе частично сшитых эфиров целлюлозы (целосорб, гелецел) [6]. Класс сорбентов с введенными лекарственными препаратами в сшитый поливиниловый спирт позволил разработать эффективную методологию лечения гнойно-некротических ран.

В ряде исследований отмечалось, что эффективным лечебно-профилактическим средством являются углеродные сорбенты, обеспечивающие очищение ран за счет избирательной сорбции токсинов, белков и микроорганизмов (аппликационные тканевые формы, порошкообразные, нетканые). По мнению специалистов, углеродные материалы целесообразно применять при лечении ран, отличающихся невысокой экссудацией [18,19,20].

Установлено, что гидрофильный сорбент поглощает с поверхности раны большое количество отделяемого с растворенными в нем токсинами и продуктами тканевого распада, снижает бактериальную обсемененность, предотвращает развитие гнойно-септических осложнений. Согласно результатам исследований одним из перспективных направлений в лечении ран является применение неионогенных порошкообразных гидрофильных сорбентов, обладающих способностью обеспечивать пролонгированный отток раневого отделяемого [13].

Эффективным является метод комбинирования гидрофильных и гидрофобных сорбентов. Применение аппликационной формы листового волокнистого сорбента САМ на основе порошкообразных водонабухающих и углеродных сорбентов показало, что наряду с оттоком раневого отделяемого они обеспечивают избирательную сорбцию микрофлоры [2].

Некоторыми авторами [1] в качестве средств сорбционной терапии предложено использование неселективного кремнийсодержащего

сорбента, обладающего выраженным адсорбирующим действием в отношении, как нежизнеспособных тканей, так и микробных тел. Исследователи отмечают, что применение гидропрессивно-сорбционной терапии при лечении гнойных ран в эксперименте позволило достоверно ускорить сроки очищения ран от гнойно-некротических тканей, микробных тел, появления грануляционной ткани.

Среди инновационных подходов в лечении ран следует отметить способ сорбционно-аппликационной терапии, основанный на использовании обогащенного цеолита, обладающего высокой сорбционной активностью. На его основе предложены оптимальные композиции лекарственных препаратов для применения в различные фазы раневого процесса [8]. Установлено, что обогащенный цеолит обладает высокой сорбционной активностью по отношению к микрофлоре и белкам раневого отделяемого, обеспечивая очищение инфицированных ран, как с умеренной, так и с выраженной экссудацией.

Некоторыми авторами в качестве сорбционного перевязочного материала предложено применять покрытие полифепан. Этот материал поглощает раневой экссудат и сорбирует микроорганизмы [9].

Имеющиеся данные свидетельствуют о том, что наиболее эффективным является раннее применение аппликационной сорбции. Установлено, что во многих случаях при применении аппликационной сорбции отмечается снижение бактериальной обсемененности раны. Одним из факторов, снижающих воспалительную реакцию, являлось удаление тканевых и бактериальных токсинов, а также биологически активных метаболитов, являющихся медиаторами воспаления. Под влиянием сорбционно-аппликационной терапии возрастает скорость появления грануляций и уменьшения раневой поверхности [17].

В ряде исследований была установлена эффективность местного применения сорбента из хлопковой целлюлозы «Целоформ» [5,11,14,15]. Р.А. Галимов и соавт. (2012) отметили позитивные сдвиги в морфологической картине раны: сохранность структуры эпидермиса и отсутствие нарушений целостности базальной мембраны, менее выраженные патологические изменения в структуре придатков и более активная пролиферативная реакция лимфоцитов, как сдерживающий фактор развития инфекции и благоприятного течения воспалительного процесса [5]. В исследовании М.Н. Хадыевой и соавт. (2012) установлено, что сорбент «Целоформ» содержит существенно большее количество свободных радикалов, чем исходное сырьё, и при местном использовании оказывает позитивное влияние на количество свободных радикалов в очаге воспаления [14]. Л.Н. Хафизова и соавт. (2015) отметили хорошие адгезивные, паропроницаемые и дренирующие свойства сорбента «Целоформ», которые позволяют «дышать» операционной ране и в то же время защищают ее от негативного воздействия агрессивных факторов полости рта (микрофлоры, остатков пищи и т.п.) [15].

В наших исследованиях было установлено, что после нанесения сорбента «Целоформ» на поверхность раны происходит впитывание им жидкости с удержанием ее как за счет капиллярных сил, так и благодаря образованию гелевых структур на поверхности частиц целлюлозы. При этом важно отметить, что данный сорбент, с одной стороны, сорбирует жидкость, но с другой – препятствует высыханию поверхности раны и возникновению на ней твердых образований, вызывающих образование рубцов в процессе заживления. Кроме того, влажный слой «Целоформа» предотвращает потерю жидкости неповрежденными клетками организма. При этом биогенные вещества, содержащиеся в раневой жидкости, также адсорбируются частицами «Целоформа». Процессы массообмена вблизи

поверхности раны вследствие этого резко замедляются, как за счет понижения линейной диффузии, так и сорбции на поверхности частиц целлюлозы. Процесс сорбции «Целоформом» раневой жидкости сопровождается существенным падением уровня парциального давления кислорода вблизи поверхности раны. «Целоформ» в данном случае выступает в роли «пассивного антиоксиданта», сначала удаляя кислород с поверхности раны вместе с впитываемой жидкостью, а затем (во влажном состоянии), препятствуя его доступу из воздуха. Кроме того, «Целоформ» сорбирует и находящиеся в раневой жидкости свободные радикалы [12].

Вышеописанные явления (образование гелевых структур на поверхности частиц сорбента, двоякое свойство сорбента – сорбция жидкости с препятствием высыханию раны, резкое замедление процессов массообмена на поверхности раны) должны приводить к практически полному прекращению обмена веществ у патогенных микроорганизмов и удалению продуктов их метаболизма (что подтверждается наличием ранее описанных выраженных бактерицидных свойств сорбента «Целоформ») и могут, на наш взгляд, представлять собою механизм его противомикробного действия.

Таким образом, проведенные исследования показали, что использование сорбента «Целоформ» является патогенетически обоснованным эффективным направлением в лечении и профилактике местных инфекционных осложнений раневого процесса челюстно-лицевой области.

#### **Литература:**

1. Абакумов, В.И. Применение региональной гидропрессивно-сорбционной терапии в комплексе лечения больных с гнойными ранами: автореф. дис. ... канд. мед. наук / В.И. Абакумов.— Воронеж, 2005.—24 с.



2. Адамян, А.А. Разработка новых биологически активных перевязочных средств и методология их применения / А.А. Адамян, С.В. Добыш, Л.Е. Килимчук [и др.] // Хирургия.—2004.—№ 12.—С.10—14.
3. Биологически активные перевязочные средства в комплексном лечении гнойно-некротических ран: метод. рекомендации / под общ. ред. В.Д. Федорова, И.М. Чижа.—М., 2000.—38 с.
4. Вавилов, Ю.Г. Экологичный биосорбент на основе хлопковой целлюлозы / Ю.Г. Вавилов, В.К. Половняк, С.С. Ксембаев // Научно-технический вестник Поволжья.—2011.—№ 3.—С.7—15.
5. Галимов, Р.А. Сорбционно-аппликационная терапия гнойно-воспалительных процессов в клинической стоматологии / Р.А. Галимов, М.Н. Хадыева, О.В. Нестеров, С.С. Ксембаев // Практическая медицина.—2012.—№ 1.—С.113—115.
6. Кабисова, Г.С. Применение сорбционно-аппликационной терапии в местном лечении гнойно-воспалительных заболеваний челюстно-лицевой области / Г.С. Кабисова, И.С. Копецкий // Медицинский вестник МВД.—2012.—№ 4.—С.11—15.
7. Крюкова, В.В. Применение сорбционных технологий в комплексном лечении гнойных ран / В.В. Крюкова, Н.И. Богомолов, Н.Н. Богомолова, С.И. Курупанов // Сибирский медицинский журнал.—2003.—Т. 40, № 5.—С.28—31.
8. Крюкова, В.В. Патогенетическое обоснование сорбционно-аппликационной терапии гнойных ран: автореф. дис. ... канд. мед. наук / В.В. Крюкова.—Чита, 2005.—20 с.
9. Лукьяненко, А.В. К вопросу о тактике хирургического лечения посттравматических деформаций лица / А.В. Лукьяненко,

- И.М. Садовский, М.И. Куприянов // Российский стоматологический журнал.—2008.—№ 3.—С.40—41.
10. Недосейкина, Т.В. Современные направления комплексного лечения больных с флегмонами челюстно-лицевой области и шеи / Т.В. Недосейкина, А.А. Глухов, Н.Г. Коротких // Фундаментальные исследования.—2014.—№ 4.—С.641—646.
  11. Нестеров, О.В. Сорбционно-аппликационная терапия гнойно-воспалительных заболеваний челюстно-лицевой области / О.В. Нестеров, С.С. Ксембаев, Р.А. Галимов // Вестник Чувашского университета.—2014.—№ 2.—С.306—310.
  12. Нестеров, О.В. Механизм противомикробного действия растительного сорбента «Целоформ» /О.В. Нестеров, С.С. Ксембаев, Е.Е. Нестерова //Современные проблемы науки и образования. – 2015. – № 6. – Режим доступа: <http://www.science-education.ru/130-23159>.
  13. Олтаржевская, Н.Д. Перевязочные материалы с пролонгированным лечебным действием / Н.Д. Олтаржевская, М.А. Коровина, Л.Б. Савилова // Российский хим. журнал.—2002.—Т. XLVI, № 1.—С.133—141.
  14. Хадыева, М.Н. Обоснование применения сорбента Целоформ при лечении гнойно-воспалительных заболеваний челюстно-лицевой области / М.Н. Хадыева, Р.А. Галимов, С.С. Ксембаев // Казанский медицинский журнал.—2012.—№ 2.—С.315—317.
  15. Хафизова, Л.Н. Физико-химическое обоснование эффективности сорбента «Целоформ» для защиты и лечения открытой раневой поверхности / Л.Н. Хафизова, И.Н. Мусин, С.С. Ксембаев, О.В. Нестеров // Вестник технологического университета.—2015.—Т.18, № 9.—С.178—181.

16. Albandar, J.M. Periodontal diseases in North America / J.M. Albandar // *Periodontol.*—2002.—Vol. 29.—P.31—69.
17. Edwards, J.V. Modified cotton gauze dressing that selectively absorb neutrophil Elastase activity in solution / J.V. Edwards, D.R. Yager, I.K. Cohen [et al.] // *Wound Repair Regen.*—2001.—№ 9.—P.50—58.
18. Narayan, R.J. Medicinal applications of diamond particles and surface / R.J. Narayan, R.D. Boehm, A.V. Sumant // *Materials Today.*—2011.—Vol. 14, № 4.—P.154—163.
19. Vaijyanthimala, V. Functionalized fluorescent nanodiamonds for biomedical applications / V. Vaijyanthimala, H.C. Chang // *Nanomedicine.*—2009.—Vol. 4, № 1.—P.47—55.
20. Zhu, Y. The biocompatibility of nanodiamonds and their application in drug delivery systems / Y. Zhu, W. Li, Y. Zhang [et al.] // *Theranostics.*—2012.—Vol. 2, № 3.—P.302—312.

## **ПЛАСТИКА ПЕРФОРАЦИИ ДНА ВЕРХНЕЧЕЛЮСТНОЙ ПАЗУХИ**

**Рябых Л.А., Мингазева А.З.**

Государственное бюджетное образовательное учреждение высшего  
профессионального образования БГМУ Минздрава России,  
Клиническая стоматологическая поликлиника БГМУ, г. Уфа

**Аннотация.** В статье отражены результаты исследования авторов по эффективности пластики дна верхнечелюстной пазухи при её перфорации. Полученные результаты свидетельствуют об эффективности применения биопластического материала «Коллоста».

**Ключевые слова:** пластика, верхнечелюстная пазуха, перфорация, биопластический материал.

Одной из причин значительного количества одонтогенных верхнечелюстных синуситов является перфорация верхнечелюстной пазухи [2, 3].

Перфорация дна верхнечелюстной пазухи может произойти во время удаления больших, реже малых коренных зубов верхней челюсти. Этому способствуют анатомические особенности взаимоотношения между корнями этих зубов и дном верхнечелюстной пазухи. Особенно при пневматическом типе строения пазухи, при котором верхушки корней больших и малых коренных зубов отделены от ее дна тонкой костной перегородкой, иногда корни зубов имеют непосредственный контакт с выстилающей ее слизистой оболочкой. Нередко при хроническом периодонтите кость, отделяющая корни зубов от верхнечелюстной пазухи, рассасывается, ткань патологического очага спаивается с ее слизистой оболочкой. При удалении такого зуба слизистая оболочка пазухи разры-

вается, образуется сообщение ее с полостью рта через альвеолу удаленного зуба. Следует также отметить, что перфорация дна верхнечелюстного синуса может произойти и по вине врача, что бывает при травматичном удалении зуба или во время исследования альвеолы хирургической ложкой, когда ее грубо продвигают вверх, пытаясь с усилением удалить патологическую грануляционную ткань или оставшуюся гранулему со дна альвеолы.

До настоящего времени при значительном дефекте дна верхнечелюстного синуса и отсутствии в нём воспалительного процесса применяются основные способы пластики: щечно-десневым слизисто-надкостничным лоскутом или слизисто-надкостничным лоскутом с твердого неба. Однако возникают трудности при перемещении слизисто-надкостничного лоскута к месту дефекта, особенно если имеется соустье в области второго или третьего моляра. У основания образуется складка, где лоскут не прилегает к кости. Кроме того, после взятия слизисто-надкостничного лоскута на твердом небе возникает довольно обширная раневая поверхность. Как правило, заживление наступает на 8-9 день, но иногда разросшаяся рубцовая ткань на месте взятия трансплантата может в дальнейшем причинять существенное неудобство, а недостаток материала послужит причиной появления нового ортоназального сообщения. Поэтому альтернативными являются методы с использованием биоматериалов с высокими остеоиндуктивными и противовоспалительными показателями.

Разработка новых, доступных, мало травматичных методов лечения острых перфораций дна верхнечелюстного синуса с применением биопластических материалов, позволяющих не только сохранить целостность альвеолярного отростка, но и улучшить репаративные процессы в костной ране, остается актуальной.

В настоящее время на медицинском рынке широко представлены аллогенные, ксеногенные и аллопластические материалы.

Из вышеперечисленных материалов для применения в стоматологии представляет интерес биопластический материал нового поколения «Коллост», полученный из кожи крупного рогатого скота, который близок по биохимическому составу и структуре к человеческому коллагену. «Коллост» представляет собой коллаген I типа (нативный нереконструированный коллаген с сохраненной фибриллярной структурой). Коллаген I типа относится к группе нулевого риска передачи вирусных и микробных инфекций [4]. «Коллост» характеризуется биосовместимостью с тканями человека, не вызывает реакции отторжения, обладает физиологической интеграцией с тканями организма. В то же время, являясь матрицей для направленной тканевой регенерации, он активизирует образование собственного коллагена, направляя передвижение остеобластов по коллагеновой матрице, тем самым обеспечивая их нормальное функционирование и дифференцировку, благодаря чему более интенсивно происходят репаративные процессы в тканях [1]. В последствии он рассасывается, причем продукты лизиса участвуют в обменных процессах репарации.

**Цель исследования.** Оценка эффективности применения биопластического коллагенового материала «Коллост» для пластики дна верхнечелюстной пазухи при острой перфорации.

**Материал и методы.** Под наблюдением находилось 26 больных, из них 16 (61,5%) женщин и 10 (38,5%) мужчин в возрасте от 20 до 45 лет, которым проводилась операция удаления зубов верхней челюсти по поводу хронического гранулирующего или гранулематозного периодонтита или их обострения, осложненная перфорацией дна верхнечелюстного синуса. У 76,9% больных перфорация диагностирована во время удаления зуба, у 23,1% через 1-2 дня после повторного обращения больных

с жалобами на кровянистые выделения из альвеолы, на попадание жидкости из полости рта в полость носа и воздуха из полости носа в рот. Соустье чаще возникало при удалении первого (у 15 больных), второго (у 8) и третьего моляра (у 3). Величина соустья была различной от 0,5 до 1 см.

У большинства обследованных больных с перфорацией верхнечелюстной пазухи на рентгенограмме, которая проводилась до операции удаления зуба, был выявлен деструктивный процесс у корней удаленного зуба.

Всем больным с перфорацией дна верхнечелюстного синуса проводилось рентгенологическое исследование придаточных полостей носа, затемнения в пазухе не отмечалось.

В зависимости от способа устранения соустья полости рта с верхнечелюстной пазухой все больные разделены на две группы (основная и контрольная) идентичных по полу, возрасту и величине соустья.

В контрольной группе больным (10 человек) после обработки альвеолы раствором фурацилина (1:5000), раствором «Тантум Верде», альвеолу на 1/3 заполняли губкой с гентамицином, оставшуюся часть альвеолы заполняли кровью. Для удержания кровяного сгустка в альвеоле, ее стенки частично скусывали и максимально сближали края десны. Кроме того, на устье альвеолы накладывали тонкий слой йодоформной марли с фиксацией шелковыми швами к краям десны. Марлю удаляли на 5-7-й день, когда стенки альвеолы покрывались грануляционной тканью.

Больным основной группы (16 человек) антисептическую обработку альвеолы проводили, как в контрольной группе. Затем в альвеолу на границе с дном верхнечелюстной пазухи укладывали мембрану «Коллост», чтобы она выступала за края дефекта на 0,3-0,5 см. Перед применением ее помещали в стерильный физиологический раствор с добавлением в него гентамицина на 20-30 минут. Оставшуюся часть альвеолы заполняли порошком «Коллост» не более 0,25 г, так как при вступлении

в контакт с любыми жидкостями, в том числе и с кровью, порошок увеличивается в объеме в несколько раз. Образование кровяного сгустка происходило очень быстро, потому что порошок наряду с другими свойствами обладает гемостатическими свойствами. В обеих группах назначали сосудосуживающие капли в нос.

**Результаты исследования.** Послеоперационный период у всех больных основной группы протекал благоприятно. На вторые сутки после операции пациенты жалоб не предъявляли. Отек мягких тканей в области операционного поля наблюдался в течение одного-двух дней у 93%, в течение 3-х дней у 7% пациентов. Альвеола была заполнена кровяным сгустком. Через одну неделю при осмотре альвеола была заполнена грануляционной тканью. Полная эпителизация поверхности раны завершилась к 10-14 дню (в зависимости от ее размеров). Отмечалась отрицательная рото-носовая проба. На рентгенограмме придаточных пазух носа затемнения в верхнечелюстной пазухе не отмечалось.

Контрольный осмотр пациентов через 6 месяцев деформации и снижения высоты альвеолярного края в области удаленного зуба, осложненного острой перфорацией дна верхнечелюстной пазухи не отмечалось. На прицельной рентгенограмме выявлено полное восстановление костной ткани в альвеоле.

В контрольной группе на вторые сутки наблюдали положительную динамику. Больные предъявляли жалобы на умеренно выраженные боли и отек в околочелюстных мягких тканях, отек слизистой оболочки в области операционной раны. У 9 (90%) больных отек сохранялся в течение 4-5 суток. Альвеола также была заполнена кровяным сгустком. Через одну неделю отмечалось частичное заполнение альвеолы грануляционной тканью. Эпителизация раны завершилась только на 25-30-е сутки. На рентгенограмме придаточных пазух носа затемнения в верхнече-



люстной пазухе не отмечалось. При осмотре через 6 месяцев в области альвеолярного отростка отмечалась деформация и снижение высоты альвеолярного края приблизительно на 1/3 длины корня. Над устьем альвеолы альвеолярный край имел вогнутую форму. Полное восстановление костной ткани в альвеоле отмечалось только через 8 месяцев. У одного больного в контрольной группе на 6-е сутки отмечено расхождение швов и выпадение кровяного сгустка, положительная рото-носовая проба. На рентгенограмме снижение прозрачности верхнечелюстной пазухи. Дальнейшая реабилитация пациента проводилась в условиях стационара.

Полученные результаты свидетельствуют об эффективности применения биопластического коллагенового материала «Коллост» при устранении перфоративного отверстия дна верхнечелюстной пазухи, при котором в послеоперационном периоде оптимизируются процессы репаративной регенерации, что позволяет рекомендовать описанную методику в практику стоматологов-хирургов.

### **Литература:**

1. Игнатьева Н.К. Коллаген – основной белок соединительной ткани // Этическая медицина. – 2005. - №IV (3). – С. 247-256.
2. Уваров В.А. Одонтогенные воспалительные процессы. – Л.: Медицина, 1997. – 75 с.
3. Хирургическая стоматология: Учебник / Под ред. Т.Г. Робустовой. – 4-е изд., перераб. и доп. – М.: ОАО «Издательство «Медицина», 2011. – 688 с.
4. Klein A.W. Collagen substitutes bovine collagen / Clin. Plast. Surg. – 2001. – 28 (1): p. 53-63.

**ПРОФИЛАКТИКА ЛУНОЧКОВОГО КРОВОТЕЧЕНИЯ  
У БОЛЬНЫХ ПРИ СОПУТСТВУЮЩИХ СОМАТИЧЕСКИХ  
ЗАБОЛЕВАНИЯХ**

**Рябых Л.А., Аверьянов С.В., Казакова Е.А.**

Государственное бюджетное образовательное учреждение высшего профессионального образования башкирский государственный медицинский университет Минздрава РФ, Клиническая стоматологическая поликлиника БГМУ, ГБУЗ РБ Стоматологическая поликлиника №1, г. Уфа

**Аннотация.** Целью исследования являлось изучение клинической эффективности при проведении комплекса лечебных мероприятий для профилактики луночкового кровотечения при гипертонической болезни и инфекционном гепатите.

**Ключевые слова:** профилактика, луночковое кровотечение, гипертоническая болезнь, инфекционный гепатит.

Профилактика луночкового кровотечения на стоматологическом хирургическом амбулаторном приеме, особенно у пациентов, имеющих наличие сопутствующих заболеваний, приводящих к возникновению первичного или вторичного кровотечения после операции удаления зуба, до настоящего времени остается проблемой и не утратила своей актуальности, не смотря на достаточное количество гемостатических средств. Естественно удаление зуба, как всякая другая операция, сопровождается кровотечением. Через несколько минут кровь в лунке свертывается и кровотечение прекращается. Организация в лунке кровяного сгустка приводит к заживлению костной раны [1, 5]. Однако в некоторых случаях кровотечение самостоятельно не останавливается, продолжается длительно.

тельное время. Кровотечение из лунки может возникнуть сразу же после операции, через полчаса, час, сутки и более после удаления зуба. Причиной луночкового кровотечения может быть какой-либо местный или общий фактор: травматичное удаление зуба с разрывом или размозжением мягких тканей, отломом части альвеолы или межкорневой перегородки, наличие острого воспалительного процесса в области удаленного зуба, гнойное расплавление кровяного сгустка в связи с развитием альвеолита, воздействие слюны, которая обладает антикоагулянтной способностью и вызывает расплавление сгустка крови, повреждение аномально расположенного внутрикостного сосуда, наличие внутрикостной сосудистой опухоли, наличие или добавления вазоконстриктора к анестетикам, заболевания, характеризующиеся нарушением сосудистой системы (острый лейкоз, геморрагические диатезы, инфекционный гепатит, септический эндокардит, скарлатина и др.), гипертоническая болезнь, прием антикоагументов прямого и непрямого действия.

В исследованиях Н.Е. Пермяковой (2005), Вишняк Г.Н. (1986) и др. отмечено, что операция удаления зуба осложняется луночковым кровотечением у 0,25-0,44 % больных. Среди других осложнений частота возникновения кровотечений после операции удаления зуба составляет 15,4%-15,9% [1,2,3]. По данным Г.Н. Вишняка (1986) и Артюнова С.А. (2000), луночковые кровотечения, как первичные, так и вторичные, в 77,4% случаев связаны с местными причинными факторами, а в 22,6% - с общими. Эти данные аналогичны данным Л.З. Полонского (1965). Целью настоящего исследования. Оценка клинической эффективности при проведении комплекса лечебных мероприятий для профилактики луночкового кровотечения при общих соматических заболеваниях.

Материал и методы исследования. Под наблюдением находилось 67 пациентов, из них 35 (52,2%) женщин и 32 (47,8 %) мужчин в возрасте

от 31 до 65 лет, которым операция удаления зуба проводилась на фоне общих соматических заболеваний: инфекционный гепатит, гипертоническая болезнь и прием антикоагулянтов при заболеваниях сердечно-сосудистой системы, в анамнезе у которых удаление зубов сопровождалось первичным или вторичным кровотечением.

Так как процесс свертывания крови нарушается у больных, получающих антикоагулянты непрямого действия (неодикумарин, фенилин, синкумарин, кардио-магнил, аспирин-кардио и др.), подавляющие функцию образования протромбина печенью, у лиц, перенесших инфекционный гепатит, а также страдающих гипертонической болезнью.

Операция удаления зуба у пациентов с общими соматическими заболеваниями включала два этапа.

1-этап: перед хирургическим вмешательством пациентам проводили общий анализ крови, определяли количество тромбоцитов, время свертывания крови и продолжительность кровотечения. При отклонении показателей гемостаза от физиологической нормы проводили лечебные мероприятия, направленные на повышение функциональной активности свертывающей системы крови (введение раствора кальция хлорида, аскорбиновой кислоты, викасола и др. препаратов). Дозу орального антикоагулянта оставляли без изменения, в пределах терапевтического эффекта, в зависимости от патологии, так как снижение дозы препарата могло привести к недостаточному антитромбическому действию и к формированию тромба. У пациентов с гипертонической болезнью при повышении давления проводили гипотензивную терапию. После удаления зуба пациенты с гипертонической болезнью продолжали прием гипотензивных препаратов, которые принимали ранее, при лечении данного заболевания.

2 –этап: этап операции удаления проводили под местным обезболиванием Sol Ultrakaii 4%-1,8 ml, атравматичной экстракцией зуба с со-

хранением стенок лунки и минимальной травматизацией окружающих тканей. Непосредственно после удаления в лунку помещали порошок Коллост, не более 0,25 гр., так как при вступлении в контакт с любыми жидкостями, в том числе и с кровью, порошок увеличивается в объеме в несколько раз. Образование кровяного сгустка происходило очень быстро, потому что порошок наряду с другими свойствами обладает гемостатическими свойствами. Сверху укладываем мембрану Коллост, предварительно замоченную в аутокрови в течение 10-15 минут (взятой из кубитальной вены), и смоделированную по размеру краев лунки. Мембрану фиксировали 2-4 швами, затем над лункой накладывали тампон, пропитанный 5% раствором аминокaproновой кислоты на 10-15 минут.

Результаты исследования. Послеоперационный период у всех больных протекал благоприятно. На вторые сутки после операции пациенты жалоб не предъявляли. Альвеола была заполнена кровяным сгустком, который находился под мембраной. Через одну неделю при осмотре альвеола была заполнена грануляционной тканью. Полная эпителизация поверхности раны завершилась к 12-14 дню (в зависимости от её размеров).

Благодаря вышеописанной последовательности и комбинации лечебных мероприятий достигался надежный гемостаз, ускорялось заживление лунки.

Полученные результаты свидетельствуют об эффективности применения биопластического коллагенового материала Коллост в комплексной терапии для профилактики луночкового кровотечения и оптимизации процессов репаративной регенерации, что позволяет рекомендовать описанную методику в практику стоматолога-хирурга.

## **Литература:**

1. Артюнов С.А. «Каталюгем»-новые препараты для остановки кровотечения при стоматологическом вмешательстве/ С.А. Артюнов// Материалы «Международного конгресса стоматологов.» Грузия. Тбилиси. 20-22 сентября 2000.- Тбилиси, 2000.с.36-37
2. Вишняк Г.Н., Бернадская Г.Л., Щербина Л.Г., Павлова В.А. Применение амифера для профилактики кровотечений после удаления зуба// Профилактика стоматологических заболеваний.- М.: 1986.-с. 127-128
3. Тимофеев А.А. Челюстно-лицевая хирургия: учеб./ А.А. Тимофеев. Киев: Медицина, 2010. С.133-151
4. Пермякова Н.Е. комплексная профилактика вторичных луночковых кровотечений после удаления зубов у больных гемофилией: автореферат:дис.канд.мед.наук.-Пермь-2005-27

**ИСПОЛЬЗОВАНИЕ МЕЖДУНАРОДНОГО СТАНДАРТА ISIS ДЛЯ  
ОЦЕНКИ И СРАВНЕНИЯ КАЧЕСТВА ИННОВАЦИОННОЙ  
СИСТЕМЫ ПОВЕРХНОСТИ HST™ ИМПЛАНТАТОВ  
КОМПАНИИ HUMANA DENTAL GBMH.**

**Савранский Ф.З.<sup>1</sup>, Гришин П.О.<sup>2</sup>, Сулимов А.Ф.<sup>3</sup>, Симахов Р.В.<sup>4</sup>**

<sup>1</sup> Иерусалимский Еврейский Университет, Израиль,  
г.Иерусалим [elinaelina16@hotmail.com](mailto:elinaelina16@hotmail.com) + 972 52222 9900

<sup>2</sup> ГОУ ВПО «Казанский ГМУ» Россия, г.Казань.  
[Phlus8@mail.com](mailto:Phlus8@mail.com) +79274093860

<sup>3</sup> ГБОУ ВПО Омский ГМУ, Россия, г. Омск.  
[afsulimov@yandex.ru](mailto:afsulimov@yandex.ru) +79139763514

<sup>4</sup> ГБОУ ВПО Омский ГМУ, Россия, г. Омск.  
[romadoc@yandex.ru](mailto:romadoc@yandex.ru) +79136281271

**Аннотация.** В статье представлены результаты исследования на SEM, EDS и XPS – X-ray динамику улучшения поверхностей имплантатов SLA и RBM модифицированными методами. Разработанная новая технологическая концепция обработки поверхности имплантатов компанией Humana Dental GbmH HST™ дала возможность получить хорошо структурированную и абсолютно чистую поверхность идентичную поверхности имплантатам ведущих мировых производителей и соответствующую международным стандартам ISIS необходимую для успешной остеоинтеграции.

**Ключевые слова:** методы SLA, RBM и HST™, имплантаты, остеоинтеграция, структурированная пористая поверхность.

## **Актуальность.**

Развитие новых технологий, усовершенствование методов оперативного вмешательства, правильное планирование и выбор ортопедической конструкции позволили добиться ряд успехов в плане остеоинтеграции и продолжительности сроков использования имплантатов. Тем не менее вопросы, связанные с первичной фиксацией имплантатов в кости, немедленной нагрузки и сроков начала протезирования остаются до настоящего времени окончательно нерешенными. Анализ литературных данных свидетельствует о наличии определенных составляющих, способствующих успешной остеоинтеграции, где по мнению большинства авторов доминирующая роль в этом процессе принадлежит микроструктуре и чистоте поверхности имплантата [4, 3]. Поверхность дентального имплантата, в определённой степени, влияет на исходную фазу биологического ответа на введенный имплантат и таким образом оказывает воздействие на окружающие ткани. Пролиферация и дифференцировка остеобластов на поверхности имплантата зависит от микроструктуры этой поверхности. Шероховатые поверхности имплантата существенно поддерживают процесс остеоинтеграции, в частности, в контексте одновременно проводимых мероприятий по аугментации [5,6].

От формы и структуры поверхности внутрикостной части имплантатов существенно зависит способность к согласованному взаимодействию биомеханической системы «зубной протез - имплантат- костная ткань» [10, 11, 14, 13]. Кроме того доказано, что шероховатая поверхность титановых сплавов, используемых в хирургической стоматологии, обладает большим контактом и смачиваемостью по сравнению с гладкой поверхностью [8, 7]. У имплантатов с шероховатой поверхностью наблюдается ускоренный процесс остеоинтеграции [15]. Имплантаты с указанными характеристиками демонстрируют наибольшее сопро-



тивление при выполнении теста на выкручивание, что также можно расценить как положительный признак [12,9]. В последние годы многие исследовательские группы и производители имплантатов разработали методики улучшения микроморфологической структуры поверхностей имплантатов с целью дальнейшего повышения частоты успешной имплантации и для обеспечения ранней нагрузки введенных имплантатов [1, 2]. Прорывом в оценке качества имплантатов являются исследования независимой международной группы экспертов Poseido, которые впервые позволили разработать четкий структурный подход к количественному анализу качества поверхностей имплантатов и рекомендовать новые стандарты параметров, характеризующих поверхности современного дентального имплантата.

**Целью исследования** явилась оценка и сравнение качества инновационной системы поверхности HST™ имплантатов компании Humana Dental GbmH, полученной с помощью применения новых технологических приемов, модифицирования уже существующих методов обработки поверхности, а также вновь созданного технологического процесса поверхностной обработки имплантатов для получения, структурированной и абсолютно чистой поверхности необходимой для успешной остеоинтеграции.

#### **Материалы и методы исследования.**

Исследования проведены на имплантатах компаний Straumann, Alfa-Bio, Provital, Blue Sky Riter Concept, In Kone Universal, Zimmer, MIS , GC Corporation, Humana , DOT и другие.

Анализ структуры и чистоты поверхности изучены на микрофотографиях, полученных с помощью электронного микроскопа (SEM) (увеличение 500,2000,3000).

Химические свойства образцов изучены методом энергодисперсионной рентгеновской спектроскопии (EDS), базирующегося на анализе

энергии эмиссии ее рентгеновского спектра, и рентгеновской фотоэлектронной спектроскопии (XPS-X-ray photoelectron spectroscopy).

Применение этих методов дает возможность получить максимальную структурную характеристику поверхности имплантатов и с высокой точностью определить содержание всех элементов (кроме водорода и лития) на поверхностном слое исследуемого образца.

Для оценки количественного показателя качества дентальных имплантатов руководствовались рекомендациями FDA и CE и международной группы исследователей, предлагающих для этой цели международный стандарт ISIS (Implant Surface Identification Standart) .

### **Поверхность Hybrid Surface Treatment technology – HST™**


Компания Humana Dental Implants Accessories GbmH разработала новую концепцию технологического процесса обработки поверхности имплантатов. Эта концепция базируется на уникальном методе обработки поверхности имплантатов Clean&Porous, предложенной и апробированной ведущей мировой компанией Finish Line ltd (Израиль), специализирующейся в сфере обработки металлических поверхностей. Поверхность HST™, как и при технологии RBM, формируется путем струйной обработки имплантатов абразивным фосфатом кальция. Последующая отмывка в отличие от метода SLA проводится в слабых кислотах, что исключает воздействие на титан. Специальная поверхностная обработка позволяет создать высоко структурированную поверхность с необходимыми порами диаметром 2-5 микрон.

Инновации, применяемые на каждом этапе технологического процесса HST™ дали возможность получить высокоразвитую шероховатость и пористость равную SLA и абсолютно чистую поверхность, характерную для RBM.

В то же время поверхность HST™ свободна от присущих им недостатков (опасность неполного удаления абразивных частиц в случае применения SLA и отсутствие четкой структуры поверхностной топографии при технологии RBM).


В таблицах 1,2,3,4 приводятся данные по сопоставлению качества поверхности HST™ с другими производителями.

**Табл.1 Поверхность HST™ в сопоставлении с ведущими компаниями. Чистота поверхности по оценке SEM (микрофотографии при увеличении \*50).**

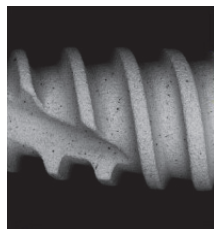


Humana Dental GbmH HST™ партия S-02-013


Исключительно чистая поверхность



DOT Германия RBM  
Исключительно чистая поверхность



Известный на рынке производитель SLA  
Загрязнённая поверхность



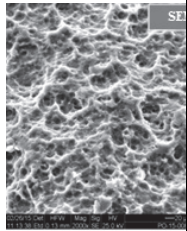



Известный на рынке производитель SLA  
Очень загрязнённая поверхность

Табл. 2. Поверхность HST™ в сопоставлении с ведущими компаниями. Чистота поверхности по оценке XPS

Компания, номер партии, вид обработки поверхности			Содержание элементов по результатам XPS, атомные %						Чистота поверхности	
			Элементы, характерные для оптимальной незагрязнённой поверхности имплантата							Общее содержание загрязняющих элементов
			Ti	Al	V	C	O	N+P+Ca		
Humana Dental GbmH HST™	S02018	верх	19.3	4.9	0.3	27.1	48.4	0.0	0.0	
		низ	20.0	4.0	0.2	21.8	54.0	0.0	0.0	
	S02-019	верх	19.8	4.4	0.3	25.5	50.0	0.0	0.0	
		низ	20.0	4.3	0.2	23.3	52.2	0.0	0.0	
GC Corporation Япония, SLA			19.2	2.2	0.3	24.2	53.3	0.8	0.0	
Blue Sky Bio США, RBM			15.0	1.3	0.2	18.1	58.4	7.0	0.0	
InKoneUniversal Франция, SLA			20.9	1.5	0.5	18.5	57.2	0.8	0.6	
Zimmer США, RBM			15.4	1.5	0.0	22.5	54.1	2.6	3.9	

Табл. 3. Поверхность HST™ в сопоставлении с ведущими компаниями.

Структура поверхности HST™ по оценке SEM (увеличение 2000 и 5000).

HST™ Humana Dental GbmH: чётко выра- женная пори- стая струк- тура поверх- ности		Hu- mana Den- tal Gbm H парт ия S02- 016	Пористая структура разных видов по- верхности у разных произво- дителей		MIS Израиль SLA Чётко выра- женная пори- стая струк- тура
		Hu- mana Den- tal Gbm H парт ия S02- 019			Ritter Консер GmbH Герма- ния SLA Слабо выра- женная пори- стая струк- тура


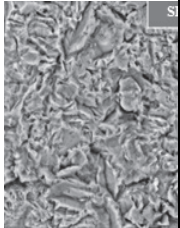


		Hu- mana Den- tal Gbm Н парт ия S02- 013			AB Den- tal Из- раиль RBM Харак- терная для RBM хаотич- ная по- ристая струк- тура
--	---	---	--	---	--

Табл.4 Представление поверхности HST™ по схеме вновь разрабатываемого Международного Стандарта ISIS

<b>Идентифицирующая карта (частичная) поверхности имплантата «HST™» компании Humana Dental GbmH мв и «Genesis» японской компании GC Corporation в соответствии с вновь разрабатываемым стандартом ISIS (Implant Surface Identification Standard).</b>									
<b>HST™ Humana Dental GbmH</b>				<b>GCGenesisPlusReV (GVCorporation, Tokio, Japan) Ref68472Batch1109121</b>					
XPS SurfaceChemicalComposi- tion,atomic%				XPS SurfaceChemicalComposi- tion,atomic %					
Ti	20.0%	C	23.3%	Ti	24.2%	C	21.8%	<b>Pollutions</b>	<b>0.0%</b>
Al	4.3%	O	52.2%						
V	0.2%	<b>Pollutions</b>	<b>0.0%</b>	O	53.4%	N	0.6%		

<p>Source of information: SEM and XPS analysis at UniversityNano-scaletesting Labs</p>	<p>Source of information: POSEIDO.2014;2(1):37-55</p>
 <p>SEMx100000</p>	 <p>Nanosmooth 200nm x100000</p>

Сопоставление качественных характеристик HST™ и Genesis японской компании GC Corporation выявил идентичность чистоты и структурирования их поверхностей. Следует отметить, что имплантат Genesis отмечен международной группой составителей стандарта ISIS, как лучший из 63 проверенных имплантатов всех ведущих мировых компаний.

#### **Заключение.**

Сравнительный анализ поверхностей имплантатов обработанных методами SLA и RBM показал, что несмотря на надежность этих методов, каждый из них имеет недостатки, которые не позволяют считать их идеальными согласно международному стандарту ISIS (Implant Surface Identification Standart). Новая концепция технологического процесса обработки поверхности дентальных имплантатов в сочетании с поэтапным тщательным контролем и особыми технологическими приемами позволили компании Humana Dental GbmH получить уникальную структурированную и абсолютно чистую поверхность, отвечающим уровнем лучших мировых компаний и требованиям ISIS. Все это положительно влияет на первичную

фиксацию, надежность остеоинтеграции дает возможность ускорить начало протезирования и повысить качество стоматологического лечения.

### **Литература:**

1. Винников Л.И., Савранский Ф. З., Симахов Р. В., Гришин П. О. Сравнительная оценка поверхностей имплантатов обработанных технологиями SLA, RBM и Clean&Porous. Современная стоматология 2015, 2 стр. 104-108.
2. Винников Л. И. Савранский Ф. З., Симахов Р. В., Гришин П. О. Преимущества Clean&Porous нового технологического метода обработки поверхности денальных имплантатов. Scintific Journal “ Science Rise “ 2015 2\4 (7) стр.61-67.
3. Павленко А.Б., Горбань С.А., Илык Р.Р., Штеренберг Б. (2009). Поверхность импланта, её роль и значение в остеоинтеграции. Современная стоматология, 4, 101-108.
4. Esposito M. Hirsceh J.M. Lekholm U, ThomsenP. Biological factors contributing to failures of osseointegrated oral implants//etiopathogenesis eur j oral Sci 1998; 106 721-764.
5. Sanz R.A., Qyarzum A., Farias, D. & Diaz I. (2006). Experimental study of bone response to a new surface treatment of endosseous titanium implants. J. Oral. Impl., 64-67.
6. Duddeck D. Iranpour S. Derman M. A. Neugebauer J. Zoller J. E. Издание: Новое в стоматологии, 2014 №5, стр. 2-14.
7. Davidas J. E/ The cellular cascades of wound healing/ In: Bone engineering. Toronto: em squared, 2000, 81-93.
8. Kieswetter R , Schwartz Z, Hummert TW, Cochran DL, Simpson J, Dean DD, Boyan BD, Surface roughness modulates the local production of growth factors and cytokines by osteolast-like MG-63 cells. J Biomed Mater Res 32, 1996, 55-63.



9. Cooper L.F.(2000). A role for surface topography in creating and maintaining bone at titanium endosseous implants. *J. Prosthet. Dent.*, 84, 522-534.
10. Wennerberg A, Albrektsson T, Albrektsson B, Krol JJ. Histomorphometric and removal torque study of screw-shaped titanium implants with three different surface topographies. *Clin Oral Implant Res* 1996; 6:24-30.
11. Pebe P., Bardot R, Trinidad I, Pesguaro A, Lucente I, Nishimura R, Nash H. Countertorque testing and histomorphometric analysis of various implant surfaces in canines: a pilot study. *Implant Dent* 1997; p. 6 256-265.
12. Testori T, Wiseman L, Woolfe S, Porter S. A prospective multicenter clinical study of the osseointegrated implants four-year interim report. *Int J Oral Maxillofac Implants* 2001; 16:193-200.
13. Taba Junior M, Novaes Junior AB, Souza SL, Irisi MF, Palioto DB, Pardini LC. Radiographic evaluation of dental implants with different surface treatments: an experimental study in dogs. *Implant Dent* 2003; 12:572-8.
14. Hansson S, Norton M The relation between surface roughness and interfacial shear strength for bone-anchored implants. A mathematical model. *J Biomech* 1999; 32:829-36.
15. Brett PM, Harle J, Salih V, Mihoc R, Olsen J, Jones FH et al. Roughness response genes in osteoblasts. *Bone* 2004; 35:124-33.
16. Миргазизов Р.М., Хафизова Ф.А., Миргазизов М.З., Хафизов Р.Г., Хаирутдинова А.Р., Никитин А.А. «Испытания одиночных зубных имплантатов изготовленных из отечественных материалов по методике международного стандарта iso 14801:2003» //Биосовместимые материалы и новые технологии в стоматологии Сборник статей Международной конференции. Науч. редактор Р.Г. Хафизов. Казань, 2014. С. 46-49.

## **ДИАГНОСТИЧЕСКИЕ ОШИБКИ И ОПТИМИЗАЦИЯ МЕТОДОВ ЛЕЧЕНИЯ КИСТ РЕЗЦОВОГО КАНАЛА.**

**Рябых Л.А., Сяляхова Г.А.**

Государственное бюджетное образовательное учреждение высшего профессионального образования башкирский государственный медицинский университет Минздрава РФ, г.Уфа

**Аннотация.** Изучены результаты при диагностике и лечении кист резцового канала с применением мембраны «Коллост». Полученные результаты свидетельствуют об эффективности ее применения.

**Ключевые слова:** киста, резцовый канал, воспалительный процесс, пунктат, биоматериал

Киста резцового канала относится к фиссуральным кистам. Решающую роль в их патогенезе играют эпителиальные клетки, оставшиеся в резцовом канале от периода эмбрионального развития [1,2,3,4].

Киста резцового канала встречается относительно редко, а публикаций посвященных этому виду патологии мало.

**Целью настоящего исследования** являлось описание клинически: проявлений, морфологических особенностей кист резцового канала и повышение регенерации костной ткани при их хирургическом лечении.

**Материал и методы исследования.** Под нашим наблюдением находилось 11 пациентов, у 4 из них образование в переднем отделе верхней челюсти обнаружено случайно, при рентгенографии зубов по поводу другого патологического процесса. Жалоб, связанных с имеющейся у них кистой больные не предъявляли. У 7 пациентов произошло инфицирование кисты, их беспокоили боли и припухлость в переднем

отделе твердого неба, у 2 возникла припухлость верхней губы. У всех отмечались боли в зубах фронтальной отдела верхней челюсти. Больные обратились за медицинской помощью через несколько дней после начала очередного обострения воспалительного процесса. Впервые воспалительный процесс у 4 из 7 больных развился в срок от 2 недель до 3-х месяцев до обращения, у 2 от 2 до 3 лет. С тех пор периодически, с различными интервалами у них возникало обострение воспалительного процесса. Купирование воспалительного процесса чаще проходило через 2-3 суток самостоятельно или после применения полоскания полости рта 1-2% раствором бикарбоната, у 2 больных дважды производили хирургическое вмешательство - вскрытие абсцесса твердого неба. У 2 больных были удалены центральные резцы, с которыми, по-видимому, связывали развитие воспаления. Но, несмотря, на удаление этих зубов, обострения воспалительного процесса не прекратилось.

Клинические проявления кисты без признаков воспаления были весьма скудными. При небольших его размерах (до 1см) никаких симптомов не отмечалось. Альвеолярный отросток и твердое небо имели правильную форму и четкие контуры. По мере роста кисты и увеличения размеров (до 1,5 см) передний отдел твердого неба у 3 больных был уплощен. Однако податливости костной ткани при пальпации не выявлялось. Киста большого размера (более 2 см) выбухала со стороны неба у основания альвеолярного отростка и в переднем отделе дна полости носа. Пальпаторно определялась податливость костной ткани выбухающих участков с вестибулярной и небной сторон.

Обострения воспалительного процесса в кисте у 7 больных сопровождалось гиперемией и инфильтрацией слизистой оболочки переднего отдела твердого неба. Пальпация резцового сосочка и окружающих тканей была болезненной. У 3 больных образовался абсцесс твердого

неба. При кисте больших размеров, кроме воспалительных изменений в области твердого неба, появлялись гиперемия и отек слизистой оболочки альвеолярного отростка и отека верхней губы. Центральные резцы у 6 больных были интактные, у 1 находились под металлическими коронками, у 2 больных были удалены как центральные, так и боковые резцы. Смещения зубов (сближение коронковой части) отмечено только у 1 больного с кистой размером более 2 см, также отмечалась подвижность центральных резцов. Пульпа всех сохранившихся резцов была жизнеспособна и реагировала на электрические раздражения в пределах 2-10 мкА. Во время диагностической пункции у всех больных была обнаружена полость в кости, из которой у 4 больных получили желтоватую мутную жидкость, у 3 - гной. У остальных больных пунктат получить не удалось.

При рентгенографии переднего отдела альвеолярного и небного отростков отмечали участок деструкции костной ткани между центральными резцами с четко выраженным ровным склерозированным контуром. Чаще он имел овальную форму, реже - округлую. Наименьший диаметр дефекта кости до 1 см был у 5 больных, до 1,5 см - у 4, более 2 см - у 2. Нарушение четкости контуров дефекта и регионарного остеопороза у больных с нагноившимися кистами не наблюдали. Нижняя граница очага деструкции у 6 больных была на уровне верхней трети корня центральных резцов, у 3 достигала средней части корня (у 2 больных центральные резцы отсутствовали). В 5 наблюдениях верхушечная часть корня проецировалась на очаг деструкции. Кортикальная пластика альвеолы у этих зубов была сохранена на всем протяжении, периодонтальная щель не расширена. Веерообразное расхождение корней центральных резцов имело место у 1 больного. На рентгенограммах верхней челюсти в боковой проекции изображение кисты определялось в виде такого же оваль-

ного или округлого образования, четко отграниченного плотной кольцевидной тенью склерозированной кости. Этот рентгенологический признак может служить критерием при дифференциальной диагностике аномально расположенного резцового канала и кисты одноименного канала.

Всем 11 больным произведена операция удаления кисты. При явлениях острого воспаления лечение начали с вскрытия гнойного очага и введения в него растворов химических антисептиков, затем промывание операционной зоны физиологическим раствором, после чего рана обрабатывалась раствором «Тантум Верде». При воспалительном процессе в кисте больных оперировали через 7-10 суток после ликвидации воспаления и получения полного курса антибиотикотерапии. Всем больным изготавливали пластмассовую защитную небную пластинку с учетом после операционного отека тканей. Удаление кист производили со стороны твердого неба. Во время хирургического вмешательства больной находился в горизонтальном положении с откинутой назад головой. Операцию выполняли под потенцированным обезболивающим (премедикацией и местной анестезией). Слизистую оболочку и надкостницу рассекали дугообразным разрезом, окаймляющим передний и средний отделы твердого неба, отступая на 1 см от десневого края на уровне премоляров или первых моляров (в зависимости от размеров кисты). В переднем отделе разрез проходил ниже края десны на 0,3 см. Затем отделяли слизисто-надкостничный лоскут. У 3 больных пришлось отсекать его от оболочки кисты. Во всех наблюдениях в переднем отделе твердого неба имелся различных размеров дефект кости, в окружности его кость была истончена. Удаление оболочки кисты не представляло трудности. Однако у одного больного был дефект костной ткани дна носовой полости и оболочка кисты прилежала непосредственно к слизистой оболочке носа. Полость в кости имела овальную или округлую форму, гладкие и плотные

стенки. У 4 больных она сообщалась с носонебными каналами. Корни центральных резцов у всех больных были отделены от кисты костной тканью. Повреждение резцовой артерии и кровотечения из нее во время операции не было. После гемеостаза в ране, в костный дефект укладывали вырезанную по размеру дефекта мембрану биоматериала «Коллост», полностью заполняя полость дефекта. При глубоких ранах использовали несколько мембран, уложенных одна на другую, добиваясь полного прилегания мембраны «Коллост» ко всем стенкам и дну раны. При наличии «карманов» для полного и плотного заполнения их использовали стружку из обрезков мембраны, оставшихся после контурирования. При заполнении костной раны мембрана должна выступать за края раны на 0,3 см. В конце операции слизисто-надкостничный лоскут возвращали на место и надевали защитную небную пластинку. Швы не накладывали.

**Результаты исследования.** В послеоперационном периоде рана у 10 больных зажила первичным натяжением, у одного произошел некроз небольшого участка слизистой оболочки твердого неба. В этом случае образовавшийся дефект дважды покрывали «Коллост» - гелем, после чего он вскоре заполнялся молодой грануляционной тканью и эпителизировался. Осмотр больных, рентгенографию и электроодонтодиагностику зубов проводили через 1, 3 и 6 месяцев после операции, а затем 1 раз в год. Отдаленные результаты лечения прослежены в течении 2 лет у 8 больных, 1 года - у 3.

В ближайшие и отдаленные сроки после операции жалоб у больных не было. Пальпация переднего отдела твердого неба была безболезненной. Центральные резцы были устойчивы, безболезненности при перкуссии не отмечалось, пульпа реагировала на электрораздражение той же силы тока, что и до хирургического вмешательства. Рентгенологические признаки репаративного процесса костной ткани отмечались через 3 ме-

сяца после операции, в периферических отделах дефекта появлялись костные балочки, происходило истончение и фрагментирование окружающего кисту ободка склерозированной кости. Через один год весь имеющийся дефект заполнялся репаративной костной тканью, ограничивающая его склерозированная костная ткань полностью рассосалась. Через 2 года костный рисунок на месте бывшей кисты восстановился и не отличался от соседних участков кости. Рецидива кисты ни у одного больного не возникло.

При морфологическом исследовании отмечалось, что стенка кисты состояла из фиброзной соединительной ткани, резко склерозированной и гиалинизированной, отмечались очаги выпадения солей кальция. Стенки сосудов резко утолщены за счет склероза или гиалиноза, нервные стволы с явлениями набухания. Внутренняя поверхность стенки кисты выстлана многослойным плоским эпителием, поверхностные слои подвержены дистрофическим изменениям в виде их вакуолизации и накопления кератогеалина. В одном наблюдении стенка кисты на многих участках лишена эпителиальной выстилки.

Явления воспаления в стенке кисты отмечены у 7 больных, которые проявлялись диффузной или очаговой гистиолимфоцитарной инфильтрацией внутренних слоев стенки и разрастанием грануляционной ткани. У этих больных также имелись и клинические признаки воспаления. Таким образом, предложенная методика операции позволяет произвести удаление кисты, не повреждая корни зубов, не требует наложения швов, а используемый биоматериал «Коллост» улучшает регенерацию костной ткани.

## **Литература:**

1. Безрукова, В.М. Руководство по хирургической стоматологии и челюстно-лицевой хирургии / В.М. Безрукова, Т.Г. Робустова - М.: Медицина, 2000. -776р/
2. Воробьев, Ю.И. Рентгенодиагностика в практике врача-стоматолога: [справочное руководство]. - М.: МЕДпресс-информ, 2004. - 112 с. V
3. Данилов, Р.К. Гистология / Р.К. Данилов, А.А. Клишов, Т.Г. Боровая -СПб.: ЭЛБИ-СПб., 2004. - 362 с.
4. Хирургическая стоматология и челюстно-лицевая хирургия. Национальное руководство \ под ред. А.А. Кулакова, Т.Г. Робустовой, А.И. Неробеева.-М.: ГЭОТАР – Медиа, 2010-741 с.
5. Хирургическая стоматология : учебник, Мин. образования и науки РФ, рек. ГОУ ДПО "Рос. мед. акад. последипломного образования" для студ. учреждений высш. проф. образования, обуч. по спец. 060105.65 "Стоматология" по дисциплине "Хирургическая стоматология" / под общ. ред. В. В. Афанасьева. - 2-е изд., испр. и доп. - М. : ГЭОТАР-МЕДИА, 2015. - 789 с.
6. Хирургическая стоматология и челюстно-лицевая хирургия. Национальное руководство: научно-практическое издание / Ассоциация медицинских обществ по качеству, Стоматологическая Ассоциация России; под ред. А. А. Кулакова. - М. :Гэотар Медиа, 2010. - 921 с.



**ПРИМЕНЕНИЕ ПРЕПАРАТА «TRAUMEEL-S» В КОМПЛЕКСНОМ  
ЛЕЧЕНИИ БОЛЬНЫХ С ГНОЙНО-ВОСПАЛИТЕЛЬНЫМИ  
ЗАБОЛЕВАНИЯМИ ЧЕЛЮСТНО-ЛИЦЕВОЙ ОБЛАСТИ**

**Салиева З.С.**

«Крымский федеральный университет имени В.И. Вернадского»

Медицинская академия имени С.И. Георгиевского

(структурное подразделение)

**Аннотация.** Данное исследование посвящено рассмотрению специфики гнойно-воспалительных заболеваний челюстно-лицевой области. В статье предлагаются новые, наиболее эффективные средства и методы лечения пораженных тканей с различными фазами воспаления: наиболее перспективным представляется применение гомеопатических препаратов.

**Ключевые слова:** Traumeel-S, гомеопатия, челюстно-лицевая хирургия, воспаление, гнойные раны, флегмона.

В генезе большинства патологических процессов, возникающих в челюстно-лицевой области, важную роль играет воспаление, являющееся универсальной защитной реакцией на любое неблагоприятное воздействие. Степень выраженности воспалительной реакции тканей зависит от вирулентности инфекционного начала, общей иммунологической реактивности организма, состояния местного иммунитета тканей, характера нарушений в микроциркуляторном русле, анатомотопографических особенностей строения пораженной области [11].

В зависимости от локализации и остроты протекания воспалительного процесса, в комплексном лечении больных используются различные по

механизму действия и фармакологическим эффектам группы лекарственных препаратов и строится тактика их применения [1]. Вместе с тем, обилие рекомендуемых медикаментозных средств свидетельствует о том, что в настоящее время нет достаточно эффективных и безопасных препаратов, позволяющих успешно справиться с развитием гнойно-некротического процесса [3, 6]. В связи с этим, поиск новых средств и методов, обладающих комплексным эффектом воздействия на организм и пораженные ткани в различных фазах воспаления, продолжается.

Основными препаратами для лечения воспалительных заболеваний инфекционной природы являются противовоспалительные и антибактериальные средства. Большинство из них способствуют снижению иммунобиологической реактивности организма, переходу острого процесса в хронический, который, как правило, трудно поддается лечению [6].

С другой стороны, известно, что иммунотерапия традиционными препаратами (стафилококковым анатоксином, гипериммунной плазмой, метилурацилом, спленином, продигозаном, Т-активином, левамизолом и др.) требует предварительного изучения состояния иммунологической реактивности организма больного с возможным учетом степени и локализации нарушений иммунитета, поскольку малообоснованное применение иммуномодулирующих средств может не дать ожидаемых результатов и даже усугубить имеющиеся деформации иммунной системы [9].

В этой связи, представляется перспективным включение в комплекс лечения больных с гнойно-воспалительными заболеваниями в челюстно-лицевой области гомеопатических препаратов. Облегчению интеграции гомеопатии в медицинскую практику способствовало создание препаратов, имеющих многонаправленный эффект лечебного воздействия [2].

Одним из таких является препарат «Traumeel-S», разработанный фирмой «HEEL» (Германия). В состав препарата «Traumeel-S» входят 12

компонентов растительного и 2 – минерального происхождения в их гомеопатической форме. По данным разработчика, препарат обладает противовоспалительным, антиэкссудативным, регенерирующим, иммуностимулирующим и другими действиями.

Основной фармакологический эффект препарата связан с уменьшением способности гранулоцитов высвобождать аминорадикалы, вследствие чего приостанавливается выделение медиаторов воспаления и нейропептидов [4]. Препарат может использоваться в форме таблеток, мази или инъекционного раствора.

Интерес к этому лекарственному средству гомеопатического характера воздействия вызван его фармакологическими характеристиками и результатами апробации препарата в медицинских клиниках различных профилей.

Использование препарата «Traumeel-S» для профилактики послеоперационных осложнений в хирургии показало, что получавшие его пациенты практически не нуждались в дополнительном введении анальгетиков, а послеоперационный отек был менее интенсивным. У большинства пациентов отмечалась умеренная температурная реакция (до 38 °С) в первые 2-3 суток после операции, со стойкой нормализацией температуры в последующие дни. Также было отмечено отсутствие случаев обострения хронических фоновых заболеваний [5].

Использование препарата «Traumeel-S» в местной терапии ожогов в виде мази показало: безболезненность перевязок, купирование отеков, эритем, размягчение и снятие струпов в максимально ранние сроки после ожога, быстрое появление свежих сочных грануляций, отсутствие келлоидных рубцов [7].

Клиническое изучение результатов применения «Traumeel-S» мази и таблетированной формы препарата у больных с трофическими изменени-

ями тканей при посттромбофлебитическом синдроме и хронической венозной недостаточности показало, что нанесение его на индурированные ткани голени с явлениями целлюлита оказывает положительное влияние на тканевой обмен путем уменьшения проницаемости и ломкости капилляров, за счет чего снижается степень выраженности явлений воспаления в тканях вокруг раны.

Вышеуказанное действие маевой лекарственной формы связано с повышением содержания кислорода в тканях в среднем на 12% (основано на материалах изучения напряжения кислорода в тканях в зонах трофических нарушений до, в процессе и после применения мази «Traumeel-S» методом полярографии).

Уменьшение отечности тканей в зоне операционной травмы, а также нижних конечностей у больных с хронической лимфовенозной недостаточностью после удаления варикозных узлов с развившимися воспалительными инфильтратами, связано с увеличением скорости венозного и лимфатического оттока в среднем на 15% (исследовано методом плектизмографии), что очевидно обусловлено вазотоническим действием мази и таблетированной формы препарата при общем и локальном применении [8].

Применение препарата «Traumeel-S» при инъекционном лечении прозопалгий дало следующие результаты: уменьшилась продолжительность отдельных приступов и серии приступов; снизилась интенсивность алгических пароксизмов; восстановились функции жевания, глотания, речи; размеры триггерных зон уменьшились до размеров триггерных точек; увеличились «светлые промежутки» между приступами боли; повысилась эффективность карбомадеина при количественном снижении дозы препарата.

К положительным результатам лечения глоссалгии можно также отнести: уменьшение интенсивности жжения и боли в передней трети язы-

ка и остальных отделах полости рта, сглаживание симптома «пищевой динамики», редукцию лингвоканцерофобии, включая «симптом зеркала», уменьшение тревоги и страха. «Траумеел-S», как обладающий регенеративными свойствами, был выбран для возможного его влияния на ремиелинизацию дефектных сенсорных проводников от лицевой области, что привело бы к прекращению прозопалгического синдрома [10].

Таким образом, совокупность лечебных эффектов препарата позволяет рекомендовать его к использованию в комплексном лечении ослабленных больных с флегмонозными гнойно-воспалительными заболеваниями тканей лица и шеи.

#### **Литература:**

1. Бернадский Ю.И. Основы челюстно-лицевой хирургии и хирургической соматологии. – Витебск: Белмедкнига, 1998. – С. 141-148.
2. Зорян Е.В., Ларенцова Л.И., Григорян К.Р. Первый опыт лечения воспалительных процессов в челюстно-лицевой области препаратом «TRAUMEEL-S» // Биологическая медицина. – 1998. – № 1. – С. 44-45.
3. Култаев М.С. Неспорообразующие анаэробы при гнойно-воспалительных заболеваниях челюстно-лицевой области: Автореф. дис. канд.мед.наук. – Москва, 1985. – С. 52-58.
4. Матусевич Р.П. Препарат «TRAUMEEL-S» в лечении кортикостероид-зависимой бронхиальной астмы // Биологическая терапия. – 1997. – № 1. – С. 22-27.
5. Минец И.И. Применение препарата «TRAUMEEL-S» для профилактики послеоперационных осложнений в хирургии // Биологическая терапия. – 1998. – № 1. – С. 39-40.
6. Мухин М.В. Послеоперационный период у челюстно-лицевых больных. – Л.: Медицина, 1965. – С. 83-87.

7. Надонта И.Н. Использование препарата «TRAUMEEL-S» при ожогах // Биологическая медицина. – 1996. – № 3. – С. 61.
8. Отчет по клиническому изучению «Граумель-С» мази и таблетированной формы препарата. – Киев: ИКЭХ АМН Украины, 1998. – 56 с.
9. Рикен К.Х. Картина болезни современности // Биологическая медицина. – 1998. – № 2. – С. 21-22.
10. Степанченко А.В. Лечение прозопалгий инъекциями препарата «TRAUMEEL-S» // Биологическая медицина. – 1997. – № 2. – С. 53-54.
11. Тимофеев А.А. Гнойная хирургия челюстно-лицевой области и шеи. – Киев: Червона Рута-Турс, 1995. – С. 147-149.

УДК 616.314

**КЛИНИЧЕСКАЯ ХАРАКТЕРИСТИКА ПАЦИЕНТОВ С  
РАЗЛИЧНЫМИ ВИДАМИ СЪЕМНЫХ И КОМБИНИРОВАННЫХ  
ОРТОПЕДИЧЕСКИХ КОНСТРУКЦИЙ.**

**Галеев Р.М; Булгакова А.И.**

«Башкирский Государственный Медицинский Университет»

**Аннотация**

Съёмные пластиночные протезы, изготовленные с использованием различных материалов являются доступным, эффективным методом лечения. В данной статье представлена клиническая характеристика состояния полости рта у пациентов со съёмными протезами из различных материалов. Полученные результаты исследования дают основания для углубленного изучения пациентов с различными дефектами зубных рядов и разработки алгоритмов по оптимизации лечения у данной категории больных.

**Ключевые слова:** дефекты зубных рядов, съёмные ортопедические конструкции, акрилы, термопласты.

#### **Актуальность исследования.**

Полная или частичная потеря зубов встречается наиболее часто в возрасте 60 лет и старше. Пожилой возраст и определяет главную особенность и сложность ортопедического лечения этой группы больных в связи со снижением адаптационных возможностей организма. Современная стоматология предлагает большое количество ортопедических конструкций, используемых при лечении полной и частичной адентии. Съёмные пластиночные протезы, изготовленные с использованием различных материалов являются доступным, эффективным методом восстановления утраченных анатомических структур, эстетики и функции челюстно-лицевой области [1,2,3,4].

Целью нашего исследования явилось изучение клинической характеристики состояния полости рта у пациентов со съёмными протезами из различных материалов.

#### **Материалы и методы**

На первом этапе нами был проведен ретроспективный анализ медицинских амбулаторных карт пациентов, обратившихся за стоматологической помощью и получивших ортопедическое лечение, в возрасте от 30 лет и старше, в период 2011-15 гг. Исследование проводилось на базе МБУЗ стоматологическая поликлиника №1, на основании данных, полученных в результате стоматологической помощи, оказанной населению врачами стоматологами ортопедического отделения данной поликлиники в период с 2011-2015 гг.

На втором этапе были использованы следующие методы: клинический опрос, с применением разработанного опросника, анкетирование, клинический осмотр с целью определения стоматологического статуса, рентге-

нологическое исследование (аппарат GendexExpert DC+ радиовизиографSnapshot).

Все пациенты были разделены на возрастные группы: от 30 до 39 лет, от 40 до 49 лет, от 50 до 59 лет, старше 60 лет. Среди них проводилось разделение по нозологическим формам по классификациям Кеннеди (I-IV классы) и Оксмана. Статистическую обработку полученных данных осуществляли в операционной среде Windows7 с применением компьютерных программ: MicrosoftOfficeExcel, Statistica 6.0.

### Результаты и обсуждение

В результате исследования мы определили, что из 1823 пациентов, получивших ортопедическое лечение съёмными и комбинированными конструкциями протезов, количество женщин превалировало и составило 1206 (%), а мужчин – 617 человек. Протезирование в возрастной группе 30 – 39 лет было проведено 179 пациентам (9,8%), 40 – 49 лет – 536 (29,4%), 50 – 59 лет - 601 (33%), Старше 60 лет - 507 (27,8%) (табл. 1)

Таблица 1.

Распространенность съёмных ортопедических конструкций у пациентов с вторичной адентией в зависимости от возраста и гендерной принадлежности.

Возрастные группы Виды конструкций	30-39 лет		40-49 лет		50-59 лет		и старше 60		Итого:
	м	ж	м	ж	м	ж	м	ж	
Съёмные	12	34	11	23	14	25	95	26	115
			2	0	4	8		8	3



Комбинированные	60	73	62	13 2	76	12 3	56	88	670
Итого:	72	10	17	36	22	38	15	35	182
		7	4	2	0	1	1	6	3
	179		536		601		507		

При исследовании, изготовление съемных ортопедических конструкций в возрастной группе 30-39 лет составило 9,8%, у пациентов в возрасте 40-49 лет – 29,4%, в возрастной группе 50-59 лет – 32,9%, а в группе 60 лет и старше было изготовлено съемных протезов 27,8% пациентам.

В результате нашего исследования мы определили что ортопедическое лечение частичными и полными съемными конструкциями проводилось с использованием базисных материалов - акриловых пластмасс (72%) и литьевого термопласта медицинской чистоты (28%). Съемные ортопедические конструкции из акриловых материалов преобладали в возрастной группе 60 лет и старше и составили 75%, а съемные протезы из термопластических материалов преобладали в возрастной группе 40-49 лет и составили 42%. Наименьшее количество протезов из акрилатов было в возрастной группе 40-49 лет, и составило 58%, а из термопластов в возрастной группе 60 лет и старше – 25%.

Таким образом, среди пациентов, обратившихся за стоматологической помощью, мы определили гендерное различие: 66,2% составили женщины и 33,8% – мужчины, при этом наибольшее количество составили пациенты в возрастной группе 50-59 лет. У пациентов, получивших ортопедическое лечение съемными и комбинированными ортопедическими конструкциями во всех возрастных группах выявлено преобладание протезов из акриловых пластмасс (72%) относительно термопластических

материалов (28%), однако при протезировании только съёмными протезами в возрастной группе 40-49 лет использование термопластических пластмасс составляет 42%, что значительно выше среднего показателя в протезировании комбинированными конструкциями. Полученные результаты исследования дают основания для углубленного изучения пациентов с различными дефектами зубных рядов и разработки алгоритмов по оптимизации лечения у данной категории больных.

### **Литература:**

1. Аболмасов, Н.Н. Функциональная биосистема жевательного процесса и реабилитация пациентов с патологией пародонта, осложненной дефектами зубных рядов /Н.Н. Аболмасов //Клин.стоматология. – 2005. – № 2. – С. 59–61.
2. Джемсон, Н.Дж.А. Частичные съёмные протезы /Н.Дж.А. Джемсон; пер. с англ.; под ред. проф. В.Н. Трезубова. – М., 2006. – 168 с.
3. Ибрагимов Т.И. Перспективы современной ортопедической стоматологии // Медицинский вестник. 2006. - №3. — С. 2—3.
4. Олесова В.Н., Перевезенцев А.П., Кравченко В.В., Давтян А.М. Отдаленные результаты исследования клинической эффективности бюгельных протезов с замковыми креплениями. Стоматология, 2003, №4, с. 49-51.
5. Хафизова Ф.А., Миргазизов М.З., Хафизов Р.Г., Миргазизов Р.М., Хаирутдинова А.Р., Шайхутдинова Д.И. «Разборные геростоматологические миниимплантаты для беззубых атрофированных челюстей» // Биосовместимые материалы и новые технологии в стоматологии Сборник статей Международной конференции. Науч. редактор Р.Г. Хафизов. Казань, 2014. С. 184-187.

**ОЦЕНКА МЕСТНОГО ИММУНИТЕТА ПОЛОСТИ РТА  
У ПАЦИЕНТОВ С НЕСЪЕМНЫМИ ЭСТЕТИЧЕСКИМИ  
ОРТОПЕДИЧЕСКИМИ КОНСТРУКЦИЯМИ И  
ВОСПАЛИТЕЛЬНЫМИ ЗАБОЛЕВАНИЯМИ ПАРОДОНТА**

**Шафеев И.Р.; Булгакова А.И.; Валеев И.В.**

ГБОУ ВПО «Башкирский Государственный Медицинский Университет»

**Аннотация**

Дефекты зубных рядов часто сочетается с другими стоматологическими заболеваниями, в том числе с воспалительными заболеваниями пародонта. В данной статье представлено исследование местного иммунитета полости рта пациентов с несъемными эстетическими ортопедическими конструкциями и воспалительными заболеваниями пародонта. В результате анализа полученных данных, можно утверждать, что у таких пациентов имеется дисбаланс гуморального иммунитета в полости рта. Определение активности показателей местного иммунитета позволяют использовать их как потенциальные критерии в диагностике и дифференциальной иммунокоррекции местного иммунитета в процессе комплексной терапии.

**Ключевые слова:** воспалительные заболевания пародонта, дефекты зубных рядов, иммуноферментный анализ, несъемные эстетические ортопедические конструкции.

Дефекты зубных рядов часто сочетается с другими стоматологическими заболеваниями [1], в том числе с воспалительными заболеваниями пародонта (ВЗП), распространенность которых по мнению разных

авторов составляет от 80 до 95% [3,5]. Развитие и течение ВЗП обусловлено воздействием на организм пациентов различных общих и местных факторов риска: сопутствующая соматическая патология, нерациональное питание, курение, вредные профессиональные условия труда, дефекты зубных рядов, некачественные реставрации, нерациональное протезирование, нарушение окклюзии и др. [4]. В настоящее время исследования многих авторов подтверждают, что ВЗП протекают на фоне изменений общего и местного иммунного статуса пациента, а особое значение на их течение оказывает дисбаланс показателей местного иммунитета полости рта [2]. В данном контексте определенный интерес представляют наши исследования местного иммунного реагирования полости рта у пациентов с дефектами твердых тканей зубов и зубных рядов с патологией пародонта.

#### **Цель исследования**

Изучить состояние местного иммунитета полости рта у пациентов с несъемными эстетическими ортопедическими конструкциями и воспалительными заболеваниями пародонта.

#### **Материалы и методы исследования**

Нами было проведено стоматологическое обследование 111 пациентов, в возрасте от 18 до 74 лет в период 2011-2015 гг. Основную группу пациентов составляли 90 человек с эстетическими несъемными ортопедическими конструкциями и ВЗП. Контрольную группу пациентов составляли 21 человек, которые не имели ортопедических конструкций и заболеваний пародонта. Были использованы методы исследования: клинический опрос, клинический осмотр стоматологического статуса, рентгенологическое исследование (RWG, ортопантомография, конусно-лучевая компьютерная томография), иммунологическое исследование методом иммуноферментного анализа (ИФА) с изучением содержания в

ротовой жидкости (РЖ) иммуноглобулинов классов А, G, М, Е, секреторного иммуноглобулина А, интерлейкинов – ИЛ-4, ИЛ-6, ИЛ-1 $\beta$ ,  $\alpha$ -интерферон (ИФ- $\alpha$ ). Статистическую обработку данных осуществляли с помощью прикладного пакета программ Statistica 7,0. Описание количественных признаков проводили в зависимости от вида их распределения. Для принятия решения о виде распределения применяли критерий Шапиро-Уилка. При распределении исследуемого признака приближенного к нормальному для описания количественных данных использовали среднее значение и ошибку средней арифметической (M $\pm$ m). При сравнении независимых групп пользовались t-критерием (критерием Стьюдента).

### **Результаты исследования и их обсуждение**

В основной группе мы изучали пациентов с несъемными эстетическими ортопедическими конструкциями и ВЗП, из них с гингивитом (1 группа) – 27 человек, что составило 30%, с хроническим пародонтитом легкой степени тяжести (2 группа) – 30 человек (33%), и с хроническим пародонтитом средней степени тяжести (3 группа) – 33 человека (37%).

При исследовании показателей иммуноглобулинов в РЖ у пациентов с ВЗП мы выявили, что концентрация IgA имела тенденцию к увеличению у пациентов 2 и 3 группы в сравнении с нормой на 0,118 г/л, у пациентов 1 группы статистически значимых изменений не обнаружено, содержание sIgA в РЖ у пациентов с 2 и 3 группы также имелась тенденция к повышению – на 0,085 г/л, выявленная разница в концентрации IgG являлась статистически незначимой, IgE – увеличение у всех пациентов с ВЗП на 0,097 МЕ/мл в сравнении с нормой (рис.1).

При исследовании содержания интерлейкинов в РЖ у пациентов с ВЗП было выявлено статистически значимое снижение содержания ИЛ-4: в 1 группе – на 1,313 пг/м, во 2 группе – на 1,645 пг/мл, в 3 группе – на

3,05 пг/; и увеличение ИЛ-6 у пациентов с 1 группы – увеличение на 0,259 пг/мл, у пациентов 2 группы на 5,929 пг/мл и у пациентов 3 группы на 9,764 пг/мл (рис. 4,5,6). При исследовании цитокина ИФ- $\alpha$  отмечалась тенденция к снижению у всех пациентов с ВЗП, а содержание ИЛ-1 $\beta$  у пациентов с ВЗП имела тенденцию к увеличению (рис.1).

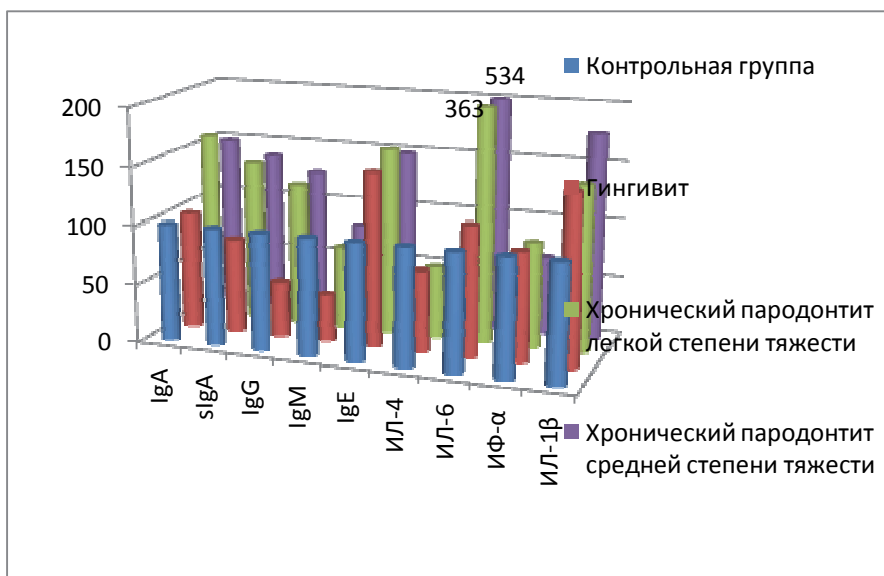


Рис.1. Состояние местного иммунитета полости рта у пациентов с несъемными эстетическими ортопедическими конструкциями и ВЗП (%)

Таким образом, в результате анализа полученных данных, можно утверждать, что у пациентов с несъемными эстетическими ортопедическими конструкциями и ВЗП имеется дисбаланс гуморального иммунитета в полости рта. Определение активности показателей местного иммунитета: иммуноглобулинов класса Е и цитокинов – ИЛ-4, ИЛ-6, ИЛ-1 $\beta$ , позволяют использовать их как потенциальные критерии в диагностике и дифференциальной иммунокоррекции местного иммунитета в процессе

комплексного лечения у пациентов с несъемными эстетическими ортопедическими конструкциями и ВЗП.

### **Литература:**

1. Булгакова А.И., Шафеев И.Р., Галеев Р.М. Клиническая характеристика пациентов с дефектами твердых тканей зубов и зубных рядов с различными ортопедическими конструкциями // Медицинский вестник Башкортостана. 2014. №6. С. 44-47.

2. Васильева Н.А., Булгакова А.И., Имельбаева Э.А., Валеев И.В. Клинико-иммунологическая характеристика общего иммунитета больных гингивитом // Пародонтология. 2015. - №3 (76). – С.11-17.

3. Миргазизов М.З., Хамитова Н.Х., Мамаева Е.В. и др. Возможности использования метода лазерной доплеровской флоуметрии (ЛДФ) в оценке состояния тканей пародонта // Стоматология. 2001. - №1. - С. 66-70.

4. Салеев Р.А., Федорова Н.С. Гистологическая реакция костной ткани на кобальто-хромовый сплав с карбиносодержащим покрытием // Институт стоматологии. 2007. Т. 4. № 37. С. 102-103.

5. Трунин Д.А., Кириллова В.П., Бажутова И.В. Диагностика пародонтита. Клиническое обследование // В сб. «Актуальные вопросы стоматологической практики» научных работ, посвящённых 40-летию стоматологического факультета – Самара: ООО «Офорт», 2007. С. 267-269.

## **АТИПИЧНЫЕ ОСТЕОНЕКРОЗЫ ЧЕЛЮСТЕЙ**

**Уракова Е.В., Алеева М.М.**

ГБОУ ДПО КГМА, г.Казань

**Аннотация.** Рассматривается проблема атипичных некрозов лицевого скелета, связанная с применением в лечении основного заболевания, бисфосфонатов. Причем, данная проблема угрожает, пациентам при любом стоматологическом приеме: профессиональной гигиены, удаления зубов, в результате хронической травмы слизистой оболочки зубными протезами и т.д. Соответственно, данное сообщение позволит, по возможности, исключить инвазивное стоматологическое лечение, либо провести его, до применения лечения бисфосфонатами.

**Ключевые слова:** остеонекроз, остеомиелит, бисфосфонаты, верхняя и нижняя челюсти (лицевые кости).

В последние годы врачам стоматологам и челюстно-лицевым хирургам приходится сталкиваться с нетипичными формами клинического течения одонтогенных воспалительных заболеваний челюстей, в том числе остеонекрозом (ОН) лицевых костей у лиц, применяющих бисфосфонатные препараты, которые применяют для лечения рака костей, миеломной болезни и при остеопорозе. [1, с.25]

Бисфосфонаты представляют собой синтетические аналоги пиррофосфата - естественного эндогенного ингибитора резорбции костной ткани. Хотя точные механизмы их действия еще полностью не объяснены, предполагается, что данная группа препаратов токсична для остеокластов и миеломных клеток.

В ряде работ представлены данные о применении бисфосфонатов в терапии множественной миеломы. Бисфосфонаты взаимодействуют



с гидроксиапатитом, ингибируя разрушение костной ткани и тем самым стабилизируя ее. Они угнетают действие цитокинов, вовлеченных в резорбцию кости. [2, с.11].

При применении бисфосфонатов развивается ОН определенной локализации – плоских костей лицевого черепа, при проведении стоматологических манипуляций.

Остеонекроз челюстно-лицевой локализации известен с 1830 г., как осложнение после приема фосфора, а позже появились данные об остеомиелите челюсти после радиотерапии. Фосфорный некроз челюстей как специфическое заболевание рабочих, соприкасающихся с фосфором, известен с 1845г., когда австрийский врач Лоринсер впервые описал 22 случая некроза челюстей у женщин, занятых на производстве спичек в Вене. Вскоре после этого, в 1851г., появляется описание фосфорного некроза в американской литературе, и с тех пор все чаще публикуются сообщения о многочисленных случаях фосфорного некроза. [2, с.15].

С 2003 г. отмечается рост количества случаев бисфосфонатного остеонекроза, чаще у онкологических больных (94%), хотя отмечаются единичные случаи этой патологии у пациентов с остеопорозом и болезнью Педжета.

Главной причиной бисфосфонатного остеонекроза считается применение препаратов более агрессивного действия и в высоких дозах. В случае бисфосфонатного остеонекроза его ключевыми причинами являются апоптоз клеток и измененное под влиянием препарата костное моделирование. Из-за подавления активности остеокластов массы остеобластов и остеоцитов практически не подвергаются омоложению. В результате чего развивается ситуация, когда естественные законы программированной клеточной смерти приводят к тотальному некрозу «старой» кости и катастрофическим последствиям из-за отсутствия новообразо-

ванной («молодой») костной ткани. Эту теорию подтверждают случаи появления остеонекроза при использовании денозумаба – моноклонального антитела к RANKL, являющегося главным стимулом для созревания и основой для выживания остеокластов. [3, с.335]

Установлено, что остеонекрозы челюстей возникают у 6,7% пациентов после лечения памидронатом и у 23,5% — производными золедроновой кислоты. [3, с.115].

В отличие от одонтогенного остеомиелита бисфосфонат-индуцированные поражения костной ткани могут развиваться без участия патологически измененных зубных тканей и или слизистой оболочки полости рта. В зарубежной литературе в терминологии, касающейся бисфосфонатного остеонекроза челюстей, используется термин ишемический (аваскулярный) некроз кости, что акцентирует внимание на сосудистый компонент этиологии заболевания.

Остеонекроз челюсти - тяжелое осложнение, которое может возникнуть у пациентов, получающих терапию бисфосфонатами, после любого стоматологического вмешательства: профессиональной гигиены, удаления зубов, в результате хронической травмы слизистой оболочки зубными протезами и т.д. Для развития данного осложнения также имеет значение длительность терапии бисфосфонатами (т.е. кумуляция препарата в костной ткани) и поколение используемого препарата (при внутривенном введении бисфосфоната IV поколения риск бисфосфонатного остеонекроза челюсти - БОНЧ - увеличивается в 4,4 раза). [4, с. 12].

Патогенез данного заболевания до сих пор до конца не ясен и является предметом исследований. В литературе описаны следующие патогенетические факторы, определяющие развитие остеонекроза челюсти у пациентов, получающих терапию азотсодержащими бисфосфонатами:

- местный или общий иммуносупрессивный эффект (особенно в случае лечения онкологических больных), обилие патогенных микроорганизмов в полости рта;
- увеличение образования провоспалительных цитокинов;
- антиангиогенный эффект;
- ингибирование процессов ремоделирования костной ткани.

В отделении челюстно-лицевой хирургии ГАУЗ РКБ МЗ РТ обращались пациенты с осложнениями остеонекроза, сформировавшимися околочелюстными абсцессами и флегмонами поверхностных и глубоких локализаций. В течение текущего года за медицинской помощью, с данными видами патологии, обращались 12 пациентов, в возрасте от 53 до 77 лет. Все пациенты доставлены по неотложной помощи в приемно-диагностическое отделение РКБ, с жалобами на образование инфильтрата, гноетечение из свища или в полости рта, повышение температуры, общую слабость.

Все пациенты отмечают данные проблемы после операции удаления зуба, фоне курса лечения либо после, препаратом золендроновой кислоты (Зомета), причем препарат пациенты получали внутривенно. Пациентам проведены неотложные диагностические и лечебные мероприятия по дренированию гнойного очага и назначение противовоспалительного лечения, а также сосудистые препараты. При сформированных секвестрах проводилась некросеквестрэктомия, при их отсутствии щадящая терапия, поскольку активные операционные действия, угрожают разлитому течению некроза челюстных костей.

Известными факторами риска остеонекроза челюсти являются раковое заболевание, лечение (химиотерапия, лучевая терапия, кортикостероиды), сопутствующие заболевания (анемия, коагулопатия, инфекция, сопутствующее заболевание полости рта).

Первыми признаками остеонекроза у этих пациентов были лицевые боли. Затем присоединился отек мягких тканей, кровоточивость десен, пародонтит, потеря соседних с очагом, зубов, нарушение чувствительности нижнелуночкового нерва. Типичным началом была незаживающая лунка, дефект слизистой оболочки, после удаления зуба, которая увеличивается в размерах с обнажением кости и образованием секвестров. К тому же бисфосфонатные остеонекрозы, имеющие хронический воспалительный характер, протекали без четкой демаркации патологического очага, в связи с чем перед оперативным вмешательством возникает необходимость в компьютерной томографии пораженной ткани для выявления границ патологии.

Принципы лечения больных с бисфосфонатным остеонекрозом сформулированы ВуВуган Г.М.: пациент должен наблюдаться одновременно онкологом и челюстно-лицевым хирургом. На первых этапах желательно отказаться от хирургического лечения. В крайнем случае, операция должна быть ограничена удалением острых краев лунки и явно нежизнеспособных тканей. Обязательно проведение антибактериальной терапии. Показано применение антибиотиков широкого спектра действия. В то же время, необходимо исследование микрофлоры, так как в зоне остеонекроза наряду с бактериями могут присутствовать грибы, а так же вирусы, что требует соответствующей коррекции лечения. [5, с. 2].

При затяжном течении процесса желательно сделать перерыв в приеме препарата на 2 – 4 месяца. Пациент может пользоваться старыми протезами после соответствующей припасовки. Установка имплантатов категорически противопоказана. Если без хирургического лечения обойтись не удастся, то прием препаратов должен быть прекращен, а в дальнейшем скорректирован онкологом [4, с.5, 5,с.1].

Течение остеонекроза челюстных костей, носит длительный, рецидивирующий, малопредсказуемый характер и может затянуться на многие месяцы. Отмена на столь долгий период специфической терапии может привести к значительному сокращению срока выживаемости. Поэтому прием бисфосфонатов после перерыва в 4 месяца следует возобновить независимо от результатов лечения. Как альтернативу можно рассматривать перевод больного на прием пероральных форм препаратов.

Тактика лечения каждого пациента с данной проблемой, требует индивидуального подхода, и должна основываться на клиническом суждении лечащего врача, и перед сложным лечением бисфосфонатами, все активные инфекции полости рта должны быть устранены, чтобы в дальнейшем исключить инвазивное стоматологическое вмешательство.

#### **Литература:**

1. Медведев Ю., Басин Е. Фосфорные некрозы челюстей / Медведев Ю. // Врач. 2012. №1. - С. 21 - 25.
2. Гельцер Б.И., Жилкова Н.Н., Ануфриева Н.Д., Кочеткова Е.А. Поражение костей при множественной миеломе/ Гельцер Б.И. // Тихоокеанский медицинский журнал. 2011. №3.- С. 11 - 15.
3. Сулейманов А.М., Мингазов Г.Г., Саяхова Г.А.. Бисфосфонатные остеонекрозы челюстей / Сулейманов А.М. // 2012. - С. 112 – 115.
4. Тарасенко С.В., Дробышев А.Ю., Шипкова Т. П., Жукова Н.А., Тарасенко И.В. Тактика лечения больных с бисфосфонатным остеонекрозом челюстей / Тарасенко С.В. // Российская стоматология. 2012. №2. - С. 3 - 13.
5. [http://allnice.ru/readingroom/estmedplast/bisf\\_skl](http://allnice.ru/readingroom/estmedplast/bisf_skl).

# КЛИНИКО-СТАТИСТИЧЕСКАЯ ХАРАКТЕРИСТИКА ЧЕЛЮСТНО-ЛИЦЕВОГО ТРАВМАТИЗМА г. КАЗАНИ

Фаизов Т.Т., Аюпова Н. Р.

ГОУ ВПО «Казанский государственный медицинский университет»

МЗ и СР РФ

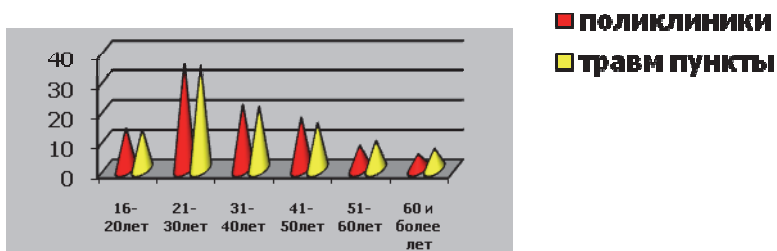
**Аннотация.** Исследовано состояние челюстно-лицевого травматизма в г. Казань в период 2009 – 2013 гг. по данным медицинской документации городских лечебных учреждений. Выявлены возрастные, половые, социальные, клинические, сезонные и суточные особенности получения травм челюстно-лицевой области. Излагаются данные по структуре, локализации, уровня обращаемости от вида травм в стоматологические поликлиники и травматологические пункты. Установлена профессиональная подготовленность врачей оказывающих неотложную помощь потерпевшим и её недостатки.

**Ключевые слова:** челюстно-лицевой травматизм, классификация челюстно-лицевой травмы, квалификация специалистов.

В современных условиях проблемы челюстно-лицевого травматизма (ЧЛТ) в мегаполисах обострились, об этом свидетельствует их рост, достигая 40% от общего количества стоматологических больных [3, 4, 5]. Причинами этого являются экономический кризис, высокий уровень алкоголизма, наркомании и связанные с ними усиление криминальной обстановки, увеличение автотранспорта и в связи с ними количества ДТП [1, 2].

Для оценки ЧЛТ в Казани, исследовали медицинскую документацию в казанских специализированных ЛПУ. С использованием разработанной анкеты изучили распространённость и структуру ЧЛТ по обра-

щаемости потерпевших в 7 казанских стоматологических поликлиник (СП) и 3 травматологических пункта (ТП) за период с 2009 - 2013 гг. Анализ обращаемости потерпевших в соответствии с возрастом отражен на рисунке №1



В зависимости от вида травмы обращаемость пострадавших в СП и ТП отражена в таблице №2. Из полученных данных установлено, что существенно чаще обращались с уличной и бытовой травмой. Обработка анкетных данных показало, что в основе их лежат криминальные причины. Поэтому в классификацию травм ЧЛЮ необходимо ввести понятие криминальной травмы.

**Таблица 2**

**Структура повреждений в челюстно-лицевой области в стоматологических поликлиниках и травматологических пунктах.**

Вид травмы	Стомат. поликлиники	Травм пункты
Уличный	58,3%	42,2%
ДТП	5,9%	5,2%
Производственный	3,6%	4,5%
Спортивный	3%	0,7%

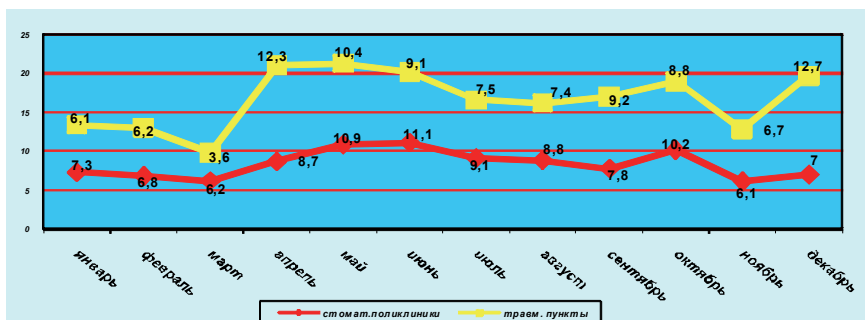
Таблица 3

Частота полученных травм в ЧЛЮ в зависимости от локализации.

Характер травмы	Стомат. Пол-ки	Травм. Пункты	р
Перелом, вывих зубов	7,2%	0,5%	p<0,001
Перелом альвеолярного отростка	1%	0%	p<0,001
Перелом нижней чел.	45,3%	3,5%	p<0,001
Перелом верхней челюсти	2,1%	0,1%	p<0,001
Перелом скуловой кости, дуги	6%	0,8%	p<0,001
Перелом костей носа	0,8%	13,5%	p<0,001
ЧЛТ сочетанная с черепно-мозговой	4%	2,8%	p>0,05
Травма мягких тканей	51,5%	93,5%	p<0,001

В таблице №3 отражена обращаемость в зависимости от локализации полученной травмы. В ней отражена видовая специфичность оказанной помощи в зависимости от полученной врачами специализации.

Анализ сезонности обращаемости выявил, показан на рисунке №3





## Структура получения челюстно-лицевых травм в ЛПУ г.Казани в зависимости от дня недели.

Изучение данных о частоте челюстно-лицевых травм в зависимости от дня недели показан в таблице №4.

Дни недели	Стомат. поликлиники	Травм. пункты
Понедельник	13,8%	13,8%
Вторник	13,2%	12,7%
Среда	11,9%	11,9%
Четверг	11,9%	13,8%
Пятница	11,1%	12,7%
Суббота	16,8%	19,8%
Воскресенье	21,3%	15,3%

- Выводы:**
1. За помощью, с травмой челюстно-лицевой области, чаще всего, обращались потерпевшие наиболее трудоспособного возраста, от 21 до 50 лет, мужчин было в 3 раза больше, чем женщин.
  2. Среди обратившихся наибольшее число составляли безработные, более 30%.
  3. Уличные и бытовые травмы составляют более 87%. И в основе их лежат криминальные причины. Поэтому, назрела необходимость введения в классификацию понятия «криминальной травмы».
  4. Наибольшее количество обращаемости приходится на выходные и праздничные дни и на наиболее теплое время года.

## Литература.

- 1) Алимский А.В. Социальные аспекты челюстно-лицевого травматизма / В.А. Алимский., Л.Г. Варфолоева// Вестник новых медицинских технологий. Тула 2000 - №1- С.102-103
- 2) Бельченко В.А. Черепно-лицевая хирургия: руководство для врачей. Медицинское информационное агентство, Москва, 2006 - 340 с.
- 3) Вафина И.И. Медико-статистическая характеристика распространённости челюстно-лицевых травм в крупном промышленном городе. / И.И. Вафина, Т.Т. Фаизов, А.Н. Галиуллин // Российский стоматологический журнал, №1- Москва, 2004.- С.41-42
- 4) Прихватиллов Г.И Тактика при оказании специализированной медицинской помощи пострадавшим с сочетанной травмой челюстно-лицевой области./ Военно-медицинский журнал -2006 – С. 32-34.
- 5) Фаизов Т.Т. Сочетанная челюстно-мозговая травма, патогенетическое лечение и его обоснование // Автореферат диссертации на соискание ученой степени доктора медицинских наук.- Москва.- 1998.- 42 с.

**ОЦЕНКА КАЧЕСТВА КВАЛИФИЦИРОВАННОЙ ПОМОЩИ  
ПОСТРАДАВШИМ С ТРАВМОЙ ЧЕЛЮСТНО-ЛИЦЕВОЙ  
ОБЛАСТИ В Г. КАЗАНИ.**

**Фаизов Т. Т., Аюпова Н. Р.**

ГОУ ВПО «Казанский государственный медицинский университет»

МЗ и СР РФ

**Аннотация.** Исследовано качество оказания квалифицированной помощи пострадавшим в 7 стоматологических поликлиниках и в 3 травматологических пунктах г.Казани за период с 2009 – 2013 гг. Установлено, что высокий уровень осложнений травмы челюстно-лицевой области (ЧЛЮ) обусловлен не выполнением устаревших правил преемственности для ЛПУ по оказанию первой медицинской помощи на этапах лечения и проведения реабилитации пострадавшим с травмой лица. Выявлены недостатки, как в диагностических, так и лечебных процедурах проводимых в ЛПУ, что делает актуальным социально и научно - практически значимым проблему изучения оптимизации лечения и реабилитации таких больных.

**Ключевые слова:** челюстно-лицевой травматизм, стоматологические поликлиники, травматологические пункты, качество оказываемой помощи.

Число пациентов с челюстно-лицевой травмой (ЧЛТ) в России в 2009—2013 гг. увеличилось в 2 раза по сравнению с периодом 1996—2000 гг. [1, 2, 5]. Пациентов с переломами костей ЧЛЮ, находящихся на лечении в профильных отделениях стационаров достигло 40%, что составляет приблизительно 21% от всех больных с разными травмами, находящихся на лечении в ЛПУ [3, 4].

На наш взгляд, достаточно высокий уровень осложнений челюстно-лицевой травмы (ЧЛТ) в виде посттравматического остеомиелита, неправильно сросшихся переломов, патологических рубцов и невротических, обусловлен не соблюдением устаревших правил преемственности при оказании первой врачебной помощи, специализированного лечения и проведения реабилитации в стационарах и в амбулаторном звене. Отсутствие рациональной организации медицинской помощи, обусловлено и тем, что мало проводится исследований причинно-следственных связей их возникновения, что в свою очередь сдерживает проведение целенаправленной профилактики этого вида травматизма.

Изучена распространённость и структура ЧЛТ среди населения г. Казани за 2009 - 2013 гг. с помощью разработанной нами анкеты из 30 вопросов и 150 под вопросами. Анкеты были заполнены данными 530 медицинских карт из 7 стоматологических поликлиник (СП) и 4984 медицинских карт из 3 травматологических пунктов (ТП). Полученные данные показали, что специализированная помощь потерпевшим с ЧЛТ была на низком уровне из-за отсутствия таковой, прежде всего на амбулаторном уровне. Анализ показал, что в ТП за исследуемый период, неотложная помощь больным с ЧЛТ была оказано в 9,5 раз больше, чем в СП. С травмой мягких тканей лица обратившихся в ТП было 93,5%, в СП - 51,5%, с переломами костей лицевого скелета было 20,7%, и 58,2%, соответственно. Диагноз «Сочетанная челюстно-мозговая травма» был выставлен в ТП - 2,8%, а в СП - 4% больным, не смотря на то, что еще в 1998 г. было установлено, что абсолютно все травмы с переломами костей лицевого скелета сопровождаются травмой головного мозга различной степени [5]. В основном специализированная помощь была оказана в челюстно-лицевом стационаре - 87% пациентам.

Известно, что от сроков оказания неотложной медицинской помощи во многом зависят течение заболевания и исход его лечения. В СП в течение первого часа её получили 22,1% потерпевших; до 6 часов – 24,9%; до 12 часов – 18,7%; до 24 часов и более – 34,3%. В ТП в течение часа – 28%; до 6 – 30%; до 12 часов – 14% и до 24 и более часов 28% пациентов.

В СП при осмотре, больным при переломах верхней челюсти пальпация применялась в 66,7% случаев, при переломах нижней челюсти в 62,4%, травме мягких тканей в 40%; функциональные методы исследования проводились в 46,6% и Rg- исследование в 20,3%, электроодонтодиагностика в 0%. В ТП пальпация при переломах верхней челюсти проводилась в 100% случаев, при переломах нижней челюсти в 86,1%, при травме мягких тканей в 81,6%. Функциональные методы исследования в 86,1%. Rg-исследование в 29,3%, электроодонтодиагностика – 0%.

В СП шинирование при переломах нижней челюсти было выполнено в 6,45% случаев, удаление зубов из линии перелома в 3,22% случаев. Первичная хирургическая обработка ран мягких тканей с зашиванием ран в 6,45% случаев. Назначение антибактериальной терапии в 45,16%, десенсибилизирующей в 25,8% и противовоспалительной терапии в 15,6% случаев. Рекомендации по дальнейшему лечению были даны только в 13% случаев. Длительные сроки лечения – до 1 месяца и более было у 38,71% пациентов. В ТП ПХО ран мягких тканей с их зашиванием было проведено почти в 80%; репозиция отломков костей носа в более 50%, при переломах остальных костей лицевого скелета 0%. Назначением медикаментозного лечения и дачей рекомендаций по дальнейшему лечению в ТП в 42,8% случаев.

## **Выводы.**

1. Сроки получения помощи при травме ЧЛЮ зависят от времени обращаемости пациентов и расторопности службы скорой медицинской помощи и персонала лечебного учреждения, в котором оказывалась помощь больным.
2. Обследование больных с травмой ЧЛЮ как в СП, так и в ТП проводится не в полном объеме. Поэтому, необходимо разработать стандарты по обследованию таких больных.
3. Оказание первой врачебной помощи больным с травмой ЧЛЮ как в СП, так и в ТП проводится не в полном объеме. Поэтому, необходимо разработать медицинские стандарты по лечению таких больных.
4. Низкий уровень оказания специализированной помощи в СП требуют разработки мер по повышению её объёма и качества врачами хирургами-стоматологами. Необходимо, оснастить кабинеты необходимыми инструментами, обновить должностные обязанности и требовать от хирургов-стоматологов выполнения их в соответствии с квалификацией.
5. Существенные недостатки при оказании медицинской помощи пострадавшим с ЧЛТ в ТП требует обязательного прохождения врачами-травматологами специальных курсов по оказанию первой медицинской помощи соответствующим больным и оснащением пунктов инструментарием и приборами для оказания этой помощи.

## **Литература.**

- 1 Артюшкевич А.С. Повреждения головы в челюстно - лицевой области./Артюшкевич А.С. //Травмы головы и шеи: Справочник. – М.,1999.- С.260-262
2. Бельченко В.А. Черепно-лицевая хирургия: руководство для врачей. Медицинское информационное агентство, Москва, 2006 - 340 с.

3. Вафина И.Н. Медико-статистическая характеристика распространённости челюстно-лицевых травм в крупном промышленном городе.- Российский стоматологический журнал.- (соавт. Т.Т.Фаизов, А.Н.Галиуллин).- Москва, издательство «Медицина». 2004.
4. Прихватилов Г.И Тактика при оказании специализированной медицинской помощи пострадавшим с сочетанной травмой челюстно-лицевой области./ Г.И Прихватилов, В.Ф Черныш // Военно-медицинский журнал -2006 –С 32-34
5. Фаизов Т.Т. Сочетанная челюстно-мозговая травма, патогенетическое лечение и его обоснование // Автореферат диссертации на соискание ученой степени доктора медицинских наук.- Москва.- 1998.- 42 с.

УДК 612.014.42:616.31

## **СРАВНИТЕЛЬНЫЙ АНАЛИЗ ПОКАЗАТЕЛЕЙ ЭМГ ПРИ ПРИМЕНЕНИИ МИОГИМНАСТИЧЕСКИХ ЗУБОЧЕЛЮСТНЫХ ТРЕНАЖЕРОВ.**

**Хамитова Н.Х., Игнатъева Л.А., Аль-Равашда С.А.**

Казанский государственный медицинский университет

**Аннотация.** В статье описываются данные об эффективности применения миогимнастических зубочелюстных тренажеров и их влияние на биоэлектрическую активность мышц.

**Ключевые слова:** биоэлектрическая активность мышц, зубочелюстной тренажер, миогимнастика

В ортодонтическом лечении очень важное место занимает миогимнастика. Она использовалась в стоматологии с начала 19 века.

Однако научное обоснование методике дали чуть более 50 лет назад. Данный способ эффективен в лечении дисфункции жевательных, мимических мышц и височно-нижнечелюстных суставов (ВНЧС). К сожалению, на сегодняшний день не всегда уделяется должное внимание миогимнастическим упражнениям. Если раньше производством выпускалось большое количество наборов специальных аппаратов для миогимнастики, то сегодня этот объем значительно снижен, а многие тренажеры и во все перестали поступать в продажу. Несмотря на это, доказана эффективность применения миотерапии в ортодонтии как метода профилактики аномалий челюстно-лицевой области и как этапа ортодонтического лечения (Дистель В.А., 1998; Хорошилкина Ф.Я., 2004; Korbmacher Н.М., 2004). Как клинический метод, миотерапия способствует нормализации и развитию мимики, жевательной функции и артикуляции.

Целью нашего исследования явилось сравнение по эффективности применения миогимнастического тренажера “шпатель рожок” и “Denta fit”. Исследование проводилось с использованием компьютера и аппаратно-программного комплекса, состоящего из четырехканального электромиографа «Синапсис», разработанного ЗАО ОКБ «Нейротех» (г. Таганрог), программы анализ «StabMed 2.09», с использованием тестового материала. Тестовым материалом послужили такие миогимнастические ортодонтические аппараты как шпатель – рожок и зубочелюстной тренажер “Дентафит”.

Все обследуемые были поделены на 2 группы:

1. Группа обследуемых ,выполняющая миогимнастические упражнения со шпателем-рожкой
2. Группа обследуемых, выполняющая миогимнастические аппараты с использованием тренажера “Дентафит”.



В каждую группу входило по 25 человек. Средний возраст обследуемых-22 года.

Первоначально всем обследуемым было проведено исследование биоэлектрической активности мышц челюстно-лицевой области без выполнения специфической функции ( контрольная группа). Далее 1 группе обследуемых было предложено выполнить ряд миогимнастических упражнений с использованием шпателя-рожка и регистрирование биоэлектрической активности мышц после выполнения данных упражнений на электромиографе, 2 группе было предложено выполнение миогимнастических упражнений на тренажере “Дентафит”.

Зубочелюстной тренажер “Дентафит” выполнен из резины медицинского назначения в виде параллелепипеда высотой 12-20 мм и шириной 9-15 мм, который в поперечном сечении имеет Н – образную форму за счет наличия в изделии по вертикальной оси параллельных прямоугольных прорезей, глубина которых составляет 4-8 мм, ширина  $6\pm 3$  мм. Миогимнастический тренажер “шпатель-рожок” представлен в виде ручки и двух накусочных площадок, толщиной  $1,5\pm 0,5$  мм, выполненный из резины медицинского назначения.

Для регистрации электромиограммы использовались поверхностные электроды, на поверхности которых был нанесен слой электропроводного геля.

Первый канал – электроды крепятся справа в области проекции переднего пучка височной мышцы на кожу по ходу волокон.

Второй канал электроды крепятся слева в области проекции переднего пучка височной мышцы на кожу по ходу волокон .

Третий канал - электроды устанавливаются в проекции правой жевательной мышцы .

Четвертый канал – электроды крепятся на кожу лица в проекции левой жевательной мышцы, которая располагаются на линии, соединяющей угол рта и угол нижней челюсти .

Пассивный электрод укрепляется на тыльной поверхности предплечья.

Перед началом пробы больному подробно объясняют методику проведения исследования. В процессе измерения обследуемый должен сидеть в удобной для него позе в состоянии физиологического покоя.

На пациентов накладывали электроды, после чего начинали регистрацию биоэлектрической активности мышц в фазе отсутствия специфической функции. Регистрация продолжается 25 секунд.

Критерием качественной регистрации миограммы покоя является отсутствие

артефактов в течение 25 секунд.

Затем регистрировали электромиограммы в момент максимального сжатия зубов, протрузии и ретрузии нижней челюсти, при открывании и закрывании рта, поочередным и одновременным жеванием тестового материала с двух сторон, проводили регистрацию мимических проб.

Данная методика позволяет оценить функциональное состояние жевательных и височных мышц при выполнении специфической функции и при ее отсутствии.

Критериями анализа служат амплитуда сигнала электромиограммы и площадь под кривой. Оцениваются: синхронность и симметричность электромиографического сигнала, наличие патологических феноменов (выпадение функции или гиперфункция).

Результаты исследования.

Значения биоэлектрической активности мышц в момент максимального сжатия до применения специфических функций колебалось в интервале 834-1800 мкВ temporalis D, 1740-2380 мкВ masseter D , 876-1653 мкВ

temporalis S, 1551-2199 мкВ masseter S. Значения индексов ИСЖМ -110%, ИСВМ- 79%, ИССО-26%.

В 1 группе обследованных отмечается снижение биоэлектрического потенциала мышц после выполнения миогимнастических упражнений с использованием шпателя-рожка в 87 % случаев. Значения индексов ИСЖМ, ИСВМ, ИССО существенно после проведения проб не изменились. Индекс ТОРС в 71% случаев был снижен. В 42% случаев индекс ТОРС был снижен на 52% исходного значения.

Значения биоэлектрической активности мышц в момент максимального сжатия колебалось в интервале 634-1633 мкВ temporalis D, 1540-2178 мкВ masseter D , 776-1313 мкВ temporalis S, 1451-2013 мкВ masseter S.

Во второй группе отмечается снижение биоэлектрической активности мышц после использования тренажера “Дентафит” в 80% случаях. Значения индексов ИСЖМ, ИСВМ, ИССО после проведения миогимнастических упражнений были незначительно уменьшены (в среднем величина составила -10%). Значения индекса ТОРС были снижены на в 74% случаев. процент уменьшения индекса ТОРС составил 10%. Значения биоэлектрической активности мышц в момент максимального сжатия колебалось в интервале 640-1588 мкВ temporalis D, 1540-2158 мкВ masseter D , 896-1313 мкВ temporalis S, 1451-1958 мкВ masseter S.

Таким образом, анализируя вышесказанное, можно говорить:

1. об эффективности миогимнастических упражнений для нормализации уровня биоэлектрической активности мышц.
2. тренажер “Дентафит” можно использовать как ортодонтический аппарат для миогимнастических упражнений.

## Литература:

1. Дистель В.А., Сунцов В.Г., Вагнер В.Д., Карницкая И.В. Метод профилактики и лечения зубочелюстных аномалий, связанных с нарушением носового дыхания // Стоматология -1998. № 2. - С. 53-54.
2. Брагин Е.А., Хорев О.Ю., Караков К.Г., Агранович О.В. Диагностика и лечение парафункций жевательных мышц. Ставрополь. Изд.СГМА, 2004. -150
3. Гехт Б.М. Теоретическая и клиническая электромиография. - Л.: Наука, 1990. – с.229
4. Хватова В.А. Клиническая гнатология. – М.: Медицина, 2005 – с.114-117
5. Хорошилкина Ф.Я., Персии Л.С., Окушко-Калашникова В.П. Ортодонтия. Профилактика и лечение функциональных, морфологических и эстетических нарушений в зубочелюстно-лицевой области. Книга IV. -М., 2004.
6. Korbmacher H.M, Schwan M, Berndsen S, Bull J, Kahl-Nieke B. Evaluation of a new concept of myofunctional therapy in children. // Int J Orofacial Myology.- 2004,- Vol. 30.-P.39-52.

## **БЕЗОПАСНОСТЬ МЕДИЦИНСКОЙ УСЛУГИ КАК ГЛАВНЫЙ АСПЕКТ КАЧЕСТВА ОКАЗАНИЯ МЕДИЦИНСКОЙ ПОМОЩИ.**

**Чернавский А.Ф.<sup>1</sup>, Петров И.А.<sup>1</sup>, Зарипова Э.М.<sup>2</sup>**

<sup>1</sup>МАУ «Стоматологическая поликлиника №12»

(620090, Екатеринбург, ул.Техническая, д. 28)

<sup>2</sup>ФГАОУ ВПО «Казанский (Приволжский) федеральный университет»,

г. Казань

**Актуальность:** Безопасность медицинской услуги – безопасность услуги для жизни, здоровья, имущества пациента при обычных условиях ее оказания с учетом обоснованного риска, а также безопасность процесса оказания услуги.

Безопасность медицинской помощи рассматривается нами как контроль технических, медицинских, психологических и психофизиологических факторов риска при оказании медицинской помощи. Таким образом, присоединимся к общепринятому определению безопасности принятой в сфере безопасности жизнедеятельности:

Безопасность медицинской помощи непрерывный процесс контроля за медицинскими, не медицинскими, психологическими, психофизиологическими факторами при оказании медицинской помощи, снижение риска нанесению вреда здоровью действиями медицинского персонала и пациентами, своевременное выявление источников опасности и осуществление технического контроля факторов риска при лечении и проведении диагностических процедур.

Анализ обращений пациентов позволил определить системный подход к разграничению уровня безопасности медицинских услуг. По нашему мнению, медицинские услуги можно разделить на три уровня

опасности: низкий, средний, высокий. Низкий уровень возможен при оказании профилактической медицинской помощи. Но даже при отсутствии заболеваний и «опасной» медицинской техники можно нанести вред здоровью пациента путем психологической травмы (неосторожное замечание, пренебрежительное высказывание может привести к ятрогенным заболеваниям психофизиологического генезу). Средний уровень - характерен для большинства медицинских услуг, где используется медицинская техника. Высокий уровень – характерен для специализированной медицинской помощи, подразумевающей использование высокотехнологичного оборудования и сложных медицинских вмешательств. При чем в зависимости от сложности применяемой медицинской техники, психофизиологического состояния пациента и медицинского работника, психологической подготовки к медицинскому вмешательству пациента и медицинского работника все уровни можно разделить на три подуровня, но это не является темой нашей статьи.

Для выполнения законодательства в сфере обеспечения безопасности оказания медицинской помощи в стоматологической поликлинике мы внедрили программу обеспечения безопасности медицинской помощи в целом и систему управления безопасностью при оказании медицинской услуги:

- ***Программа обеспечения безопасности медицинской помощи*** представляет собой нормативно-правовые акты, целевые программы и комплекс мер, направленных на повышение уровня безопасности оказываемой медицинской помощи на федеральном, региональном уровнях.
- ***Система управления безопасностью при оказании медицинских услуг*** представляет собой упорядоченный подход к обеспечению безопасности

при оказании медицинских услуг в медицинском учреждении, включающий необходимые организационные структуры, сферы ответственности, порядки оказания медицинской помощи, медико-технологические стандарты, КСГ и протоколы ведения больных.

Ниже приводится перечень основных заинтересованных сторон процесса обеспечения безопасности:

- a) медицинские работники;
- b) администрация медицинского учреждения;
- c) поставщики медицинских и не медицинских услуг для медицинских учреждений;
- d) медицинские и не медицинские регулирующие полномочные органы (управления здравоохранения, министерства, ФОМС и др.);
- e) специализированные медицинские объединения (Медицинская палата и др.);
- f) общество защиты прав потребителей, адвокаты и консультанты;
- g) пациенты;
- h) Страховые компании;
- i) СМИ;
- j) общественные организации;
- к) следственные органы;
- l) организации имеющие интересы в области оказания медицинской помощи.

В успешных медицинских учреждениях управление безопасностью при оказании медицинских услуг должно являться одной из основных производственных функций – быть встроенным в функции контроля качества оказания медицинской помощи.

## **Стратегии управления безопасностью.**

Традиционный или ретроактивный процесс управления предполагает ретроспективные корректировочные действия (т. е. исправление недостатков в безопасности при оказании медицинской помощи после того, как был нанесен вред здоровью). Современный или проактивный подход предполагает реформа, рассчитанную на перспективу (т. е. создание таких условий безопасности при оказании медицинской помощи, при которых сложные диагностические процедуры проходят с минимальным риском осложнений даже у пациентов с выраженной патологией). В зависимости от принятой стратегии необходимо применять различные методы и механизмы.

## **Рекомендуемые мероприятия по управлению безопасностью**

а) **Сбор данных.** Основным при управлении безопасностью медицинской помощью является сбор сведений, связанных с безопасностью данных – фактического материала, которые необходимы при определении показателей безопасности или выявлении скрытых небезопасных условий (опасных факторов). Все эти данные можно получать из любой части медицинской организации, а именно: используемое оборудование, эксплуатационный персонал, рабочие процедуры, взаимодействие “человек-оборудование-процедуры” и т. д.

б) **Анализ данных.** При анализе относящейся к проблеме информации выявляются опасные факторы. Определяются условия, при которых указанные факторы могут представлять реальную угрозу, оцениваются их потенциальные последствия и вероятное возникновение события: *Что* может произойти? *Как?* и *Когда?* Проведение подобного анализа может должно проходить с учетом качественных и количественных характеристик.



с) **Выделение небезопасных условий.** Оценка риска при оказании медицинской помощи позволяет выделить определенные опасные факторы. Опасные факторы медицинского и не медицинского характера представляющие наибольший риск, должны подвергаться анализу и проводится профилактические мероприятия по минимизации риска при использовании не безопасных методик обследования и лечения.

д) **Разработка стратегий.** Начиная с факторов риска, имеющих наивысший приоритет, можно рассмотреть несколько вариантов контроля этих факторов, например:

1) **распределение** риска среди максимально возможного круга лиц, берущих на себя риск. (Это основной принцип страхования.);

2) **ликвидация** риска (возможно, путем прекращения этих операций или практики);

3) **принятие** данного фактора риска (т.к. без него помощь может быть не оказана вовсе) и продолжение оказания медицинской помощи с обязательным информированием о наличии риска и возможных осложнениях;

4) **уменьшение** риска путем принятия мер, способствующих снижению уровня опасности и осуществление постоянного контроля за опасными факторами. При выборе стратегии контроля риска необходимо проявлять осторожность, чтобы избежать привнесения новых факторов риска, в результате которых уровень безопасности станет неприемлемым.

е) **Утверждение стратегий.** После выявления и анализа факторов риска создать алгоритм действия (поведения) медицинского и не медицинского персонала по его минимизации.

ф) **Повторная оценка ситуации.** Реализация стратегий по минимизации опасных факторов не всегда бывает успешной. Для получения

замкнутого контура требуется обратная связь и своевременное реагирование на неучтенные факторы, либо появление новых факторов.

h) **Сбор дополнительных данных.** В зависимости от результатов повторной оценки ситуации может возникнуть необходимость в дополнительной информации и повторении полного цикла, чтобы добиться более высокой эффективности принятых мер безопасности.

Управлять безопасностью при оказании медицинской помощи можно только при наличии полной и достоверной информации, аналитических навыков, которые не всегда приходится использовать в ежедневной работе. Таким образом, для повышения безопасности при оказании медицинской помощи необходим комплексный системный подход, включающий широкий спектр профессиональных, организационных, правовых и психологических мер по совершенствованию лечебно-диагностического процесса, обеспечения условий по управлению рисками и использования медицинского оборудования, проведение санитарно-эпидемиологического контроля, безопасности оказания медицинской помощи включающую техногенную, противопожарную, антитеррористическую компоненты.

### **Литература**

1. Адлер А. Практика и теория индивидуальной психологии. [Текст]: / А. Адлер. - Питер. Изд-во, 2003. - 256 с.
2. Ильин, Е. П. Психология индивидуальных различий [Текст] /Е. П. Ильин. – СПб. Питер, 2004. - 701 с.
3. Каунт Д. Подними свою самооценку [Текст]: Пер. с англ. Под ред. В.А Спивака / Д. Каунт .- СПб.: Издательский Дом «Нева», 2004.- 224 с.

4. Прядеин, В. П. Психология здоровья [Текст]: учебно-метод. Пособие для студентов вузов / В.П. Прядеин. – Екатеринбург: Урал. гос. пед. ун-т, 2007. – 80 с.

5. Прядеин, В. П., Чернавский А. Ф. Психосоциальные основы здоровья [Текст]: учебно-метод. Пособие для студентов вузов / В. П. Прядеин, А. Ф. Чернавский. – Екатеринбург: Урал. гос. пед. ун-т, 2007. – 80с.

**ОРГАНИЗАЦИОННО-ПСИХОЛОГИЧЕСКИЕ ОСОБЕННОСТИ  
ВЕДЕНИЯ ПАЦИЕНТОВ С РАЗЛИЧНЫМИ ФОРМАМИ  
САХАРНОГО ДИАБЕТА В АМБУЛАТОРНО-  
ПОЛИКЛИНИЧЕСКИХ УСЛОВИЯХ.**

**Чернавский А.Ф.<sup>1</sup>, Петров И.А.<sup>1</sup>, Зарипова Э.М.<sup>2</sup>**

<sup>1</sup>МАУ «Стоматологическая поликлиника №12»

(620090, Екатеринбург, ул.Техническая, д. 28)

<sup>2</sup>ФГАОУ ВПО «Казанский (Приволжский)

федеральный университет», г. Казань

**Актуальность.** В последние 30 лет отмечается резкий рост распространенности и заболеваемости сахарным диабетом, особенно в промышленно развитых странах, где на долю этого заболевания приходится 5-6% населения, и эта цифра имеет тенденцию к увеличению, что представляет существенную угрозу для жизни и здоровья трудоспособного населения в большинстве индустриально развитых стран и в Российской Федерации (А.С. Аметов 2009, М.И. Балаболкин, 1998, 2000; И.И.Дедов, М.В. Шестакова, 2008; С.Н. Пузин, М.Э.Целина, 2003; В.Е.Панков, 2008).

Распространенность диабета в России составляет 3,5%, ежегодный прирост в конце тысячелетия составляет 5%. Каждые 10-15 лет число больных сахарным диабетом удваивается. Это происходит в основном за счет прироста больных, страдающих сахарным диабетом второго типа. (М.И.Балаболкин, В.М.Кремская 2002; Н.Т.Старкова, 2002; И.И.Дедов, 2006; Ю.А. Смирнова 2009).

На сегодняшний день также актуальна психосоциальная проблема ведения пациентов с сахарным диабетом. Исследования ряда авторов показали, что 84-94% пациентов испытывают напряжение, тревогу и

страх на приеме у врача стоматолога. Отрицательные эмоции и болевой синдром при проведении стоматологических манипуляций могут приводить к возникновению стресса, дезорганизации работы функциональных систем организма и, следовательно, к развитию опасных для здоровья и жизни больных осложнений общесоматического характера. Поэтому в настоящее время существенной проблемой остается преодоление эмоционального стресса у пациентов с эндокринной патологией при стоматологических вмешательствах, а повышение качества оказания стоматологической помощи неразрывно связано с применением эффективных и безопасных средств обезболивания при лечении стоматологических заболеваний. Необходимо отметить - пациенты с сахарным диабетом наиболее подвержены психоэмоциональному напряжению, что существенно влияет на исходную болевую чувствительность. Поэтому для предупреждения развития негативных реакций общесоматического характера при проведении стоматологических манипуляций важен правильный выбор метода премедикации и местного обезболивания

Нарушение кровообращения, повышенная гликемия часто вызывает у пациентов с сахарным диабетом выраженные местные проявления, такие как сухость во слизистой полости рта, снижение секреторной функции слюнных желез, трещины на губах. Во полости рта пациента нарушается микробный баланс, увеличивается количество условно патогенной микрофлоры. При этом идет разрушение структуры зубной эмали и развивается кариес. Защитные функции в организме больного сахарным диабетом значительно снижаются, в результате чего повышается риск инфицирования операционных ран в полости рта и развитие серьезных осложнений челюстно-лицевой области (остеомиелит лунки, абсцесс, флегмона и другие

Основным психопатологическим синдромом у пациентов, страдающих сахарным диабетом является астенический, доминирующие симптомы этого состояния - повышенная ранимость, обидчивость, слезливость, быстрая утомляемость, раздражительность, колебание настроения (от глубокого недовольства собой, вялости до состояния эйфории, экзальтации с переоценкой своих способностей, многоречивостью, пренебрежительным отношением к себе и лечению). При психологическом наблюдении за пациентами выделилось несколько синдромов астенического ряда, у наблюдаемых лиц, страдающих сахарным диабетом. Вид синдрома связан с периодом сахарного диабета, отражающим прогрессивный характер заболевания. На начальной стадии заболевания наблюдаются астено-невротический и собственно астенический синдромы, на более отдаленной стадии - астено-дистемический синдром, а на заключительной стадии заболевания, для которой характерно обеднение психики и мнестически-интеллектуальное снижение, наблюдаются астено-апатический и астенодинамический синдромы.

Все выше изложенное обусловило актуальность и необходимость проведения настоящего исследования, определило его цель и задачи.

**Целью исследования стало:** разработать адекватные подходы к ведению пациентов с различными формами сахарного диабета в условиях амбулаторно-поликлинического приема.

**Задачами исследования явилось:**

1. Изучение основных особенностей проведения операции удаления зуба у пациентов с сахарным диабетом;
2. Определение организационных особенностей приема пациентов с сахарным диабетом;
3. Изучение психологических аспектов работы с пациентами страдающими эндокринной патологией - сахарным диабетом.

## **Материалы и методы исследования.**

За период с января по сентябрь, 2015 г. в хирургическое отделение муниципального автономного учреждения «Стоматологическая поликлиника № 12» обратилось 2 250 пациентов. Из них 1 803 для операции удаления зуба: по поводу хронического пародонтита – 430, осложненного кариеса -1373. Возраст пациентов от 18 до 88 лет. По данным анамнеза (анкета здоровья) выделены группы:

- 1) пациенты с сахарным диабетом I типа – 14,
- 2) пациенты с сахарным диабетом II типа – 76.
- 3) контрольная группа – пациенты без соматической патологии - 80

Всем пациентам перед операцией удаления зуба проводился контроль артериального давления с целью выбора местного анестетика, антисептическая обработка 0,1% раствором хлоргексидина биглюконата. Операция удаления зуба проводилась по традиционной методике.

## **Результаты исследования.**

У пациентов контрольной группы осложнения составили 0,05%, сроки заживления лунки зуба соответствуют средним срокам заживления и составляют от 10 до 14 дней. В то время, как у пациентов с сахарным диабетом I типа лунки заживали в 6% случаев с осложнениями: 4% - по типу альвеолита, 1%- постинъекционная гематома в слизистую оболочку полости рта, 1% - ограниченный остеомиелит лунки.

Средние сроки заживления лунки у больных с сахарным диабетом I типа составили до 2-х месяцев.

У пациентов с сахарным диабетом II типа осложнения составили 4%. Из них: 3% - альвеолит, 1% - ограниченный остеомиелит лунки.

Средние сроки заживления лунок у пациентов с сахарным диабетом II типа в 1% случаев составили 1,5 месяца.

В послеоперационном периоде пациентам с сахарным диабетом I типа и II типа

показана антибактериальная терапия с учетом аллергоанамнеза.

В последующем пациенты обязательно должны соблюдать правила индивидуальной гигиены полости рта, отказываться от табакокурения.

**Особенности проведения операции удаления зуба у пациентов с сахарным диабетом:**

- 1) необходимо вводить минимальное количество анестетика
- 2) использование карпульных анестетиков без вазоконстриктора
- 3) наложение асептической повязки и швов на лунку зуба
- 4) контроль уровня сахара в крови

**Особенности организации приема пациентов с сахарным диабетом:**

- 1) Прием пациентов с сахарным диабетом должен осуществляться вне очереди в связи с нарастанием уровня гликемии у данных пациентов во время периода ожидания стоматологической помощи и возможными осложнениями.
- 2) Если пациенту требуется проведение длительных и травматичных стоматологических манипуляций, то, учитывая отрицательное влияние эмоционального стресса на физиологическое состояние больных сахарным диабетом, лечение следует проводить в несколько этапов, каждый из которых не должен быть продолжительным. Особое значение имеет первое посещение врача-стоматолога, во время которого не должны применяться длительные и травматичные виды лечения.
- 3) При оказании стоматологической помощи необходимо осуществлять тщательный сбор анамнеза у каждого пациента с целью выявления наличия сахарного диабета, уточнять тип диабета и выяснять продолжительность заболевания. Следует осторожно и предупредительно отнестись к пациен-



ту, длительно болеющему диабетом, так как возможно возникновение конфликтных ситуаций (жалобы, неадекватное поведение на приеме).

4) При каждом визите пациента стремиться избегать создания стрессовых ситуаций.

5) При оказании терапевтической помощи на амбулаторном стоматологическом приеме пациентам с сахарным диабетом показано применение премедикации.

### **Психологические аспекты стоматологического приема пациентов с сахарным диабетом:**

1. Большинству больных сахарным диабетом 1 типа свойственен меланхолический (слабый, малоподвижный, неустойчивый) тип нервной системы; пациенты испытывают высокий уровень стоматологической тревожности.

Среди больных сахарным диабетом 2 типа преобладают холерики (лица с сильным, неуравновешенным типом нервной системы), при ожидании стоматологического лечения они менее тревожны. При увеличении длительности заболевания диабетом уровень тревожности возрастает.

2. Пациенты с сахарным диабетом 1 типа имеют обостренную болевую чувствительность, а диабетом 2 типа - сниженную. Пороги болевой чувствительности при сахарном диабете 1 типа в 1,4-2 раза выше, чем при сахарном диабете 2 типа

3. Под влиянием эмоционального стресса в период ожидания стоматологического лечения уровень гликемии у пациентов с сахарным диабетом возрастает; увеличивается артериальное давление.

### **Выводы:**

У пациентов с сахарным диабетом отмечается высокая заболеваемость и интенсивность поражения твердых тканей зубов и

пародонта и почти 100% нуждаемость в стоматологическом лечении. У пациентов с сахарным диабетом 1 типа распространенность и выраженность стоматологических заболеваний несколько выше, чем у пациентов с сахарным диабетом 2 типа.

Таким образом, у пациентов с сахарным диабетом I типа, возникающая абсолютная недостаточность инсулина приводит к серьезным нарушениям всех видов обмена (углеводного, жирового, белкового, электролитного). Высокий уровень сахара крови, «закисление» крови недоокисленными продуктами, гипоксия тканей влияет на заживление лунок, их сроки после операции удаления зуба. Удаление зубов у пациентов, которые постоянно принимают инсулин, необходимо проводить утром, сразу после введения препарата (иногда, врач-эндокринолог может рекомендовать повысить дозу инсулина). До процедуры удаления пациент должен позавтракать. Для профилактики инфицирования лунки рекомендуется прополоскать полость рта антисептическим раствором.

Работая с пациентами страдающими сахарным диабетом, необходимо учитывать тип сахарного диабета влияющего на лабильность настроения. Наличие у пациентов раздражительности, мнительности, тревожности, подавленности, угнетенности, общая слабости, адинамия, повышенной утомляемости, вялости, сонливости, снижение работоспособности, эмоциональная неустойчивости, повышенной конфликтности, хронических, довольно выраженных личностных изменений, обусловленных заболеванием.

Небольшие хирургические вмешательства у больных компенсированными формами заболевания не требуют необходимости в изменении обычного режима лечения. При подготовке к плановой операции большого объема необходимо добиться полной компенсации диабета. Лечение больных сахарным диабетом проводится только при создании

спокойной обстановки, так как конфликтные и неблагоприятные психологические ситуации могут приводить к декомпенсации диабета. При особых, травмирующих больного, психических ситуациях, после консультации с лечащим врачом можно назначить транквилизаторы. При организации приема необходимо предусмотреть возможность для устранения начальных явлений гипогликемии. При не достижении контакта с больных сахарным диабетом, при угрозе развития осложнений и в тяжелых случаях показана госпитализация.

## Литература

1. Балаболкин М. И., Клебанова Е. М., Креминская В. М. Дифференциальная диагностика и лечение эндокринных заболеваний: Руководство. — М.: Медицина, 2002. — 752 с.
2. Лурия Р.А. Внутренняя картина болезней и ятрогенные заболевания // Хрестоматия по патопсихологии / Сост.: Б.В.Зейгарник, А.П.Корнилов, В.В.Николаева. М.: Изд-во Моск. ун-та, 1981, с. 49-59.
3. Клиническая психология: в 4 т: учебник для студ. высш. учеб. заведений / под ред. А.Б.Холмогоровой. Т.1. Общая патопсихология / А.Б.Холмогорова. – М.: Издательский центр «Академия», 2010. – 464 с.
4. Современные подходы к лечению специфических осложнений сахарного диабета у детей и подростков /Э.П. Касаткина, Е.А. Одуд, Г.И. Сивоус, И.Г. Сичинава // Клиническая диабетология. – 1999. -№2. –С. 16-20.
5. Щербак А.В. Патология органов и систем при сахарном диабете. Киев, 1986.-52с.
6. Целина М.Э. Пограничные нервно-психические расстройства при сахарном диабете: Автореф. дис.. канд. мед. наук. М., 1997.-23 с.
7. Синичкин В.В., Бажанов Н.Н., Судаков К.В. Анализ психоэмоциональ-

ного напряжения больных перед стоматологической операцией в зависимости от психологических особенностей личности // Стоматология. 1989. - № 3. - С. 28-29.

УДК: 614.2

## **ОРГАНИЗАЦИЯ СТОМАТОЛОГИЧЕСКОЙ ПОМОЩИ ДЕТЯМ-ИНВАЛИДАМ**

**Шовкун Н. В.<sup>1</sup> Фомина А.В.<sup>2</sup>**

Российский университет дружбы народов

Медицинский институт

Кафедра общественного здоровья, здравоохранения и гигиены

Произведён обзор литературы по теме «Организация стоматологической помощи детям-инвалидам». Рассмотрены особенности оказания государственной профилактической помощи детям-инвалидам в России и за рубежом, выявлены проблемы, подтверждающие актуальность проводимого исследования.

**Ключевые слова:** дети-инвалиды, стоматологическая помощь, программы профилактики, права инвалидов.

Высокая распространенность детской инвалидизации и ее неуклонный рост создают большие трудности в медицинском обслуживании детей-инвалидов. Например, практическая работа врача-стоматолога с этим контингентом детей связана с выраженными сложностями проведения у них лечебно-профилактических процедур. Именно поэтому актуально создание специальных программ по санитарно-гигиеническому обучению данного контингента детей с применением психолого-педагогических

методик, позволяющих повысить эффективность первичной профилактики основных стоматологических заболеваний.

Следует отметить, что наиболее серьезным недостатком российского национального законодательства в области социальной защиты инвалидов, в особенности детей-инвалидов, является отсутствие в законодательстве конкретных механизмов реализации важнейших правовых норм по реабилитации инвалидов и профилактическим мероприятиям для данной группы граждан. Таким образом, стратегическим направлением реформирования государственной политики в отношении детей с ограниченными возможностями является переход от вопросов материальной поддержки инвалидов к непосредственной профилактике инвалидности, оказанию превентивной профилактической помощи, обеспечению для инвалидов среды жизнедеятельности и их социальной, медицинской и трудовой реабилитации.

### **Профилактические программы для детей-инвалидов в стоматологии**

На сегодняшний день во всем мире особенно актуален вопрос профилактики различных заболеваний у детей-инвалидов. Известно, что распространенность стоматологических патологий, в частности кариеса, имеет тенденцию к росту. Так, заболеваемость кариесом для временных зубов у детей 2 лет достигает 27,7%, 3 лет – 57,7%, 4 лет – 64,2%, 5 лет – 78,3%, 6 лет – 85,4%, при интенсивности 0,9, 2,8, 3,2, 4,8, 5,2 соответственно. Те же показатели для постоянных зубов в 6 лет составляют 22,0% и 0,3, в 12 лет – 73,0% и 2,51. Между тем, заболеваемость кариесом и другими стоматологическими патологиями среди детей-инвалидов значительно выше.

По мнению некоторых исследователей основной причиной высокой распространенности кариозных поражений зубов и болезней пародонта

является низкая мотивированность детей-инвалидов к профилактике и лечению стоматологических заболеваний, отсутствие мотивации к здоровому образу жизни. Важно помнить, что у данной категории детей нарушена координация тонких, дифференцированных движений, присутствуют нарушения двигательных функций, в том числе и манипулятивной деятельности. Кроме того, двигательные нарушения неблагоприятно воздействуют на формирование психических функций и речи. Таким образом, дети-инвалиды испытывают сложности при уходе за полостью рта самостоятельно при помощи обычных средств индивидуальной гигиены. Все эти факторы делают проблему создания комплексных программ профилактики еще более актуальной для детей-инвалидов.

В настоящее время в отечественной и зарубежной литературе практически отсутствует информация о масштабных программах стоматологической профилактики. Между тем, в России и зарубежных странах исследуются способы совершенствования стоматологической помощи детскому населению. Наиболее приоритетным направлением считается внедрение программ профилактики стоматологических заболеваний для детского населения, в особенности для детей с ограниченными возможностями.

В.А. Аҗамі с коллегами (2007) в своей работе, охватившей 1621 ребенка-инвалида в возрасте от 5 до 16 лет, рассмотрел особенности профилактических мероприятий для данной категории детей. Автор считает, что стоматологические, медицинские, и социальные службы должны скоординировать свои усилия, чтобы эффективно удовлетворять потребности детей-инвалидов. Целесообразно проведение повторных индивидуальных визитов в школы стоматологических бригад для реализации профилактических мер, особенно для детей с высоким риском кариеса или заболеваний пародонта. Сообщается, что после обследования, постановки диагноза и планирования лечения на приеме у стоматолога, специальные

помощники стоматолога оказывают профилактическую помощь, проводят простые манипуляции, дают рекомендации по гигиене полости рта. Кроме того, дети-инвалиды должны получить быстрый доступ на прием к врачам общей практики, детским стоматологам и ортодонтам для получения приоритета в лечении. Целесообразно запустить кампании по снижению стоматологических заболеваний, реализуемые через изменение школьной кариесогенной диеты, формирование превентивных обучающих программ для персонала и пропаганду профилактических программ в области государственного здравоохранения. Автор добавляет, что обучающие курсы, посвященные лечению заболеваний полости рта у инвалидов, должны быть включены в программу стоматологических колледжей и высших образовательных учреждений для обновления профессиональных знаний врачей.

C.W. Lewis (2009) в своем масштабном исследовании рассмотрел современное состояние профилактической стоматологической помощи детям-инвалидам в США. Автор считает, что необходимо создать систему специализированных центров, которая предусматривает профилактическую и восстановительную стоматологию для детей с ограниченными возможностями в пределах одного региона. Данный подход поможет осуществить своевременное оказание помощи для этих детей. Автор считает, что в такой модели общие и детские стоматологи смогут осуществлять уход за детьми с тяжелыми нарушениями и патологиями средней тяжести в пределах или вблизи их родных регионов.

Таким образом, для улучшения уровня стоматологического здоровья детей-инвалидов необходимы определенные экономические затраты, а также реализация массовой профилактической работы с применением всех доступных средств и методов.

**Актуальность темы** связана с необходимостью разработки рекомендаций по совершенствованию стоматологической помощи детям-инвалидам. Несмотря на постоянно растущее число детей-инвалидов, на сегодняшний день в России нет программы стоматологической помощи этим детям. Большинство из них не посещают учебные учреждения, т.е. лишены возможности плановых осмотров стоматологом в детских садах и школах. Зачастую и посещение городской поликлиники представляет для данной категории лиц большую проблему. Наше исследование проводится на базе ГБУЗ «Детская стоматологическая поликлиника № 44 Департамента здравоохранения г. Москвы». Объектом исследования выступают дети-инвалиды, проживающие как в семьях, так и в интернатах. К моменту завершения подготовительного этапа исследования к поликлинике прикреплено 360 детей-инвалидов, тогда как общее число прикрепленных составляет 220 тысяч детей (ЮЗАО г. Москвы). В ходе исследования планируется осмотр всех детей-инвалидов (в т.ч. и на дому выездной бригадой), опрос и анкетирование детей и родителей (законных представителей). По предварительному опросу детских стоматологов можно сделать вывод о крайне низкой обращаемости со стороны родителей детей данной категории за стоматологической помощью. Причины этого будут выявлены в ходе исследования, но уже сейчас можно предположить что главной из них является сложность или недоступность посещения поликлиники.

### **Литература:**

1.Галонский В.Г., Тарасова Н.В. Обоснование методологических приемов санитарно-гигиенического просвещения и воспитания в профилактике стоматологических заболеваний у детей с сенсорной депривацией зрения //В мире научных открытий – 2014 – № 4.1. – С. 512-529.



2. Данилова М.А., Царькова О.А., Залазаева Е.А. Сравнительные аспекты профилактики кариеса зубов здоровых детей и детей с ограниченными физическими возможностями // Евразийский Союз Ученых (ЕСУ) – 2014 - С. 35.
3. Зобанова И.Н. Стоматологическая помощь в системе комплексной реабилитации и социальной адаптации детей-инвалидов // Диссертация кандидата мед. наук – Москва, 2015.
4. Кузьмина Э.М. Стоматологическая заболеваемость населения России. Состояние твердых тканей зубов. Распространенность зубочелюстных аномалий. Потребность в протезировании / Э.М. Кузьмина – М.: МГМСУ, 2009 – 236 с.
5. Леонтьев В.К. Профилактика стоматологических заболеваний. М.: МГМСУ, 2006 – 215 с.
6. Романов П.В., Ярская-Смирнова Е.Р. Инвалиды и общество: двадцать лет спустя // Социологические исследования – 2010 – № 9 – С. 50-58.

УДК 616.379-008.64

**ВОЗМОЖНОСТИ ВЛИЯНИЯ НЕЗАВИСИМЫХ ЭКСПЕРТНЫХ  
ОРГАНИЗАЦИЙ НА ПОВЫШЕНИЕ КАЧЕСТВА МЕДИЦИНСКОЙ  
ПОМОЩИ (НА ПРИМЕРЕ НИМЭ)**

**Миргазизов М.З., Фокина Е.В., Миргазизов А.М., Бернацкий Б.С.**  
ОАО «Национальный Институт независимой Медицинской Экспертизы  
НИМЭ» г. Москва. УДК 340.6 (проф. д.м.н. – Миргазизов М.З., к.м.н. –  
Фокина Е.В.). электронная почта: mirgazizov@mail.ru; f990ks@yandex.ru.

**Аннотация:** В статье приводятся сведения о возможности влияния независимых экспертных организаций на повышение качества медицинской

помощи в лечебных учреждениях. Предлагается методика подготовки врачей для участия в проведении комиссионных независимых экспертиз.

**Ключевые слова:** независимая судебно-медицинская экспертиза, дефекты оказания медицинской помощи, профессиональные правонарушения.

Возможности влияния независимых экспертных организаций на повышение качества медицинской помощи базируются на том, что одной из главных задач подобных организаций является выявление дефектов оказания медицинской помощи при производстве экспертизы.

По данным наших наблюдений и результатам работы, за последние 2-3 года, независимыми экспертными организациями решаются вопросы о негативных последствиях состояния здоровья, дефектов организации медицинского процесса, диагностики и лечения заболеваний.

Не вызывает сомнения, что с качеством оказания медицинской помощи непосредственно связана проблема возникновения профессиональных ошибок и дефектов оказания медицинской помощи.

В глоссариях судебно-медицинской экспертизы «Дефект в оказании медицинской помощи» определяется как недостаток в оказании медицинской помощи, который явился причиной наступившего неблагоприятного исхода, либо имел с ним прямую причинную связь (т.е. повлиял на его возникновение) (В.А.Клевно, 2009). В любой медицинской экспертной организации накапливается огромный материал о дефектах и неблагоприятных исходах медицинской помощи, свидетельствующих о качестве диагностики и лечения в том или ином разделе медицины. К сожалению, этот материал остается недоступным для широкого круга врачей и недостаточно широко используется при проведении организационных мероприятий, направленных на повышение качества медицинской помощи. Для определения меры ответственности медицинских работников важным моментом является точное установление характера

профессиональных ошибок и дефектов оказания медицинской помощи. Необходимо отметить тот факт, что одно из ведущих мест среди исков граждан в судебные структуры занимают иски в связи с некачественным оказанием медицинской помощи во всех отраслях медицины.

Правильная экспертная оценка каждого случая, по которому назначена экспертиза, возможна только с участием в ней опытных врачей клиницистов (врачей узких специальностей), так как без специальных клинических знаний практически невозможно определить те или иные состояния, заболевания, патологии.

Учитывая ценность такого материала, мы с первых дней работы НИМЭ поставили перед собой следующие задачи:

### **1. Приобщение врачей к экспертизе качества медицинской помощи.**

Важное значение при проведении комиссионных судебно-медицинских экспертиз имеет анализ представленных на экспертизу медицинских документов, результатов диагностических и лабораторных исследований. Привлечение к экспертизе опытных врачей клиницистов позволит нам объективно, на высоком уровне выявить факторы (объективные, субъективные) влияющие на неблагоприятный исход ранее проведенных лечебных мероприятий. Также высококвалифицированные врачи узких специальностей помогут выявить допущенные нарушения в диагностической, деонтологической, организационной сфере медицины. Исследование медицинских характеристик ненадлежащего оказания медицинской помощи имеет ведущее значение для систематизации экспертной оценки качества медицинской помощи.

### **2. Накопление базы данных для разработки медицинских стандартов и протоколов лечения.**

Нами планируется разработать объективные, научно-обоснованные критерии экспертной оценки профессиональных ошибок и дефектов оказа-

ния медицинской помощи, позволяющие повысить достоверность и научную обоснованность заключений комиссионных судебно-медицинских экспертиз;

- систематизировать поводы, послужившие для исковых заявлений, возбуждения гражданских и уголовных дел в связи с дефектами оказания медицинской помощи;

- проанализировать полноту повреждений и заболеваний, связанных с недостатками оказания медицинской помощи и объединить в общую схему;

- разработать алгоритм производства комиссионных судебно-медицинских экспертиз, связанных с вопросами профессиональных ошибок и дефектов оказания медицинской помощи.

- создать компьютерную программу-анкету, с формированием единой базы данных, включающую дефекты оказания медицинской помощи в различных сферах медицинских услуг.

### 3. Накопление клинического материала для разработки медицинских обучающих программ для:

- разработки практических рекомендаций позволит повысить уровень правовой защищенности врачей, найти пути прекращения конфликтных ситуаций, возникающих между медицинским персоналом и пациентом, связанных с качеством предоставляемых услуг.

- создания обучающих программ для медицинского персонала позволит избежать профессиональных ошибок и дефектов оказания медицинской помощи.

- разработанные нами критерии экспертной оценки профессиональных ошибок и дефектов оказания медицинской помощи, позволят усовершенствовать лечебно-диагностический процесс в медицинских учреждениях.

- разработка медицинских обучающих программ повысит качество проводимых судебно-медицинских комиссионных экспертиз, что в свою очередь позволит суду вынести объективное решение.

- подготовка рекомендаций по уменьшению и предупреждению профессиональных ошибок и дефектов оказания медицинской помощи.

В рамках указанных мероприятий планируется подготовка экспертов по оценке качества медицинской помощи по различным разделам медицины; выпуск бюллетеня НИМЭ «Дефекты в оказании медицинской помощи: методы устранения и профилактики»; постоянно работающий семинар по данной тематике.

Подготовка экспертов будет проходить по предварительному плану:

1. Правильность диагностики заболевания, во избежание неадекватного лечения и развития осложнений;
2. Правильность выбора способа медицинского вмешательства, предотвращающее ухудшение состояния здоровья пациента, развитие осложнений, удлинение сроков лечения, вплоть до инвалидизации;
3. Ошибки и их предотвращение при выполнении медицинских вмешательств с негативными последствиями; поздняя госпитализация, сопровождающаяся ухудшением состояния организма пациента; нарушение преемственности в лечебном процессе;
4. Решение ошибочных клинико-экспертных решений, поставивших пациента в равные условия со здоровыми людьми; преждевременное прекращение лечения;
5. Ошибки или небрежность при ведении медицинской документации, приводящие к неправильной или поздней диагностике, нарушению в лечении.
6. Систематизировать группы правовых принципов при анализе основных правовых документов, регламентирующих отношение врач -пациент,

на которые должен опираться врач, во избежание дефектов оказания медицинской помощи.

Таким образом, полученные результаты исследований позволят разработать комплекс мероприятий, на повышение уровня обслуживания пациентов и совершенствование лечебно-диагностического процесса.

### **Литература:**

1. Григорьев И.Ю. Юридическая оценка врачебных ошибок и дефектов медицинской помощи // Проблемы управления здравоохранения. - 2003. - №2. - С. 11-20.
2. Новоселов В.П. Профессиональная деятельность работников здравоохранения: Ответственность, права, правовая защищенность. — Новосибирск: Наука, 2001—с. 121-139.
3. Закон Российской Федерации от 22.07.1993г. №5487-1 «Основы законодательства Российской Федерации об охране здоровья граждан».
4. Баринов Е.Х. Ромодановский П.О. Медико-правовая осведомленность медицинских работников. Монография. – М.: ЮрИнфоЗдрав, 2011.-119с.
5. Мельников В.С. Социальные и правовые аспекты медицинской деятельности. - Киров, 1997. - 190 с.
6. Сергеев Ю.Д., Мохов А.А. Основы медицинского права России: Учеб. пособие / Под ред. чл.-корр. РАМН, проф. Ю.Д. Сергеева. — М.: ООО «Медицинское информационное агентство», 2007. — 360 с.
7. Герасименко Н.Ф. Полное собрание федеральных законов об охране здоровья граждан. Комментарии, основные понятия, подзаконные акты. - 2-е изд., переработанное и дополненное. –М.: ГЭОТАР – Медиа, 2005.- 528с.
8. Клевно В.А. Судебно-медицинская экспертиза. Сборник нормативных правовых актов. –М.: ГЭОТАР – Медиа, 2012.-383с.

УДК 616.313

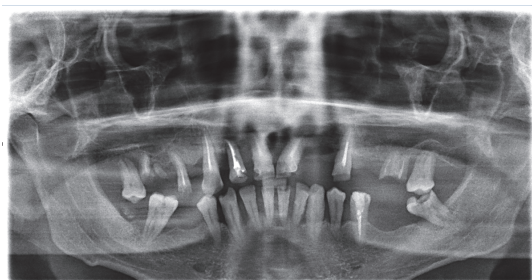
## СТОМАТОЛОГИЧЕСКАЯ РЕАБИЛИТАЦИЯ ПАЦИЕНТА ПРИ ТЯЖЁЛОЙ СТЕПЕНИ ГЕНЕРАЛИЗОВАННОГО ПАРОДОНТИТА

**Маслов Р.В.**

СК «Президент» Москва (Россия)

**Актуальность:** В настоящее время происходит постоянное увеличение числа больных с генерализованным поражением пародонта. Успех восстановительного пародонтологического лечения во многом зависит от тяжести состояния и мотивации самого пациента. Анализ причин неудачного лечения таких больных свидетельствует о том, что пути их преодоления состоят как в усовершенствовании технологии самого хирургического вмешательства, так и в создании оптимальных условий для регенерации костной ткани, что не всегда можно добиться.

**Цели:** тотальное восстановление зубного ряда при запущенной форме генерализованного пародонтита, стоматологическая реабилитация пациента



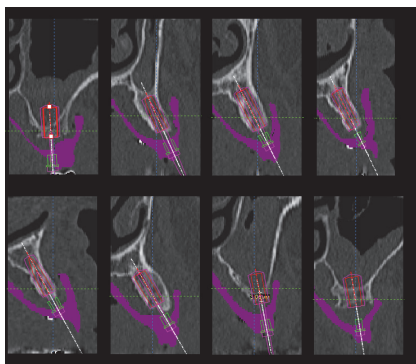
*Рентгенологический снимок от 10.11.13 на момент первичной консультации.*

*На ОПТГ, определяется вертикальная резорбция костной ткани у всех*

*групп зубов на верхней челюсти, и фронтальной группы зубов на нижней челюсти более  $\frac{3}{4}$  длины корней.*

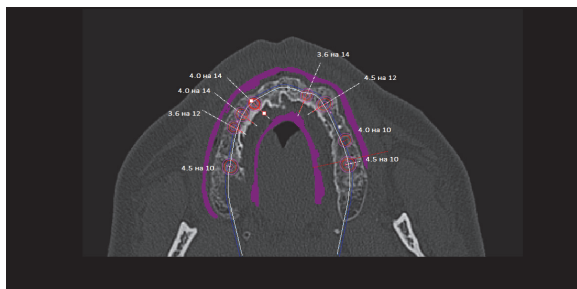### **Методы исследования**

После тотальной санации полости рта, пациенту проводилась мультиспиральная компьютерная томография с моделированием на костного хирургического шаблона. Планировалась установка 15 денальных имплантатов на верхней и нижней челюсти. В качестве временного протезирования использовался временный полный съёмный пластинчатый протез на верхней челюсти с опорой на имплантаты в позиции 13 - 23, и армированный пластмассовый мостовидный протез с опорой на 35 – 33 – 43 – 44

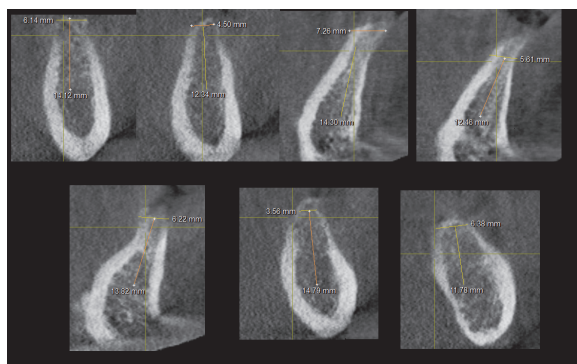


*КТ от 20.02.2014. Срезы альвеолярного отростка верхней челюсти. С помощью программы Implant assistant смоделированы места будущих имплантатов, определена глубина сверления и угол наклона направляющих втулок. Внутренний цилиндр красного цвета - это имплантат, далее розовым венчиком указывается граница костного кружения.*

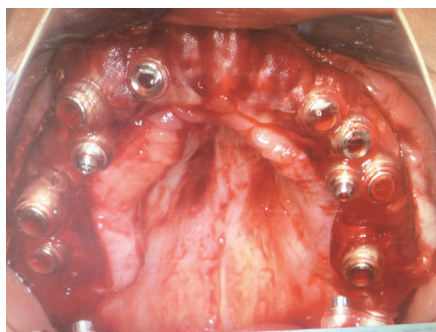




*КТ от 20.02.2014. Аксиальный срез с намеченными местами расположения имплантатов и указанным размером*

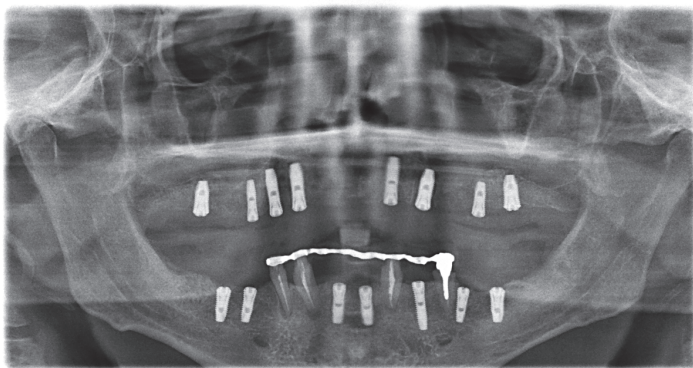


*КТ от 25.08.2014. Срез нижней челюсти. В целом определяется адекватная высота и ширина гребня для постановки имплантатов. Ширина костной ткани от 5 до 6 мм, высота от 10 до 14 мм до *s.alveolaris inf. dex. et sin.**

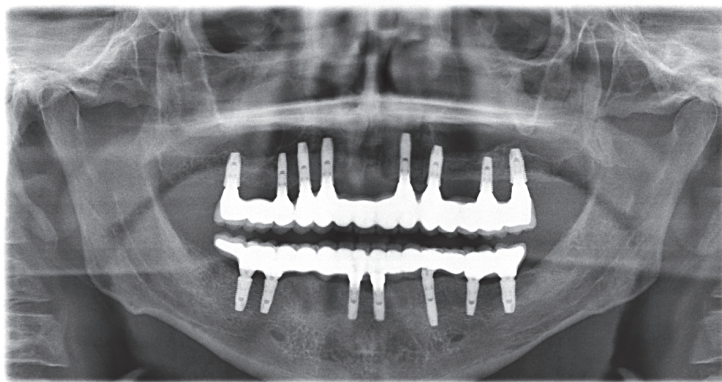


*Фотография от 24.02.2014. Индивидуальный хирургически шаблон с направляющими втулками приспособленный на верхней челюсти*

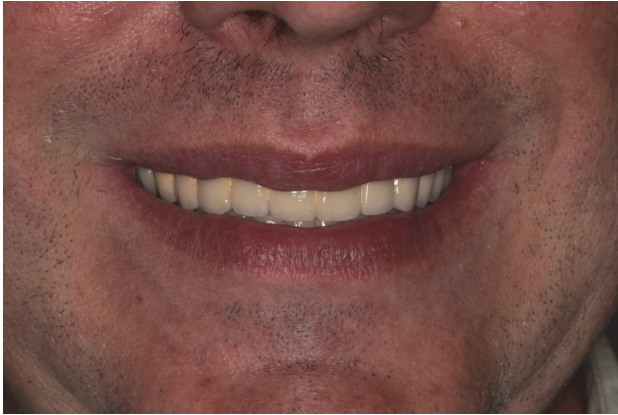Рентгенологический снимок после операции



*Рентгенологический снимок от 29.02.2014. После установки имплантов на нижней челюсти.*



*Рентгенологический снимок от 30.10.2014. Конечный результат ортопедического лечения через год после начала лечения*



Фотография от 30.10.14

**Результаты:** Через 1 год после начала лечения произведено тотальное протезирование с опорой на имплантаты. Пациент полностью стоматологически реабилитирован. Контрольные осмотры проводятся каждый пол года.

Пример выписного эпикриза

сегменты	Диагностика					Планирование			Результат по Q,V и интерфейсам 1-5							Прогноз и мониторинг	
	Q	V	G	T	m	R	Impl	supra	Q	V	1	2	3	4	5	m	Pr

S16    3   4   2   4   3.25   1.2   4.3x10   2    2   2   1   1   2   2   2   2   1   1

**Заключение:**

На текущий момент времени, в случае запущенной формы генерализованного пародонтита, замещение отсутствующих зубов дентальными имплантатами, является одной из ведущих методик выбора при реабилитации пациента. Необходимым условием работы является сильная мотивация самого пациента и осознание объемов необходимого лечения.

## **Литература:**

- 1) Пародонтология Вольф Г.Ф., Ратейцхак Э.М., Ратейцхак К.
- 2) Ортопедическое лечение с опорой на имплантаты Миш К.Е.
- 3) Азизова Д.А., Хафизов Р.Г. «Оценка плотности костной ткани методом денситометрической радиовизиографии// Биосовместимые материалы и новые технологии в стоматологии Сборник статей Международной конференции. Науч. редактор Р.Г. Хафизов. Казань, 2014. С. 148-152.

УДК 616.313

## **ОПТИМИЗАЦИЯ МЕТОДОВ ПОЗИЦИОНИРОВАНИЯ ДЕНТАЛЬНЫХ ИМПЛАНТАТОВ**

**А.М. Миргазизов**

НКО Фонд развития высоких стоматологических технологий.

Биосовместимые материалы и имплантаты.

**Аннотация:** Разработано устройство, которое на хирургическом этапе лечения полностью исключает ошибки позиционирования дентальных имплантатов, помогая врачу правильно определить местоположение имплантата, межимплантатные расстояния и положение имплантата к соседним зубам.

**Ключевые слова:** дентальная имплантация, позиционирование имплантатов, ошибки позиционирования.

Несмотря на то, что существует много методов планирования дентальной имплантации, ошибки позиционирования имплантатов занимают первое место в статистике дефектов оказания медицинской помощи

с использованием дентальных имплантатов. Многие известные методы планирования не используются из-за их сложности и дороговизны.

Существует несколько способов решения задачи по оптимизации позиционирования имплантатов:

1. Визуальная разметка местоположения планируемого имплантата по глазомеру непосредственно во время операции.
2. Планирование и перенос местоположения имплантата через хирургический шаблон, изготовленный по результатам анализа и расчета 3-х мерных компьютерных томограмм.
3. Интраоперационная разметка местоположения имплантата с помощью специальных инструментальных позиционеров

Как известно из анатомии человека, группы зубов (резцы, клыки, премоляры, моляры) имеют определенные мезио-дистальные размеры. Средне-статистические размеры их общеизвестны.

На основе этих данных и производится разметка положения зубов и соответственно место установки имплантатов при частичном и полном отсутствии зубов. Зная последовательность расположения зубов в зубном ряду, средние размеры коронки каждого зуба, имея ориентиры для нахождения срединной сагиттальной плоскости, легко можно найти положение зуба в беззубой челюсти путем нанесения по альвеолярному гребню разметки в виде кругов, соответствующих диаметру коронки того или иного зуба. Наше устройство построено именно на этом принципе и относится к инструментальным позиционерам.

Устройство (рис.1) состоит из двух частей : первая – бор, заостренный с одного конца и хвостовик под стоматологический наконечник с другого; вторая часть - набор из пяти полых цилиндров. имеющих зубчатый режущий край с одной стороны и внутреннюю резьбу для соединения с бором. После сборки заостренный конец бора выступает над плос-

костью зубчатого края цилиндра на 2мм, а часть с хвостовиком на 15мм, сам цилиндр высотой 10мм. Диаметры цилиндров соответствуют мезио-дистальным размерам зубов ( 10,5мм –первые моляры верхней и нижней челюсти; 9,5мм-вторые моляры и центральный резец в/ч; 7,5мм –клык в/ч и второй премоляр н/ч; 6,5мм-клык н/ч, первый премоляр н/ч, резец в/ч, премоляры в/ч; 5мм-резцы н/ч). С помощью этого устройства(похожего на остеотом) производится разметка точек для последующего сверления пилотным бором при формировании костного ложа под имплантат.

Предклиническая и клиническая апробация показала высокую эффективность предложенного нами устройства по многим критериям, особенно по простоте, удобству и доступности.

Применение устройства на хирургическом этапе лечения полностью исключает ошибки позиционирования денальных имплантатов, помогая врачу правильно определить местоположение имплантата, межимплантатные расстояния и положение имплантата к соседним зубам.



Рис. 1.Общий вид инструментальных позиционеров

## **Литература**

1. Ортопедическая стоматология. М. 2001. под редакцией В.Н.Копейкина и М.З.Миргазизова.
2. Юдин П.С., Юдин Л.П. Управляемая дентальная имплантация: от томографии к хирургическому шаблону // Дентальная имплантология и хирургия // – 2011 – N4-5, С. 122-129
3. Almog DM., Benson BW, Wolfgang L., Frederiksen NL., Brooks SL. Computerised tomography-based imaging and surgical guidance in oral implantology. J Oral Impl. 2006; 1:14-18(Suppl. 4), 2009; 73–86.
4. Eggers G., Patellis E., Muehling J. Accuracy of template-based dental implant placement Int. J. Oral Maxillofac. Implants 2009; 24:447-45410.
5. Внутрикостный зубной имплантат и способ его установки Миргазизов М.З., Хафизов Р.Г., Миргазизов Р.М. патент на изобретение RUS 2135117 22.04.1996
6. Зубной имплантат и способ его установки Миргазизов М.З., Хафизов Р.Г., Миргазизов Р.М // Патент на изобретение RUS 2135118 18.04.1996

УДК 616.313

### **РОЛЬ И МЕСТО PRP-ТЕХНОЛОГИИ В ПОВЫШЕНИИ КАЧЕСТВА ДЕНТАЛЬНОЙ ИМПЛАНТАЦИИ.**

**Миргазизов М.З., Распопова А.С., Титова Н.В.**

Профессорский медицинский центр «ИЗИДА+»

**Аннотация:** Суть технологии заключается в использовании PRGF в послеоперационных областях для ускорения процессов заживления. Как известно, в тромбоцитах в большом количестве содержатся факторы роста, играющие большую роль в заживлении ран, эпителизации и костеоб-

разовании. Повышение их концентрации в области хирургического вмешательства позволяет ускорить регенерацию тканей.

**Ключевые слова:** плазма обогащенная тромбоцитами, стоматология, имплантология.

Современная стоматология всегда находится «в постоянном движении», в поисках технологий, которые позволяют сократить сроки реабилитации, ускорить время работы специалиста, позволяющие уменьшить болевой компонент у пациента, уменьшающие сроки заживления.

Одной из таких технологий является **PRP-технология**. В специальной литературе существует классификация PRP- по признакам терминологии, методов получения, названия продукта с указанием компании и страны разработчика ( 1-3 ).

Наиболее ценная информация содержится в названии продукта. Например, P-PRP (Pure Platelet-Rich Plasma до активации), (P-PRP gel - после активации); PRGF/Endoret (Preparation or Plasma Rich in Growth Factors; L-PRP (Leukocyte- and Platelet-Rich Plasma до активации), (L-PRP gel, после активации); P-PRF (Pure Platelet-Rich Fibrin); L-PRF (Leukocyte- and Platelet-Rich Fibrin).

Технология ENDORET – PRGF-Plasma Rich in Growth Factors-плазма, обогащенная факторами роста — пионер в области клинического использования плазмы, обогащенной тромбоцитами (PRP). ENDORET – Endogenous Regenerative Technology – эндогенная регенеративная технология. Данная технология активно используется в профессорском медицинском центре ИЗИДА+, начиная с 2013 года. Компания производитель: ВТИ- Biotechnology Institute (Испания).

Суть технологии заключается в использовании PRGF в послеоперационных областях для ускорения процессов заживления. Как известно, в тромбоцитах в большом количестве содержатся факторы роста,



играющие большую роль в заживлении ран, эпителизации и костеобразовании. Повышение их концентрации в области хирургического вмешательства позволяет ускорить регенерацию тканей. Богатая тромбоцитами плазма является производным крови пациента без каких-либо добавок, что исключает аллергические реакции и индивидуальную непереносимость. А поскольку PRGF получают из собственной крови пациента, она абсолютно безопасна с точки зрения переноса инфекционных заболеваний (ВИЧ, гепатит).

Протокол технологии представляет собой следующие этапы. Перед хирургическим вмешательством производится забор крови, который осуществляется одноразовым стерильным комплектом в специальные вакуумные пробирки около 20 см<sup>3</sup> (9 мл). В пробирках в качестве антикоагулянта - цитрат натрия. После этого кровь обрабатываем в PRP – центрифуге (системы VTI IV – 3835 оборотов в минуту) 8 минут для отделения фракций крови - плазмы от красных клеток. Объем полученной плазмы будет варьировать у разных пациентов в зависимости от показателя гематокрита. Далее производится активация, которая вызывает формирование мембраны. Для этого добавляют 50 мкл (0,05см<sup>3</sup>) активатора (САС12) на 1 мл плазмы. Чем больше тромбоцитов, тем меньше времени необходимо на агрегацию. Активированную плазму устанавливают в печь в стеклянной емкости (37градусов), время формирования мембраны становится более контролируемым (около 5-8 минут в среднем). PRP может быть смешана с костным материалом или использоваться в качестве биологической мембраны. Только одно центрифугирование и 20 минут подготовки.

Врачи медицинского центра ИСИДА прошли обучение в VTI-COMPANI и уже третий год технология ENDORET активно используется в практике стоматолога-хирурга-имплантолога, пародонтолога.

PRGF -мембрана используется при удалении зубов, для закрытия «свежих» перфораций в области удаленных боковых зубов верхней челюсти, при проведении закрытого синус-лифтинга, при ушивании дефекта при удалении с одномоментной имплантацией, при лоскутных операциях.

С января 2013 г по январь 2016г пролечено 240 человек с использованием PRP-мембраны.

Из них:

- Закрытый синус-лифтинг с использованием различных биокomпозиционных материалов (коллапан, изи-графт, БИОСС)-140 человек (58%),
- Удаление с одномоментной имплантацией- 100 человек(42%)

Все операции были проведены согласно протоколу. Достигнуты положительные результаты в 98 % случаев.

При этом 95% пациентов не испытывали болевого дискомфорта, воспаления после хирургического вмешательства. Использование мембраны позволило не перемещать слизисто-надкостничный лоскут для ушивания лунки, что позволило сохранить объем десневого края, кератинизированной десны в области имплантата. Ушивание свежих перфораций с использованием мембраны PRP без использования биокomпозиционного материала позволило удешевить и ускорить работу стоматолога-хирурга. В послеоперационном периоде: значительно меньший болевой дискомфорт и отек послеоперационных тканей, нежели у пациентов без использования мембраны. Также сократилась вероятность осложнений после операции - расхождение швов, появление рубцовой деформации слизистой в области лунки удаленного зуба за счет дополнительного объема, который дает мембрана. Уменьшились сроки заживления, что позво-

лило сократить сроки нетрудоспособности пациента. Результаты хирургического лечения стали более прогнозируемы. Надо отметить, что технология ENDORET увеличивает стоимость хирургического этапа лечения: удаление с одномоментной имплантацией - на 4%, имплантация с закрытым синус-лифтингом – на 3%, экстракции зуба – на 26 %. Время на оказание услуги увеличивается на 20 -25 мин (забор крови, 1 центрифугирование, подготовка мембраны в печи)

Таким образом, используя PRGF --технологию в повседневной практике, мы убедились в ее эффективности и положительном влиянии на качество медицинской помощи.

Наряду с высокой клинической эффективностью стимулирования процессов регенерации PRGF --технология имеет ряд ценных характеристик:

- Бактериостатические и болеутоляющие свойства.
- Гарантированное качество конечного продукта за счет строгих протоколов.
- 100% биологическая совместимость, универсальность, безопасность.
- Стерильность, апиrogenность.
- Воспроизводимость результатов, позволяющая врачу каждую процедуру выполнять со стабильно высокой эффективностью.

После соответствующего обучения, наличия специального оборудования, четкого соблюдения достаточно простых протоколов - данная технология позволяет добиться хороших результатов.

Результаты лечения отдельных пациентов представлены на следующих примерах (скриншоты компьютерных томограмм, ортопантограммы):

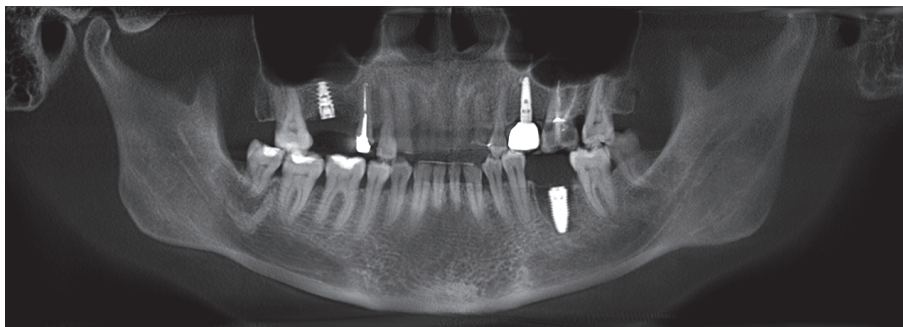


Рисунок 1А: Пациент Г. проведен закрытый синус-лифтинг с использованием коллапана и PRGF -мембраны в области 16 зуба, а в области зуба 36-удаление с одномоментной имплантацией с использованием PRGF – мембраны. Прогноз : 100% положительный результат.

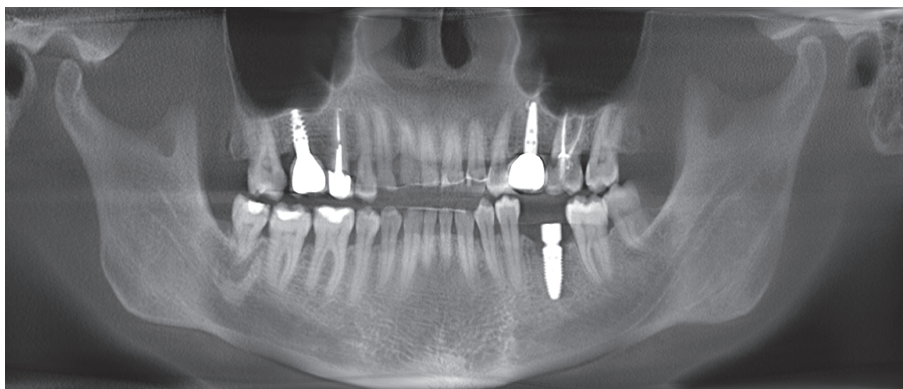


Рисунок 1Б: пациент Г—состояние через 4 месяца. Надежный положительный результат.

### **Литература:**

1. Dohan Ehrenfest DM, Rasmusson L, Albrektsson T. Classification of platelet concentrates: from pure platelet-rich plasma (P-PRP) to leucocyte- and platelet-rich fibrin (L-PRF). Trends Biotechnol. 2009;27(3):158-67.

2. Dohan Ehrenfest DM, Bielecki T, Mishra A, Borzini P, Inchingolo F, Sammartino G, Rasmusson L, Evert PA. In search of a consensus terminology in the field of platelet concentrates for surgical use: platelet-rich plasma (PRP), platelet-rich fibrin (PRF), fibrin gel polymerization and leukocytes. *Curr Pharm Biotechnol.* 2012;13(7):1131-7.
3. Dohan Ehrenfest DM, Sammartino G, Shibli JA, Wang HL, Zou DR, Bernard JP. Guidelines for the publication of articles related to platelet concentrates (Platelet-Rich Plasma - PRP, or Platelet-Rich Fibrin - PRF): the international classification of the POSEIDO. *POSEIDO.* 2013;1(1):17-27.
4. Способ адресной доставки остеопластических материалов, содержащих факторы роста и регенерации костной ткани, в область дефекта альвеолярной кости // Миргазизов М.З., Миргазизов А.М., Миргазизов Р.М., Лунин В.Г., Карягина-Жулина А.С., Хафизов Р.Г. и др.  
Патент на изобретение RUS 2469676 31.05.2011

**ПРЕИМУЩЕСТВА СЕТЕВОЙ ОРГАНИЗАЦИИ  
СТОМАТОЛОГИЧЕСКИХ УСЛУГ С ПОЗИЦИЙ ДОСТИЖЕНИЯ  
ИХ КАЧЕСТВА. НА ПРИМЕРЕ ДЕНТАЛЬНОЙ  
ИМПЛАНТОЛОГИИ.**

**Миргазизов М.З., Ульянов Ю.А., Минкин Л.Н.**

СК «Президент» Москва(Россия)

**Аннотация:** В статье приводятся сведения о преимуществах сетевой организации стоматологических услуг с позиций достижения их качества на примере дентальной имплантологии в сети клиник «Президент».

**Ключевые слова:** сетевые медицинские организации, стоматология, имплантология, нормативно-правовые акты.

Имплантологическое лечение в стоматологических учреждениях «Президент» осуществляется в условиях сетевой организации медицинской помощи. Все стоматологические организации (23 учреждения) работают под единым товарным знаком «ПрезиДЕНТ».

Правовая основа деятельности - заключение лицензионного договора о предоставлении права использования товарного знака. По лицензионному договору одна сторона - обладатель исключительного права на товарный знак (лицензиар) предоставляет или обязуется предоставить другой стороне (лицензиату) право использования товарного знака в определенных договором пределах с указанием или без указания территории, на которой допускается использование, в отношении всех или части товаров, для которых зарегистрирован товарный знак. Лицензиат обязан обеспечить соответствие качества

производимых или реализуемых им товаров, на которых он помещает лицензионный товарный знак, требованиям к качеству, устанавливаемым лицензиаром. Лицензиар вправе осуществлять контроль за соблюдением этого условия.

Глубина и детализация договорного регулирования взаимоотношений лицензиара и лицензиата зависит в первую очередь от структуры владения сетью клиник. Так, в случае владения сетью единой группой лиц, достаточно заключения Лицензионного договора с общими условиями, без детализации условий ведения бизнес-процессов, т.к. унификация и стандартизация деятельности клиник может быть обеспечена путем реализации прямых указаний собственников. В случае же использования товарного знака самостоятельной стоматологической клиникой, когда собственник товарного знака не имеет возможности и правовых оснований определять правила работы лицензиата повседневно, представляется необходимым детально урегулировать взаимоотношения сторон путем заключения договора коммерческой концессии, на практике так же именуемого как договор франчайзинга.

Предметом такого договора является детальное регулирование деятельности лицензиата под товарным знаком лицензиара. Правообладатель (лицензиар) в рамках такого договора может предоставить Пользователю (лицензиату) за вознаграждение на указанный в Договоре срок право использовать в своей предпринимательской деятельности комплекс принадлежащих Правообладателю следующих исключительных прав: на фирменное наименование Правообладателя, на охраняемую коммерческую информацию (сведения о патентах, лицензиях и др.), на товарный знак, зарегистрированный на имя Правообладателя, на знак обслуживания, зарегистрированный на имя Правообладателя

В рамках такого договора Правообладатель обязан и/или имеет право:

- передать Пользователю техническую и коммерческую документацию и предоставить иную информацию, необходимую Пользователю для осуществления прав, предоставленных ему по настоящему Договору, а также проинструктировать Пользователя и его работников по вопросам, связанным с осуществлением этих прав;
- оказать Пользователю содействие в оформлении лицензий и сертификатов;
- оказывать Пользователю постоянное техническое и консультативное содействие, включая содействие в обучении и повышении квалификации работников;
- контролировать качество услуг, производимых Пользователем.

К основным правам и обязанностям Пользователя, в числе прочих относятся:

- право использования при осуществлении деятельности фирменного коммерческого обозначения Правообладателя и иных прав, предусмотренных договором;
- обязанность обеспечивать соответствие качества выполняемых им работ/услуг качеству аналогичных работ или услуг, выполняемых или оказываемых непосредственно Правообладателем;
- обязанность соблюдать инструкции и указания Правообладателя, направленные на обеспечение соответствия характера, способов и условий использования комплекса исключительных прав тому, как он используется Правообладателем, в том числе указания, касающиеся территории осуществления деятельности, внешнего и внутреннего оформления помещений, используемых Пользователем при осуществлении предоставленных ему по договору прав.



В силу участия в юридических лицах ограниченного круга учредителей и лиц, являющихся единоличным исполнительным органом, достигается единство подхода к организации бизнес-процесса обслуживания пациентов во всей сети.

**Сетевая организация работы стоматологических клиник позволила консолидировать в головном офисе сети следующие управленческие блоки:**

#### **Блок стратегического развития сети**

- \* планирование развития сети и открытия новых клиник (разработка стратегии развития, подготовка сделок слияния и поглощения, мониторинг развития сети конкурентов);
- \* Инвестиционное планирование (привлечение инвестиций в развитие сети, контроль исполнения инвестиционной программы);
- организационное развитие сети.

#### **Блок медицинской методологии**

- \* Анализ передовых методик стоматологического лечения пациентов;
- \* Подготовка методических рекомендаций по внедрению передовых методик в сети;
- \* Сбор и систематизация информации о лечении пациентов;
- \* Подготовка рекомендаций по корректировке методик лечения по результатам анализа результатов лечения.

#### **Блок управления качеством**

- \* Контроль работы персонала клиник;
- \* Анализ претензий пациентов;

- \* Анализ причин нарушений качества и подготовка предложений по системным изменениям в работе сети;
- \* Проведение опросов пациентов на предмет удовлетворенности результатами лечения, выявление системных недостатков;

#### **Блок маркетинга и продаж стоматологических услуг**

- \* Анализ рынка и прогнозирование;
- \* Развитие продаж сопутствующих продуктов;
- \* Планирование продаж и продажи;
- \* Реклама, маркетинг и PR;

#### **Блок технического и хозяйственного обеспечения сети**

- \* Планирование и выполнение закупок оборудования и материалов, их хранение и распределение между клиниками;
- \* Приобретение общехозяйственных материалов;
- \* Обеспечение обслуживания оборудования и помещений сети.

#### **Блок финансово-экономический**

- \* Формирование бюджетов клиник;
- \* Сбор информации и формирование управленческой отчетности;
- \* Управление денежными потоками и контроль платежей;

#### **Блок бухгалтерского учета**

- \* Формирование учетных политик;
- \* Организация и ведение бухгалтерского учета;
- \* Сопровождение аудита и налоговых проверок;
- \* Расчет и начисление заработной платы.

### **Блок управления персоналом**

- \* Мониторинг рынка труда;
- \* Подбор и наем сотрудников, кадровый документооборот;
- \* Управление адаптацией персонала, оценка развития;
- \* Формирование кадрового резерва;
- \* Формирование корпоративной культуры и организаций корп. мероприятий.

### **Блок правовой поддержки**

- \* правовая экспертиза документов и юридическое сопровождение;
- \* сопровождение оформления разрешительной документации;
- \* правовая защита и претензионно-исковая работа;
- \* управление юридической структурой сети;
- \* защита интеллектуальной собственности.

### **Блок информационных технологий**

- \* управление IT- инфраструктурой;
- \* системное администрирование;
- \* поддержка пользователей;

### **Блок обучения и повышения квалификации**

- \* разработка программ обучения персонала и внешних заказчиков;
- \* организация обучения.

### **Блок управления безопасностью**

- \* обеспечение экономической безопасности;
- \* обеспечение информационной безопасности;
- \* обеспечение безопасности объектов и персонала;
- \* выявление внутренних нарушений персонала, приводящих к убыткам сети.

**Модель управления стоматологическими клиниками, работающими под единым товарным знаком «ПрезиДЕНТ», показал высокую эффективность сетевой организации стоматологических услуг населению.**

Основные плюсы сетевой системы:

- Узнаваемость бренда стоматологической клиники и доверие к нему пациентов в регионе нахождения сети;
- Ускоренная наработка методологии лечения пациентов по всем стоматологическим направлениям;
- Ускоренная наработка методологии привлечения клиентов в конкретную сеть стоматологических клиник, за счет объединения опыта;
- Стандартизация деятельности сети способствует эффективно наработке технологии взаимодействия «КЛИНИКА - ПАЦИЕНТ»;
- Снижение затрат на технологическое развитие, приобретение передового оборудование и расходных материалов за счет больших объемов закупок;
- Снижение затрат, связанных с узнаваемостью сетевого бренда (рекламируя один бренд, рекламируется вся сеть, а не отдельная клиника);
- Снижение стоимости услуг за счет снижения затрат, и как следствие повышение конкурентоспособности цен на рынке;
- Клиентов привлекает возможность сделать все в одном лечебном заведении, не тратя время на походы в другие клиники;

- Возможность выбора и приема на работу специалистов высокого профессионального уровня.

Развитие имплантологических подразделений сети клиник «Президент», как составной части системной организации, происходило в описанных выше условиях.

Определяя стратегию развития ДИ в ССО «Президент», мы исходили из концепции трехуровневого решения клинических задач в условиях оказания амбулаторной стоматологической помощи. Первый уровень: дентальная имплантация при благоприятных условиях по стоматологическим и соматическим критериям. Второй уровень – дентальная имплантация при неблагоприятных условиях по стоматологическому критерию. Третий уровень-дентальная имплантация при неблагоприятных условиях по соматическому и стоматологическому критериям..

При этом прогнозировали, что по мере развития ДИ удельный вес пациентов второго и третьего уровней будет увеличиваться. Такой прогноз подтвердился: Если в 2009 году удельный вес пациентов, требующих второй и третий уровень решения задач, составлял менее 1%, то в 2014 году он был равен 40-70 % в различных клиниках.

#### **Список используемых в работе нормативно-правовых актов:**

1. Гражданский Кодекс Российской Федерации (Часть I) (Федеральный закон №51-ФЗ от 30 ноября 1994 года).
2. Гражданский Кодекс Российской Федерации (Часть II) (Федеральный закон №14-ФЗ от 26 января 1996 года).
3. Налоговый Кодекс Российской Федерации (Часть I) (Федеральный закон №146-ФЗ от 31 июля 1998 года).

4. Федеральный закон №323-ФЗ от 21 ноября 2011 г. Об основах охраны здоровья граждан в Российской Федерации.
5. Федеральный [закон](#) № 99-ФЗ от 4 мая 2011 г. "О лицензировании отдельных видов деятельности".
6. Федеральный закон №14-ФЗ от 08 февраля 1998 г. «Об обществах с ограниченной ответственностью».
7. Федеральный закон №208-ФЗ от 26 декабря 1995 г. «Об акционерных обществах».
8. Постановление Правительства Российской Федерации от 16 апреля 2012 г. № 291 "О лицензировании медицинской деятельности (за исключением указанной деятельности, осуществляемой медицинскими организациями и другими организациями, входящими в частную систему здравоохранения, на территории инновационного центра "Сколково")".
9. Административный регламент Федеральной службы по надзору в сфере здравоохранения по предоставлению государственной услуги по лицензированию медицинской деятельности (за исключением указанной деятельности, осуществляемой медицинскими организациями и другими организациями, входящими в частную систему здравоохранения, на территории инновационного центра "Сколково") (утв. Приказом Минздрава России от 26.01.2015 № 21н);
10. Приказ Росздравнадзора от 05.05.2014 №3166 "Об утверждении форм документов, используемых Федеральной службой по надзору в сфере здравоохранения в процессе лицензирования медицинской деятельности (за исключением указанной деятельности, осуществляемой медицинскими организациями и другими организациями, входящими в частную систему

здравоохранения, на территории инновационного центра "Сколково")".

11. Кодекс Российской Федерации об административных правонарушениях (Федеральный закон №195-ФЗ от 30 декабря 2001 года).
12. Уголовный Кодекс Российской Федерации (Федеральный закон №63-ФЗ от 13 июня 1996 года).

### **Литература**

1.Никольский В.Ю., Олесова В.Н., Лосев Ф.Ф. и др. Проект материалов по дентальной имплантации для включения в клинические рекомендации- протоколы лечения пациентов с частичным и полным отсутствием зубов.Российский вестник дентальной имплантологии.№1(29)2014. с.54-63.

УДК 616.313

## **СОБЛЮДЕНИЕ ВНУТРИСЕТЕВОГО РЕГЛАМЕНТА ПО ДЕНТАЛЬНОЙ ИМПЛАНТОЛОГИИ КАК ОСНОВА ПРОФИЛАКТИКИ ДЕФЕКТОВ ОКАЗАНИЯ МЕДИЦИНСКОЙ ПОМОЩИ С ПРИМЕНЕНИЕМ ВНУТРИКОСТНЫХ ИМПЛАНТАТОВ.**

**Миргазизов М.З.,Ульянов Ю.А., Минкин Л.Н., Маслов Р.В**  
СК «Президент» Москва(Россия)

**Аннотация:** Разработан внутрисетевой регламент по дентальной имплантологии как основа профилактики дефектов оказания медицинской помощи с применением внутрикостных имплантатов. Работа по данному регламенту в сети клиник «Президент» позволила избежать возникнове-

ние многих дефектов оказания имплантологической помощи, описанных в специальной литературе.

**Ключевые слова:** дентальная имплантация, сетевой регламент, дефекты оказания медицинской помощи, судебные иски.

В России в настоящее время наблюдается достаточно большое количество судебных исков пациентов с претензиями на качество оказания стоматологической помощи, причем определенная доля этих судебных разбирательств касается дентальной имплантации. При проведении большинства судебно-медицинских экспертиз устанавливаются действительные нарушения качества оказания стоматологической помощи, вызванные недостаточной квалификацией врачей. По вынесенным судебным решениям против медицинских организаций – это более 80% случаев. Этому способствует также резко выросшая грамотность пациентов и их адвокатов в отношении нормативной медицинской документации.

С одной стороны назрела потребность срочной разработки и принятия ( и внедрения!) клинических рекомендаций- протоколов лечения с четкими формулировками и алгоритмами использования дентальной имплантации, разработанных Стоматологической Ассоциацией России. С другой стороны, такие алгоритмы и рекомендации могла бы определить и клиника, к примеру имеющая высокопрофессиональных специалистов, основываясь на своем клиническом опыте, использующая передовые мировые технологии.

К числу таких стоматологических организаций относится сеть клиник «Президент», в которой имплантологическое лечение осуществляется в условиях сетевой организации медицинской помощи. Все стоматологические организации (23 учреждения) работают под единым товарным знаком «ПрезиДЕНТ». Четко выраженную имплантологическую направленность стоматологические комплексы стали приобретать с 2007 года (рис.1).



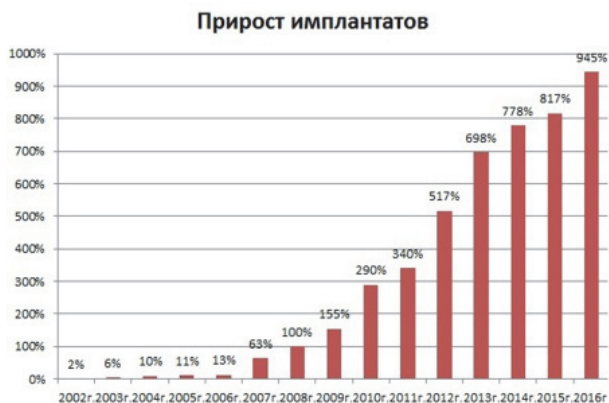

Рис.1. Прирост имплантатов.

Имея развитую сеть клиник и определенный опыт работы, мы пришли к выводу о необходимости разработки сетевого Регламента по дентальной имплантологии

Основой регламента являются Протоколы СТАР, РАСТИ, а также собственные разработки и дополнения.

Регламент сети клиник «Президент» предусматривает требования по ДИ на всех этапах лечения.

Требования по имплантологии:

1. Планирование , учет и отчетность ЛПУ по ДИ по показателям, построенным на основе количества первичных пациентов в мес.
2. Каждый врач стоматолог, занимающийся ДИ обязан участвовать в реализации алгоритма движения первичных пациентов, предусматривающе-го организацию комплексного лечения.

3. Каждый врач стоматолог хирургического профиля при экстракции зубов обязан обсудить с пациентом необходимость замены удаленного зуба имплантатом (немедленная имплантация) или имediata протезом.
4. Каждый врач стоматолог, занимающийся ДИ обязан владеть и применять методы анализа и описания КЛКТ, в первую очередь по программам, связанным с дентальной имплантацией («диагностика», «нерв», «имплантаты», «хирургия», CAD/CAM).
5. Каждый имплантат должен быть установлен под конкретную ортопедическую конструкцию и в том сегменте зубного ряда, где стоял нормально расположенный зуб.
6. Все лечебно-диагностические мероприятия, включающие вмешательства, связанные с изменением окклюзионных соотношений зубных рядов, типа прикуса и высоты нижнего отдела лица, должны сопровождаться МРТ-контролем, а также применением цифровой аксиографии и ЭМГ.
7. Применение прецизионных и CAD/CAM-технологий на ортопедическом этапе лечения.
8. Персонализированный подход на всех этапах врачевания.
9. Соблюдение принципов врачебной этики и деонтологии.
10. Каждое законченное лечение с использованием дентальных имплантатов должно завершиться Эпикризом, в котором указаны основные характеристики зоны имплантации (качество и объем кости), параметры имплантатов и супраконструкции с оценкой интерфейсов.
11. Каждый врач стоматолог, занимающийся ДИ обязан через год работы в сети «Президент» представить одну клиническую презентацию по завершённому случаю.

Перечисленные требования носят системный характер и за их выполнение ответственны все структурные подразделения сети. Под эти требования создана материально-техническая и технологическая база

стоматологических организаций: в распоряжении у врачей, занимающихся дентальной имплантацией имеются ортопантомографы, компьютерные томографы, лазерные и ультразвуковые аппараты, CAD/CAM-техника, цифровые аксиографы, фотографическая техника и специальные имплантологические инструменты и аппараты.

Мы считаем, что при соблюдении перечисленных выше требований не должно быть:

- ❖ Необоснованного применения дентальных имплантатов;
- ❖ Повреждений пограничных анатомических областей на хирургическом этапе дентальной имплантации;
- ❖ Ошибок позиционирования имплантатов;
- ❖ Необоснованных ортопедических конструкций с опорой на дентальные имплантаты.
- ❖ Не учтенного пациента с имплантатами и его врача.

Выполнение в сети клиник «Президент» представленных выше требований позволило избежать возникновение многих дефектов оказания имплантологической помощи, описанных в специальной литературе.

### **Литература**

1. Ортопедическая стоматология. М.2001. Под редакцией В. Н. Копейкина, М. З. Миргазизова.
2. Никольский В.Ю., Олесова В.Н., Лосев Ф.Ф. и др. Проект материалов по дентальной имплантации для включения в клинические рекомендации- протоколы лечения пациентов с частичным и полным отсутствием зубов. Российский вестник дентальной имплантологии. №1(29)2014. с54-63.
3. Внутрикостный зубной имплантат и способ его установки Миргазизов М.З., Хафизов Р.Г., Миргазизов Р.М. патент на изобретение RUS 2135117 22.04.1996

4.Зубной имплантат и способ его установки Миргазизов М.З., Хафизов Р.Г., Миргазизов Р.М // Патент на изобретение RUS 2135118 18.04.1996

УДК 617.528

**УСЛОВНО-ПАТОГЕННЫЕ МИКРООРГАНИЗМЫ В  
ПАТОГЕНЕЗЕ БИСФОСФОНАТНОГО ОСТЕОНЕКРОЗА**

**Поляков К.А., Медведев Ю.А., Иванюшко Т.П.**

Первый МГМУ им. И.М. Сеченова, НОКЦ Новых технологий в челюстно-лицевой хирургии, Кафедра челюстно-лицевой хирургии

**Целью** исследования явилось изучение роли патогенов пародонта в качестве фактора риска для развития бисфосфонатных остеонекрозов костей лицевого скелета. Бисфосфонатные остеонекрозы костей лицевого скелета являются редким, но тяжелым осложнением вследствие лечения бисфосфонатами метастазов солидных опухолей в костную ткань. В патогенезе бисфосфонатных остеонекрозов костей лицевого скелета существенную роль отводят условно-патогенной микрофлоре, относящейся к представителям нормальной резидентной микрофлоры полости рта. Основными бактериями, принимающими участие в развитии бисфосфонатных остеонекров рассматриваются *Fusobacterium*, *Tannerella* и *Porphyromonas* (так называемые патогены пародонта), уровень которых наиболее высок в костной ткани (Goda A. et all., 2013; Цао С., 2013). Колонизация бактериями костной ткани свидетельствует о недостаточной функции факторов врожденного иммунного ответа. (Pushalkar S., 2014). Несмотря на мнение о том, что микрофлора является основным механизмом патогенеза бисфосфонатных остеонекров, существует несколько концепций

возникновения данной патологии, в том числе – роли асептического некроза и вторичного присоединения микрофлоры (Almazrooa S.A., Woo S.B., 2009; Kobayashi Y., 2010). В эксперименте показано, что золедроновая кислота в зависимости от дозы отрицательно влияет на процесс заживления костной раны после удаления зуба, влияя на ангиогенез и остеогенез, а также способствует прилипанию стрептококков к гидроксипатиту и пролиферации бактерий полости рта.

**Материалы и методы:** Оценку микрофлоры ротовой жидкости, раны и костной ткани у больных с бисфосфонатным остеонекрозом проводили методом полимеразной цепной реакции в реальном времени (ПЦР в РВ). Была проведена количественная оценка 5 видов бактерий, так называемых патогенов пародонта, наиболее значимых при пародонтите: *Actinobacillus actinomycetemcomitans*, *Porphyromonas gingivalis*, *Prevotella intermedia*, *Tannerella forsythensis*, *Treponema denticola*. Остеонекроз челюстей у больных стал следствием приема бисфосфонатных препаратов (Зомета, Резорба и др.) в течение длительного периода времени – от 1,5 до 3 лет. Были проанализированы показатели у 7 больных с бисфосфонатным остеонекрозом костей лицевого скелета в сравнении с показателями при хроническом генерализованном пародонтите.

**Результаты:** при пародонтите тяжелой степени на 2-4 порядка был повышен уровень четырех видов анаэробных патогенов - *Prevotella intermedia*, *Porphyromonas gingivalis*, *Tannerella forsythensis*, *Treponema denticola* по сравнению с группой здоровых лиц. Наиболее значимыми были показатели уровня *Porphyromonas gingivalis*, *Tannerella forsythensis*. У больных с бисфосфонатными остеонекрозами костей лицевого скелета в костной ткани отмечен их высокий уровень. Однако в ротовой жидкости и раневом содержимом изучаемые бактерии были снижены на 1-2 порядка по сравнению с показателями при пародонтите. Через 9 месяцев после хи-

рургического лечения у больных с бисфосфонатными остеонекрозами показатель общей бактериальной массы и показатели патогенов пародонта во всех средах не отличались от показателей у здоровых лиц.

**Выводы:** У больных с бисфосфонатным остеонекрозом костей лицевого скелета выявлен высокий уровень анаэробных патогенов полости рта в костной ткани, которые безусловно играют важную роль в патогенезе. Очевидна их патогенность на фоне проведенной терапии основного онкологического заболевания. Антибиотикотерапия, неоднократно применяемая, является неэффективной. Напротив, радикальный хирургический подход позволяет добиться стойкой ремиссии и повышения качества лечения.

### **Литература**

1. Ваньков П.Ю., Зиганшина Э.Э., Хафизова Ф.А., Хафизов И.И., Булыгина Е.А., Ильинская О.Н. Микробное сообщество ротовой полости в норме и при воспалении. Сборник тезисов 1-й Международной школы конференции студентов, аспирантов и молодых ученых «Биомедицина. Материалы и технологии 21 века» (Казань, 25-28 ноября 2015)

**ХИРУРГИЧЕСКАЯ ТАКТИКА В ОТНОШЕНИИ  
ПОСТРАДАВШИХ С ПЕРЕЛОМАМИ СКУЛОГЛАЗНИЧНОГО  
КОМПЛЕКСА. ОБОСНОВАНИЕ ВЫБОРА ФИКСИРУЮЩЕЙ  
КОНСТРУКЦИИ.**

**П.С.Петрук, Ю.А.Медведев, Л.С.Шаманаева, В.А.Волкова,  
Е.С.Шкварникова**

ГБОУ ВПО Первый МГМУ им. И.М.Сеченова Минздрава России,  
г.Москва

В статье представлен опыт выполнения реконструктивно-восстановительных операций при лечении пострадавших с переломами скулоглазничного комплекса. В зависимости от степени и локализации повреждения опорных тканей описаны варианты применения различных фиксаторов и имплантатов, обоснованы особенности их использования в различных клинических ситуациях.

**Ключевые слова:** травма челюстно-лицевой области, реконструктивный остеосинтез, никелид титана.

**Актуальность.** В настоящее время повреждения опорных тканей лица остаются актуальной проблемой в urgentной челюстно-лицевой хирургии. В первую очередь это связано с тем, что ежегодно число пострадавших с травмой костей лицевого черепа, в частности, скулоглазничного комплекса (СГК) остается стабильно высоким. [1, 2, 6] Основными причинами вышеуказанных видов травм являются дорожно-транспортные происшествия, бытовые и спортивные травмы. Впоследствии данной категории больных требуется сложное реконструктивно-восстановительного хирургическое лечения. На сегодняшний день

хирурги постепенно отказываются от закрытой репозиции отломков и всё чаще прибегают к методам открытой репозиции и остеосинтезу. Тем не менее, процент неблагоприятных исходов лечения остается довольно высоким (до 23%) [3, 5].

В настоящее время известно большое количество методик остеосинтеза, применяющихся при лечении переломов СГК: металлические спицы Киршнера, наkostные титановые пластины, резорбируемые пластины, фиксаторы из сплавов с эффектом памяти формы. Между тем, в доступной литературе встречаются порой противоречивые данные о сроках проведения хирургического лечения с момента травмы, объеме вмешательства на верхнечелюстной пазухе (ВЧП) и глазнице [3, 4].

**Цель работы:** повышение эффективности хирургического лечения пациентов с переломами СГК, на основе применения фиксирующих конструкций из никелида титана (TiNi) и титана (Ti), с учетом характера повреждений кости.

**Материалы и методы.** В исследование были включены 120 больных с основным диагнозом «Перелом скулоглазничного комплекса», которые прошли лечение в отделении челюстно-лицевой хирургии УКБ№2 Первого МГМУ им. И.М.Сечнова за период с 2011 по 2015 гг. Во всех клинических наблюдениях было отмечено смещение костных фрагментов различной степени. Открытая репозиция и металлоостеосинтез СГК были выполнены всем 120 пострадавшим. В зависимости от метода проведенного остеосинтеза (Ti пластины, скобки из TiNi, комбинированный метод) пациенты были поделены на 3 группы численность по 40 человек. Пациенты данных групп не отличались по возрасту, полу, срокам обращения с момента получения травмы.

После выполнения стандартного предоперационного обследования и подготовки в условиях общей анестезии выполняли типичные до-



ступы в области латерального края брови и нижнеглазничного края (по показаниям). Визуализировали линии переломов, оценивали характер перелома и степень смещения отломков. Далее со стороны полости рта выполняли разрез по переходной складке верхней челюсти на пораженной стороне, скелетировали передне-боковую стенку ВЧП, а также скулоальвеолярный гребень, оценивали их степень повреждения. Репозиция скуловой кости осуществляли при помощи крючка Лимберга. Фиксация костных фрагментов производили при помощи П-образных скобок из никелида титана с эффектом памяти формы двух размеров: 1 -  $\varnothing = 0,8$  мм, L = 7 мм, L1 = 4 мм, F = 14 Н; 2 -  $\varnothing = 0,8$  мм, L = 5 мм, L1 = 4 мм, F = 12 Н. При наличии дефекта костной ткани - с помощью титановых мини- и микро-пластин различной формы и длины. В ходе операции жировой комок Биша смещали латерально. Крупные фрагменты передней стенки ВЧП, хорошо удерживающиеся надкостницей, укладывали в область дефекта без фиксации. В ряде случаев прибегали к дополнительным реконструктивным приемам. Свободнолежащие фрагменты костных стенок ВЧП площадью от 1,5 см<sup>2</sup> удаляли из раны, освобождали от слизистой и помещали в физиологический раствор. Реплантаты фиксировали с помощью микро-пластин и скоб с памятью формы. Восстановление передне-боковой стенки ВЧП при невозможности реплантации костных фрагментов проводили индивидуальными имплантатами из сетчатого никелида титана. Кроме того, устранение дефекта передне-боковой стенки ВЧП у 3 больных было выполнено путем сочетания реплантации костных фрагментов и имплантации сетчатого TiNi. Данные о методах восстановления стенок ВЧП приведены в **табл.1**.

**Таблица 1. Методы восстановления стенок ВЧП**

Методы	n	%
Реплантиция костных фрагментов	56	46,67%
Применение имплантатов из сетчатого TiNi	15	12,5%
Сочетание реплантиции костных фрагментов и применение имплантатов из сетчатого TiNi	3	2,5%
Всего	74	61,67%

Показанием для восстановления передне-боковой стенки ВЧП являлось её значительное повреждение с пролабированием мягких тканей и жирового комка Биша в полость последней. В ходе санации ВЧП проводили ревизию нижней стенки глазницы. При обнаружении дефекта нижней стенки глазницы, пролабировании параорбитальной клетчатки в полость ВЧП, через подресничный доступ осуществляли эндопротезирование при помощи индивидуального имплантата из пористого никелида титана. Реконструкцию с помощью имплантатов из пористого TiNi осуществили у 38 пострадавших. Для дополнительной фиксации фрагментов и гемостаза в полость ВЧП устанавливался катетер Фолея, конец которого выводили в полость рта, либо, через наложенное назо-антральное соустье, в нижний носовой ход. Раны послойно ушивали. Удаляли катетер на 2-5 сутки после операции.

**Результаты.** В послеоперационном периоде пациентам повторно было проведено клиническое и рентгенологическое обследование. По полученным данным послеоперационных рентгенограмм во всех случаях

положение костных фрагментов было расценено как хорошее и удовлетворительное. Клинически остеосинтез СГК был признан стабильным, заживление послеоперационных ран происходило первичным натяжением. В отдаленном периоде осложнения связанные с присоединением инфекции, повторным смещением фрагментов кости, а также нарушением функции зрения не были отмечены. Полное восстановление чувствительности в области иннервации подглазничного нерва было отмечено в 79% случаев (табл.2).

**Таблица 2. Осложнения хирургического лечения СГК**

Вид осложнения	n	%
Контурирование/прорезывание пластины	5	4,17%
Контурирование/прорезывание имплантата	2	1,67%
Рубцовая деформация кожи нижнего века	2	1,67
Всего	9	7,51%

**Выводы.** Характер повреждений костных структур при переломах скулоглазничного комплекса весьма многообразен и требует индивидуального подхода в тактике лечения. Выполнение реконструктивных операций на СГК с применением фиксаторов изготовленных из сплавов с эффектом памяти формы расширяет спектр возможностей хирурга. Рациональный выбор фиксирующих конструкций и имплантатов повышает качество проведенного хирургического вмешательства, снижает риски послеоперационных осложнений, дает высокий косметический и функ-

циональный результат, позволяет сокращать общие сроки нетрудоспособности больных.

## Литература

1. Калашникова Е.Н. Лечение застарелых переломов, деформаций и дефектов латерального отдела средней зоны лица: автореф. дис. ...канд. мед. наук. Омск. 2008. С. 4–21.
2. Сандоваль Х.М., Гунько В.И. Оптимизация алгоритма медицинской реабилитации больных с переломами скуло-орбитального комплекса. Вопросы челюстно-лицевой, пластической хирургии, имплантологии и клинической стоматологии. М. 2011. № 1–2. С. 35–42.
3. Ян Синь Хирургическое лечение переломов скулоглазничного комплекса с повреждением стенок верхнечелюстного синуса: Автореф. дис. ... канд. мед. наук. М.; 2014. – 27с.
4. Buchanan EP, Hopper RA, Suver DW, Hayes AG, Gruss JS, Birgfeld CB. Zygomaticomaxillary complex fractures and their association with naso-orbito-ethmoid fractures: a 5-year review. *Plast Reconstr Surg.* 2012;130(6):1296-304
5. Chakranarayan A, Thapliyal GK, Sinha R, Suresh MP. Efficacy of two point rigid internal fixation in the management of zygomatic complex fracture. *J Maxillofacial Oral Surg.* 2009;8:256-69.
6. Almamidou Assoumane Dan-Maradi Adam • Li Zhi • Li Zu Bing • W. U. Zhong Xing Evaluation of Treatment of Zygomatic Bone and Zygomatic Arch Fractures: A Retrospective Study of 10 Years J. *Maxillofac. Oral Surg.* 2012;11(2):171–176

## **КРИТЕРИИ ОЦЕНКИ РЕЗУЛЬТАТОВ РЕСТАВРАЦИИ ЗУБОВ.**

**Горячев Н.А., Ситдикова А.Р.**

ГБОУ ВПО «Казанский ГМУ» Минздрава РФ, г.Казань

**Аннотация.** После реставрации восстановленные зубы должны вписаться в окружающий зубочелюстной аппарат пациента, быть с ним в единстве и гармонии, а также соответствовать индивидуальным особенностям пациента.

Однако подобное представление об идеальных пропорциях существенно ограничивает восприятие прекрасного.

Для креативной эстетики важны не жесткие правила, а индивидуальное восприятие зубов. Искусство реставрации заключается в том, чтобы объединить объективные характеристики зубов с их индивидуальными особенностями.

Задачей врача-стоматолога является создание идеальной копии оригинала с незначительной коррекцией природных данных зубов пациента, а не замена на пусть и более красивый, но стандартный шаблон.

**Ключевые слова:** реставрация зуба, качество жизни, индексы.

Успех восстановления зубов напрямую зависит от того, насколько точно искусственный материал повторяет свойства естественных тканей зубов и насколько прочно и незаметно соединяется с зубными структурами. Единственным ориентиром и критерием истины могут быть только сохранившиеся соседние зубы и субъективная оценка самим пациентом степени соответствия восстановленного зуба сохранившимся оригиналам.

Оценка пациентом качества реставрации основана на его индивидуальном чувственном восприятии, на собственных представлениях о природе прекрасного и безобразного. Зрительное восприятие реставрационной конструкции является решающим в оценке ее эстетических качеств. Врач-стоматолог может провести с профессиональной точки зрения достаточно качественное восстановление зубов с учетом имеющихся у него возможностей, однако пациент при этом может остаться недовольным. Между тем реставрацию зубов можно считать полностью успешной и ее лишь в том случае, если его результаты соответствуют всем современным критериям, а также индивидуальным запросам и ожиданиям всех заинтересованных сторон.

Качественно проведенная реставрация зубов позволяет воспроизвести их связь с другими органами и организмом в целом. Восстановленная система и все ее составляющие начинают взаимодействовать между собой в едином и гармоничном режиме. Если реставрация зубов не дала желаемого результата, то это может быть связано либо с неэффективностью одного из ее этапов, либо с неспособностью пациента адаптироваться к новым условиям в полости рта. В такой ситуации необходимо тщательно проанализировать все этапы реставрации зуба и определить причину ее неудачи.

Оценка качества реставрации непосредственно после лечения зубов проводится по следующим критериям.

**Общий вид и пропорции реставрационной конструкции** оценивают визуально и посредством внутриорального зеркала. На расстоянии вытянутой руки она не должна создавать впечатления чужеродности в сравнении с интактными зубами. Проводят одонтометрию восстанов-

ленных зубов. При реставрации должны быть соблюдены размеры, пропорции, форма и другие морфометрические параметры.

**Соответствие формы реставрационной конструкции анатомической форме восстанавливаемого зуба** оценивают визуально, внимательно обследуя бугры, их скаты, фиссуры, режущий край и другие морфологические образования, определяют соответствие анатомической форме симметричного интактного зуба. Контуры коронки зуба оценивают визуально, выделяя прямо-угольный, треугольный, овальный, квадратный.

**Качество краевого прилегания** к твердым тканям зуба проверяют по плавности перехода на границе «твердые ткани — материал»; отсутствию белых линий и постоперативной чувствительности. Качество краевого прилегания оценивают тактильно при движении острого зонда поперек границы реставрационного материала с твердыми тканями зуба. Зонд должен свободно, без задержек скользить по всей поверхности восстановленного зуба, включая линии перехода «материал — эмаль» и «материал — цемент». Отсутствие тактильно определяемой границы между реставрационным материалом и твердыми тканями зуба является критерием качественного краевого прилегания.

В сомнительных случаях делают рентгеновский снимок, на котором наблюдают плавность перехода реставрации на поверхность зуба. С помощью приборов («ЭОМ-3» и «СТИЛ») можно провести оценку электропроводимости на границе «материал — твердые ткани зуба», которая позволяет судить о состоянии краевого прилегания при реставрации.

**Качество окклюзионных соотношений на реставрационной конструкции оценивают** с помощью артикулярной бумаги по отпечаткам, проверяя их равномерность на реставрации, на тканях восстановленного зуба и на рядом стоящих зубах в состоянии центральной, передней и

боковых окклюзий. Окклюзионные контакты должны обязательно присутствовать на краевых гребнях, опорных буграх, в центре фиссур, быть одинаковыми по интенсивности отпечатка. Должен быть обеспечен множественный точечный контакт в центральной окклюзии и соответствие переднего и боковых окклюзионных путей.

**Качество восстановления контактных пунктов** определяют визуально по уровню расположения контактной точки и конфигурации проксимальных поверхностей. Нормальный контактный пункт должен находиться на границе окклюзионной и средней трети коронки зуба.

**Соответствие рельефа поверхности реставрации рельефу поверхности зуба** оценивают визуально с помощью средств оптического увеличения, сравнивая с естественными зубами, определяются выраженность перикиматий и других элементов микрорельефа.

**Соответствие реставрации по цвету твердым тканям зуба** оценивают визуально с расстояния 0,5 м от пациента, используя различные источники света: естественное и искусственное освещение (общее и местное), мягкое ультрафиолетовое излучение в затемненном помещении. При обследовании должна наблюдаться плавность перехода цвета с участков реставрации на ткани зуба. Реставрационную конструкцию сравнивают с естественными зубами при разных вариантах освещения по шейке, центру, режущему краю и проксимальным поверхностям. На ней должны наблюдаться визуально определяемые изменения цветового тона коронки зуба.

**Удовлетворенность пациента результатами реставрации зуба** является одним из основных критериев оценки результата лечения. Пациент имеет свое собственное мнение о том, как должны выглядеть его зубы после их реставрации, и только он один определяет, достигнут или нет удовлетворяющий его результат. Оценку качества реставрации осу-



ществляют в разных условиях освещенности, в которых пациенту приходится пребывать.

Для оценки пациентом качества реставрации используют метод самооценки при помощи специального опросника. **M. Soibelman (2005) предложил свою систему оценки пациентом качества проведенного стоматологического лечения:**

неудовлетворительное качество — результат лечения не соответствует ожиданиям пациента;

хорошее качество — результат лечения соответствует ожиданиям пациента;

качество «восторга» — результат лечения значительно превышает ожидания пациента и вызывает чувство морального удовлетворения и профессиональной гордости у врача-стоматолога.

После реставрации зубов определяются качество жизни пациента и в том числе ее стоматологический компонент. Для комплексной оценки учитываются следующие составляющие:

*медицинская составляющая* предполагает устранение патологического процесса в твердых тканях зуба и тканях, окружающих его. (Это в первую очередь касается кариозного процесса. Следует также учитывать и состояние тканей пародонта.);

*анатомическая составляющая* предполагает восстановление величины, формы, объема зуба, всех морфологических образований зуба и его морфометрических параметров;

*физиологическая составляющая* предполагает восстановление жевательной функции, устранение затруднений при приеме пищи, восстановление речи;

*эстетическая составляющая* предполагает устранение эстетических дефектов, восстановление цветовой гаммы, прозрачности, блеска и рельефа поверхности;

*биомеханическая составляющая* предполагает минимальную усадку, сохранность формы и структуры поверхности реставрации, ее прочность, сопоставимую с прочностью здорового зуба при функциональных нагрузках;

*психологическая составляющая* предполагает улучшение общего самочувствия пациента, состояния всего организма в целом, повышение самооценки, уверенности в себе, мнения окружающих;

*временная составляющая* предполагает срок службы восстановленных зубов, сопоставимый с долговечностью естественных твердых тканей зубов;

Положительная оценка результата реставрации зубов, влияющего на качество жизни пациента, определяется гармонией всех составляющих, поэтому его достижение является очень сложным и продолжительным процессом.

В совокупности все составляющие качества восстановления зубов позволяют оценить качество жизни пациента. Для изучения влияния стоматологического здоровья после реставрации зубов на качество жизни существуют различные индексы:

SIDD, SIP, DIP, OHQOL, DIDL, ODP, OHIP.

Каждый из представленных индексов предназначен для решения строго определенных задач. Правильно подобранный индекс оценки качества жизни из числа используемых в стоматологической практике дает возможность точно определить нарушения состояния стоматологического здоровья пациента и определить наиболее рациональный метод его коррекции.

Наиболее простая и доступная оценка проводится с помощью модифицированной версии стоматологического индекса качества жизни – Oral Health Impact Profile – ОНIP-14-RU. При определении индекса используются негативно сформулированные вопросы, которые касаются влияния стоматологического здоровья на возможность социализации, профессиональной реализации, полноценного приема пищи и др. Варианты ответов варьируют от « очень часто» (4 балла) до никогда (0 баллов). Индекс рассчитывается суммирование баллов. Высокие значения индекса свидетельствуют об ухудшении стоматологических критериев качества жизни.

Стоматологический индекс качества жизни рассчитывают перед началом реставрации зуба и через 1 месяц после ее завершения.

Таким образом качественно проведенная реставрация зубов предусматривает восстановление функциональных, эстетических, биомеханических и других критериев а также повышает стоматологический компонент качества жизни.

#### **Литература:**

1. Возможности улучшения качества жизни больных гемофилией при при эстетической реставрации зубов / И.Н. Халявина, О.С. Гилева, Ю.А. Пленкина [и др.] // Стоматология. — 2012. — № 2. — С.26—28.
2. Горячев Н.А. Алгоритм прямой эстетической реставрации зубов / Н.А. Горячев. — Казань: Медицина, 2008. — 180 с.
3. Горячев Н.А. Клинические и технологические аспекты прямого восстановления зубов. — Казань: Медицина, 2014. — 328 с.
4. Зальманн, Х. Форма и цвет — полная гармония / Х. Зальманн // Современная стоматология. — 2009. — № 2. — С.9—14.
5. Прогностическое значение состояния адаптационных механизмов при реабилитации стоматологических больных / А.В. Цимбалистов, В.В. Петраш, Т.А. Лопушанская [и др.] // Материалы XVI Всероссийской

научно-практической конференции: труды XI съезда Стоматологической ассоциации России и VIII съезда стоматологов России. — М., 2006. — С.331—334.

6. Салеев, Р.А. Сравнительный анализ индексов оценки качества жизни, используемых в стоматологии (обзор литературы) / Р.А. Салеев, Н.С. Федорова // Клиническая стоматология. — 2014. — № 2. — С.54

7. Социальная характеристика и качество жизни пациентов, обращающихся в клинику эстетической стоматологии / Е.Г. Фабрикант, К.Г. Гуревич, В.Д. Вагнер, Е.Н. Веденева // Кремлевская медицина. — 2009. — № 2. — С.149—151.

УДК: 616.31

## **КОМПЛЕКСНЫЙ ПРИНЦИП ЛЕЧЕНИЯ ПАЦИЕНТОВ С ПЕРЕЛОМАМИ НИЖНЕЙ ЧЕЛЮСТИ**

**Самуткина М.Г., Савельев А.Л.**

Государственное бюджетное образовательное учреждение высшего профессионального образования «Самарский государственный медицинский университет» Министерства здравоохранения Российской Федерации

**Аннотация.** Проблемы комплексного лечения больных с переломами нижней челюсти не теряют актуальности в настоящее время. Авторами предложен комплекс мероприятий, направленных на формирование индивидуального подхода к лечению больных с переломами нижней челюсти, включающий остеосинтез нижней челюсти титановыми индивидуальными минипластинами, озонотерапию и различные методы физиотерапевтического воздействия в комплексном лечении.

**Ключевые слова:** перелом нижней челюсти, остеосинтез, наkostные минипластины, озонотерапия.

**Актуальность:** Проблемы комплексного лечения больных с переломами нижней челюсти не теряют актуальности в настоящее время, так как частота возникновения посттравматических осложнений колеблется, по данным отдельных авторов, от 7% до 36% (Ерокина И.Л., 2009; Ешиев А.М., 2011 и др.). Это побуждает исследователей продолжать изучать процессы репаративной регенерации, разрабатывать новые методы остеосинтеза, медикаментозного и немедикаментозного воздействия для оптимизации костной репарации (Гречуха А. М., 2009; Ешиев А.М., 2013 и др.).

**Цель:** предложить комплекс мероприятий, направленных на формирование индивидуального подхода к лечению больных с переломами нижней челюсти.

**Материалы и методы:** Объектами нашего исследования явились пациенты с переломами нижней челюсти различной локализации и давности получения травм. Все пациенты были разделены на 2 группы – контрольную и исследуемую. Пациенты контрольной группы получали традиционное хирургическое и медикаментозное лечение, пациентам исследуемой группы проводилось хирургическое лечение – остеосинтез - с использованием на костных титановых минипластин, изготовленных индивидуально. В послеоперационном периоде пациентам второй группы проводили озонотерапию. В ранние сроки назначалось физиотерапевтическое лечение, такое, как локальная криотерапия, ультратонотерапия, транскутанное лазерное облучение сонных и лицевых артерий.

**Результаты:** Использование индивидуально изготовленных на костных минипластин для остеосинтеза нижней челюсти позволило добиться точного прилегания фиксирующего элемента к фрагментам нижней челюсти, что существенно снизило процент послеоперационных осложнений, связанных с переломом минипластины, стабильной фиксации отломков, что

предупреждает их смещение и формирование патологического прикуса. Использование озонотерапии позволило снизить процент послеоперационных осложнений с 5% в контрольной группе до 1,7% в исследуемой. Использование физиотерапевтического воздействия способствовало раннему уменьшению послеоперационного отека, болей, нормализации функции и препятствовало развитию послеоперационной рубцовой деформации.

**Заключение:** расчет ключевых показателей эффективности лечения - снижение абсолютного риска - 2, снижение относительного риска - 0,66 соответствует клинически значимому эффекту. Отношение шансов составило 0,32, что свидетельствует о снижении риска развития неблагоприятных исходов при предложенном нами методе лечения.

### **Литература:**

1. Гречуха А.М. Применение биоактивного стеклокристаллического материала «Биоситалл-11» для замещения костных дефектов лицевого скелета (экспериментально – клиническое исследование): автореф. дис. канд. мед. наук: 14.00.21 / Гречуха Александр Михайлович. – М., 2009. – 23 с.
2. Ерокина, Н. Л. Современные методы обследования и обоснование патогенетического лечения воспалительных заболеваний пародонта у больных с переломами нижней челюсти: автореф. дис. ... д-ра мед. наук: 14.00.21 / Ерокина Надежда Леонидовна. – Волгоград, 2009. – 38 с.
3. Ешиев, А.М. Влияние на репаративную регенерацию костной ткани челюстей остеорегенеративных материалов, синего света и электро-вибромассажа / А.М. Ешиев, Д.А. Ешиев // Фундаментальные исследования. – 2013. - № 2 (часть 1). – с. 61-64.

4. Ешиев, А.М. Посттравматический остеомиелит нижней челюсти – факторы и причины / А.М. Ешиев, И.А. Ашимов // Хирургия Кыргызстана. – 2011. - №2. – с. 30-34.

УДК 616.716.3

## **ПРИМЕНЕНИЯ ЧРЕСКОСТНЫХ ОСТЕОФИКСАТОРОВ ПРИ ЭКЗОПРОТЕЗИРОВАНИИ ТОТАЛЬНЫХ ДЕФЕКТОВ НОСА**

**Бабаева Н.И., Ахмедова Г.А.**

ГБОУ ВПО СамГМУ Минздрава РФ, Самара

**Аннотация.** Оценка эффективности использования чрескостных остеофиксаторов при экзопротезировании тотальных дефектов носа. Для стабильной фиксации экзопротеза носа нами разработан внутрикостный фиксатор с биоактивным покрытием (Патент РФ на полезную модель № 123316).

**Ключевые слова:** внутрикостный фиксатор, спица, экзопротез лица, остеоинтеграция, дефект носа, реабилитация.

**Введение.** Одной из наиболее актуальных проблем в современной челюстно-лицевой ортопедии является проблема экзопротезирования дефектов лица. Дефекты могут возникнуть в результате травм, новообразований или врожденных пороков развития. Выбор между хирургической реконструкцией и протезированием больших дефектов на сегодняшний день является сложным и зависит от их размера и этиологии, а также от желания пациента пройти курс реабилитации и его материального состояния. Восстановление дефектов лица является сложной задачей как челюстно-лицевого хирурга, так и ортопеда. Хирурги ограничены наличием тканей, необходимостью периодического визуального осмотра дефектов

и соматическим состоянием пациента. Когда для пациентов с дефектами лица хирургическая реконструкция не представляется возможным, выбором метода лечения является экзопротезирование [5,6]. Большинство экзопротезов лица, в том числе и носа, фиксируют при помощи клея, анатомической ретенции, пелотов, магнитов и эндооссальных имплантатов. Каждый из этих методов имеет свои преимущества и недостатки. Механическая фиксация за счёт атомической ретенции является наиболее выгодным вариантом, однако мобильность мягких тканей или их нестабильность влияет на качество фиксации [7]. Одним из решений данной проблемы является применение внутрикостных имплантатов системы "Eriplating Mono", которая представляет собой новый тип имплантатов для ортопедической реабилитации пациентов с дефектами лица посредством магнитной фиксации. Данная система сочетает структуру одного имплантата с дополнительными элементами крепления с целью повышения устойчивости на якоре магнитов [8]. Однако применение данной системы достаточно дорого, и трудоёмко. В качестве альтернативы для способа магнитной фиксации нами предлагается использование чрескостных остеофиксаторов. Данный тип остеофиксаторов достаточно широко используется при лечении переломов нижней челюсти и доказал свою эффективность. Покрытие имплантатов композиционными материалами обеспечивает их стабилизацию и жёсткость фиксации [1,2,3,4].

Цель исследования – оценка эффективности использования чрескостных остеофиксаторов при экзопротезировании тотальных дефектов носа.

**Материалы и методы.** Для стабильной фиксации экзопротеза носа нами разработан внутрикостный фиксатор с биоактивным покрытием (Патент РФ на полезную модель № 123316). Он представляет собой металлический стержень состоящий из режущей части, хвостовика и основной рабочей центральной части. Режущая часть имеет заостренный конец в ви-



де копьевидной 4-х гранной формы с углами заточки  $70\pm 10^0$  и 4-я продольными бороздками длиной  $8\pm 2$  мм. Основная рабочая часть, выполненная в виде двухуровневой ленточной нарезки, с чередующимися участками. Одни участки равны диаметру стержня, другие меньше диаметра на 60 мкм и покрыты карбидом титана с гидроксипатитом до уровня непокрытых частей. Нами было произведено обследование и лечение 4 больных на базе клиники челюстно-лицевой хирургии Самарского государственного медицинского университета за период с 2010 по 2014 год с тотальным дефектом носа.

**Результаты исследования.** Послеоперационный период протекал без особенностей. Воспалительных осложнений (местных и общих) не отмечалось. Медиана данных перитестометрии в рабочей группе у двух пациентов составила +2,5. Медиана данных перитестометрии в контрольной группе у двух пациентов составила +3,8. Стабильность остеофиксаторов в рабочей группе на 1,3 выше чем стабильность в контрольной группе.

**Выводы.** В ходе наблюдения нами были отмечены следующие преимущества применения остеофиксатора нашей конструкции при экзопротезировании тотальных дефектов носа: укорочение времени оперативного вмешательства; уменьшение травматичности инсталляции остеофиксаторов; стабильная фиксация экзопротеза носа на магните, за счёт увеличения объёма материала имплантата и крестообразного способа позиционирования остеофиксаторов; жёсткость фиксации остеофиксаторов в костной ткани.

#### **Литература:**

1. Сафаров С.А., Щербовских А.Е., Петров Ю.В. История проблемы остеосинтеза отломков нижней челюсти внутрикостными фикса-

- торами. -Современные проблемы науки и образования. -2014. - № 1; URL: <http://www.science-education.ru/115-12189>.
2. Сафаров С.А., Щербовских А.Е., Петров Ю.В., Байриков И.М. Термография тканей челюстно-лицевой области при различных видах внутрикостного остеосинтеза. -Фундаментальные исследования.-2014. -№2. -С. 159-162.
  3. Сафаров С.А., Байриков И.М., Петров Ю.В., Щербовских А.Е. Разработка и клиническое применение высокотехнологичных чрескостных остеофиксаторов при лечении переломов лицевого скелета. Управление качеством медицинской помощи. -2013. - №2. -С. 20-23.
  4. Сафаров С.А., Щербовских А.Е., Петров Ю.В., Байриков И.М. Клинико-функциональное обоснование использования внутрикостных фиксаторов, покрытых композиционными материалами, для остеосинтеза переломов нижней челюсти. Казанский медицинский журнал. 2014. Т. 95. № 2. С. 219-223.
  5. Beumer J, Cyrtilis TA, Marunick MT. St. Louis: Ishiyaku Euro America; 1996. Maxillofacial Rehabilitation; Prosthodontic and Surgical Considerations; pp. 387–408.
  6. Nagaraj E, Shetty M, Krishna PD. Definitive magnetic nasal prosthesis for partial nasal defect. Indian J Dent Res. 2011;22:597–9.
  7. Kumar S, Rajtilak G., Rajasekar V. Nasal prosthesis for a patient with xeroderma pigmentosum. J Pharm Bioallied Sci. 2013 Jul; 5(Suppl 2): S176–S178.
  8. Schneider M., Federspil P. A., Neumann A. Ein neues Implantatsystem für die epithetische Orbitarehabilitation: „Epiplating Mono“.Laryngo-Rhino-Otol 2014;93(06):381-384.

## СОДЕРЖАНИЕ

<p>ПОВЫШЕНИЕ КАЧЕСТВА ОКАЗАНИЯ СТОМАТОЛОГИЧЕСКОЙ ПОМОЩИ ДЛЯ ЛИЦ ПОЖИЛОГО ВОЗРАСТА С ПРИМЕНЕНИЕМ ИНДИВИДУАЛЬНЫХ КОНСТРУКЦИЙ ПРОТЕЗОВ ИЗГОТОВЛЕННЫХ ИЗ НАНОСТРУКТУРНЫХ ИМПОРТОЗАМЕЩАЮЩИХ МАТЕРИАЛОВ</p> <p>Хафизова Ф.А. , Миргазизов Р.М. , Хафизов Р.Г., Миргазизов М.З. , Хаирутдинова А.Р. , Миргазизов А.С.</p>	3
<p>ИЗУЧЕНИЕ СОСТАВА И СРАВНИТЕЛЬНЫЙ АНАЛИЗ БАКТЕРИАЛЬНЫХ СООБЩЕСТВ ОБРАЗЦОВ СЛИЗИСТОЙ ОБОЛОЧКИ ДЕСЕН В НОРМЕ И ПРИ ВОСПАЛЕНИИ В ЗОНАХ ДЕНТАЛЬНОЙ ИМПЛАНТАЦИИ.</p> <p>Хафизова Ф.А., Ильинская О.Н., Зиганшин А.М., Хафизов И.Р.</p>	9
<p>ИННОВАЦИОННАЯ МЕТОДИКА ФОРМИРОВАНИЯ ОБЪЕМА КОСТНОЙ ТКАНИ В ТКАНЕДИФИЦИТНЫХ УЧАСТКАХ ГРЕБНЯ АЛЬВЕОЛЯРНОГО ОТРОСТКА ЧЕЛЮСТЕЙ</p> <p>Хафизова Ф.А. , Миргазизов М.З. , Хаирутдинова А.Р. , Хафизов Р.Г. , Закирова Е.Ю. , Ризванов А.А. , Сергеев М.А. , Гюнтер В.Э.</p>	18
<p>ИННОВАЦИОННЫЕ ТЕХНОЛОГИИ ФОРМИРОВАНИЯ КОСТНОЙ ТКАНИ В ЭКСПЕРИМЕНТЕ И ОБОСНОВАНИЕ ЕГО В КЛИНИКЕ</p> <p>Азизова Д.А., Хафизов Р.Г., Миргазизов М.З., Гюнтер В.Э., Шайхутдинова Д.И.</p>	25
<p>ИСПОЛЬЗОВАНИЕ МЕТОДА ШТАМПОВКИ ДЛЯ ИЗГОТОВЛЕНИЯ ИНДИВИДУАЛЬНОЙ СЕТЧАТОЙ НИКЕЛИД ТИТАНОВОЙ МЕМБРАНЫ В СТОМАТОЛОГИИ</p> <p>Житко А.К., Хафизов Р.Г., Житко Р.К.</p>	30
<p>ВОЗМОЖНОСТИ ПРИМЕНЕНИЯ АЛЛОГЕННЫХ МЕЗЕНХИМНЫХ СТВОЛОВЫХ КЛЕТОК АДИПОГЕННОГО ПРОИСХОЖДЕНИЯ В КОМБИНАЦИИ С НАНОСТРУКТУРНЫМ НИКЕЛИДОМ ТИТАНА В ВЕТЕРИНАРНОЙ МЕДИЦИНЕ</p> <p>Азизова Д.А., Закирова Е.Ю., Ризванов А.А., Хафизов Р.Г., Сергеев М.А., Хаирутдинова А.Р.</p>	35

КЛИНИКО-СТАТИСТИЧЕСКИЙ АНАЛИЗ СТОМАТОЛОГИЧЕСКИХ ЗАБОЛЕВАНИЙ У ДЕТЕЙ ДОШКОЛЬНОГО ВОЗРАСТА, ПРОЖИВАЮЩИХ В УСЛОВИЯХ КРУПНОГО ПРОМЫШЛЕННОГО ГОРОДА. Якимова Ю.Ю.	44
СРАВНИТЕЛЬНЫЙ АНАЛИЗ НАПРЯЖЕННО- ДЕФОРМИРОВАННОГО СОСТОЯНИЯ ОПОРНЫХ ТКАНЕЙ ПРИ ИСПОЛЬЗОВАНИИ РАЗЛИЧНОЙ КОНСТРУКЦИИ ДЕНТАЛЬНЫХ ИМПЛАНТАТОВ. Арипов Р.А., Романов М.М., Хафизов Р.Г.	50
ПРОБЛЕМЫ КАЧЕСТВА ОКАЗАНИЯ ОРТОДОНТИЧЕСКОЙ ПОМОЩИ Анохина А.В.	54
ОЦЕНКА ЗНАНИЙ ВРАЧЕЙ СТОМАТОЛОГОВ ОБ ИСПОЛЬЗОВАНИИ РАЗЛИЧНЫХ АДГЕЗИВНЫХ СИСТЕМ (по данным опроса врачей стоматологов) Анохина А.В., Остолоповская О.В.	60
ИЗУЧЕНИЕ СОСТОЯНИЯ ТКАНЕЙ ПАРОДОНТА У ПАЦИЕНТОВ С ИШЕМИЧЕСКОЙ БОЛЕЗНЬЮ СЕРДЦА ПОСЛЕ АОРТОКОРОНАРНОГО ШУНТИРОВАНИЯ Блашкова С.Л., Василевская Е.М.	65
ТЕХНОЛОГИЧЕСКИЕ ИННОВАЦИИ, ПРИМЕНЯЕМЫЕ ПРИ ВОССТАНОВЛЕНИИ ДЕФЕКТОВ ЧЕЛЮСТЕЙ Василюк В.П., Штраубе Г.И., Четвертных В.А.	69
ПОВЕРХНОСТНАЯ ЭЛЕКТРОМИОГРАФИЯ ДЛЯ ДИАГНОСТИКИ БОЛЕВЫХ СИНДРОМОВ ЯЗЫК Галиуллина Л.Н., Ильина Р.Ю.	75
ПСИХОЭМОЦИОНАЛЬНОЕ СОСТОЯНИЕ ЛИЦ МОЛОДОГО ВОЗРАСТА СО СТОМАТОЛОГИЧЕСКОЙ И СОМАТИЧЕСКОЙ ПАТОЛОГИЕЙ Жаркова И.В., Кузнецова Н.С., Кабирова М.Ф., Когина Э.Н.	81
ОЦЕНКА КАЧЕСТВА ОКАЗАНИЯ МЕДИЦИНСКОЙ ПОМОЩИ, КАК ОДНА ИЗ ВАЖНЕЙШИХ СОСТАВЛЯЮЩИХ СТРАТЕГИИ УСПЕШНОЙ РАБОТЫ КЛИНИКИ Зарипова Э.М., Зарипов И.Л., Чернавский А.Ф.	86
ОПЫТ ЛЕЧЕНИЯ ПРЕПАРАТОМ КСИДИФОН ХРОНИЧЕСКОГО ГЕНЕРАЛИЗОВАННОГО ПАРОДОНТИТА Ильина Р.Ю., Мухамеджанова Л.Р.	91

ЗАВИСИМОСТЬ ПОКАЗАТЕЛЕЙ ГЕМОДИНАМИКИ ТКАНЕЙ ПАРОДОНТА ОТ НАЛИЧИЯ ХРОНИЧЕСКОГО ПСИХОЭМОЦИОНАЛЬНОГО СТРЕССА У ЛИЦ МОЛОДОГО ВОЗРАСТА С ХРОНИЧЕСКИМ ГЕНЕРАЛИЗОВАННЫМ КАТАРАЛЬНЫМ ГИНГИВИТОМ Кузнецова Н.С., Жаркова И.В.	97
ОПРЕДЕЛЕНИЕ ЭФФЕКТИВНОСТИ АНТИСЕПТИЧЕСКОЙ ОБРАБОТКИ КОРНЕВЫХ КАНАЛОВ ПРИ ХРОНИЧЕСКОМ АПИКАЛЬНОМ ПЕРИОДОНТИТЕ ЗУБОВ Когина Э.Н., Герасимова Л.П., Кабирова М.Ф., Сероваткина И.В.	102
ОПРЕДЕЛЕНИЕ ПСИХОЭМОЦИОНАЛЬНОГО СОСТОЯНИЯ У ЛИЦ МОЛОДОГО ВОЗРАСТА С ХРОНИЧЕСКИМ ГЕНЕРАЛИЗОВАННЫМ ГИНГИВИТОМ Кузнецова Н.С.	107
ПРОФИЛАКТИКА ОСЛОЖНЕНИЙ ПРИ ПРОВЕДЕНИИ ОРТОПЕДИЧЕСКОГО ЛЕЧЕНИЯ У ЛИЦ С СЕРДЕЧНОСОСУДИСТЫМИ ЗАБОЛЕВАНИЯМИ, НОСИТЕЛЕЙ ИСКУССТВЕННЫХ ВОДИТЕЛЕЙ РИТМА Маркова Г.Б., Крихели Н.И., Марков Б.П.	111
АНАЛИЗ БИОЭЛЕКТРИЧЕСКИХ ПОТЕНЦИАЛОВ ЖЕВАТЕЛЬНЫХ МЫШЦ И ТРАЕКТОРИЙ ДВИЖЕНИЯ НИЖНЕЙ ЧЕЛЮСТИ У ПАЦИЕНТОВ ОТ 18 ДО 25 ЛЕТ БЕЗ ПРИЗНАКОВ ПАТОЛОГИИ ВНЧС ДИАГНОСТИЧЕСКИМ КОМПЛЕКСОМ ВЮРАК. Мельник А.С., Савельев В.В.	115
РЕГУЛЯТОРНЫЕ ИЗМЕНЕНИЯ БИОАМИНСОДЕРЖАЩИХ СТРУКТУР НА ПОЗДНИХ СТАДИЯХ РАЗВИТИЯ ЗУБА Московский А.В., Уруков Ю.Н., Викторов В.Н., Московская О.И., Евдокимова Т.В.	121
ЗНАЧЕНИЕ СОРБЦИОННО-АППЛИКАЦИОННОЙ ТЕРАПИИ В ПАТОГЕНЕТИЧЕСКОМ ЛЕЧЕНИИ ХИРУРГИЧЕСКИХ СТОМАТОЛОГИЧЕСКИХ ЗАБОЛЕВАНИЙ Нестеров О.В., Ксембаев С.С.	128
ПЛАСТИКА ПЕРФОРАЦИИ ДНА ВЕРХНЕЧЕЛЮСТНОЙ ПАЗУХИ Рябых Л.А., Мингазева А.З.	136

ПРОФИЛАКТИКА ЛУНОЧКОВОГО КРОВОТЕЧЕНИЯ У БОЛЬНЫХ ПРИ СОПУТСТВУЮЩИХ СОМАТИЧЕСКИХ ЗАБОЛЕВАНИЯХ Рябых Л.А., Аверьянов С.В., Казакова Е.А.	142
ИСПОЛЬЗОВАНИЕ МЕЖДУНАРОДНОГО СТАНДАРТА ISIS ДЛЯ ОЦЕНКИ И СРАВНЕНИЯ КАЧЕСТВА ИННОВАЦИОННОЙ СИСТЕМЫ ПОВЕРХНОСТИ HST™ ИМПЛАНТАТОВ КОМПАНИИ HUMANA DENTAL GVMH. Савранский Ф.З., Гришин П.О., Сулимов А.Ф., Симахов Р.В.	147
ДИАГНОСТИЧЕСКИЕ ОШИБКИ И ОПТИМИЗАЦИЯ МЕТОДОВ ЛЕЧЕНИЯ КИСТ РЕЗЦОВОГО КАНАЛА. Рябых Л.А., Саяхова Г.А.	158
ПРИМЕНЕНИЕ ПРЕПАРАТА «TRAUMEEL-S» В КОМПЛЕКСНОМ ЛЕЧЕНИИ БОЛЬНЫХ С ГНОЙНО-ВОСПАЛИТЕЛЬНЫМИ ЗАБОЛЕВАНИЯМИ ЧЕЛЮСТНО-ЛИЦЕВОЙ ОБЛАСТИ Салиева З.С.	165
КЛИНИЧЕСКАЯ ХАРАКТЕРИСТИКА ПАЦИЕНТОВ С РАЗЛИЧНЫМИ ВИДАМИ СЪЕМНЫХ И КОМБИНИРОВАННЫХ ОРТОПЕДИЧЕСКИХ КОНСТРУКЦИЙ. Галеев Р.М; Булгакова А.И.	170
ОЦЕНКА МЕСТНОГО ИММУНИТЕТА ПОЛОСТИ РТА У ПАЦИЕНТОВ С НЕСЪЕМНЫМИ ЭСТЕТИЧЕСКИМИ ОРТОПЕДИЧЕСКИМИ КОНСТРУКЦИЯМИ И ВОСПАЛИТЕЛЬНЫМИ ЗАБОЛЕВАНИЯМИ ПАРОДОНТА Шафеев И.Р; Булгакова А.И.; Валеев И.В.	175
АТИПИЧНЫЕ ОСТЕОНЕКРОЗЫ ЧЕЛЮСТЕЙ Уракова Е.В., Алеева М.М.	180
КЛИНИКО-СТАТИСТИЧЕСКАЯ ХАРАКТЕРИСТИКА ЧЕЛЮСТНО-ЛИЦЕВОГО ТРАВМАТИЗМА г. КАЗАНИ Фаизов Т.Т., Аюпова Н. Р.	186

ОЦЕНКА КАЧЕСТВА КВАЛИФИЦИРОВАННОЙ ПОМОЩИ ПОСТРАДАВШИМ С ТРАВМОЙ ЧЕЛЮСТНО-ЛИЦЕВОЙ ОБЛАСТЕЙ Г. КАЗАНИ. Фаизов Т.Т., Аюпова Н. Р.	191
СРАВНИТЕЛЬНЫЙ АНАЛИЗ ПОКАЗАТЕЛЕЙ ЭМГ ПРИ ПРИМЕНЕНИИ МИОГИМНАСТИЧЕСКИХ ЗУБОЧЕЛЮСТНЫХ ТРЕНАЖЕРОВ. Хамитова Н.Х., Игнатъева Л.А., Аль-Равашда С.А.	195
БЕЗОПАСНОСТЬ МЕДИЦИНСКОЙ УСЛУГИ КАК ГЛАВНЫЙ АСПЕКТ КАЧЕСТВА ОКАЗАНИЯ МЕДИЦИНСКОЙ ПОМОЩИ. Чернавский А.Ф., Петров И.А., Зарипова Э.М	201
ОРГАНИЗАЦИОННО-ПСИХОЛОГИЧЕСКИЕ ОСОБЕННОСТИ ВЕДЕНИЯ ПАЦИЕНТОВ С РАЗЛИЧНЫМИ ФОРМАМИ САХАРНОГО ДИАБЕТА В АМБУЛАТОРНО-ПОЛИКЛИНИЧЕСКИХ УСЛОВИЯХ. Чернавский А.Ф., Петров И.А., Зарипова Э.М	208
ОРГАНИЗАЦИЯ СТОМАТОЛОГИЧЕСКОЙ ПОМОЩИ ДЕТЯМ-ИНВАЛИДАМ Шовкун Н. В., Фомина А.В.	216
ВОЗМОЖНОСТИ ВЛИЯНИЯ НЕЗАВИСИМЫХ ЭКСПЕРТНЫХ ОРГАНИЗАЦИЙ НА ПОВЫШЕНИЕ КАЧЕСТВА МЕДИЦИНСКОЙ ПОМОЩИ (НА ПРИМЕРЕ НИМЭ) Миргазизов М.З., Фокина Е.В., Миргазизов А.М., Бернацкий Б.С.	221
СТОМАТОЛОГИЧЕСКАЯ РЕАБИЛИТАЦИЯ ПАЦИЕНТА ПРИ ТЯЖЁЛОЙ СТЕПЕНИ ГЕНЕРАЛИЗОВАННОГО ПАРОДОНТИТА Маслов Р.В.	227
ОПТИМИЗАЦИЯ МЕТОДОВ ПОЗИЦИОНИРОВАНИЯ ДЕНТАЛЬНЫХ ИМПЛАНТАТОВ Миргазизов А.М.	232
РОЛЬ И МЕСТО PRP-ТЕХНОЛОГИИ В ПОВЫШЕНИИ КАЧЕСТВА ДЕНТАЛЬНОЙ ИМПЛАНТАЦИИ. Миргазизов М.З., Распопова А.С., Титова Н.В.	235

ПРЕИМУЩЕСТВА СЕТЕВОЙ ОРГАНИЗАЦИИ СТОМАТОЛОГИЧЕСКИХ УСЛУГ С ПОЗИЦИЙ ДОСТИЖЕНИЯ ИХ КАЧЕСТВА. НА ПРИМЕРЕ ДЕНТАЛЬНОЙ ИМПЛАНТОЛОГИИ. Миргазизов М.З., Ульянов Ю.А., Минкин Л.Н.	242
СОБЛЮДЕНИЕ ВНУТРИСЕТЕВОГО РЕГЛАМЕНТА ПО ДЕНТАЛЬНОЙ ИМПЛАНТОЛОГИИ КАК ОСНОВА ПРОФИЛАКТИКИ ДЕФЕКТОВ ОКАЗАНИЯ МЕДИЦИНСКОЙ ПОМОЩИ С ПРИМЕНЕНИЕМ ВНУТРИКОСТНЫХ ИМПЛАНТАТОВ. Миргазизов М.З., Ульянов Ю.А., Минкин Л.Н., Маслов Р.В	251
УСЛОВНО-ПАТОГЕННЫЕ МИКРООРГАНИЗМЫ В ПАТОГЕНЕЗЕ БИСФОСФОНАТНОГО ОСТЕОНЕКРОЗА Поляков К.А., Медведев Ю.А., Иванюшко Т.П.	256
ХИРУРГИЧЕСКАЯ ТАКТИКА В ОТНОШЕНИИ ПОСТРАДАВШИХ С ПЕРЕЛОМАМИ СКУЛОГЛАЗНИЧНОГО КОМПЛЕКСА. ОБОСНОВАНИЕ ВЫБОРА ФИКСИРУЮЩЕЙ КОНСТРУКЦИИ. Петрук П.С., Медведев Ю.А., Шаманаева Л.С., Волкова В.А., Шкварникова Е.С.	259
КРИТЕРИИ ОЦЕНКИ РЕЗУЛЬТАТОВ РЕСТАВРАЦИИ ЗУБОВ. Горячев Н.А., Ситдикова А.Р.	265
КОМПЛЕКСНЫЙ ПРИНЦИП ЛЕЧЕНИЯ ПАЦИЕНТОВ С ПЕРЕЛОМАМИ НИЖНЕЙ ЧЕЛЮСТИ Самуткина М.Г., Савельев А.Л.	272
ПРИМЕНЕНИЯ ЧРЕСКОСТНЫХ ОСТЕОФИКСАТОРОВ ПРИ ЭКЗОПРОТЕЗИРОВАНИИ ТОТАЛЬНЫХ ДЕФЕКТОВ НОСА Бабаева Н.И., Ахмедова Г.А.	275



### ***Уважаемые коллеги!***

С 2015 года в Казанском федеральном университете проводится курс по тематическому усовершенствованию

#### **«Дентальная имплантология» (72 ч.)**

Программа цикла включает:

1. История отечественной и зарубежной имплантологии
2. Теоретические основы дентальной имплантологии (сущность связи «имплантат-кость» (оссеоинтеграция и фиброоссеоинтеграция), сущность связи «имплантат-десна», понятие мезиосупраструктуры имплантатных систем и др.)
3. Имплантационные материалы (понятие о биохимической и биомеханической совместимости материалов, особенности тканевой интеграции в зависимости от свойств материала, классификация имплантационных материалов и др.)
4. Конструкция дентальных имплантатов (классификация имплантационных систем, отечественные системы имплантатов, зарубежные системы имплантатов и др.)
5. Клинические основы дентальной имплантологии (потребность населения в дентальной имплантации, показания и противопоказания к дентальной имплантации, диагностика с целью определения показаний и противопоказаний к дентальной имплантации, диагностика с целью планирования лечения с использованием имплантатов)
6. Планирование лечения с использованием имплантатов
7. Методы имплантации (отсроченная, непосредственная)
8. Организация имплантологических подразделений (имплантационное оборудование, инструменты, материалы и др.)
9. Хирургические аспекты дентальной имплантации. (изготовление хирургических шаблонов, условия проведения, стерилизация, премедикация, обезболивание, типичные разрезы, препарирование костной ткани в зависимости от конструкции имплантата, ушивание ран, особенности операции при однофазной и двухфазной имплантации и др.)
10. Ортопедические аспекты дентальной имплантации (изготовление временных протезов, планирование конструкции протеза на имплантатах, требования к зубным протезам на имплантатах (концепция прецизионных зубных протезов), клиничко-лабораторные этапы изготовления зубных протезов на имплантатах и др.)

Практические занятия и отработка мануальных навыков будут проводиться в фантомном классе, в клинике, в лаборатории и на костях крупного рогатого скота

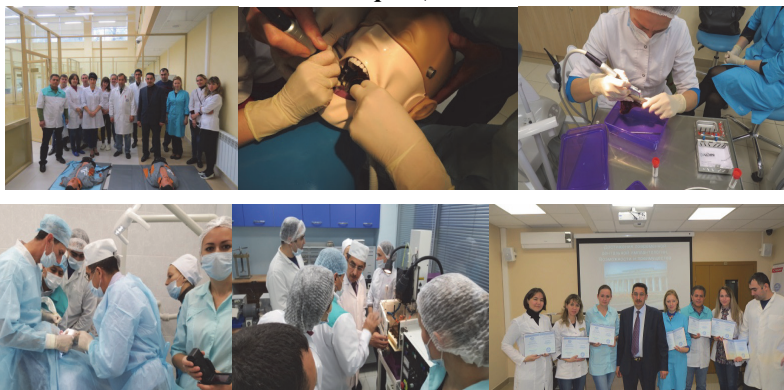Каждому курсанту выделяется фантомное рабочее место, имплантологические модели челюстей с отсутствующими зубами, полный набор стоматологических инструментов, необходимые материалы и инструменты для изготовления направляющей хирургической пластинки, внутрикостные двухфазные имплантаты разных размеров, хирургический имплантологический набор инструментов, шовный материал и т.д.

Курсы тематического усовершенствования проводятся по адресу: г.Казань, ул. К.Маркса, д. 74, Кафедра стоматологии и имплантологии ИФМиБ КФУ

Справки по электронной почте: [stomkfu@mail.ru](mailto:stomkfu@mail.ru)

Телефон: +7(917)394-58-59

***По окончании обучения выдается удостоверение государственного образца***





# В КФУ начали повышать квалификацию практикующих врачей

**ДВА, КАЗАЛОСЬ БЫ, АБСОЛЮТНО РАЗНЫХ ПОНЯТИЯ – КАЗАНСКИЙ ФЕДЕРАЛЬНЫЙ УНИВЕРСИТЕТ И ДЕНТАЛЬНАЯ ИМПЛАНТОЛОГИЯ – БЫЛИ УСПЕШНО СОВМЕЩЕНЫ В 2013 ГОДУ ОТКРЫТИЕМ В ИФМИБ КАФЕДРЫ СТОМАТОЛОГИИ И ИМПЛАНТОЛОГИИ.**

Первые курсы тематического усовершенствования врачей «Дентальная имплантология» прошли в КФУ с 5 по 17 октября, их высочайший уровень подтвердил: в этой области мы одни из лучших. Повышать квалификацию к нам приехали практикующие врачи не только из разных городов, но и из стран СНГ. Стоматологическая ассоциация России, с которой у кафедры подписано соглашение о сотрудничестве, предложила осуществлять переподготовку врачей-стоматологов со всей России.

В чем особенность прошедших недавно курсов и каких результатов удалось достичь кафедре стоматологии и имплантологии КФУ за столь короткий период существования, рассказал ее заведующий, председатель секции стоматологической имплантологии по РТ Российской ассоциации стоматологической имплантологии **Раис Хафизов** (на фото внизу, в центре).

«Дентальный имплантат – это искусственная конструкция, вживляемая в кость челюсти и заменяющая собой отсутствующий зуб. Каким бы замечательным ни был имплантат, результат всегда зависит от квалификации врача: правильно ли он провел диагностику, планирование, саму операцию, изготовление супраструктуры. Когда неподготовленные врачи начинают заниматься имплантацией, у пациентов возникают всевозможные осложнения.

Благодаря тому, что в Казанском федеральном университете создан самый современный фантомный класс, мы имеем возможность проводить циклы обучения самого высокого уровня. Наши студенты и врачи, которые проходят переподготовку, имеют возможность обучаться в условиях, максимально приближенных к реальности. Но не только возможности фантомного класса отличают наши курсы от усовершенствования врачей-стоматологов от большинства существующих в стране.

Обучение врачи проходят в несколько этапов. Вначале они изучают теоретические основы дентальной имплантологии, особенности диагностики и планирования, предклиническую подготовку на фантомах челюстей. Далее идет отработка мануальных навыков на челюстных костях крупных рогатых животных. Это необходимо для того, чтобы почувствовать разницу между фантомом и живой костью. Наряду с этим навыки по оказанию неотложной медицинской помощи отрабатываются в симуляционном центре, как известно, одном из самых лучших в России. А следующий, клинический этап проходит в клинике, где реально пациенту делают операцию имплантации».

За две недели обучения дентальной имплантологии в Казанском университете «курсанты» приняли участие в двух мастер-классах. Они проходили в клинике «Им-

плантостом», которая является клинической базой кафедры стоматологии и имплантологии ИФМиБ КФУ. Мастер-класс по установке имплантатов провел сам Р. Хафизов. Второй мастер-класс состоялся в лабораториях клиники, где занимаются изготовлением зубных протезов. «Компьютерное моделирование и фрезерование, – говорит Раис Габбасович, – это перспективный современный способ изготовления зубных протезов.

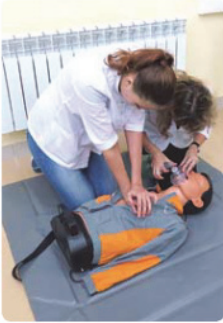CAD/CAM- технологии позволяют качественно и быстро проводить этап диагностики и планирования. Вначале создаются хирургические шаблоны, которые способствуют правильной установке имплантатов в полости рта и созданию прецизионных зубных протезов. Технологии позволяют изготовить зубные протезы в одно посещение, практически на глазах у пациента. Наша кафедра планирует открыть курсы повышения квалификации по изготовлению зубных протезов на основе CAD/CAM- технологий, причем обучать мы будем бригады, состоящие из зубного техника, стоматолога-хирурга, стоматолога-ортопеда. Это необходимо, чтобы их работа была слаженной, чтобы они не превращались в Лебеда, Рака и Щуку из известной басни Крылова».

Подготовка и переподготовка стоматологов – это серьезная работа, требующая больших материально-технических затрат. «В этом году мы еще закупаем расходные материалы, – говорит Раис Габбасович. – В будущем собираемся производить их в Инженерном институте КФУ. Планируем создать там лабораторию по изготовлению учебных и настоящих зубных имплантатов. Там есть соответствующая база, лаборатории, станки».

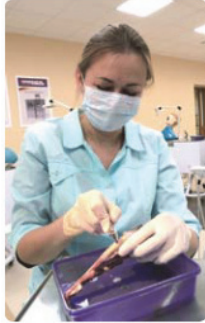
В этом году сотрудниками ИФМиБ были получены два патента по стоматологии: «Способ микробиологической оценки плотности соединительных узлов дентальных имплантатов и зубных протезов» и «Способ наращивания объема костной ткани в зонах дефекта альвеолярного отростка челюсти».

«По статистике, у 90 % пациентов, которые обращаются к врачу по поводу установки имплантатов, – говорит Раис Габбасович, – имеются неблагоприятные анатомо-топографические условия в виде атрофии альвеолярного отростка челюстей после удаления зубов. В этом направлении мы ак-





тивно проводим предклинические исследования, создавая с использованием клеточных технологий и тканеинженерных конструкции экспериментальные модели по восстановлению утраченной части гребня альвеолярного отростка. Берем фракции жировой ткани, которые содержат и стволовые клетки в том числе, насыщаем ими биосовместимый остеокондуктивный материал (он представляет собой пористые гранулы из биоинертного сплава никелида-титана NiTi-гран), а потом заполняем ткань дефицитных зон и создаем форму альвеолярного гребня, используя мембраны из плетеного биосовместимого материала. Через 6-8 месяцев устанавливаем в восстановленный участок альвеолярного отростка имплантат. Эти исследования мы проводим совместно с сотрудниками отде-



ла поисковых исследований НОЦ фармацевтики КФУ и академии ветеринарной медицины.

В этом году учеными были получены значимые результаты, которые они опубликовали в статье «Клинический случай применения мезенхимальных стволовых клеток из жировой ткани в ветеринарной стоматологии» (авторы – Е.Закирова, Р.Хафизов, А.Ризванов и др.) в «Journal of Animal and Veterinary Advances» (входит в базу данных WoS и Scopus). Стоит отметить, что созданный в ИФМиБ банк стволовых клеток открывает широкие возможности для разработки и внедрения современных способов восстановления тканей при тканедефицитных состояниях с применением клеточных технологий и тканевой инженерии.

**Лариса Бусыл**



• **Хуршед Ашуров, врач-стоматолог, г.Душанбе (Таджикистан):**

*- Мне как врачу все очень понравилось, я получил колоссальную теоретическую подготовку и практические навыки. Планирую в дальнейшем тесно сотрудничать с Казанским университетом. Благодарность всем организаторам курса.*

• **Заурбек Хаджимуратов, врач-стоматолог, г.Грозный (Чеченская республика):**

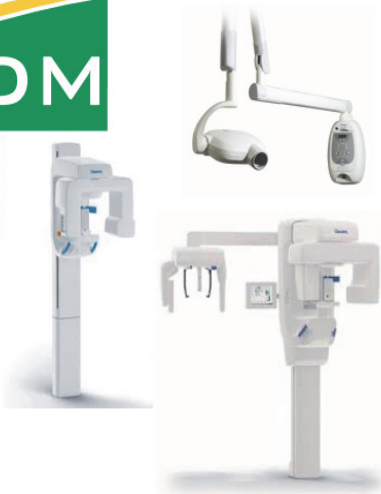*- Нам показали все детали постановки дентальных имплантатов как на фантомах, так и на больных, а также на челюстях животных. В общем, признателен всем, кто подготовил эти курсы, особенно Р.Хафизову.*

• **Д.Закирова, врач-стоматолог, Казань:**

*- Спасибо руководству Федерального университета за создание медицинского факультета. Спасибо сотрудникам кафедры стоматологии и имплантологии за систематизацию теоретических знаний, обучение мануальным навыкам, за организацию и теплое отношение. Огромная удача пройти цикл на абсолютно уникальной для нашей страны базе.*



**HDM**



**HARIKO DENTA MED**

Ваш партнёр на службе здоровья

115114, Москва, Дербенёвская наб., д. 11, кор. В, 3 этаж, БЦ «Полларс».  
 Тел.: +7 495 913-66-06, факс: +7 495 913-66-13,  
 e-mail: info@hariko.ru, www.hariko.ru



При покупке  
100  
комплектов  
имплантатов

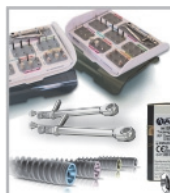Touareg S



+ Прямой абатмент



= **цена 89 у.е.**  
(за комплект.)



При покупке продукции компании  
на сумму от 3825 у.е.

**Вы получаете скидку 15 %.**



**Малый хирургический набор для Touareg NP, RP, WP в подарок !**

При покупке 35  
имплантатов по  
розничной цене



Вы получаете  
малый  
хирургический  
набор в подарок:

(Touareg NP, RP, WP).

- RS 6111 — Хирургический динамометрический ключ-трещетка
- NP 0005 — Отвертка хирургическая под ключ, длинная;
- RP 0066 — Отвертка для ключа длинная;
- WP 0066 — Отвертка под ключ короткая;
- RP 0004 — Ручная ортопедическая отвертка-звездочка;
- RP 0005 — Отвертка под ключ крестовая длинная;
- DL-1820 — Пилотное сверло сверло D=2,0, длина 18мм;
- DL-1828 — Двухшаговое спиральное сверло, D=2,3/2,8, длина 18мм;
- DL-1832 — Двухшаговое спиральное сверло, D=2,8/3,2, длина 18мм;
- DL-1836 — Двухшаговое спиральное сверло, D=3,2/3,6, длина 18мм;
- DL-1842 — Двухшаговое спиральное сверло, D=3,6/4,2, длина 18мм.





## HARIKO DENTA MED

Your partner for health care products & service



Казанский медико-инструментальный завод



ПИКАССО

**ICX** *templant*<sup>®</sup>  
*...das Volkimplantat...*



**КАЧЕСТВО ОКАЗАНИЯ МЕДИЦИНСКОЙ  
СТОМАТОЛОГИЧЕСКОЙ ПОМОЩИ  
СПОСОБЫ ДОСТИЖЕНИЯ, КРИТЕРИИ  
И МЕТОДЫ ОЦЕНКИ**

**Сборник статей международной  
научно-практической конференции  
17–18 марта 2016 г.**

Подписано в печать 14.03.2016.  
Бумага офсетная. Печать цифровая.  
Формат 60x84 1/16. Гарнитура «Times New Roman». Усл. печ. л. 16,97.  
Уч.-изд. л. 10,01. Тираж экз. Заказ

Отпечатано с готового оригинал-макета  
в типографии Издательства Казанского университета

420008, г. Казань, ул. Профессора Нужи́на, 1/37  
тел. (843) 233-73-59, 233-73-28