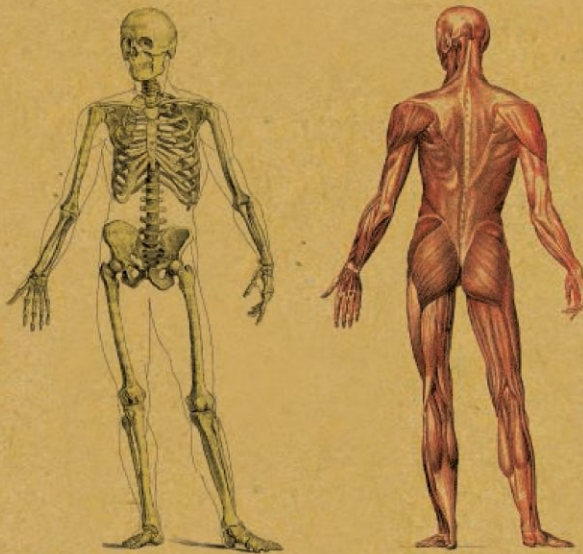


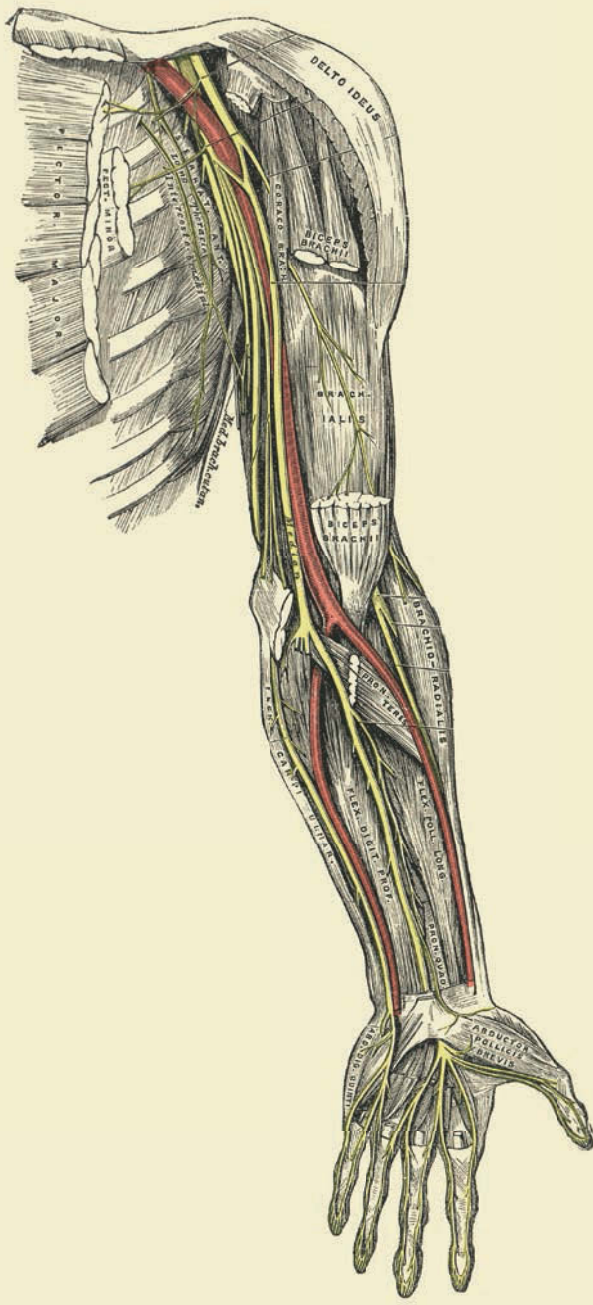
# АНАТОМИЯ **30** за **30** секунд

Об основных органах и системах  
человеческого организма  
за 30 секунд



Редактор  
**Габриэль М. Финн**

**АНАТОМИЯ** за 30 секунд



# АНАТОМИЯ **30** секунд

Об основных органах и системах  
человеческого организма  
за 30 секунд

Редактор  
**Габриэль М. Финн**

Авторы  
**Джудит Барбаро-Браун**  
**Джо Бишоп**  
**Эндрю Чейтор**  
**Габриэль М. Финн**  
**Десембер С. К. Айка**  
**Марина Соудон**  
**Клэр Франс Смит**



РИПОД  
КЛАССИК

Москва, 2014



УДК 611  
ББК 28.706  
А64

*Перевод с английского Ю. Змеевой  
Под редакцией Габриэль М. Финн*

А64 **Анатомия** / [пер. с англ.  
Ю. Змеевой; под ред. Габриэль  
М. Финн]. — М. : РИПОЛ классик,  
2014. — 160 с. : ил.

ISBN 978-5-386-07008-3

*Данное издание опубликовано  
в 2012 г. издательством  
Ivy Press Limited.*

*Все права защищены. Любое  
копирование, размещение  
в поисковых системах либо  
воспроизведение текста в любой  
форме и любыми средствами  
(электронными, механическими,  
фотокопирующими, записывающими  
и прочими) без письменного  
разрешения правообладателей  
запрещено. Данная книга составлена,  
оформлена и опубликована  
издательством Ivy Press Limited, The Old  
Candlemakers, West Street, Lewes, East  
Sussex BN7 2NZ, UK*

**УДК 611  
ББК 28.706**

ISBN 978-5-386-07008-3  
© 2012 by Ivy Press Limited.  
© ООО Группа Компаний  
«РИПОЛ классик», 2014

*Научно-популярное издание*

## **Анатомия**

Генеральный директор издательства  
*С. М. Макаренков*

Директор редакции *С. Полякова*  
Шеф-редактор *Е. Олейник*  
Младший редактор *А. Хацаева*  
Выпускающий редактор *Л. Данкова*  
Художественное оформление:  
*Н. Дмитриева*  
Компьютерная верстка: *Д. Тарасов*  
Корректор *О. Круподер*

Creative Director *Peter Bridgewater*  
Publisher *Jason Hook*  
Editorial Director *Caroline Earle*  
Art Director *Michael Whitehead*  
Designer *Ginny Zeal*  
Illustrator *Ivan Hissey*  
Profiles Text *Viv Croot*  
Glossaries Text *Charles Phillips*  
Project Editor *Jamie Pumfrey*

*Издание содержит научную /  
научно-техническую / статистическую  
информацию. В соответствии с пунктом 2  
статьи 1 Федерального закона  
от 29.12.2010 г. № 436-ФЗ знак  
информационной продукции не ставится.*

Подписано в печать 18.11.2013 г.  
Формат 180×230. Гарнитура «Futuralight»  
Усл. печ. л. 12,9  
Тираж 3500 экз.  
Заказ № 2371

Адрес электронной почты: [info@ripol.ru](mailto:info@ripol.ru)  
Сайт в Интернете: [www.ripol.ru](http://www.ripol.ru)

ООО Группа Компаний «РИПОЛ классик»  
109147, г. Москва, ул. Большая  
Андроньевская, д. 23

Отпечатано в 1010 Printing International Limited  
26/FI, 625 King's Road  
North Point, Hong Kong  
Tel:(852) 8226 1010 Fax:(852) 2156 8039

# СОДЕРЖАНИЕ

- 6 ВВЕДЕНИЕ
- 13 **Костная система**
- 14 ГЛОССАРИЙ
- 16 Типы костной ткани
- 18 Соединение костей
- 20 Связки, хрящи и сухожилия
- 22 Череп
- 24 Позвоночник и грудная клетка
- 26 Портрет: ВЕЗАЛИЙ
- 28 Таз
- 30 Нижние конечности
- 32 Верхние конечности
- 34 Кисти и стопы
- 37 **Мышечная система**
- 38 ГЛОССАРИЙ
- 40 Виды мышечной ткани
- 42 Типы движений
- 44 Мышцы лица
- 46 Мышцы шеи
- 48 Мышцы верхней конечности
- 50 Мышцы нижней конечности
- 52 Портрет: ЛЕОНАРДО ДА ВИНЧИ
- 54 Мышцы живота и спины
- 56 Дыхательные мышцы
- 59 **Сердечно-сосудистая и дыхательная системы**
- 60 ГЛОССАРИЙ
- 62 Кровеносная система
- 64 Сердце
- 66 Главные артерии и вены
- 68 Микроциркуляция
- 70 Портальное кровообращение
- 72 Селезенка
- 74 Портрет: УИЛЬЯМ ГАРВЕЙ
- 76 Легкие
- 78 Бронхиальное дерево
- 81 **Пищеварительная и мочевыделительная системы**
- 82 ГЛОССАРИЙ
- 84 Желудок
- 86 Тонкий кишечник
- 88 Толстый кишечник
- 90 Печень и желчный пузырь
- 92 Поджелудочная железа
- 94 Портрет: ЕВСТАХИЙ
- 96 Почки
- 98 Мочевой пузырь
- 100 Лимфатическая система
- 103 **Органы чувств и речи**
- 104 ГЛОССАРИЙ
- 106 Дерматом
- 108 Кожа, волосы и ногти
- 110 Глаза
- 112 Нос
- 114 Портрет: ГАЛЕН
- 116 Уши
- 118 Язык
- 120 Глотка, гортань и голосовые складки
- 123 **Эндокринная и нервная системы**
- 124 ГЛОССАРИЙ
- 126 Эндокринная система
- 128 Головной мозг
- 130 Спинной мозг
- 132 Портрет: ГЕНРИ ГРЕЙ
- 134 Вегетативная нервная система
- 136 Черепно-мозговые нервы
- 138 Нервные сплетения
- 141 **Репродуктивная система**
- 142 ГЛОССАРИЙ
- 144 Женская репродуктивная система
- 146 Мышцы тазового дна
- 148 Портрет: УИЛЬЯМ ХАНТЕР
- 150 Мужская репродуктивная система
- 152 Промежность
- 155 ПРИЛОЖЕНИЯ
- 156 Источники
- 157 Об авторах
- 158 Алфавитный указатель
- 160 Список иллюстраций

# ВВЕДЕНИЕ

Габриэль М. Финн

**Анатомия внутри нас и вокруг нас.** Получив хотя бы немного знаний по анатомии, мы начнем понимать, как устроено наше тело. Анатомический рисунок, на котором изображены кости, мышцы, связки, сухожилия и органы — как карта внутреннего ландшафта, который у всех нас одинаков. И в то же время знания о строении тела, в частности скелета и внутренних органов, влияют на видение нашего мира. Поэтому столь велико символическое присутствие анатомии в популярной культуре — от сердечек, напечатанных на открытках в честь Дня святого Валентина, до черепа как символа опасности.

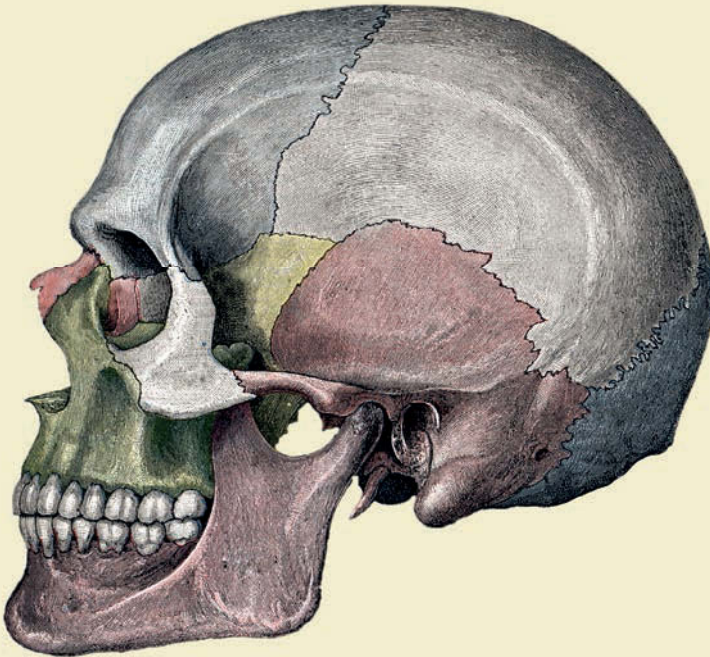
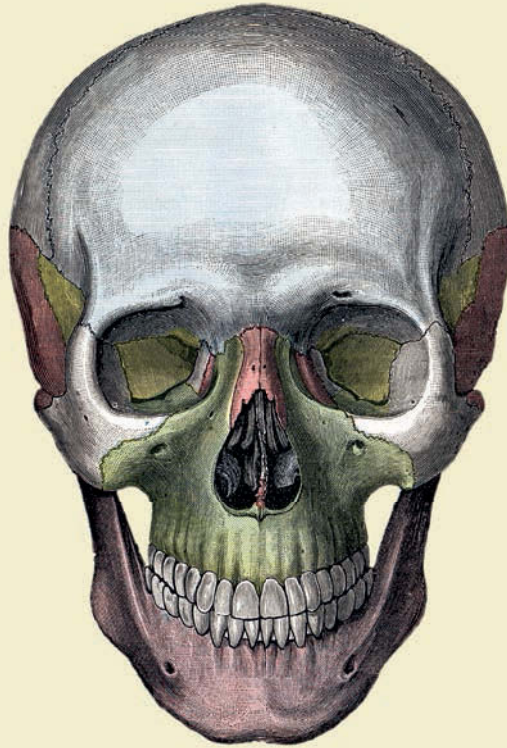## Мрачная история

Прежде главенствовал взгляд на анатомию как научную дисциплину, представляющую интерес лишь для студентов-медиков. Однако в последние годы эта тема переживает бум популярности. Причиной столь пристального общественного внимания являются выставки кадавров и видеоинсталляции с заснятыми процедурами вскрытия, которые проводят по всему миру известные анатомы — Гюнтер фон Хагенс и Элис Робертс. Но вернемся назад, к началу этой мрачной истории.

В основе анатомии как науки лежит вивисекция животных и вскрытие трупов. Древнегреческий врач Гален, пытаясь получить представление о функционировании человеческого организма, проводил вскрытия и вивисекцию свиней и приматов. Художник эпохи Возрождения Леонардо да Винчи, автор «Тайной вечери» и «Моны Лизы», прославился своими анатомическими иллюстрациями; он изучал строение человеческого тела на трупах, которые поставляли ему врачи из миланских и флорентийских больниц. В истории анатомии не обошлось и без преступлений — примером тому являются убийства, совершенные в XIX веке Уильямом Бёрком и Уильямом Хэром на территории Шотландии. Эти два ирландских эмигранта грабили могилы, а в 1827–1828 годах совершили серию убийств с целью продать трупы доктору Роберту Ноксу, преподава-

## КОСТНАЯ СИСТЕМА

Хотя скелет и является своего рода костным каркасом живого организма, чаще всего он вызывает ассоциации со смертью. Ведь кости, в конце концов, окажутся единственным, что от нас останется.



телю анатомии медицинского факультета Эдинбургского университета. Убийц поймали. Хэр, сотрудничавший с властями, остался на свободе, а Бёрка повесили 28 января 1829 года, причем судьба зло над ним подшутила: его останки попали в анатомический музей Эдинбургского университета.

### **Эволюция и анатомические вариации**

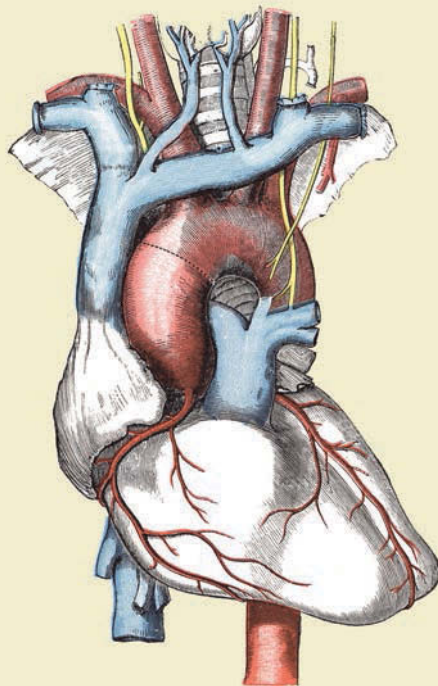
Анатомия — древняя наука, и может сложиться впечатление, что ничего нового в этой области появиться уже не может. Однако, как ни удивительно, и здесь нас ждут сюрпризы. Эволюция идет медленными темпами, но ее существование бесспорно, и она не останавливается. Один из примеров — нижний отдел позвоночника с несколькими сросшимися позвонками — копчик, который представляет собой рудиментарный хвост. Еще один пример этого непрерывного процесса — длинная ладонная мышца (*palmaris longus*), расположенная поверхностно на предплечье и принимающая участие в сгибании кисти. У млекопитающих она служит для выпускания когтей. Видимо, из-за ограничения ее функции эволюция распорядилась так, что теперь мышца отсутствует приблизительно у 15 процентов людей.

Одна из главнейших трудностей, с которыми сталкивается любой желающий изучать анатомию, — анатомические вариации. Их множество — что не удивительно для мира с населением приблизительно 7 миллиардов человек. Типичный пример — тазовые артерии: известно 54 вариации их расположения. Мало того, помимо анатомических вариаций, можно говорить еще и об асимметрии органов правой и левой половины тела. У кого-то правое ухо больше левого; бывает одна подковообразная почка вместо обычных двух; встречаются различия в расположении нервов. В этой книге изложены наиболее распространенные варианты строения человеческого тела.

### **Первопроходцы медицинской науки**

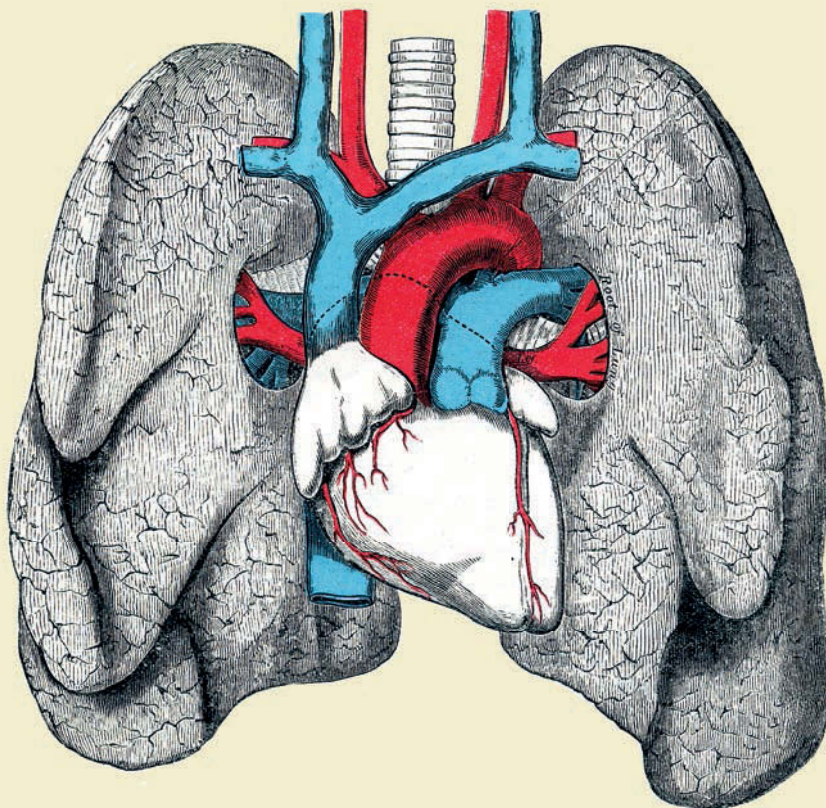
Нередкий для науки случай — когда ученые, пытаясь указать на ошибки своих предшественников, совершают прорыв в данной области. Так, англичанину Уильяму Гарвею (1578—1657) — его биографию вы найдете на с. 74—75 — современная физиология обязана учением о системе кровообращения.





## ПЕРВОПРОХОДЦЫ МЕДИЦИНСКОЙ НАУКИ

Нередкий для науки случай — когда ученые, пытаясь указать на ошибки своих предшественников, совершают прорыв в данной области. Так, англичанину Уильяму Гарвею (1578—1657) — его биографию вы найдете на с. 74—75 — современная физиология обязана учением о системе кровообращения.



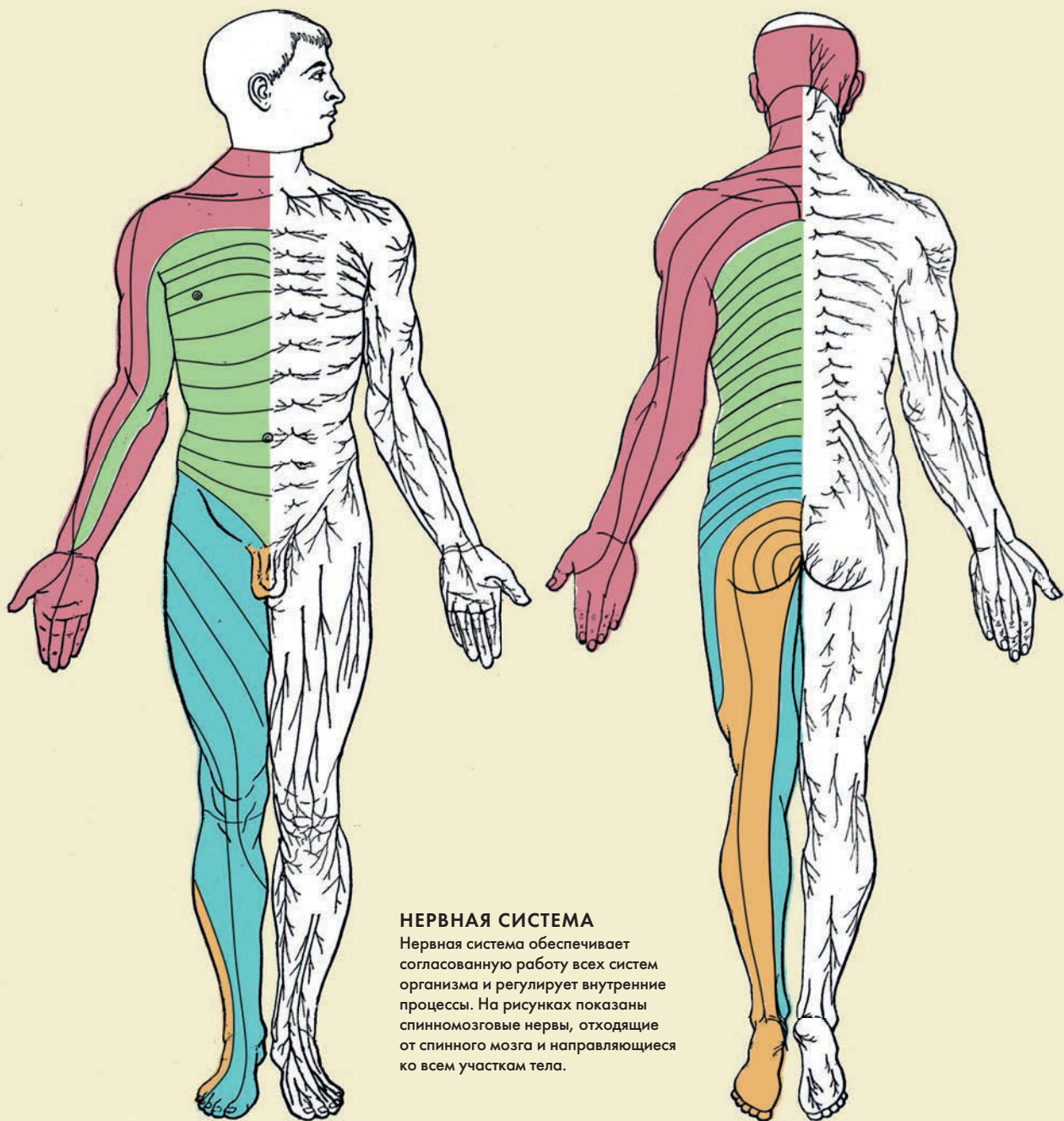
## Как устроена эта книга

Анатомия — это наука, изучающая строение организма, в то время как его функциональные особенности рассматривает физиология. Однако эти два аспекта неразрывно связаны между собой, и, описывая строение какого-либо органа или системы, невозможно не говорить о функциях, которые они выполняют. Именно с таким расположением материала вы столкнетесь и на страницах нашей книги.

В анатомии существует два подхода к изучению организма: систематический и регионарный. Систематическая анатомия рассматривает функциональные системы: пищеварительную, скелетно-мышечную, репродуктивную и другие, регионарная — взаимное расположение органов относительно друг друга. В книге семь глав, и каждая из них посвящена определенной системе. Мы надеемся, что, благодаря простым и логичным объяснениям, вы без особого труда овладеете базовыми знаниями о строении организма. Каждый анатомический компонент описан всего за 30 секунд — это «30-секундная анатомия». Объяснение сопровождается «3-секундным надрез» — краткая информация для тех, кто хочет быстро узнать, о чем глава. Следом идет «3-минутное вскрытие», являющееся иллюстрацией утверждения Зигмунда Фрейда, австрийского невролога и основателя психоанализа: «Анатомия — это судьба». Эта колонка знакомит с примерами необычных аспектов анатомии человека и рассказывает о том, что происходит, когда организм дает сбой.

Первая глава посвящена скелету. Он является каркасом человеческого тела; кости — это мостки, поверх которых настраивается все остальное. Вторая глава рассматривает мышечную систему. В следующих двух главах речь идет о сердечно-сосудистой, пищеварительной и мочевыделительной системах; в них описываются важнейшие процессы: дыхание, усвоение пищи, образование мочи, кровообращение. Далее вас ждет обзор органов чувств — кожи, глаз, слухового аппарата и так далее. В шестой главе затрагивается аппарат, контролирующий все процессы нашего организма — нервная система. Наконец, в седьмой главе мы рассмотрим репродуктивную систему. Также в каждом разделе вы найдете биографию одного из ведущих анатомов.

Книга построена так, что ее можно открывать на любом месте, читать главы в случайном порядке или последовательно, от системы к системе, от корки до корки. Давайте приподнимем завесу тайны, окружающую анатомию нашего тела, и приступим к изучению механизмов его работы!



### НЕРВНАЯ СИСТЕМА

Нервная система обеспечивает согласованную работу всех систем организма и регулирует внутренние процессы. На рисунках показаны спинномозговые нервы, отходящие от спинного мозга и направляющиеся ко всем участкам тела.



# КОСТНАЯ СИСТЕМА



## КОСТНАЯ СИСТЕМА ГЛОССАРИЙ

**Конечности** — парные части тела, отходящие от туловища. Скелет верхней конечности состоит из костей плечевого пояса (ключица и лопатка) и свободной конечности (плечевая кость, кости предплечья и кисти). Скелет нижней конечности состоит из костей тазового пояса (тазовые кости и крестец) и свободной конечности (бедренная кость, кости голени и стопы).

**Позвоночник** — основная часть осевого скелета человека; состоит из 32—35 позвонков; типичный позвонок имеет тело и дугу, между которыми находится позвоночное отверстие.

**Длинные кости** — кости, длина которых преобладает над шириной и толщиной. Примеры: бедренная и большая берцовая кости нижней конечности, плечевая и лучевая кости верхней конечности и др.

**Короткие кости** — условно, это кости, длина и ширина которых приблизительно равны. Примеры: кости пястья и плюсны, фаланги пальцев.

**Губчатые (трабекулярные) кости** — кости, состоящие из губчатого вещества, в ячейках которого содержится красный костный мозг. Бывают длинными и короткими. Примеры: грудина, ключица, ребра (длинные), запястья, предплюсны, надколенник (короткие).

**Трубчатые (компактные) кости** — кости с цилиндрической формы диафизом (телом), состоящим из компактного вещества, и двумя эпифизами (концами) — проксимальным (верхним) и дистальным (нижним), — состоящими из губчатого вещества. Отличительная особенность — наличие внутри диафиза канала с желтым костным мозгом. Бывают длинными и короткими. Примеры: плечевая и бедренная кости (длинные), фаланги пальцев (короткие).

**Плоские кости** — кости, имеющие прослойку губчатого вещества между двумя пластинами компактного вещества. Примеры: лопатка, кости черепа, тазовые кости.

**Сесамовидные кости** — кости, расположенные в области суставов; находятся в толще сухожилия. Пример: надколенник (в области коленного сустава).

**Смешанные кости** — кости, состоящие из частей, различных по своим функциям, форме и происхождению. Примеры: позвонки, височная кость.

**Сустав (синовиальное соединение)** — подвижное соединение костей; включает суставные поверхности двух или более костей, суставную сумку, суставную полость и синовиальную жидкость. В зависимости от характера



суставных поверхностей суставы делятся на шаровидные (плечевой и тазобедренный суставы), седловидные (сустав большого пальца кисти), эллипсоидные (лучезапястный сустав), блоковидные (коленный и локтевой суставы), плоские (соединение суставных отростков позвонков).

**Синдесмозы** — неподвижные соединения костей посредством плотной волокнистой соединительной ткани. Это связки, мембраны, перепонки; разновидностью синдесмозов являются швы черепа.

**Синостозы** — неподвижные костные сращения. Примеры: крестец, копчик, грудина, тазовые кости.

**Синхондрозы** — неподвижные соединения костей, образованные хрящевой тканью. Пример такого соединения — межпозвонковые диски.

**Связка** — образованный плотной волокнистой соединительной тканью тяж; служит для соединения костей или является частью удерживающего аппарата внутренних органов.

**Сухожилие** — соединительнотканная часть мышц, служащая для присоединения последних к кости.

**Хрящ** — разновидность соединительной ткани; является частью кости. Состоит из клеток хондроцитов и межклеточного вещества. В зависимости от особенностей последнего различают три вида хрящей: гиалиновые (суставные и реберные хрящи), эластичные (хрящи ушной раковины, крыльев носа, надгортанника) и волокнистые (межпозвонковые диски).

# ТИПЫ КОСТНОЙ ТКАНИ

## Анатомия за 30 секунд

### Скелет является своего рода

каркасом, дающим телу опору и защищающим внутренние органы от повреждения. Костная ткань — одна из самых прочных в организме, благодаря солям кальция и фосфора — состоит из особых клеток остеоцитов, остеобластов, остеокластов и межклеточного вещества, содержащего коллагеновые волокна и основное вещество с минеральными солями. В строении кости, помимо надкостницы и костного мозга, выделяют компактное и губчатое вещество. Компактное вещество состоит из плотно прилегающих друг к другу трабекул (костных перекладин), а в губчатом веществе, находящемся под компактным, костные перекладки расположены рыхло. Благодаря сочетанию компактного и рыхлого вещества наши кости очень прочные и легкие. В губчатом веществе кости расположен красный костный мозг — важнейший орган кроветворения и иммунной защиты. Именно здесь образуются форменные элементы крови эритроциты, тромбоциты, гранулоциты, а также предшественники лимфоцитов. В костной полости трубчатых костей находится желтый костный мозг, состоящий из жировых клеток. Костная ткань постоянно меняется: остеокласты разрушают старые клетки, а остеобласты создают новые. Принято считать, что скелет взрослого человека обновляется каждые 10 лет.

### 3-СЕКУНДНЫЙ НАДРЕЗ

Кости состоят из компактного и губчатого вещества.

### 3-МИНУТНОЕ ВСКРЫТИЕ

Скелет человека состоит из 206 костей, и его масса составляет приблизительно  $\frac{1}{5}$  массы всего тела. Кости бывают длинными, короткими, плоскими, сесамовидными, смешанными — их форма напрямую зависит от выполняемой функции. Самая длинная кость — бедренная: ее длина в среднем составляет 48 см. Самая маленькая — стремечко: его длина около 2,5 мм, а вес приблизительно 4 мг.

### СОПУТСТВУЮЩИЕ ТЕМЫ

ЧЕРЕП  
(с. 22)

ПОЗВОНОЧНИК  
И ГРУДНАЯ КЛЕТКА  
(с. 24)

ТАЗ  
(с. 28)

НИЖНИЕ КОНЕЧНОСТИ  
(с. 30)

ВЕРХНИЕ КОНЕЧНОСТИ  
(с. 32)

### 3-СЕКУНДНАЯ БИОГРАФИЯ

ГЕРОФИЛ

(Около 335—280 до н. э.)

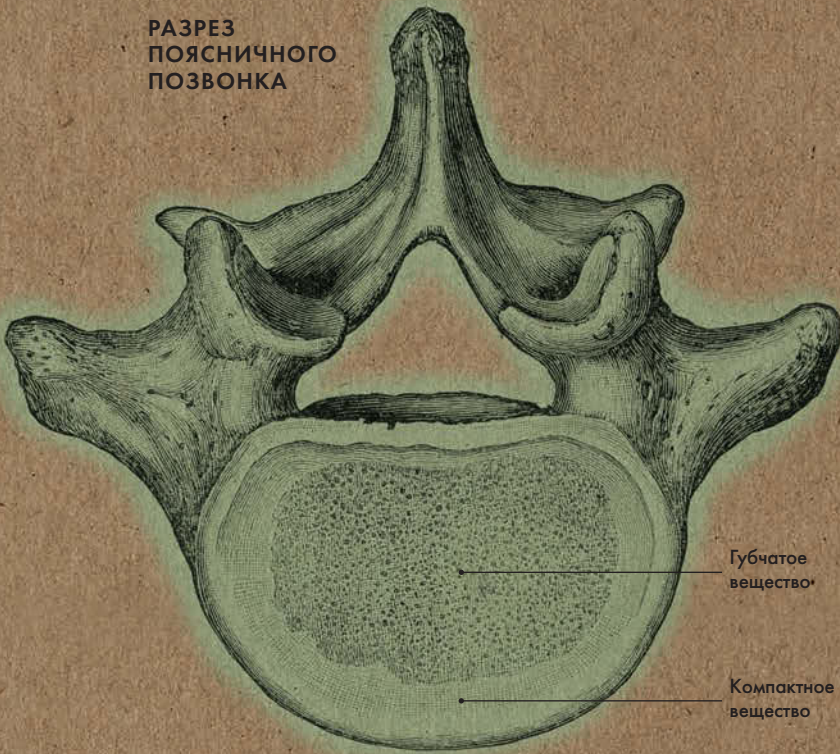
Древнегреческий врач  
и анатом

### АВТОР ТЕКСТА

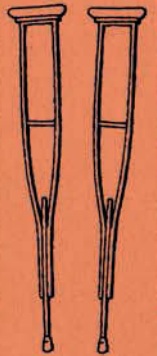
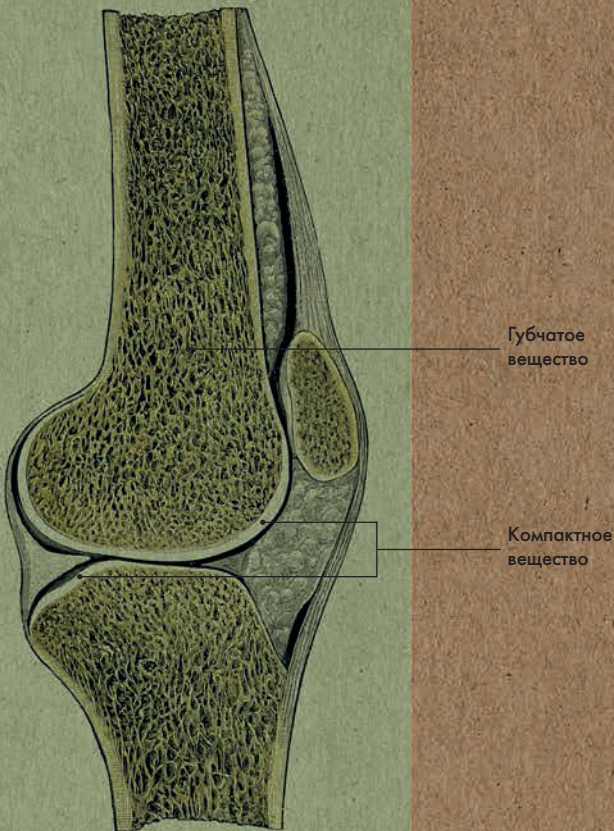
Джудит Барбаро-Браун

**Когда кто-то «ломает ногу», например катаясь на лыжах, это может означать что угодно: от трещины в компактном слое до полного раскола кости на две части.**

РАЗРЕЗ  
ПОЯСНИЧНОГО  
ПОЗВОНКА



РАЗРЕЗ БЕДРЕННОЙ КОСТИ



# СОЕДИНЕНИЕ КОСТЕЙ

## Анатомия за 30 секунд

### Различают три типа соединения

костей: синартрозы (неподвижные), симфизы (полуподвижные) и диартрозы, или суставы (подвижные). Синартрозы принято классифицировать по типу ткани, соединяющей кости. Сочленения посредством плотной волокнистой ткани называются синдесмозами, соединения посредством хряща — синхондрозами, а костные сращения — синостозами. Примером синдесмоза являются швы костей черепа. Симфизы, полуподвижные соединения, состоят из волокнистого хряща с узкой щелевидной полостью. Типичным примером такого сочленения является лобковый симфиз. Суставы, или диартрозы, являются прерывными соединениями и обладают высокой подвижностью. Их обязательными составляющими являются суставные поверхности костей, сумка и полость. Внутренняя мембрана суставной сумки выделяет в полость синовиальную жидкость, которая действует как амортизатор. Края костей покрыты гиалиновым или волокнистым хрящом, облегчающим движение. В некоторых суставах имеются диски или мениски, служащие для лучшей амортизации. Например, в коленном суставе находится два мениска. Их легко повредить при занятиях активными видами спорта (например, большим теннисом).

### 3-СЕКУНДНЫЙ НАДРЕЗ

Различают три типа сочленения костей — синартрозы, симфизы и суставы.

### 3-МИНУТНОЕ ВСКРЫТИЕ

С возрастом суставы изнашиваются. Гладкая поверхность костей повреждается и становится шероховатой, возникает боль при движении. Это заболевание называется остеоартроз. Как правило, остеоартроз затрагивает суставы, несущие на себе вес тела — тазобедренные и коленные, — но также встречается в суставах с наибольшей подвижностью — к примеру, в межфаланговых суставах кистей, межпозвоночных и плечевых суставах.

### СОПУТСТВУЮЩИЕ ТЕМЫ

ТИПЫ КОСТНОЙ ТКАНИ (с. 16)

СВЯЗКИ, ХРЯЩИ И СУХОЖИЛИЯ (с. 20)

ТАЗ (с. 28)

ТИПЫ ДВИЖЕНИЙ (с. 42)

### 3-СЕКУНДНАЯ БИОГРАФИЯ

РУФ ЭФЕССКИЙ

(I—II вв. н. э.)

Римский врач, автор ряда медицинских трактатов, в том числе древнейшего из сохранившихся трудов по анатомической терминологии

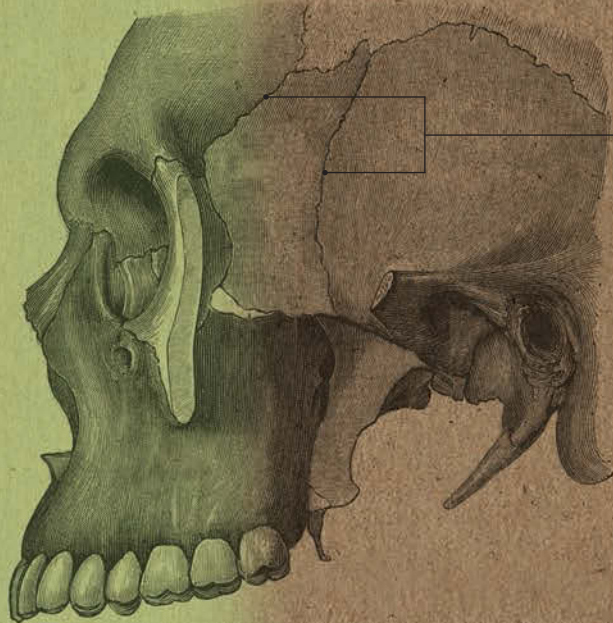### АВТОР ТЕКСТА

Джудит Барбаро-Браун

**В нашем организме все напрямую зависит от функции — неподвижные сращения костей черепа и гибкие суставы нижних и верхних конечностей.**



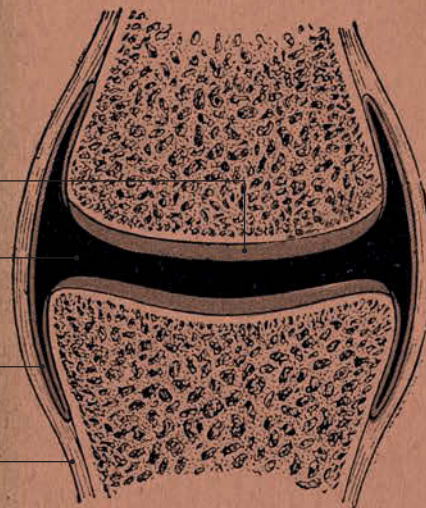
## СИНДЕСМОЗ



Швы,  
соединяющие  
кости черепа



## СУСТАВ



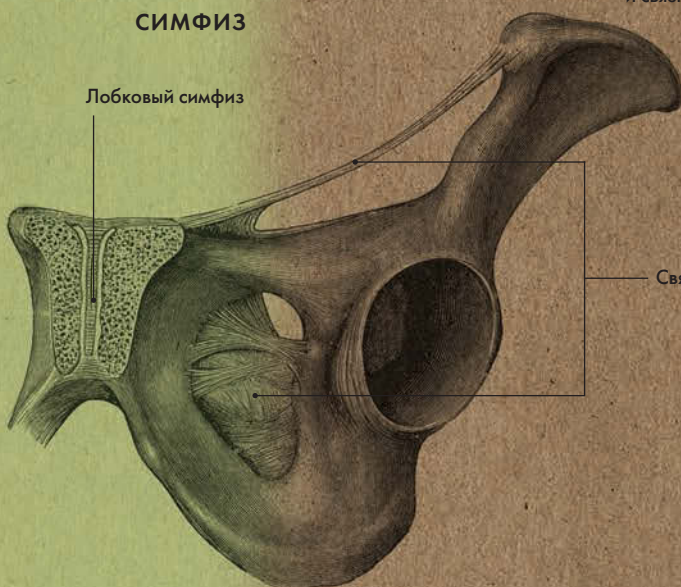
Хрящ

Синовальная  
жидкость в  
полости сустава

Внутренняя  
мембрана  
сумки

Суставная  
сумка и  
связки

## СИМФИЗ



Лобковый симфиз

Связки





# СВЯЗКИ, ХРЯЩИ И СУХОЖИЛИЯ

## Анатомия за 30 секунд

### 3-СЕКУНДНЫЙ НАДРЕЗ

Связки и хрящи служат для соединения костей, а сухожилия — для прикрепления мышц к костям.

### 3-МИНУТНОЕ ВСКРЫТИЕ

Связки, хрящи и сухожилия содержат основной белок соединительной ткани — коллаген. Выделяют три типа коллагена. В хрящах коллаген очень твердый и выдерживает большие нагрузки. В связках он мягче, что обеспечивает гибкость суставов. В сухожилиях коллаген крайне прочен, благодаря чему мышцы способны приводить в движение тяжелые кости.

**Связки образованы плотной** волокнистой соединительной тканью. Они служат для соединения костей и обеспечивают их движение в определенном направлении. Связки содержат проприоцепторы — чувствительные нервные окончания, определяющие амплитуду движения в суставе. При возникновении риска повреждения сустава проприоцепторы посылают в мозг сигнал, а мозг, в свою очередь, сигнализирует мышцам о необходимости ограничить движение и уберечь сустав. Хрящ мягче кости, но он не такой гибкий, как связки и мышцы; из-за недостаточного кровоснабжения поврежденный хрящ восстанавливается с трудом. Хрящи, как правило, находятся на суставных поверхностях костей, что обеспечивает скольжение последних относительно друг друга. Также хрящи образуют крылья носа, ушные раковины, надгортанник, межпозвоночные диски и пр. Сухожилиями называют образование из плотной волокнистой соединительной ткани, посредством которого мышцы крепятся к костям. Различают длинные и короткие, широкие и узкие, а также пластинчатые сухожилия в виде апоневроза. При сокращении мышца укорачивается и тянет за собой сухожилие, а соответственно и кость — так возникает движение в суставе.

### СОПУТСТВУЮЩИЕ ТЕМЫ

СОЕДИНЕНИЕ КОСТЕЙ (с. 18)

ВИДЫ МЫШЕЧНОЙ ТКАНИ (с. 40)

ТИПЫ ДВИЖЕНИЙ (с. 42)

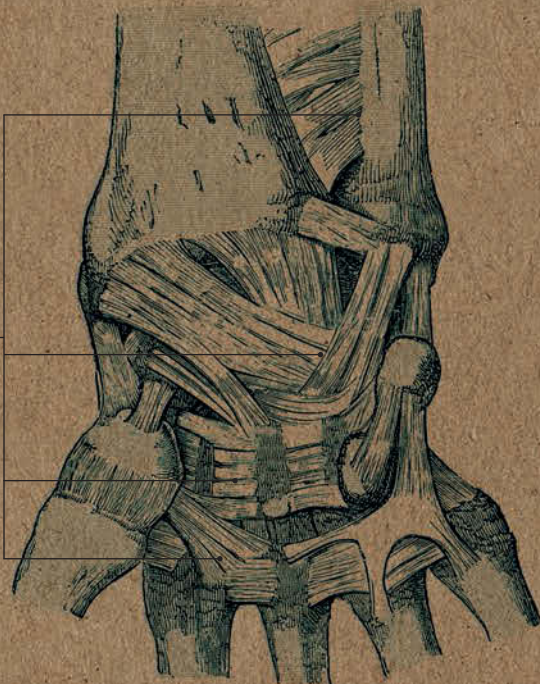
### АВТОР ТЕКСТА

Джудит Барбаро-Браун

*Травма ахиллова сухожилия, расположенного в нижней трети голени, весьма распространена среди бегунов. Сухожилие названо так в честь древнегреческого героя Ахилла, единственным уязвимым местом которого была пятка.*



**СВЯЗКИ**



Связки запястья

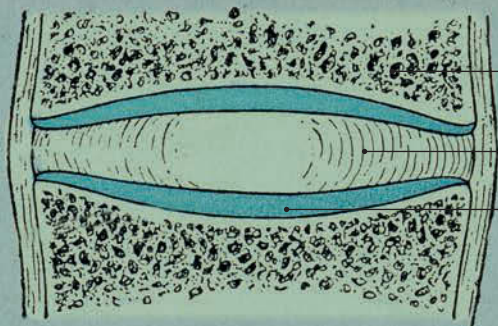
Ахиллово сухожилие икроножных мышц

Сухожилия лодыжки



**СУХОЖИЛИЯ**

**ХРЯЩ**



Позвонок

Студенистое ядро

Фиброзное кольцо



# ЧЕРЕП

## Анатомия за 30 секунд

### 3-СЕКУНДНЫЙ НАДРЕЗ

Череп состоит из лицевого и мозгового отделов.

### 3-МИНУТНОЕ ВСКРЫТИЕ

Кости лицевого отдела черепа являются прочным каркасом, к которому крепятся жевательные и мимические мышцы. Форма этих костей определяет черты лица человека. Судмедэксперты и художники способны создать двухмерное цифровое изображение человеческого лица, основываясь на размерах черепных костей. Эти измерения ложатся в основу схемы, которую можно использовать для построения приблизительного фоторобота человека.

### Достаточно распространенное

мнение, что череп — это одна большая кость. На самом деле он состоит из 22 костей. Череп принято делить на два отдела: мозговой, служащий вместилищем для мозга и органов чувств — зрения, обоняния, слуха, равновесия — и лицевой, к которому крепятся жевательные и мимические мышцы. Мозговой череп состоит из затылочной, клиновидной, лобной, решетчатой кости, а также парных теменных и височных костей. К лицевому отделу относятся верхняя челюсть (парная), нижняя челюсть; небная, скуловая, слезная, носовые парные кости, подъязычная кость, нижняя носовая раковина и сошник. У основания черепа находятся отверстия, через которые проходят нервы и кровеносные сосуды. Через большое затылочное отверстие головной мозг соединяется со спинным мозгом, находящимся в позвоночном столбе. У взрослых черепные кости соединены неподвижными фиброзными хрящами (их также называют швами). Однако у новорожденных имеются роднички — неокостеневшие соединительнотканые участки; благодаря этому кости черепа могут сходить и частично перекрываться, когда головка ребенка проходит через родовый канал.

### СОПУТСТВУЮЩАЯ ТЕМА

МЫШЦЫ ЛИЦА (с. 44)

### 3-СЕКУНДНАЯ БИОГРАФИЯ

УОЛТЕР ДЖ. ФРИМАН (1895–1972)

Впервые провел фронтальную лоботомию

### АВТОР ТЕКСТА

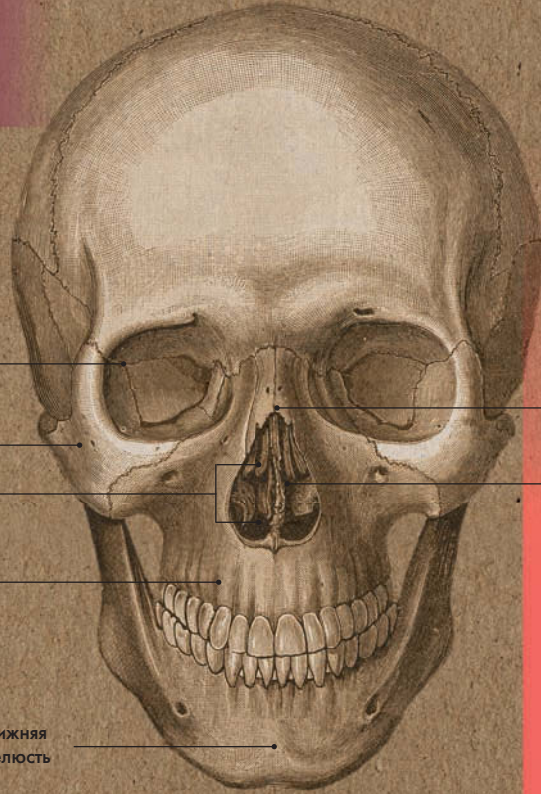
Габриэль М. Финн

**Лобная кость участвует в образовании передней части свода и основания черепа, стенок глазниц и полости носа.**





## ЛИЦЕВОЙ ОТДЕЛ ЧЕРЕПА



Слезная кость

Скуловая кость

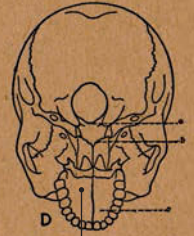
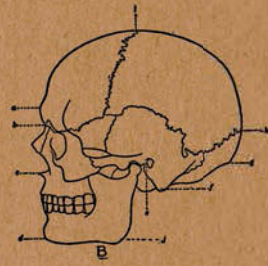
Носовая раковина

Верхняя челюсть

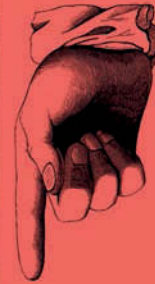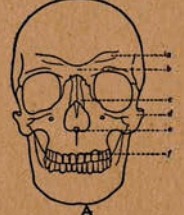
Нижняя челюсть

Носовая кость

Сошник



Небная кость



## ОСНОВНЫЕ КОСТИ ЧЕРЕПА

Лобная кость

Клиновидная кость

Решетчатая кость

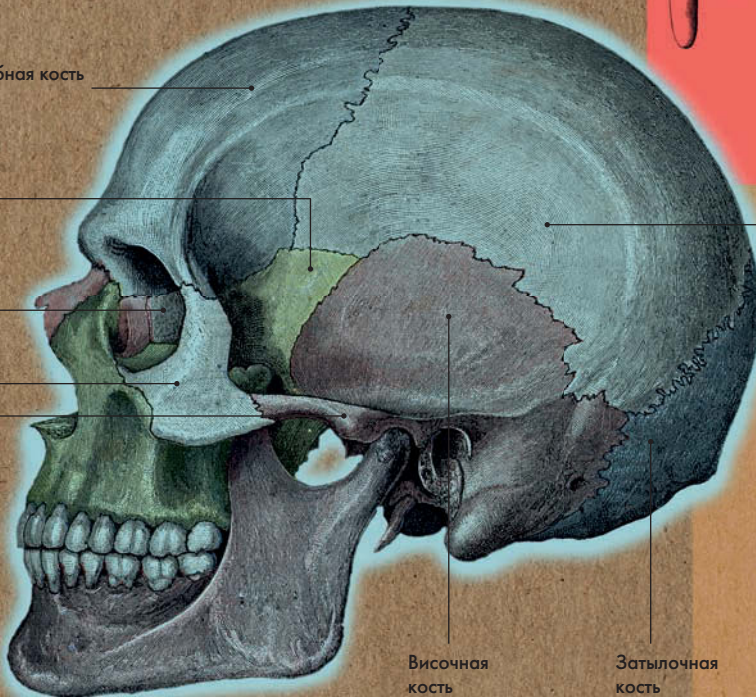
Скуловая кость

Челюстная дуга

Теменная кость

Височная кость

Затылочная кость



# ПОЗВОНОЧНИК И ГРУДНАЯ КЛЕТКА

## Анатомия за 30 секунд

### 3-СЕКУНДНЫЙ НАДРЕЗ

Позвоночник, грудная клетка и череп составляют так называемый осевой скелет.

### 3-МИНУТНОЕ ВСКРЫТИЕ

Некоторые отделы позвоночника очень подвижны: к примеру, благодаря гибкости шейного отдела, мы можем совершать самые разнообразные движения головой, а благодаря подвижности поясничного отдела — наклоны и повороты туловищем. Грудной же отдел малоподвижен — здесь ребра вместе с позвоночником образуют каркас, защищающий внутренние органы, — а крестец с копчиком и вовсе неподвижны.

### Позвоночник состоит из 32—35

позвонков, между которыми находятся межпозвоночные диски. В позвоночном столбе выделяют 5 отделов — шейный (7 позвонков), грудной (12 позвонков), поясничный (5 позвонков), крестец (5 сросшихся позвонков) и копчик (от 2 до 5 сросшихся позвонков). Типовой позвонок имеет тело и дугу, между которыми находится межпозвоночное отверстие. На дуге расположено 7 отростков — 4 суставных, 2 поперечных и 1 остистый. Позвонки, относящиеся к разным отделам, несколько различаются в своем строении. У шейных маленькое тело, в поперечных отростках находятся отверстия, через которые проходят кровеносные сосуды. На теле грудных позвонков имеются выемки для соединения с головками ребер, а на поперечных отростках — углубления для соединения с бугорками ребер. У поясничных позвонков самое массивное тело. Межпозвоночные диски, состоящие из фиброзного кольца с пульпозным ядром, обеспечивают амортизацию нагрузки, приходящейся на позвоночник. У человека 12 пар ребер: 1—7 пары — истинные ребра (присоединяются непосредственно к груди); 8—10 пары — ложные ребра (присоединяются к реберным хрящам истинных ребер); 11—12 пары — колеблющиеся, или плавающие ребра (присоединяются только к позвоночнику и не сходятся в области диафрагмы).

### СОПУТСТВУЮЩИЕ ТЕМЫ

СВЯЗКИ, ХРЯЩИ И СУХОЖИЛИЯ (с. 20)

ВИДЫ МЫШЕЧНОЙ ТКАНИ (с. 40)

МЫШЦЫ ЖИВОТА И СПИНЫ (с. 54)

ДЫХАТЕЛЬНЫЕ МЫШЦЫ (с. 56)

### 3-СЕКУНДНАЯ БИОГРАФИЯ

РИЧАРД ОУЭН (1804—1892)

Английский зоолог, палеонтолог и анатом; автор «Анатомии позвоночных»

### АВТОР ТЕКСТА

Джудит Барбаро-Браун

**Грудная клетка состоит из грудины, 12 пар ребер и 12 грудных позвонков.**





## ПОЗВОНОЧНИК

Шейный  
отдел

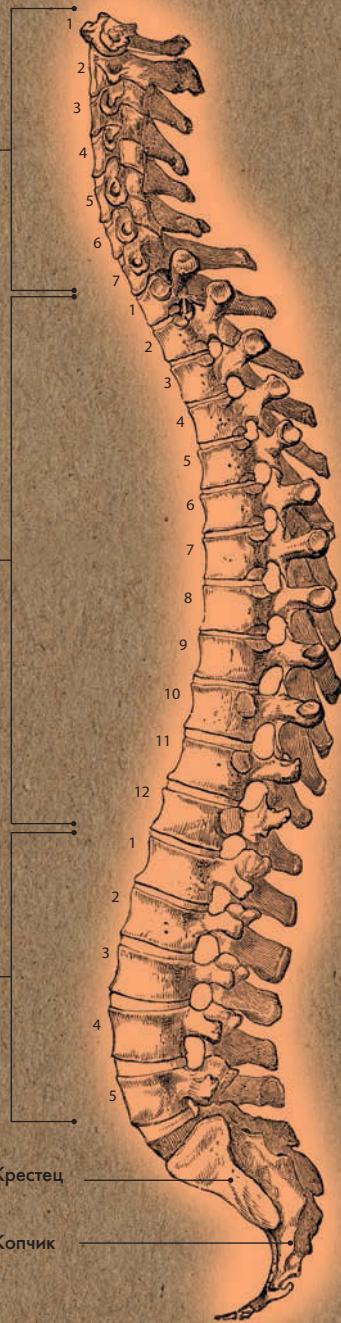
Грудной  
отдел

Поясничный  
отдел

Истинные  
ребра

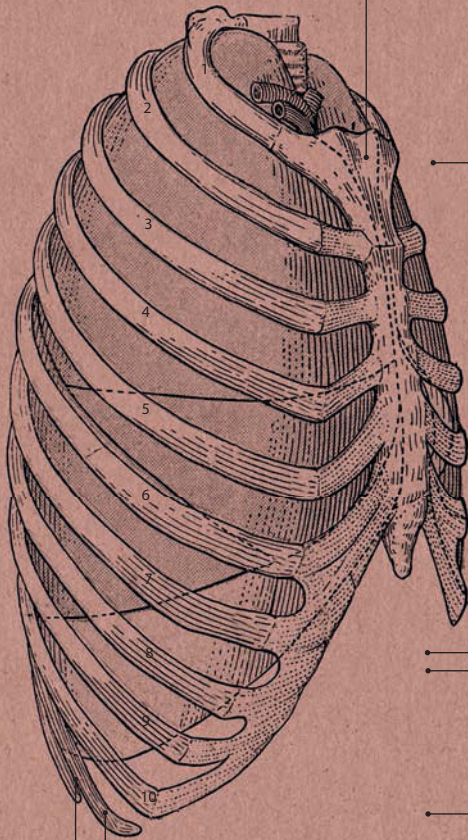
Крестец

Копчик



## ГРУДНАЯ КЛЕТКА

Грудина



Ложные ребра

Плавающие ребра







**1514**

Родился в Брюсселе (в то время территория Габсбургских Нидерландов)

**1528**

Изучает изящные искусства в университете Лёвена

**1533**

Переезжает в Париж с целью изучения медицины в Парижском университете; там и пробуждается его интерес к анатомии

**1536**

Политическая ситуация вынуждает его уехать из Парижа; возвращается в Лёвен, затем переезжает в Падую

**1537**

Оканчивает университет Падуи и там же занимает пост профессора хирургии и анатомии

**1538**

Публикует цикл анатомических иллюстраций *Tabulae Anatomicae Sex* («Шесть анатомических таблиц»)

**1539**

Начинает вскрытие человеческих трупов

**1539**

Вносит исправления в учебник Галена *Institutiones Anatomica* («Введение в анатомию»)

**1541**

Публикует исправленную версию собрания трудов Галена и приступает

к написанию собственной книги об анатомии

**1543**

Публичное вскрытие знаменитого преступника Якоба Каррера фон Гебвайлера

**1543**

Публикует трактат *De humani corporis fabrica* («О строении человеческого тела»)

**1543**

Везалия назначают императорским врачом при дворе главы Священной Римской империи Карла V

**1544**

Женится на Анне ван Хамме

**1555**

Опубликовано дополненное издание трактата *De humani* («О человеке»)

**1564**

Отправляется в паломничество в Святую Землю, но терпит кораблекрушение и оказывается выброшенным на остров Закинф

**1564**

Погибает на Закинфе

# ВЕЗАЛИЙ

**Андреас Везалий был последним и самым знаменитым представителем** династии выдающихся врачей, проживавших на территории современной Бельгии, и служил при дворе главы Священной Римской империи. Получив медицинское образование в университете Падуи, он начал преподавать хирургию и анатомию в своей альма-матер и позднее был назначен на пост придворного врача при Карле V, которому и посвящен его главный труд — семитомник *De humani corporis fabrica* («О строении человеческого тела»).

Везалий прославился как отец современной анатомии, но его величайшим вкладом в медицинскую науку стали революционные методы преподавания. Его можно назвать Шерлоком Холмсом своего времени. Он подчеркивал важность практического подхода, включающего тщательное наблюдение, анализ и проверку, а также постоянную переоценку теории ввиду открывающихся фактов, а не игнорирование последних в угоду общеизвестной и неоспоримой теории. До Везалия уроки анатомии проходили так: студенты читали трактаты Галена, в то время как слуга под руководством преподавателя осуществлял вскрытие тела. Студенты же Везалия проводили вскрытие самостоятельно (начиная с 1539 года — на трупах повешенных преступников) и делали соб-

ственные заметки, сравнивая их с написанным Галеном. Пользуясь этим методом, Везалий доказал, что вся теория Галена построена на препарировании бесхвостых макаков, а не человеческих трупов, вследствие чего ряд его выводов ошибочен; затем он привел в ярость все научное сообщество, опубликовав не только исправленную версию трудов Галена, но и собственный революционный трактат. Мало того, Везалий нанимал профессиональных художников — по всей видимости, из студии итальянского живописца Тициана — для зарисовки костей и мышц во всех подробностях и с соблюдением пропорций. Этим он заслужил порицание общественности, в том числе собственной медицинской школы. Не в силах признать, что Гален мог быть неправ, бывший преподаватель Везалия Якоб Сильвиус заявил, что человеческое тело со времен древнегреческого врача, должно быть, изменилось. Предпринимались даже попытки доказать, что методы Везалия являются богохульством, однако в 1551 году в ходе расследования, организованного Карлом V (который был сторонником Везалия), с ученого были сняты все обвинения. Везалий скончался 13 лет спустя, в 1564 году: после крушения корабля, державшего курс к Святой Земле, его выбросило на остров Закинф, где он и погиб.

# ТАЗ

## Анатомия за 30 секунд

### Тазовый пояс состоит из двух

тазовых костей, соединенных спереди между собой лобковым симфизом и сзади с крестцом крестцово-подвздошными суставами. Каждая тазовая кость образована тремя сросшимися костями: подвздошной, седалищной и лобковой. Тазовые кости являются плоскими, то есть имеют прослойку губчатого вещества между компактными пластинами, что делает их легкими и прочными. Таз имеет верхний и нижний отделы, которые принято называть большим и малым тазом. В месте перехода большого таза в малый образуется верхнее отверстие таза. Женский таз, по сравнению с мужским, более широкий и низкий, с развернутыми в стороны крыльями подвздошных костей; верхняя апертура малого таза по форме напоминает овал. Эти особенности строения, в первую очередь, объясняются функционально, то есть они необходимы для сохранения плода и успешной родовой деятельности. С поясничным отделом позвоночника тазовые кости сочленяются посредством подвздошно-поясничных связок. Вертлужная впадина тазовой кости и головка бедренной кости образуют тазобедренный сустав.

### 3-СЕКУНДНЫЙ НАДРЕЗ

Тазовый пояс состоит из двух массивных тазовых костей и крестца.

### 3-МИНУТНОЕ ВСКРЫТИЕ

Процесс старения оказывает на таз катастрофическое воздействие.

Значительному износу подвергаются крестцово-подвздошные суставы, в результате чего возможно зажатие нервных корешков, главным образом седалищного нерва, что приводит к возникновению боли в нижних конечностях. Это заболевание называется ишиас. Еще одно распространенное заболевание — потеря костной массы — чревато болями в спине и переломами.

### СОПУТСТВУЮЩИЕ ТЕМЫ

ТИПЫ КОСТНОЙ ТКАНИ (с. 16)

СОЕДИНЕНИЕ КОСТЕЙ (с. 18)

НИЖНИЕ КОНЕЧНОСТИ (с. 30)

ТИПЫ ДВИЖЕНИЙ (с. 42)

МЫШЦЫ ТАЗОВОГО ДНА (с. 146)

### 3-СЕКУНДНАЯ БИОГРАФИЯ

ДЖОН ЧАРНЛИ  
(1911–1982)

Английский хирург; первым провел операцию по полной замене тазобедренного сустава

### АВТОР ТЕКСТА

Джудит Барбаро-Браун

*Малый таз защищает органы репродуктивной и мочевыделительной систем.*



# ЖЕНСКИЙ ТАЗ

Подвздошная кость

Подвздошная кость

Крестец

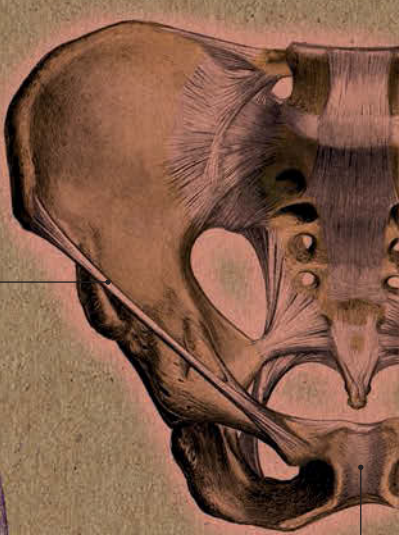Копчик

Лобковые кости

Верхнее отверстие таза

Седалищная кость

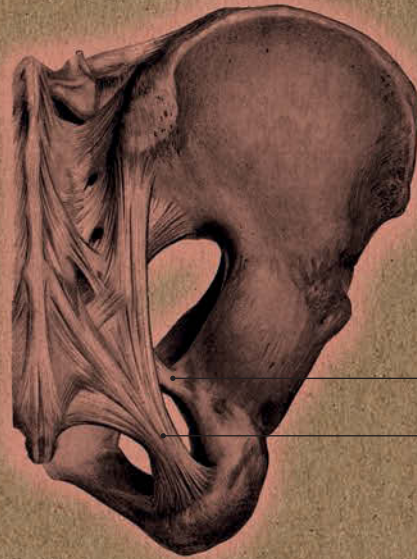Седалищная кость



Паховая связка

Симфиз

СОЕДИНЕНИЯ ТАЗА:  
ВИД СПЕРЕДИ



Крестцово-остистая связка

Крестцово-бугорная связка

СОЕДИНЕНИЯ ТАЗА:  
ВИД СЗАДИ



# НИЖНИЕ КОНЕЧНОСТИ

## Анатомия за 30 секунд

### 3-СЕКУНДНЫЙ НАДРЕЗ

Кости нижних конечностей, выполняющих опорную функцию, являются более массивными и прочными по сравнению с костями верхних конечностей.

### 3-МИНУТНОЕ ВСКРЫТИЕ

В процессе антропогенеза, в связи с принятием человеком вертикального положения в пространстве, произошел целый ряд изменений в опорно-двигательном аппарате организма.

Прямохождение отразилось главным образом на позвоночнике и нижних конечностях, которые приняли на себя всю тяжесть тела.

В результате таз стал шире, кости свободной нижней конечности более массивными и прочными, а стопа, выполняющая роль рычага при перемещении тела, приобрела сводчатое строение.

### Скелет свободной нижней

конечности состоит из трех отделов: бедра, голени и стопы. Бедро образовано бедренной костью, голень — большой берцовой и малой берцовой костями. Стопа, имеющая более сложное строение, будет описана в отдельной статье. Бедренная кость имеет несколько выгнутый вперед диафиз (тело), ее проксимальный эпифиз (верхний конец) оканчивается головкой, а дистальный эпифиз (нижний конец) — двумя мыщелками. Головка бедренной кости и вертлужная впадина тазовой кости образуют тазобедренный сустав, а мыщелки бедренной кости и проксимальный эпифиз большой берцовой кости — коленный сустав, защищенный спереди надколенником (сесамовидной костью). Этот сустав считается малоконгруэнтным, то есть его суставные поверхности не вполне соответствуют друг другу по форме, что компенсируется за счет менисков — серповидных внутрисуставных хрящей. Верхний эпифиз большой берцовой кости имеет два мыщелка, а нижний — поверхность для соединения с таранной костью стопы и отросток медиальной (срединной) лодыжки. На проксимальном конце малой берцовой кости находится головка для соединения с большой берцовой костью, а на дистальном конце — отросток латеральной (боковой) лодыжки. Обе кости участвуют в образовании голеностопного сустава.

### СОПУТСТВУЮЩИЕ ТЕМЫ

ТИПЫ КОСТНОЙ ТКАНИ  
(с. 16)

СОЕДИНЕНИЕ КОСТЕЙ  
(с. 18)

СВЯЗКИ, ХРЯЩИ  
И СУХОЖИЛИЯ  
(с. 20)

ТИПЫ ДВИЖЕНИЙ  
(с. 42)

МЫШЦЫ НИЖНЕЙ  
КОНЕЧНОСТИ  
(с. 50)

### АВТОР ТЕКСТА

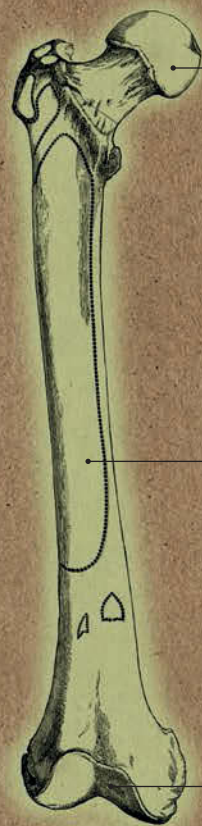
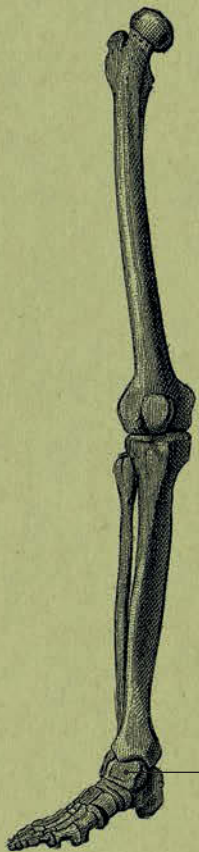Джудит Барбаро-Браун

*Шейка бедренной кости по отношению к диафизу расположена под углом 120 градусов. Две бедренные кости несут на себе вес всего тела.*





**НИЖНЯЯ  
КОНЕЧНОСТЬ:  
ВИД СПЕРЕДИ**



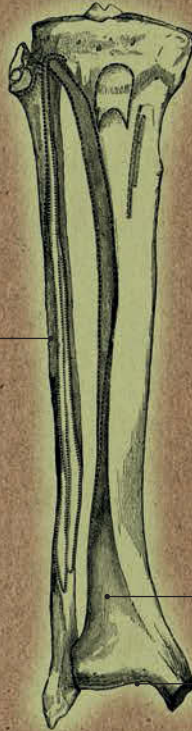
Головка

Диафиз

Нижний эпифиз  
бедренной кости



Надколенник



Малая  
берцовая кость

Большая  
берцовая кость

Место сочленения  
с таранной костью

Таранная  
кость



# ВЕРХНИЕ КОНЕЧНОСТИ

## Анатомия за 30 секунд

### 3-СЕКУНДНЫЙ НАДРЕЗ

В процессе антропогенеза верхние конечности человека были освобождены от локомоции и стали способны выполнять самые разнообразные движения.

### 3-МИНУТНОЕ ВСКРЫТИЕ

При вывихе плеча головка плечевой кости смещается кпереди или кзади от суставной впадины лопатки. При этом может наблюдаться повреждение связок и сухожилий, кровеносных сосудов и нервов. Наружный эпикондилит — так называемый «теннисный локоть» или «локоть гольфиста» — одно из самых распространенных заболеваний опорно-двигательного аппарата. Возникает у лиц, производящих стереотипные движения — разгибание и супинацию предплечья. Также может быть следствием прямой травмы локтя.

### Скелет верхней конечности

состоит из скелета плечевого пояса (лопатки и ключицы) и скелета свободной верхней конечности (с тремя отделами: плечом, предплечьем и кистью). Суставная впадина лопатки (сравнительно небольшая по размеру) и головка плечевой кости (по форме представляющая треть шара) образуют плечевой сустав. Указанные особенности, с одной стороны, обеспечивают высокую подвижность сустава, а с другой — делают его менее прочным по сравнению с тазобедренным. Плечевая кость соединяется с локтевой и лучевой в локтевом суставе. Локтевая и лучевая кости образуют предплечье. В локтевом суставе находится три сочленения: плечелоктевое (обеспечивает сгибание и разгибание руки в локте), верхнее лучелоктевое (позволяет производить вращательные движения) и плечелучевое (образует блок плечевой кости). Впадину во внутренней части локтевого сустава называют локтевой ямкой. Именно сюда помещают мембрану фонендоскопа при измерении артериального давления — здесь проходят плечевая артерия и плечевая вена. Последняя прекрасно подходит для забора крови. Нижний эпифиз лучевой кости с суставным диском локтевой кости и кости проксимального ряда запястья (ладьевидная, полулунная и трехгранная) образуют лучезапястный сустав.

### СОПУТСТВУЮЩИЕ ТЕМЫ

СОЕДИНЕНИЕ КОСТЕЙ  
(с. 18)

СВЯЗКИ, ХРЯЩИ  
И СУХОЖИЛИЯ  
(с. 20)

НИЖНИЕ КОНЕЧНОСТИ  
(с. 30)

КИСТИ И СТОПЫ  
(с. 34)

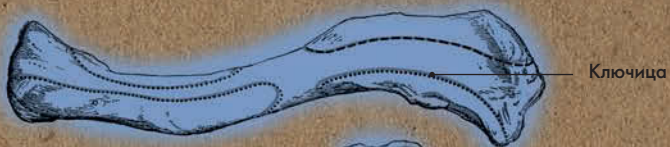ТИПЫ ДВИЖЕНИЙ  
(с. 42)

### АВТОР ТЕКСТА

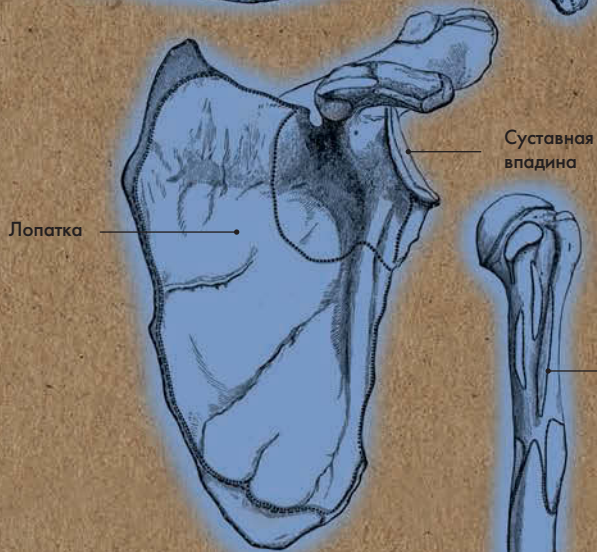
Джудит Барбаро-Браун

*Длина плечевой кости в среднем составляет 36 см. На ее дистальном эпифизе можно нащупать два надмыщелка (косяшки), по одному с каждой стороны локтя.*



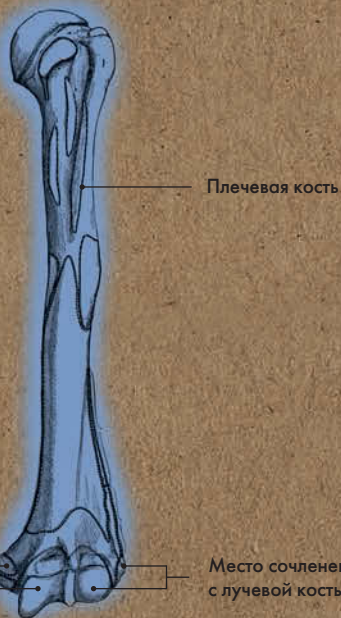


Ключица



Лопатка

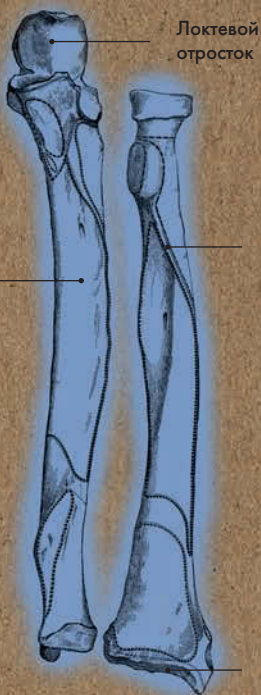
Суставная впадина



Плечевая кость

Место сочленения с локтевой костью

Место сочленения с лучевой костью



Локтевой отросток

Локтевая кость

Лучевая кость

Место сочленения с ладьевидной, полулунной и трехгранной костями



ВЕРХНЯЯ КОНЕЧНОСТЬ, ВИД СПЕРЕДИ





# КИСТИ И СТОПЫ

## Анатомия за 30 секунд

### 3-СЕКУНДНЫЙ НАДРЕЗ

Кистями рук мы совершаем множество мелких движений. Стопы выполняют опорно-двигательную и рессорную функции.

### 3-МИНУТНОЕ ВСКРЫТИЕ

Длина кисти у мужчин в среднем составляет 18,9 см, у женщин — 17,2 см. Кисть начинает формироваться на 7-й, а стопа — на 8-й неделе беременности. К 12-й неделе кисти и стопы уже сформированы полностью, вместе с пальцами. К 24-й неделе четко видны отпечатки пальцев рук и стоп, а на 35-й неделе ноги дорастают до кончиков пальцев.

### Кисть состоит из трех отделов

(27 костей). Это запястье (8 коротких губчатых костей), пясть (5 коротких трубчатых костей) и фаланги пальцев (14 коротких трубчатых костей). Большой палец расположен с переди от ладони и других пальцев, благодаря чему мы можем совершать рукой захваты, щипки и пр. Мышцы кисти прекрасно кровоснабжаются и иннервируются, причем наибольшее количество нервных окончаний находится в кончиках пальцев.левой кистью управляет правое полушарие, а правой — левое; предпочтение правой или левой руки для письма указывает на то, какое полушарие доминирует. Стопа также состоит из трех отделов (26 костей). Это предплюсна (7 коротких губчатых костей), плюсна (5 коротких трубчатых костей) и фаланги пальцев (14 коротких трубчатых костей). Кости стопы, соединяясь между собой, образуют свод, обращенный выпуклостью вверх. Такое строение позволяет смягчать толчки о землю при ходьбе, беге, прыжках, а также приспособляться к любой неровной поверхности. Кистям, в отличие от стоп, нет необходимости нести на себе вес тела, поэтому их гибкость максимальна. Кисти и стопы имеют множество суставов, укрепленных прочными связками.

### СОПУТСТВУЮЩИЕ ТЕМЫ

ТИПЫ КОСТНОЙ ТКАНИ (с. 16)

НИЖНИЕ КОНЕЧНОСТИ (с. 30)

ВЕРХНИЕ КОНЕЧНОСТИ (с. 32)

ВИДЫ МЫШЕЧНОЙ ТКАНИ (с. 40)

### 3-СЕКУНДНАЯ БИОГРАФИЯ

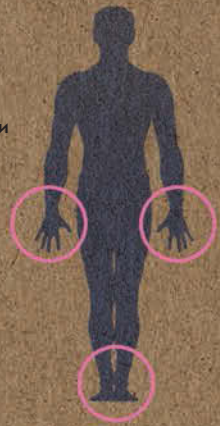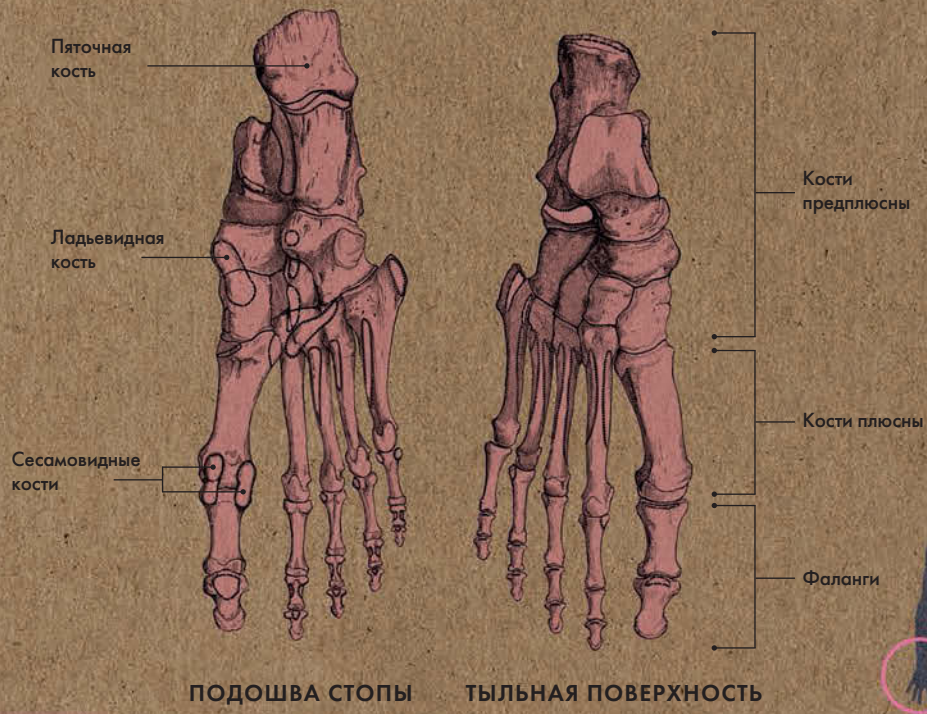
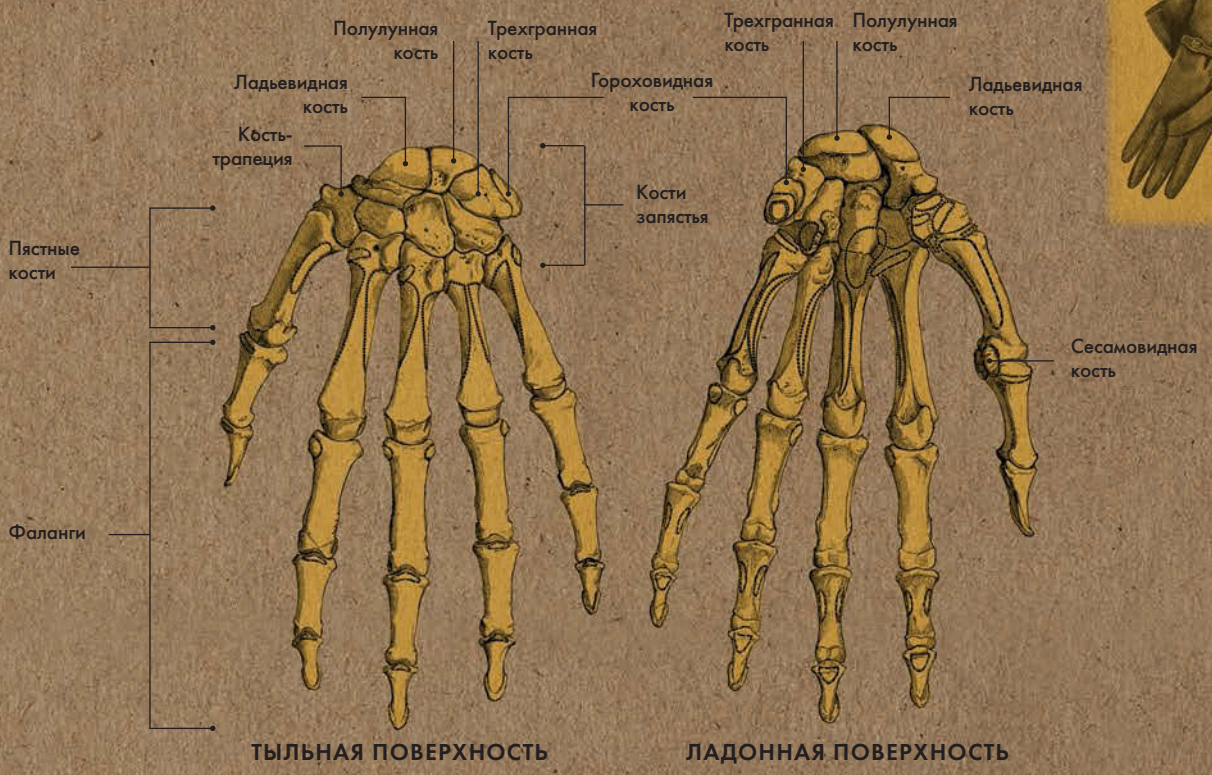
ВИЛЬГЕЛЬМ РЕНТГЕН (1845—1923)

Немецкий физик; первым изготовил рентгеновский снимок

### АВТОР ТЕКСТА

Джудит Барбаро-Браун

**Большие пальцы рук и ног состоят из двух фаланг, а остальные — из трех. В общем у человека 28 фаланг.**





# МЫШЕЧНАЯ СИСТЕМА





## МЫШЕЧНАЯ СИСТЕМА ГЛОССАРИЙ

**Вентральный/дорсальный** — расположенный на передней либо задней поверхности тела.

**Медиальный/латеральный** — расположенный ближе к срединной линии (позвоночнику) либо дальше от нее.

**Проксимальный/дистальный** — расположенный ближе к центру тела либо дальше от него.

**Гладкая мышечная ткань** — одна из трех разновидностей мышечной ткани (другие две — сердечная и поперечно-полосатая). Иннервируется вегетативной нервной системой и сокращается непроизвольно. Встречается в стенках полых внутренних органов, например желудка, кишечника, мочевого пузыря. Перистальтика — ряд ритмических сокращений, способствующих продвижению пищи по пищеварительному тракту — выполняется именно гладкой мускулатурой.

**Поперечно-полосатая мышечная ткань (скелетные мышцы)** находится в скелетных мышцах и некоторых внутренних органах, например в верхней части пищевода.

Иннервируется соматической нервной системой, сокращается произвольно.

**Сердечная мышечная ткань** образует миокард (мышечный слой сердца); иннервируется вегетативной нервной системой, сокращается непроизвольно.

**Констриктор** — круговая мышца, сжимающая какой-либо орган или его часть. Мышцы, замыкающие при сокращении какое-либо естественное отверстие, называются сфинктерами.

**Отводящие/приводящие мышцы (абдукторы/аддукторы)** — мышцы-антагонисты; абдуктор осуществляет отведение конечности либо ее части от туловища, а аддуктор — приведение к туловищу.

**Пронатор/супинатор** — мышцы, осуществляющие поворот предплечья. При пронации ладонь обращена вниз, при супинации — вверх.

**Разгибатель/сгибатель** — мышцы, отвечающие за разгибание и сгибание. Мышцы-разги-

батели увеличивают угол между костями в суставе; сгибатели уменьшают. К примеру, выпрямление ноги в коленном суставе происходит за счет разгибающих мышц, увеличивающих угол между костями бедра и голени; а сгибание руки в локтевом суставе — за счет сгибающих мышц, уменьшающих угол между костями предплечья и плеча.

**Двуглавая мышца плеча (бицепс)** — мышца, расположенная на передней поверхности плеча; основная функция — сгибание руки в локтевом суставе. Мышцей-антагонистом является трехглавая мышца плеча (трицепс), расположенная на задней поверхности плеча; ее основная функция — разгибание предплечья. Двуглавая мышца имеет две головки, а трехглавая — три головки. На задней поверхности бедра также имеется двуглавая мышца; она сгибает ногу в коленном суставе и разгибает в тазобедренном.

**Диафрагма** — мышца в форме купола, отделяющая грудную полость от брюшной. Диафрагма играет ключевую роль в процессе дыхания. При вдохе она сокращается,

и объем грудной полости увеличивается, а при выдохе — расслабляется, и объем грудной полости уменьшается; в то же время межреберные мышцы поднимают и опускают ребра.

**Мышцы таза** — две группы мышц (наружная и внутренняя). Крупнейшая из мышц — большая ягодичная; благодаря ей ягодича имеет округлую форму. Большая, средняя и малая ягодичные мышцы относятся к наружной группе мышц. Первая разгибает бедро, вторая и третья — отводят бедро. Все три мышцы принимают участие в выпрямлении согнутого вперед туловища.

# ВИДЫ МЫШЕЧНОЙ ТКАНИ

## Анатомия за 30 секунд

### 3-СЕКУНДНЫЙ НАДРЕЗ

Существует три вида мышечной ткани: поперечно-полосатая (в скелетных мышцах), сердечная (в миокарде) и гладкая (в стенках полых внутренних органов, коже).

### 3-МИНУТНОЕ ВСКРЫТИЕ

Скелетные мышцы иннервируются соматической нервной системой и сокращаются произвольно. Сердечная и гладкая мускулатура иннервируется вегетативной нервной системой и сокращается непроизвольно. В результате организм мгновенно реагирует на изменение условий окружающей среды, что помогает ему функционировать в стрессовых ситуациях. В частности, могут изменяться показатели АД, ЧСС, ЧДД.

### Поперечно-полосатая мышечная

ткань образована многоядерными мышечными волокнами цилиндрической формы. В их саркоплазме содержится множество миофибрилл (органелл), каждая из которых состоит из правильно чередующихся темных и светлых участков, имеющих разное светопреломление. Именно из-за них и создается впечатление поперечной исчерченности ткани. Каждый темный участок образован толстыми миозиновыми нитями (в основе — белок миозин), а каждый светлый участок — тонкими актиновыми нитями (в основе — белок актин, а также тропомиозин и тропонин). При сокращении мышцы тонкие и толстые нити саркомера (функциональной единицы миофибриллы) скользят навстречу друг другу, а при расслаблении — в противоположные стороны. Таким же образом работают кардиомиоциты (структурная единица сердечной мышечной ткани), но они меньше волокон поперечно-полосатой ткани и имеют в местах прикрепления друг к другу вставочные диски, которые участвуют в формировании проводящей системы сердца. Миоциты гладкой мышечной ткани не имеют поперечной исчерченности, так как их актиновые и миозиновые нити расположены в клетке не упорядоченно и миофибрилл не образуют. Гладкая мышечная ткань сокращается медленно и ритмично и может долго находиться в состоянии сокращения.

### СОПУТСТВУЮЩИЕ ТЕМЫ

ТИПЫ ДВИЖЕНИЙ (с. 42)

КРОВЕНОСНАЯ СИСТЕМА (с. 62)

СЕРДЦЕ (с. 64)

ЛЕГКИЕ (с. 76)

### 3-СЕКУНДНАЯ БИОГРАФИЯ

ГИЙОМ ДЮШЕН (1806—1875)

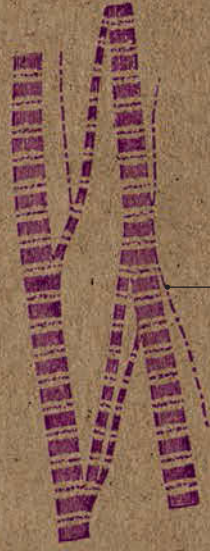

Французский невролог, описавший прогрессирующую атрофию мышц

### АВТОР ТЕКСТА

Джудит Барбаро-Браун

*Сердечная мышца работает без остановки и никогда не устает. За 70 лет она успевает сократиться 2500 миллионов раз.*





Мышечные  
волокна

Темные  
и светлые  
участки

ПОПЕРЕЧНО-ПОЛОСАТАЯ ТКАНЬ

КАРДИОМИОЦИТЫ



Ядро



Ядро

МИОЦИТЫ



# ТИПЫ ДВИЖЕНИЙ

## Анатомия за 30 секунд

### 3-СЕКУНДНЫЙ НАДРЕЗ

В анатомии для характеристики движений в суставах используют понятия плоскостей и осей.

### 3-МИНУТНОЕ ВСКРЫТИЕ

Некоторые люди обладают повышенной подвижностью и гибкостью скелетно-мышечной системы; это свойство известно как гипермобильность суставов. Есть люди, способные завести ногу за голову; другие могут сгибать ногу в коленном суставе в обе стороны.

В анатомии расположение частей и органов тела рассматривается относительно трех плоскостей: сагитальной, фронтальной и горизонтальной, пересекающихся друг с другом под прямым углом. Их можно провести через любую точку человеческого тела. Сагитальная плоскость (*sagitta* — стрела) проходит спереди назад; при этом медианная (средняя) сагитальная плоскость условно делит тело на левую и правую половину; движения в этой плоскости — сгибание-разгибание. Фронтальная плоскость (*front* — лоб) расположена параллельно лбу и перпендикулярно сагитальной; движения в этой плоскости — отведение-приведение. Горизонтальная плоскость расположена перпендикулярно двум другим и условно делит тело на верхнюю и нижнюю части; движения в этой плоскости — пронация-супинация. Указанным трем плоскостям соответствуют три оси: фронтальная (проходит справа налево), вертикальная (сверху вниз), сагитальная (спереди назад). В зависимости от количества осей, относительно которых происходит движение в суставах, последние делят на одноосные (например, межфаланговые суставы), двуосные (лучезапястный, голеностопный) и трехосные (плечевой и тазобедренный).

### СОПУТСТВУЮЩИЕ ТЕМЫ

СОЕДИНЕНИЕ КОСТЕЙ (с. 18)

СВЯЗКИ, ХРЯЩИ И СУХОЖИЛИЯ (с. 20)

### АВТОР ТЕКСТА

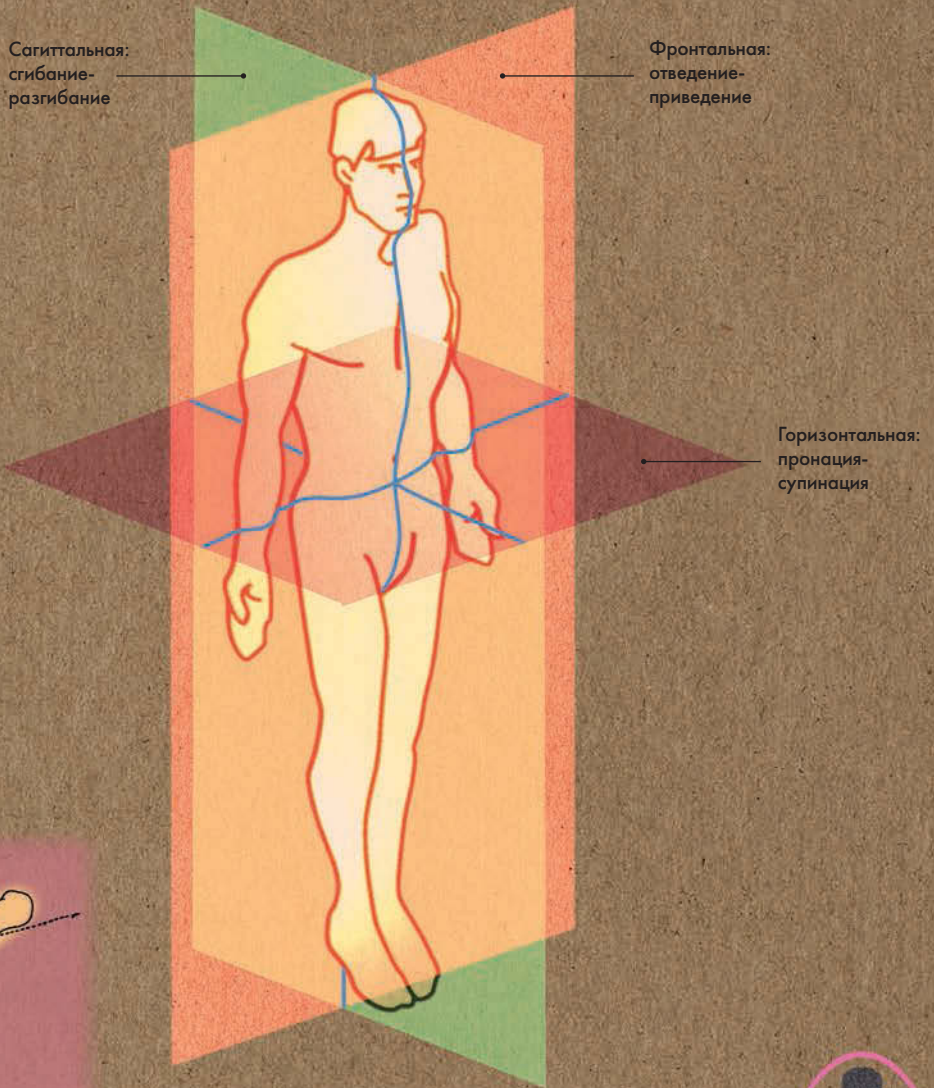
Джудит Барбаро-Браун

**Кивок головой — движение в одной плоскости, вращение головой — движение во всех трех плоскостях.**

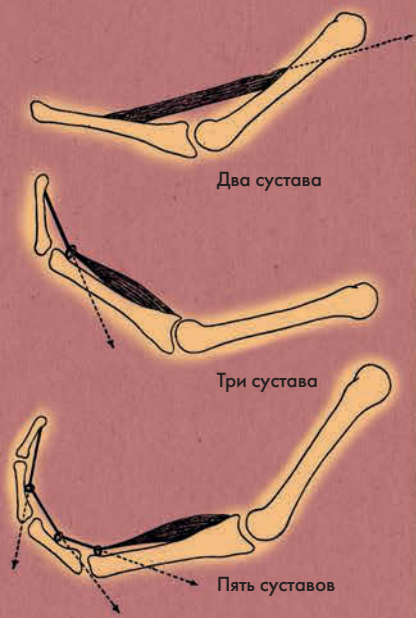




### ТРИ ПЛОСКОСТИ



### НАПРАВЛЕНИЕ МЫШЕЧНОЙ ТЯГИ



# МЫШЦЫ ЛИЦА

## Анатомия за 30 секунд

### 3-СЕКУНДНЫЙ НАДРЕЗ

На лице имеется более 20 мышц — мимических и жевательных.

С их помощью мы выражаем эмоции, открываем и закрываем глаза и рот.

### 3-МИНУТНОЕ ВСКРЫТИЕ

Некоторые заболевания способны вызвать повреждение лицевого нерва, а соответственно и паралич мимических мышц лица. Заболевание, возникающее при повреждении концевых ветвей лицевого нерва, называется периферическим параличом лицевого нерва. Как правило, он затрагивает лишь одну половину лица. Паралич может пройти через несколько дней, а может — и через пару лет.

**Мы можем подмигивать, надувать щеки или выпячивать губы — все это нам удастся делать благодаря мимическим мышцам лица.** В отличие от скелетных мышц, они крепятся к костям (в данном случае костям лицевого черепа) лишь одним концом, а другим вплетаются в слизистую оболочку или кожу. Иннервируются мимические мышцы ветвями лицевого нерва: при поступлении импульса мышечные волокна начинают сокращаться. Функция мимических мышц зависит от направления мышечных пучков. Мимические мышцы расположены вокруг естественных отверстий лицевого черепа — глаз, рта, носа и ушей — и либо расширяют вход в них, либо суживают, либо как-то изменяют их форму. К примеру, при сокращении круговой мышцы рта (ее мышечные пучки кругами располагаются в толще губ) рот закрывается, и губы вытягиваются вперед. При сокращении ушных мышц ушная раковина слегка смещается вперед, назад и вверх. Большая и малая скуловые мышцы сдвигают уголок рта вверх и в сторону. А круговая мышца глаза при сокращении разглаживает складки на лбу, опускает брови, смыкает глазные щели.

### СОПУТСТВУЮЩИЕ ТЕМЫ

ЧЕРЕП  
(с. 22)

ВИДЫ МЫШЕЧНОЙ  
ТКАНИ  
(с. 40)

### 3-СЕКУНДНАЯ БИОГРАФИЯ

ЧАРЛЬЗ БЕЛЛ  
(1774—1842)

Шотландский анатом  
и хирург

### АВТОР ТЕКСТА

Габриэль М. Финн

*Подбородочная мышца отвечает за поднятие нижней губы, поэтому ее иногда называют «мышцей, надувающей губы».*





Круговая  
мышца глаза

Височно-теменная  
мышца

Верхняя  
ушная мышца

Лобная мышца

Мышца, сморщивающая  
бровь

Мышца,  
опускающая бровь

Мышца гордецов

Носовая мышца

Мышца, поднимающая  
верхнюю губу и крыло носа

Мышца, опускающая  
перегородку носа

Мышца, поднимающая  
верхнюю губу

Круговая мышца рта

Подбородочная  
мышца

Мышца, опускающая  
нижнюю губу

Мышца, опускающая  
угол рта

Мышца,  
поднимающая  
угол рта

Малая скуловая  
мышца

Большая  
скуловая мышца

Щечная мышца

Мышца смеха

Жевательная  
мышца

Затылочная  
мышца

Задняя  
ушная  
мышца

Передняя  
ушная  
мышца

Подкожная мышца шеи



# МЫШЦЫ ШЕИ

## Анатомия за 30 секунд

### 3-СЕКУНДНЫЙ НАДРЕЗ

Благодаря мышцам шеи мы можем кивать головой, глотать и дышать.

### 3-МИНУТНОЕ ВСКРЫТИЕ

В состоянии бодрствования, например при приеме пищи, мы совершаем глотательные движения осознанно. Во сне, не замечая того, мы совершаем в среднем 3–7 глотательных движений в час. В общей сложности мы глотаем около 25 раз за ночь — и все равно просыпаемся голодными!

### Верхняя граница шеи проходит

по нижнему краю подбородка, нижняя — по ключицам, яремной вырезке грудины (спереди) и остистому отростку седьмого шейного позвонка (сзади). Выделяют четыре области шеи: правую и левую (разделенные медианной сагиттальной плоскостью) и переднюю и заднюю (разделенные фронтальной плоскостью). Мышцы шеи подразделяют на поверхностные, срединные и глубокие. Последние при сокращении наклоняют голову вперед. К ним относят медиальную группу (передняя прямая мышца головы, латеральная прямая мышца головы, длинная мышца головы и длинная мышца шеи — они прикрепляются обоими концами к позвоночнику), и латеральную группу (передняя лестничная, средняя лестничная, задняя лестничная — они прикрепляются одним концом к позвоночнику и другим к первым двум ребрам). Срединные мышцы делят на две группы: мышцы, расположенные над подъязычной костью (подбородочно-подъязычная, шилоподъязычная, двубрюшная и челюстно-подъязычная), и мышцы, залегающие под ней (грудино-подъязычная, щитовидно-подъязычная, лопаточно-подъязычная и грудино-щитовидная). Они при сокращении смещают подъязычную кость книзу, кверху, кнаружи. Грудиноключично-сосцевидная — поверхностная мышца — наклоняет голову назад и в сторону.

### СОПУТСТВУЮЩАЯ ТЕМА

МЫШЦЫ ЛИЦА (с. 44)

### 3-СЕКУНДНАЯ БИОГРАФИЯ

ПЬЕР БЕКЛАР  
(1785–1825)

Французский анатом

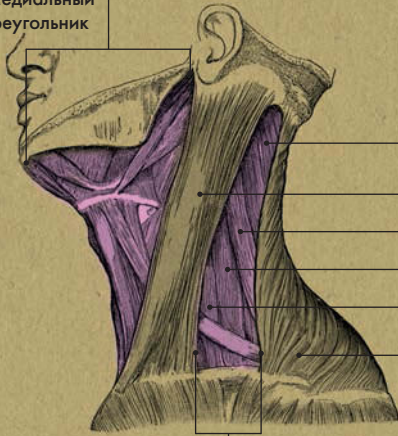### АВТОР ТЕКСТА

Десембер С. К. Айка

**К внутренним органам шеи относят глотку, гортань, трахею, пищевод, щитовидную железу. Также здесь расположены сонная артерия и яремная вена.**



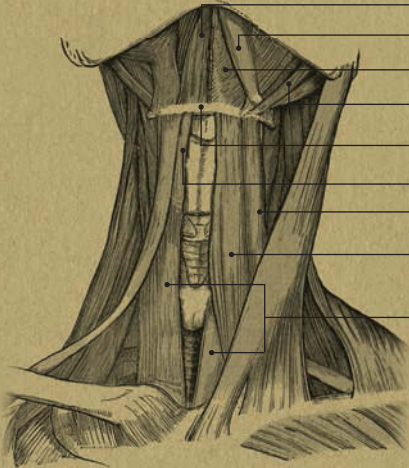Медиальный  
треугольник



- Ременная мышца головы
- Грудиноключично-сосцевидная мышца
- Мышца, поднимающая лопатку
- Средняя лестничная мышца
- Передняя лестничная мышца
- Трапецевидная мышца

Латеральный треугольник

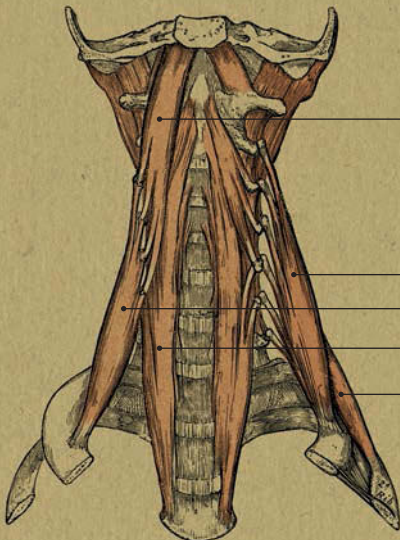
### ПОВЕРХНОСТНЫЕ МЫШЦЫ: ВИД СБОКУ



- Подбородочно-подъязычная мышца
- Двубрюшная мышца
- Челюстно-подъязычная мышца
- Шилоподъязычная мышца
- Подъязычная кость
- Щитовидно-подъязычная мышца
- Лопаточно-подъязычная мышца
- Грудино-подъязычная мышца
- Грудино-щитовидная мышца



### СРЕДИННЫЕ МЫШЦЫ: ВИД СПЕРЕДИ



- Длинная мышца головы
- Средняя лестничная мышца
- Передняя лестничная мышца
- Длинная мышца шеи
- Задняя лестничная мышца



### ГЛУБОКИЕ МЫШЦЫ: ВИД СПЕРЕДИ



# МЫШЦЫ ВЕРХНЕЙ КОНЕЧНОСТИ

## Анатомия за 30 секунд

### 3-СЕКУНДНЫЙ НАДРЕЗ

В зависимости от месторасположения мышцы верхней конечности подразделяют на мышцы плечевого пояса и мышцы свободной верхней конечности.

### 3-МИНУТНОЕ ВСКРЫТИЕ

Никогда не задавались вопросом, что же такое запястный канал? Представьте себе электрический кабель: он состоит из нескольких проводов, заключенных в пластиковую оболочку. Запястный канал устроен по такому же принципу; он является тем местом, в котором через запястье проходят срединный нерв и сухожилия сгибателей пальцев. Так как запястный канал довольно узок, есть вероятность воспаления и «пережатия» срединного нерва, что приводит к нарушению чувствительности пальцев.

### Мышцы свободной верхней

конечности приводят в движение кости, действуя на них как на рычаги. Двуглавая мышца, или бицепс (передняя группа мышц), располагающаяся в области плеча и локтевого сгиба, отвечает главным образом за сгибание руки в локтевом суставе. Трехглавая мышца, или трицепс (задняя группа мышц), располагающаяся на всей задней поверхности плеча от лопатки до локтевого отростка, отвечает главным образом за разгибание предплечья. Эти мышцы — двуглавая и трехглавая — являются антагонистами. Помимо указанных функций, они отвечают за отведение и приведение плеча к туловищу. Еще одним разгибателем предплечья является локтевая мышца; одним концом она крепится к плечевой кости, а другим — к локтевой. Что касается мышц предплечья, тут действует то же правило: сгибатели расположены спереди, а разгибатели — сзади; передние мышцы обычно крупнее и сильнее задних. Мышцы предплечья отвечают за сгибание и разгибание руки в локтевом и лучезапястном суставах, а также за супинацию (ладонь повернута кверху) и пронацию (ладонь повернута книзу) предплечья. Все мышцы верхних конечностей иннервируются ветвями плечевого сплетения.

### СОПУТСТВУЮЩИЕ ТЕМЫ

ВЕРХНИЕ КОНЕЧНОСТИ (с. 32)

КИСТИ И СТОПЫ (с. 34)


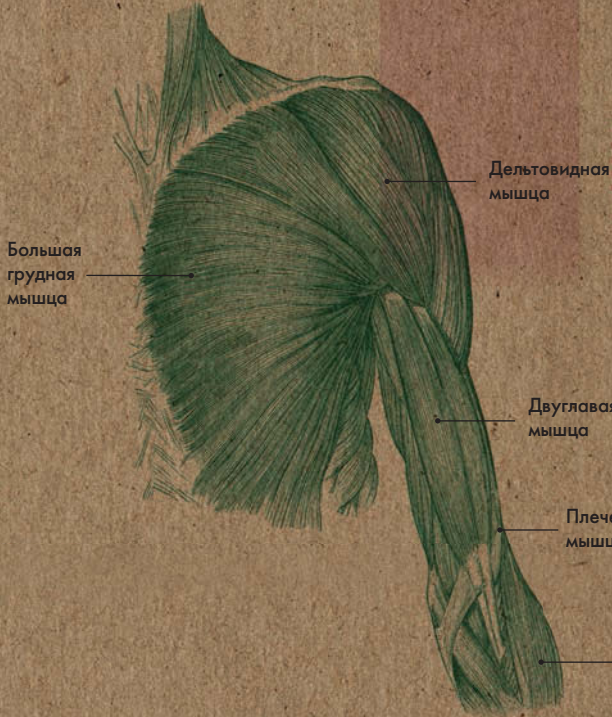
НЕРВНЫЕ СПЛЕТЕНИЯ (с. 138)

### АВТОР ТЕКСТА

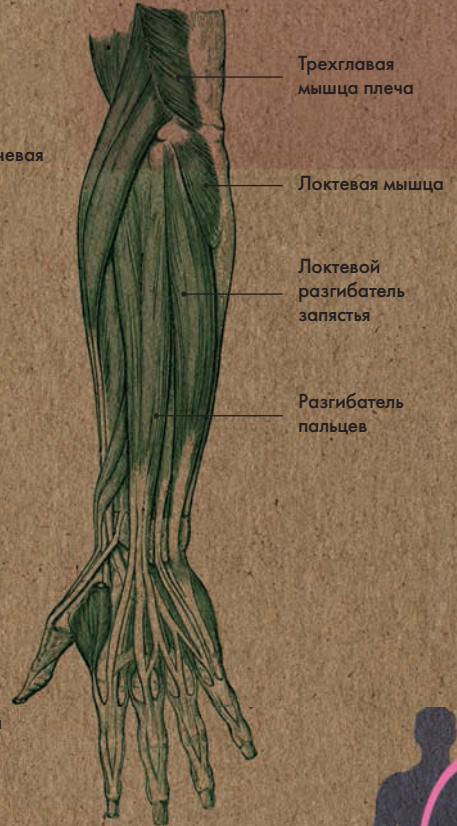
Габриэль М. Финн

**Бицепс, расположенный на передней поверхности плеча, и есть та мышца, которую накачивают до впечатляющих размеров культуристы.**

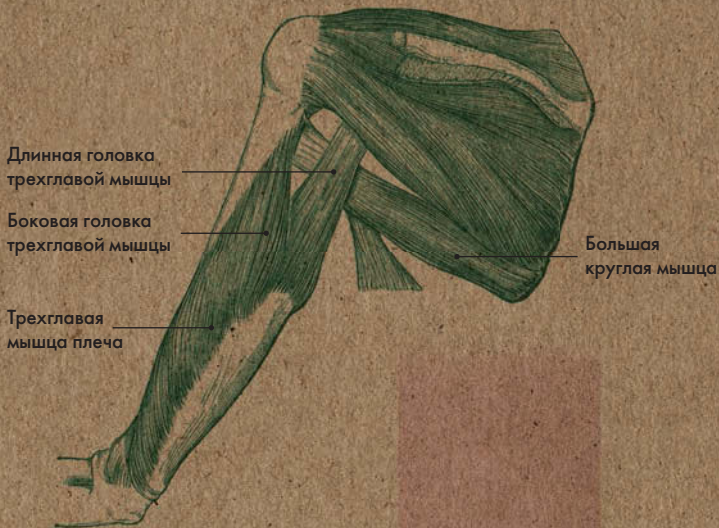
### ПЛЕЧО: ВИД СПЕРЕДИ



### ПРЕДПЛЕЧЬЕ: ВИД СЗАДИ



### ПЛЕЧО: ВИД СЗАДИ



# МЫШЦЫ НИЖНЕЙ КОНЕЧНОСТИ

## Анатомия за 30 секунд

### 3-СЕКУНДНЫЙ НАДРЕЗ

В зависимости от расположения мышцы нижней конечности подразделяют на мышцы таза и мышцы свободной нижней конечности.

### 3-МИНУТНОЕ ВСКРЫТИЕ

Травмы мышц нижних конечностей — довольно распространенное явление для людей, занимающихся спортом. У баскетболистов и футболистов достаточно часто травмируются мышцы бедра. При длительном напряжении возможен разрыв мышечных волокон, а в экстремальных случаях — даже отрыв мышцы от кости в месте ее прикрепления. Причиной этих травм является недостаточный разогрев мышц при разминке или воздействии извне (удар другого игрока).

## Мышцы бедра окружают

бедренную кость; выделяют переднюю, медиальную и заднюю группы мышц. К передней группе относятся преимущественно разгибатели голени и сгибатели бедра. Так, за сгибание бедра в тазобедренном суставе отвечает портняжная мышца, а за разгибание голени — четырехглавая мышца бедра, которая состоит из прямой мышцы бедра, латеральной широкой мышцы бедра, медиальной широкой мышцы бедра и промежуточной широкой мышцы бедра. Также четырехглавая мышца принимает участие в сгибании бедра. Ее антагонистами являются мышцы задней группы: двуглавая, полусухожильная и полуперепончатая. Они разгибают бедро и сгибают голень, а также принимают участие во вращении бедра внутрь. К медиальной группе относятся приводящие мышцы: гребешковая; длинная, короткая и большая приводящие и др. Они также принимают участие во вращении бедра наружу. Мышцы голени подразделяют на переднюю, латеральную и заднюю группы. К первой главным образом относятся разгибатели стопы (передняя большеберцовая и др.), ко второй — сгибатели и пронаторы стопы (длинная и короткая малоберцовые), к третьей — сгибатели и супинаторы стопы (трехглавая мышца голени, задняя большеберцовая и др.).

### СОПУТСТВУЮЩИЕ ТЕМЫ

ТИПЫ КОСТНОЙ ТКАНИ (с. 16)

СОЕДИНЕНИЕ КОСТЕЙ (с. 18)

НИЖНИЕ КОНЕЧНОСТИ (с. 30)

КИСТИ И СТОПЫ (с. 34)

ТИПЫ ДВИЖЕНИЙ (с. 42)

### АВТОР ТЕКСТА

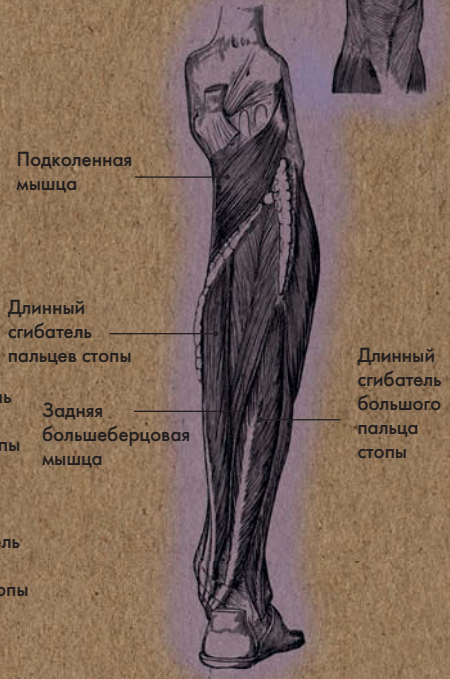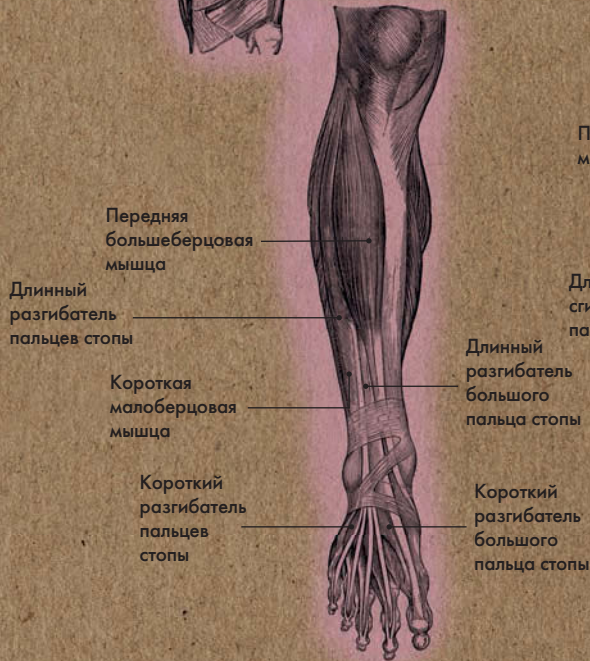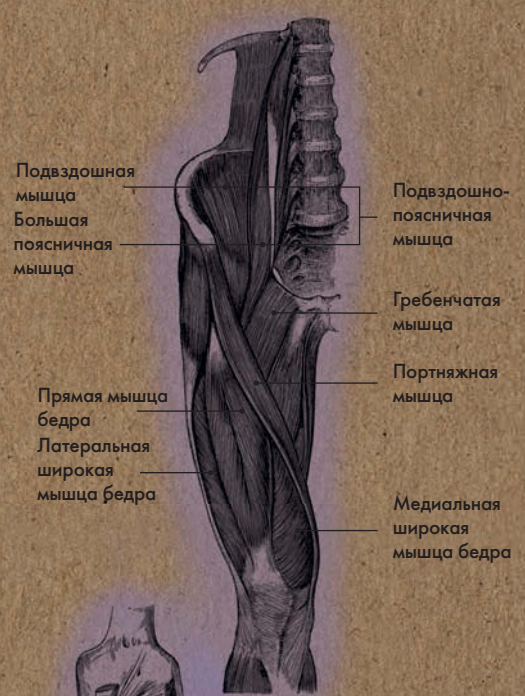
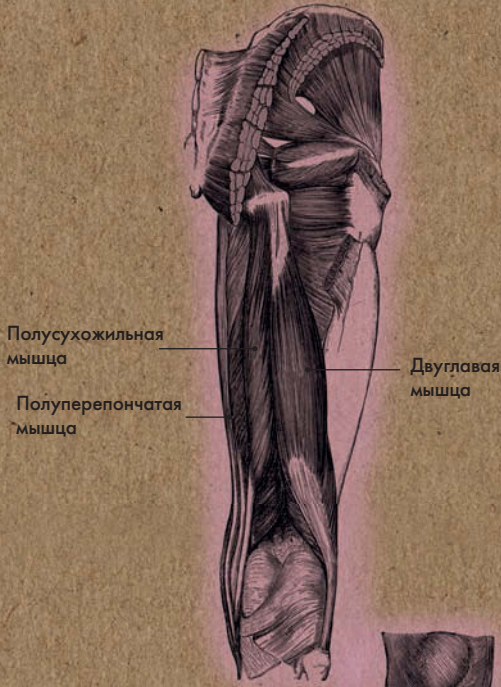
Габриэль М. Финн

**Разгибание стопы также называют тыльным сгибанием. При этом пятка находится на полу, а пальцы подняты вверх.**



**БЕДРО: ВИД СЗАДИ**

**БЕДРО: ВИД СПЕРЕДИ**

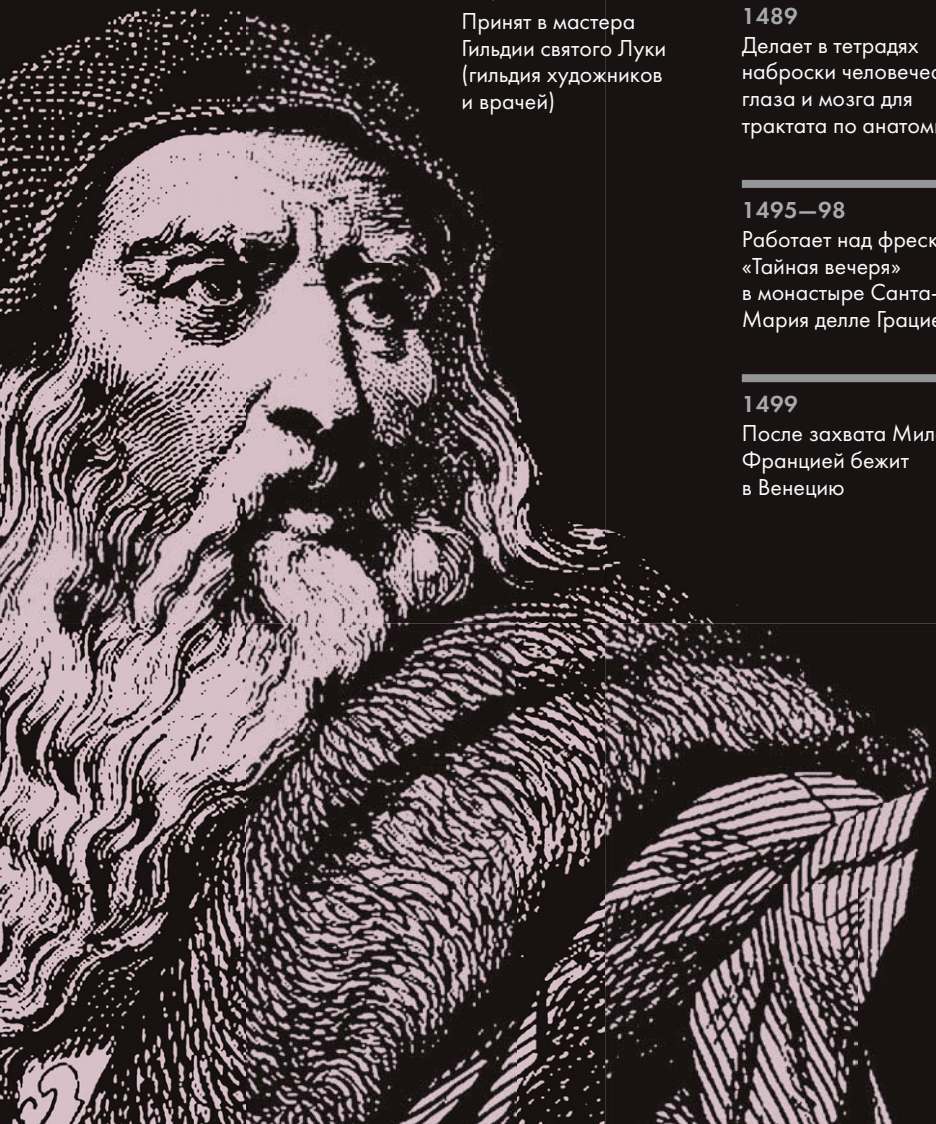

**ГОЛЕНЬ: ВИД СПЕРЕДИ**

**ГОЛЕНЬ: ВИД СЗАДИ**







**1452**

Родился неподалеку от городка Винчи

**1466**

Учился у Андреа дель Верроккьо

**1472**

Принят в мастера Гильдии святого Луки (гильдия художников и врачей)

**1478**

Уходит из студии Верроккьо и дома его отца

**1482—99**

Работает на герцога Милана Лодовико

**1489**

Делает в тетрадах наброски человеческого глаза и мозга для трактата по анатомии

**1495—98**

Работает над фреской «Тайная вечеря» в монастыре Санта-Мария делле Грацие

**1499**

После захвата Милана Францией бежит в Венецию

**1502**

Поступает на службу инженером к Цезаре Борджиа

**1508**

Возвращается в Милан и снова принимается за анатомические иллюстрации

**1510—11**

В сотрудничестве с Маркантонио делла Торре проводит анатомические исследования

**1519**

Умер в Кло-Люсе, Франция

**1632**

Опубликован «Трактат об искусстве», содержащий ряд анатомических иллюстраций из тетрадей Леонардо

# ЛЕОНАРДО ДА ВИНЧИ

## Фразы о том, что Леонардо

да Винчи был воплощением человека эпохи Возрождения, объединившим навыки и таланты художника, инженера, музыканта, ученого, архитектора, изобретателя, картографа, геолога и анатома, уже звучат, как клише. Однако клише не становятся таковыми, если не соответствуют истине. Этот удивительный человек был рожден в неизвестности незамужней женщиной в городке Винчи в окрестностях Флоренции, а умер, по преданию, на руках короля Франции — своего последнего покровителя. Леонардо стремились заполучить к себе короли и принцы, а среди его покровителей были папы и скандально известное семейство Борджиа. И тем не менее, хоть его жизнь и была посвящена творчеству, при смерти он сожалел о том, что так и не окончил ни одного проекта.

Анатомические иллюстрации — всего лишь малая часть огромного наследия Леонардо. Интерес к этой теме возник у него во время обучения живописи. Учитель Леонардо, флорентийский художник Андреа дель Верроккьо, упорно настаивал на том, чтобы все его подмастерья изучали анатомию. Леонардо убедился, что наблюдение и безукоризненно точная зарисовка деталей оказываются гораздо полезнее самых

пространных устных разъяснений. Результатом его исследований стал легендарный рисунок «Витрувианский человек», сделанный в 1490 году. Как профессиональному художнику, ему разрешалось присутствовать на вскрытии человеческих трупов. Он работал в больницах Флоренции и Милана и в сотрудничестве с доктором Маркантонио делла Торре выполнил серию анатомических рисунков препарированного человеческого тела, в т. ч. скелета, сердца, кровеносных сосудов, половых органов и плода в утробе. Все это было зарисовано в мельчайших подробностях, вплоть до самого крошечного капилляра, и с разных ракурсов. Рисунки Леонардо стали бесценным источником для анатомов последующих эпох. Планируя написание трактата по анатомии, он собрал более 200 страниц с рисунками и заметками, но не довел до конца и этот проект. Тетради достались по наследству его ученику Франческо Мельци, но и тот не нашел, что с ними делать; наконец, в 1632 году некоторые из этих иллюстраций были опубликованы в «Трактате об искусстве». Ценность рисунков Леонардо была осознана лишь в XVIII веке Уильямом Хантером (с. 148–149), который использовал их как образец для собственных анатомических иллюстраций.



# МЫШЦЫ ЖИВОТА И СПИНЫ

## Анатомия за 30 секунд

### 3-СЕКУНДНЫЙ НАДРЕЗ

Одной из важнейших функций мышц спины и живота является поддержание правильной осанки.

### 3-МИНУТНОЕ ВСКРЫТИЕ

При сокращении мышц брюшной стенки увеличивается давление на органы брюшной полости, благодаря чему осуществляются процессы дефекации, мочеиспускания и рвоты, а также родовой процесс. Поскольку брюшная стенка недостаточно крепка, особенно в области пупка, повышенное давление может иногда привести к образованию грыж — выходу органов или глубоких тканей под кожу. Лечение грыж нередко требует хирургического вмешательства.

### Поверхностные мышцы спины

первого слоя, трапециевидная и широчайшая, отвечают за движения плечевого пояса. Первая смещает лопатку вверх, вниз и к позвоночнику, вторая приводит плечо к туловищу и смещает назад. К поверхностным мышцам второго слоя относят большую и малую ромбовидные, верхнюю и нижнюю задние зубчатые и др. Первые придвигают лопатку к позвоночнику, вторые — приводят в движение ребра при дыхании. К глубоким мышцам спины относят подзатылочные, поперечно-остистую, выпрямляющую позвоночник и др. мышцы. Первые наклоняют голову назад и в стороны, вторая — разгибает позвоночный столб, третья — способствует удержанию равновесия тела, принимает участие в повороте головы. Брюшная стенка состоит из наружной косой, внутренней косой, поперечной и прямой мышц живота. Первые две отвечают за сгибание и повороты туловища, последние две обеспечивают внутрибрюшное давление. Из всех четырех ближе всего к поверхности расположена прямая мышца живота. Она делится на левую и правую части белой линией живота, проходящей от мечевидного отростка грудины до лобкового симфиза. По горизонтальной мышцу пересекают сухожильные перемычки.

### СОПУТСТВУЮЩИЕ ТЕМЫ

ТИПЫ ДВИЖЕНИЙ (с. 42)

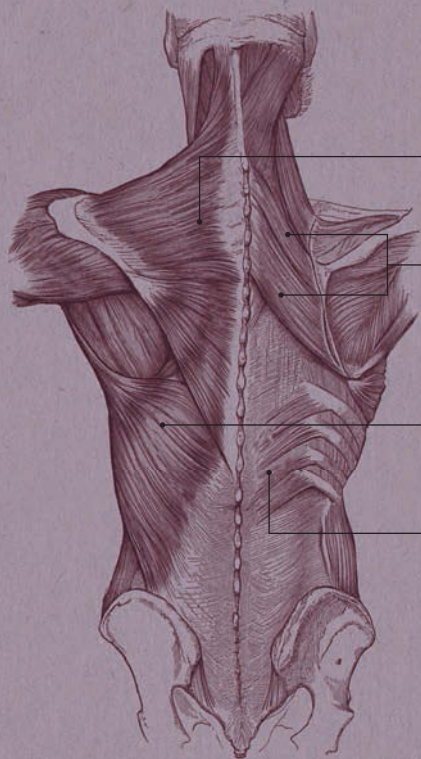
ДЫХАТЕЛЬНЫЕ МЫШЦЫ (с. 56)

### АВТОР ТЕКСТА

Габриэль М.Финн

*У людей атлетического телосложения сухожильные перемычки видны невооруженным глазом — прямая мышца, разделенная таким образом, и есть те самые «кубики» на животе.*

## ПОВЕРХНОСТНЫЕ МЫШЦЫ СПИНЫ



Трапециевидная

Ромбовидные

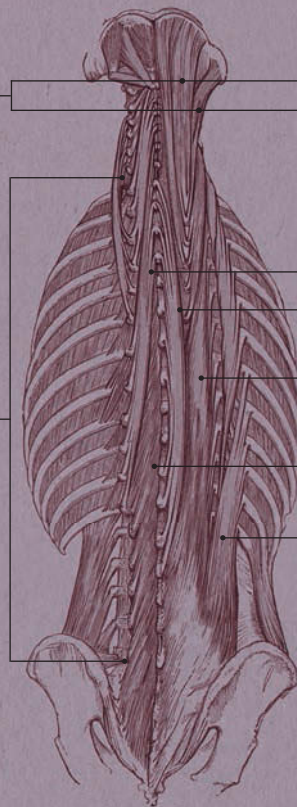
Мышца, выпрямляющая позвоночник

Широчайшая

Нижняя задняя зубчатая

Поперечно-остистая мышца

## ГЛУБОКИЕ МЫШЦЫ СПИНЫ



Полуостистая мышца головы

Длиннейшая мышца головы

Полуостистая мышца спины

Остистая мышца спины

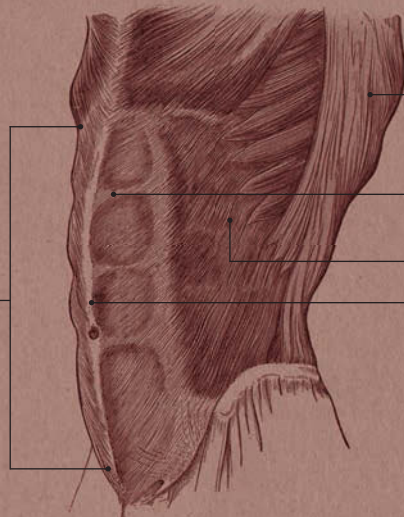
Длиннейшая мышца спины

Много-раздельная мышца

Подвздошно-реберная мышца



## МЫШЦЫ ЖИВОТА



Широчайшая мышца спины

Сухожильная перемычка

Наружная косая мышца живота

Белая линия живота

Прямая мышца живота



# ДЫХАТЕЛЬНЫЕ МЫШЦЫ

## Анатомия за 30 секунд

### 3-СЕКУНДНЫЙ НАДРЕЗ

Дыхательные мышцы — необходимый участник процесса дыхания: сокращаясь, они приводят в движение грудную клетку.

### 3-МИНУТНОЕ ВСКРЫТИЕ

Движения грудной клетки можно почувствовать, прижав ладони к ребрам сбоку и сделав несколько глубоких вдохов и выдохов. Грудная клетка расширяется одновременно в трех взаимно перпендикулярных направлениях: вертикальном (за счет диафрагмы), поперечном и перпендикулярном (за счет движения ребер вверх, в стороны и вперед). Кстати, мясо с ребрышек, которое все мы так любим — не что иное, как межреберная мышца!

**К** важнейшим дыхательным мышцам относятся диафрагма и наружные и внутренние межреберные мышцы. Диафрагма — это тонкое куполообразное образование, содержащее как мышечную, так и сухожильную ткань; она присоединяется к мечевидному отростку грудины, ребрам и поясничным позвонкам. Диафрагма отделяет грудную полость от брюшной; через нее проходят важные органы и сосуды (пищевод, грудная аорта и нижняя полая вена). При вдохе диафрагма сокращается; ее центральная часть опускается вниз, тем самым увеличивая объем грудной клетки; при выдохе диафрагма расслабляется и поднимается, а объем грудной клетки уменьшается. Одиннадцать пар межреберных мышц расположены между ребрами в два слоя под различными углами. При вдохе наружные межреберные мышцы расширяют грудную клетку, приподнимая ребра и разводя их в стороны; при выдохе внутренние межреберные мышцы опускают ребра и сужают грудную клетку. Передний конец ребра соединен с грудиной или соседним ребром и расположен ниже заднего конца ребра, сочленяющегося с позвоночником. Когда ребро приподнимается, грудина движется вверх и вперед, и грудная клетка расширяется в поперечном и перпендикулярном направлениях. В этот момент давление в грудной полости снижается, и воздух поступает в легкие.

### СОПУТСТВУЮЩАЯ ТЕМА

ЛЕГКИЕ  
(с. 76)

### 3-СЕКУНДНАЯ БИОГРАФИЯ

ВЕЗАЛИЙ  
(1514—1564)

Фламандский анатом

### АВТОР ТЕКСТА

Джо Бишоп

*Мышечные волокна диафрагмы в центре купола переходят в соединительную ткань. Этот участок имеет форму трилистника.*



# ДЫХАТЕЛЬНЫЕ МЫШЦЫ

Грудина

Внутренние  
межреберные  
мышцы

Наружные  
межреберные  
мышцы

Малая грудная  
мышца

Большая  
грудная  
мышца

Передняя  
зубчатая  
мышца

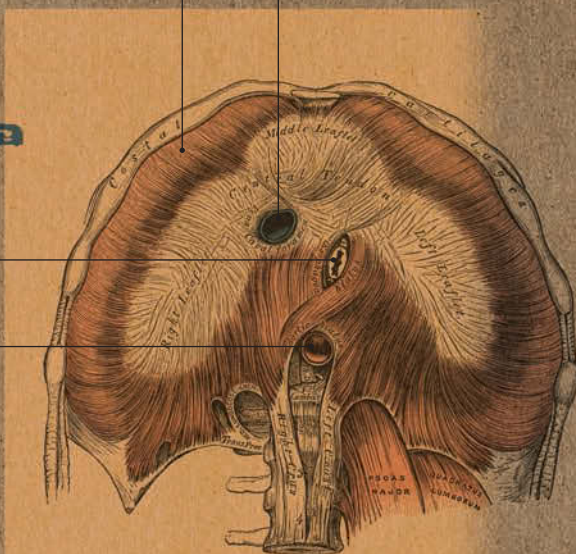
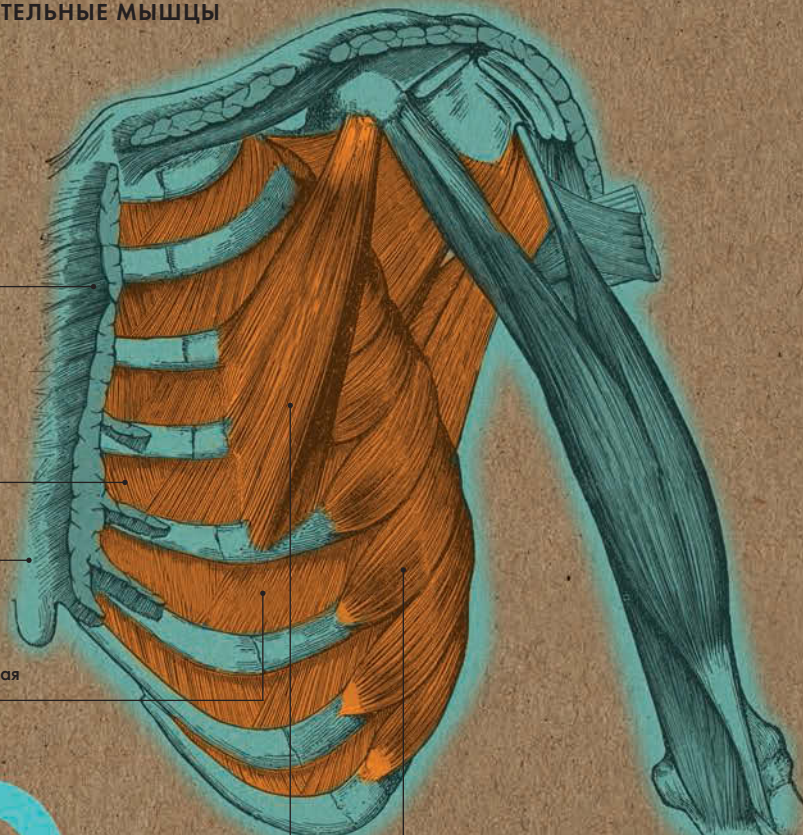
Диафрагма

Нижняя полая вена

Пищевод

Аорта

ДИАФРАГМА: ВИД СВЕРХУ





**СЕРДЕЧНО-СОСУДИСТАЯ  
И ДЫХАТЕЛЬНАЯ СИСТЕМЫ**



## СЕРДЕЧНО-СОСУДИСТАЯ И ДЫХАТЕЛЬНАЯ СИСТЕМЫ ГЛОССАРИЙ

**Большой круг кровообращения** — начинается в левом желудочке, откуда по аорте, а далее по разветвленной системе артерий ко всем органам и тканям поступает насыщенная кислородом кровь; оканчивается в правом предсердии, куда по верхней и нижней полым венам поступает насыщенная углекислым газом кровь.

**Малый круг кровообращения** — начинается в правом желудочке, откуда венозная кровь попадает в легочный ствол, а затем по легочным артериям в легкие, где обогащается кислородом; оканчивается в левом предсердии, куда по легочным венам поступает артериальная кровь.

**Воротная вена** — вена, собирающая кровь от желудка, кишечника, желчного пузыря, селезенки, поджелудочной железы и несущая ее в печень. Образована слиянием верхней и нижней брыжеечной вен и селезеночной вены. Длина воротной вены у взрослого, как правило, составляет около 8 см.

**Капилляры** — мельчайшие кровеносные сосуды; вместе с артериолами и венулами входят в микроциркуляторное русло. Кровь,

проходя по капиллярам, доставляет к клеткам кислород и питательные вещества и забирает углекислый газ и продукты распада.

**Предсердие** — одна из двух верхних камер сердца.

**Желудочек** — одна из двух нижних камер сердца.

**Межжелудочковая перегородка** — мышечная перегородка, разделяющая две нижние камеры сердца — левый и правый желудочки.

**Миокард** — сердечная мышечная ткань, способная работать непрерывно. Миокард покрыт наружной оболочкой эпикардом, а все его полости выстланы внутренней оболочкой эндокардом.

**Перикард (околосердечная сумка)** — соединительнотканная оболочка, окружающая сердце, аорту, легочный ствол, устье полых и легочных вен.

**Сердечный цикл** — совокупность процессов, происходящих за одно сердечное сокращение и его последующее расслабление. Фазы



сердечного цикла: систола предсердий (при их сокращении кровь поступает в желудочки), диастола предсердий (расслабление; кровь из вен медленно наполняет предсердия), систола желудочков (при их сокращении кровь с силой выбрасывается в артерии: из левого — в аорту, из правого — в легочный ствол), диастола желудочков (расслабление; кровь из предсердий медленно течет в желудочки), общая диастола (стенки предсердий и желудочков расслаблены).

**Синусно-предсердный узел** — скопление проводящих сердечных миоцитов возле устья верхней полой вены в правом предсердии; генерирует импульсы, определяющие частоту сердечных сокращений, и обеспечивает ритмичную работу миокарда. Его часто называют «естественным кардиостимулятором».

**Трахея** — гибкая фиброзно-хрящевая трубка; берет начало от гортани, а на уровне 5-го грудного позвонка разделяется на два главных бронха — левый и правый. Каждый из бронхов делится на более мелкие структуры, вплоть до респираторных бронхиол, от которых берет начало ацинус (структурная единица легких).

Он имеет множество альвеолярных ходов, которые оканчиваются двумя альвеолярными мешочками с альвеолами. Именно через стенки альвеол и капилляров и происходит газообмен.

**Легкие** — парный орган, расположенный в грудной полости и осуществляющий газообмен между кровью и тканями. Правое легкое больше левого, так как с левой стороны находится также и сердце; эти органы защищены грудной клеткой. Каждый день человек в среднем совершает 25 тысяч дыхательных движений, вдыхая около 10 тысяч литров воздуха.

**Ворота легких** — воронкообразное углубление на медиальной поверхности каждого легкого, через которое проходят бронхи, легочные артерии и вены.

**Плевра** — серозная оболочка легких, состоящая из двух листков — париетального и висцерального. Первый выстилает изнутри грудную полость, второй срастается с поверхностью легкого. Между ними находится герметичная плевральная полость с небольшим количеством серозной жидкости.

# КРОВЕНОСНАЯ СИСТЕМА

## Анатомия за 30 секунд

### 3-СЕКУНДНЫЙ НАДРЕЗ

Кровеносная система состоит из сердца и множества сосудов — артерий, капилляров, вен, — по которым циркулирует кровь.

### 3-МИНУТНОЕ ВСКРЫТИЕ

Как правило, кровь течет плавно, и в ходе этого процесса клетки внутренней оболочки артерий выделяют вещества, защищающие сосуды и препятствующие их закупорке. Однако там, где артерии разветвляются, кровоток становится хаотичным, и свободному холестерину легче внедриться в стенки сосудов. Помимо атеросклеротических бляшек, сосуды могут быть закупорены тромбами. Если это происходит в артерии, питающей сердечную мышцу, возможен инфаркт миокарда.

### Циркулируя по сосудам, кровь

доставляет к тканям и органам питательные вещества и кислород и выводит из организма продукты распада и углекислый газ. Выделяют два круга кровообращения — большой и малый. Малый круг начинается в правом желудочке, откуда через легочный ствол и легочные артерии в легкие поступает венозная кровь. Там она насыщается кислородом и по легочным венам возвращается в сердце — в его левое предсердие, откуда поступает в левый желудочек. Здесь начинается большой круг кровообращения: насыщенная кислородом кровь выбрасывается в аорту, из которой поступает в крупные артерии, направляющиеся к голове, туловищу, верхним и нижним конечностям. Крупные артерии разветвляются на мелкие, которые переходят в артериолы и капилляры. Последние собираются в венулы, которые, в свою очередь, соединяются в мелкие, а затем и в крупные вены. В конце концов, по нижней и верхней полым венам кровь возвращается в сердце — в его правое предсердие.

### СОПУТСТВУЮЩИЕ ТЕМЫ

СЕРДЦЕ  
(с. 64)

ГЛАВНЫЕ АРТЕРИИ  
И ВЕНЫ  
(с. 66)

МИКРОЦИРКУЛЯЦИЯ  
(с. 68)

### 3-СЕКУНДНАЯ БИОГРАФИЯ

УИЛЬЯМ ГАРВЕЙ  
(1578—1657)

Английский врач

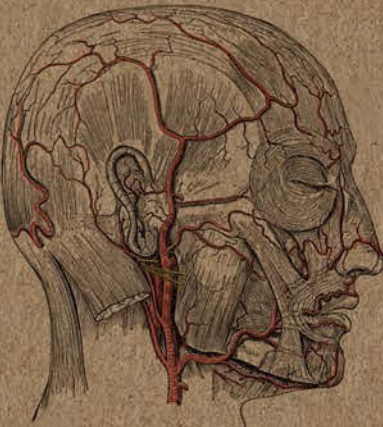
### АВТОР ТЕКСТА

Эндрю Т. Чейтор

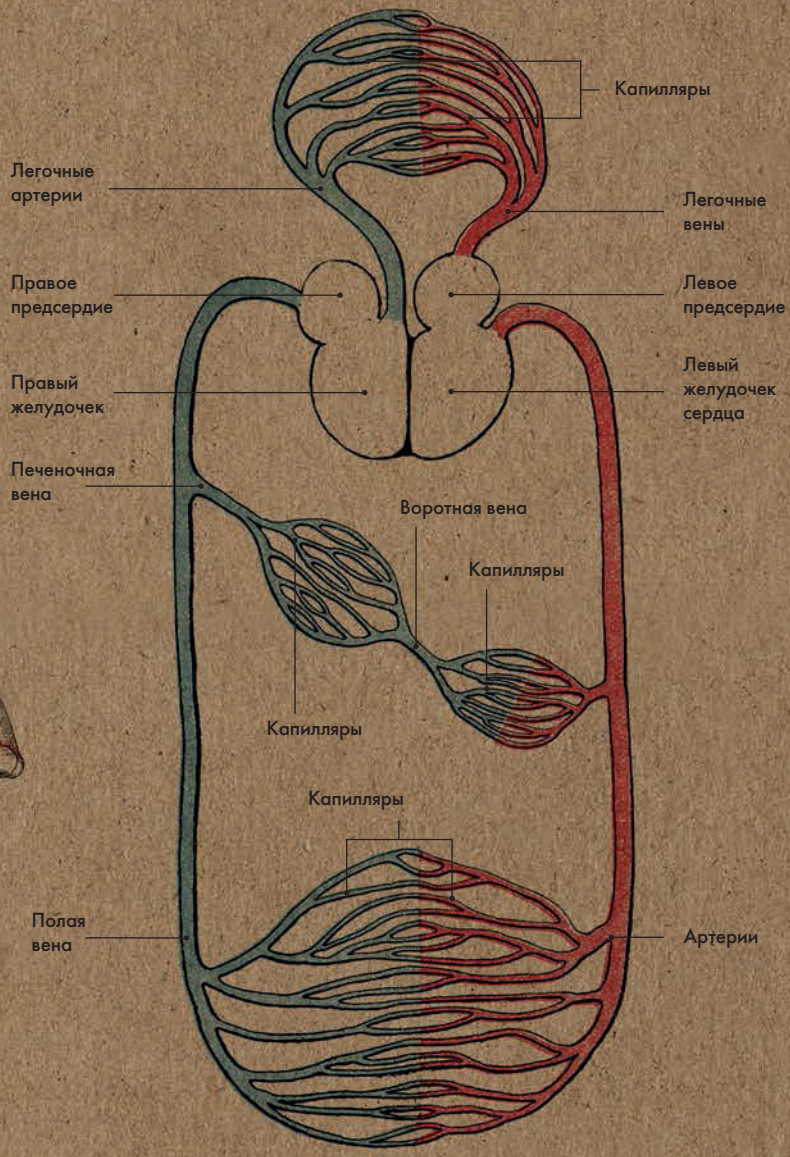
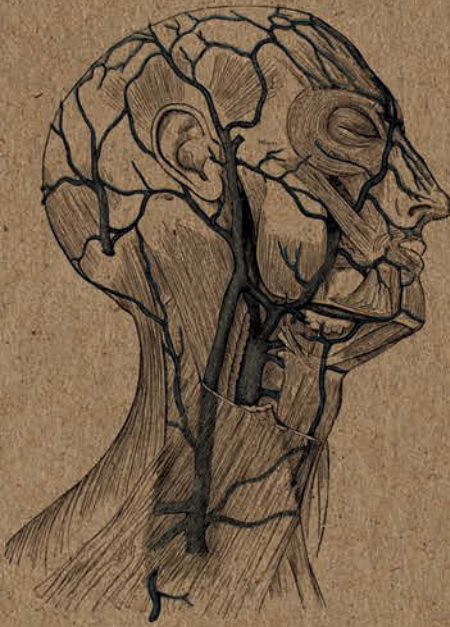*Артериальная кровь ярко-алого цвета (поскольку насыщена кислородом), а венозная кровь (обозначена на рисунке синим) темно-красная.*



**ГЛАВНЫЕ  
АРТЕРИИ ГОЛОВЫ**



**ГЛАВНЫЕ ВЕНЫ  
ГОЛОВЫ И ШЕИ**



**КРОВЕНОСНАЯ СИСТЕМА**





# СЕРДЦЕ

## Анатомия за 30 секунд

### 3-СЕКУНДНЫЙ НАДРЕЗ

Сердце — мышечный орган, который принимает кровь из вен, сокращается и под давлением выталкивает кровь в артерии для распределения по всему телу.

### 3-МИНУТНОЕ ВСКРЫТИЕ

«Стук» сердца — это звук закрывающихся сердечных клапанов. Сначала (первый «тук») закрываются митральный клапан, расположенный между левым предсердием и левым желудочком, и трехстворчатый клапан, расположенный между правым предсердием и правым желудочком; потом (второй «тук») — клапан аорты, закрывающий отверстие в левом желудочке, и клапан легочного ствола, закрывающий отверстие в правом желудочке. В среднем сердце человека совершает 72 удара в минуту, что соответствует 4320 ударам в час и 37 843 200 ударам в год.

### Сердце человека — это полный

мышечный орган размером примерно со сжатый кулак; оно расположено за грудиной между плевральными полостями. Сердце имеет две верхние камеры (левое и правое предсердия) и две нижние камеры (левый и правый желудочки), которые наполнены кровью. Межпредсердная и межжелудочковая перегородки разделяют полости предсердий и желудочков на две изолированные половины. Верхняя и нижняя камеры каждой половины отделены предсердно-желудочковой перегородкой. Кровь поступает в сердце по венам, впадающим в предсердия. Затем она перемещается в желудочки и покидает сердце через артерии. Функция сердца состоит в создании достаточного давления в двух желудочках, в результате чего кровь выталкивается в артерии и распределяется по всему телу. Кровь в сердце движется только в одном направлении — от вен в предсердия, далее в желудочки и в артерии. Это происходит благодаря препятствующим обратному кровотоку клапанам, расположенным в месте соединения предсердий с желудочками и желудочков с артериями.

### СОПУТСТВУЮЩИЕ ТЕМЫ

КРОВЕНОСНАЯ СИСТЕМА (с. 62)

ГЛАВНЫЕ АРТЕРИИ И ВЕНЫ (с. 66)

ВЕГЕТАТИВНАЯ НЕРВНАЯ СИСТЕМА (с. 134)

### 3-СЕКУНДНАЯ БИОГРАФИЯ

ЛЮДВИГ РЕН (1849—1930)

Немецкий хирург

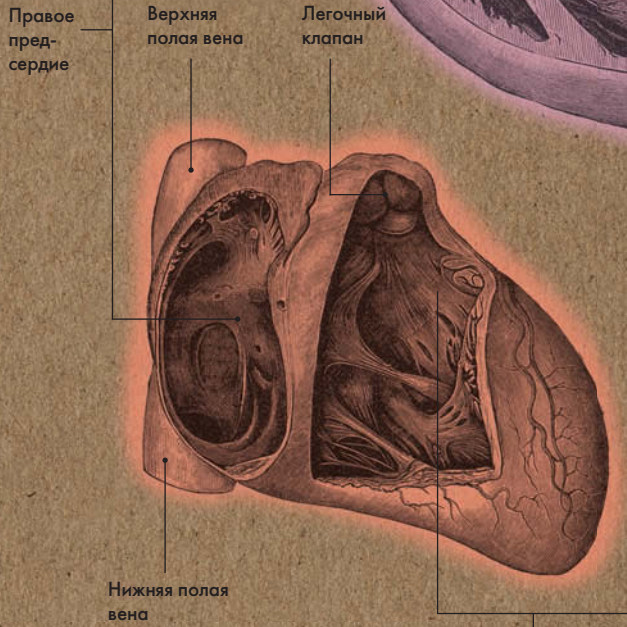
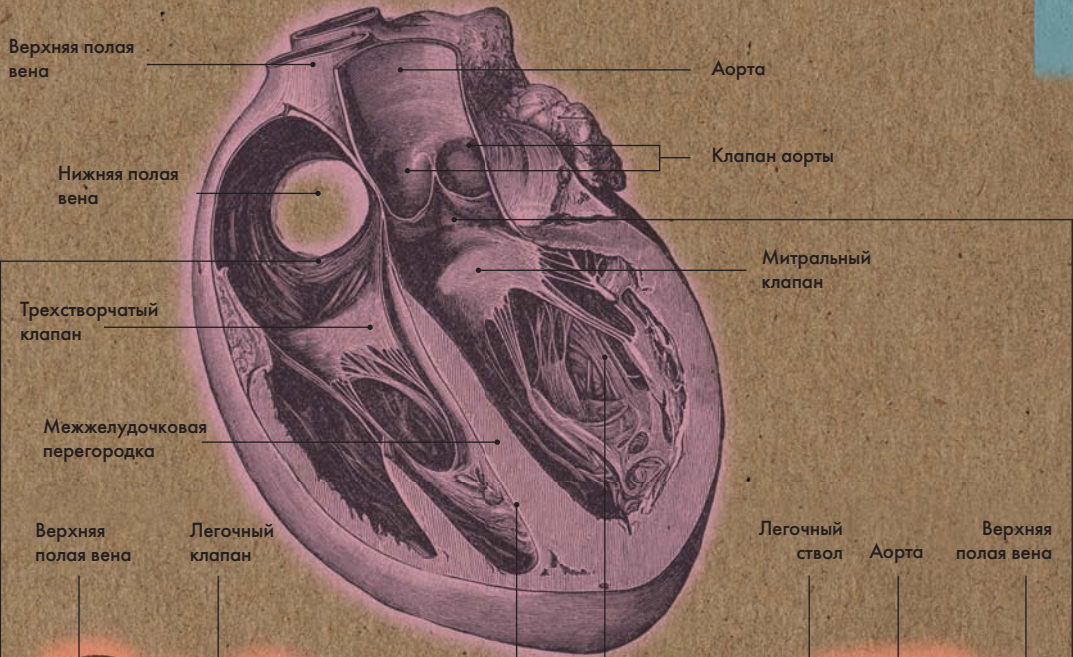
### АВТОР ТЕКСТА

Эндрю Т. Чейтор

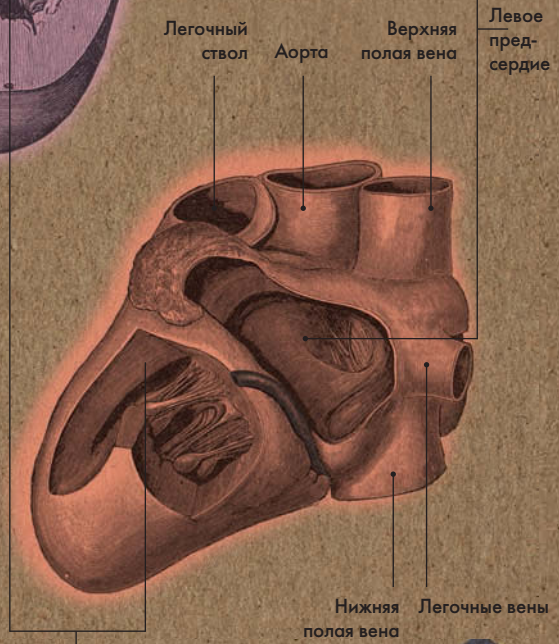
*Стенки левого желудочка, который прокачивает кровь по большому кругу кровообращения, в несколько раз толще стенок правого.*



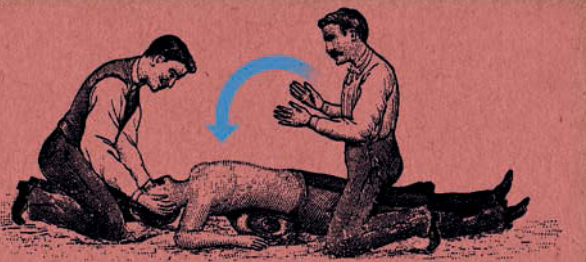
# СЕРДЦЕ В ПОПЕРЕЧНОМ РАЗРЕЗЕ



**ПРАВОЕ ПРЕДСЕРДИЕ И ЖЕЛУДОЧЕК: ВИД СПЕРЕДИ**



**ЛЕВОЕ ПРЕДСЕРДИЕ И ЖЕЛУДОЧЕК: ВИД СЗАДИ**



# ГЛАВНЫЕ АРТЕРИИ И ВЕНЫ

## Анатомия за 30 секунд

### 3-СЕКУНДНЫЙ НАДРЕЗ

Артерии — это кровеносные сосуды, несущие кровь от сердца. По венам кровь поступает в сердце.

### 3-МИНУТНОЕ ВСКРЫТИЕ

В венах содержится примерно две трети всей крови в организме. Толщина мышечного слоя их стенок небольшая, и они гораздо более растяжимы, чем стенки артерий. При увеличении давления в венозной системе объем циркулирующей в ней крови увеличивается в несколько раз. Все это позволяет считать вены резервуаром крови переменной емкости. Движение крови в венозной системе происходит вследствие разницы давления в крупных и мелких сосудах, а также благодаря сокращению скелетных мышц. Наличие клапанов в венах (за исключением полых вен, а также вен воротной системы) препятствует обратному кровотоку.

Как это становится ясно из названия, артерии несут артериальную кровь, вены — венозную. Исключение составляют легочные артерии с венозной кровью (из правого желудочка она проходит в легкие) и легочные вены с артериальной кровью (из легких она идет в левое предсердие). Крупнейшей артерией организма является аорта; в нее из левого желудочка под высоким давлением выбрасывается насыщенная кислородом кровь. При систоле желудочка стенки аорты, содержащие эластические волокна, растягиваются, при диастоле возвращаются в исходное положение и проталкивают кровь дальше по артериям. Чем более отдаленными от аорты являются артерии, тем меньше в их стенках эластина и больше мышц. По артериолам и капиллярам кровь проходит под низким давлением и через венулы попадает в вены. Они имеют широкий просвет, их стенки тонкие, с небольшим количеством эластина и легко спадаются. Малые вены впадают в более крупные и, в конце концов, сливаются в верхнюю и нижнюю полые вены, которые несут насыщенную углекислым газом кровь в правое предсердие.

### СОПУТСТВУЮЩИЕ ТЕМЫ

КРОВЕНОСНАЯ СИСТЕМА (с. 62)

СЕРДЦЕ (с. 64)

МИКРОЦИРКУЛЯЦИЯ (с. 68)

### 3-СЕКУНДНАЯ БИОГРАФИЯ

ПРАКСАГОР КОССКИЙ (Около IV в. до н. э.)

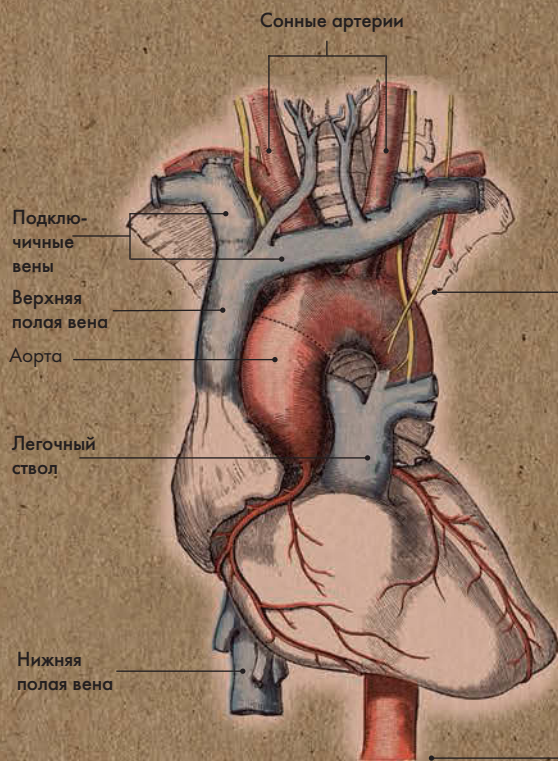
Древнегреческий врач; первым установил различие между артериями и венами

### АВТОР ТЕКСТА

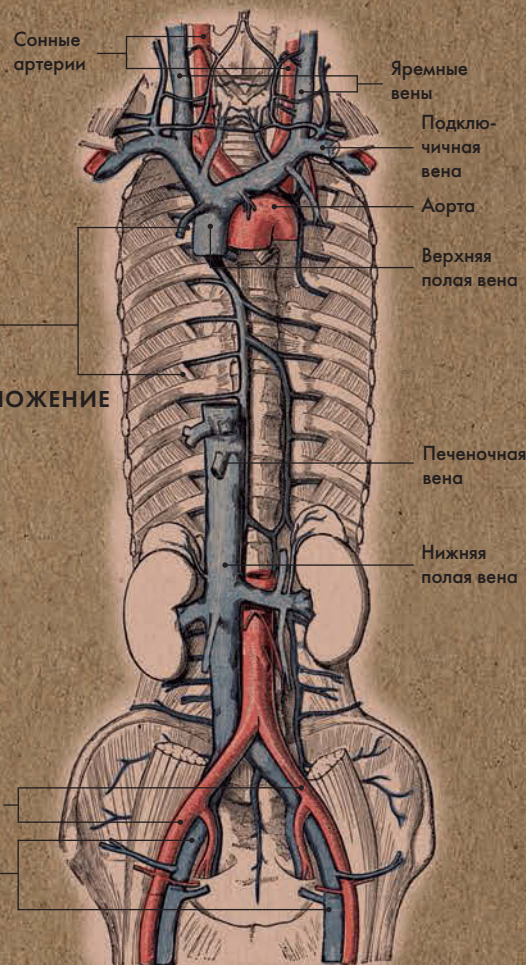
Эндрю Т. Чейтор

**В артериях давление высокое, и кровь движется по ним с большой скоростью, в венах давление низкое, и кровь течет по ним медленно.**



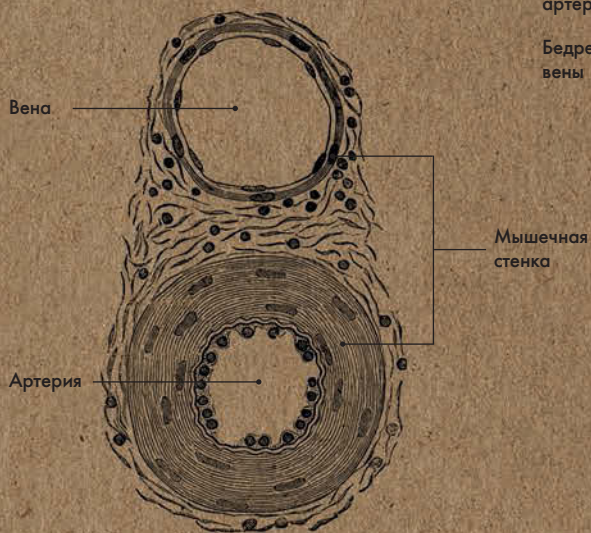


**КРОВЕНОСНЫЕ СОСУДЫ СЕРДЦА**

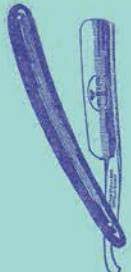


**РАСПОЛОЖЕНИЕ СЕРДЦА**

**КРОВЕНОСНЫЕ СОСУДЫ ГРУДИ И ЖИВОТА**



**СОСУДЫ В ПОПЕРЕЧНОМ РАЗРЕЗЕ**



# МИКРОЦИРКУЛЯЦИЯ

## Анатомия за 30 секунд

### 3-СЕКУНДНЫЙ НАДРЕЗ

Микроциркуляция — движение биологической жидкости (крови, лимфы) по мельчайшим сосудам капиллярного типа.

### 3-МИНУТНОЕ ВСКРЫТИЕ

При замедлении или остановке кровотока в микроциркуляторном русле плазма постепенно переходит в межтканевое пространство, и возникает отек.

Элефантиаз (слоновья болезнь) — это разновидность паразитарной инфекции, вызываемой москитами; паразит блокирует систему оттока лимфы, что приводит к огромным отекам, в особенности в нижней части тела.

В микроциркуляции участвуют артериолы, капилляры и вены. Диаметр артериол примерно 50–100 микронов; у них трехслойная стенка, состоящая из эндотелия (тонкого внутреннего слоя с прерывистой эластической мембраной), гладких мышц и рыхлой волокнистой соединительной ткани (внешней оболочки). (1 микрон или 1 микрометр равен 1/1000000 м.) От степени сокращения гладкой мускулатуры зависит диаметр артериолы и, следовательно, интенсивность кровотока в капиллярах. Диаметр капилляров — 5–10 микрон; они состоят из одного лишь тонкого эндотелия. Диаметр некоторых капилляров меньше, чем у эритроцитов, поэтому для осуществления кровотока по этим крошечным сосудам кровяные тельца должны деформироваться. Структура капилляров прекрасно соответствует их функции. Их стенки пропускают кислород и питательные вещества (к примеру, глюкозу) и не препятствуют выводу углекислого газа. Этот процесс называется транскапиллярным обменом. Из капилляров кровь поступает в вены, а затем по венам транспортируется в сердце. Одна из основных функций венул дренажная, т. е. регулирование равновесия между кровью и внесосудистой жидкостью.

### СОПУТСТВУЮЩАЯ ТЕМА

ЛИМФАТИЧЕСКАЯ СИСТЕМА (с. 100)

### 3-СЕКУНДНАЯ БИОГРАФИЯ

МАРЧЕЛЛО МАЛЬПИГИ (1628–1694)

Итальянский физиолог; первым дал описание капилляров

### АВТОР ТЕКСТА

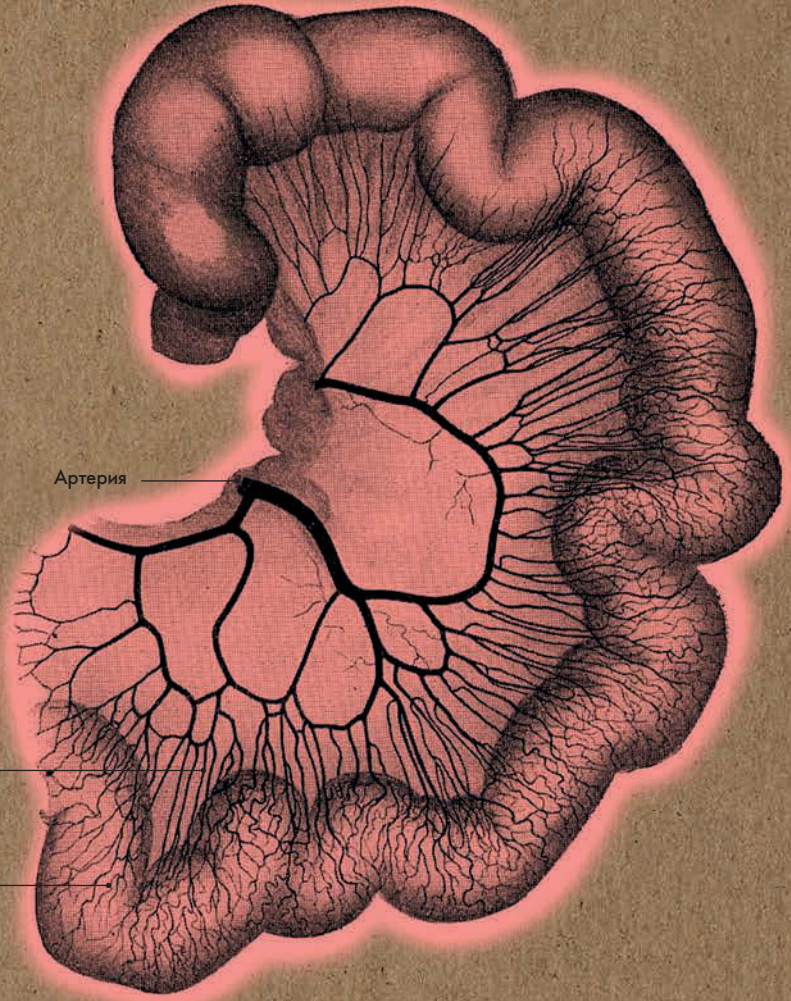
Марина Соудон

*Через капиллярную сеть происходит газообмен и обмен веществ между кровью и тканями организма.*





ПЕТЛЯ ТОНКОГО КИШЕЧНИКА

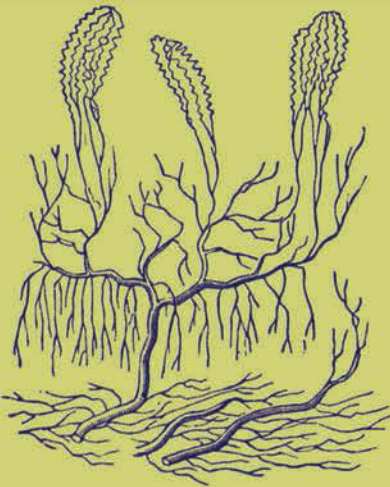


Артерия

Артериолы

Капилляры

КАПИЛЛЯРНАЯ СЕТЬ  
ТОНКОГО КИШЕЧНИКА





# ПОРТАЛЬНОЕ КРОВООБРАЩЕНИЕ

## Анатомия за 30 секунд

### 3-СЕКУНДНЫЙ НАДРЕЗ

Воротная вена — самая крупная висцеральная вена в организме — несет кровь в печень.

### 3-МИНУТНОЕ ВСКРЫТИЕ

Цирроз печени может быть вызван как чрезмерным потреблением алкоголя, так и вирусными инфекциями. В результате происходит необратимое замещение паренхиматозной ткани печени фиброзной соединительной тканью, и орган теряет способность исправно функционировать. Скорость кровотока в воротной вене снижается, возникает портальная гипертензия, которая может привести к асцит — скоплению жидкости в брюшной полости.

Система портального кровообращения представляет собой область кровообращения желудка, поджелудочной железы, селезенки, кишечника и печени. В портальной системе выделяют две сети капилляров. Первая расположена в стенках органов пищеварения и селезенки, вторая — в паренхиме печени. В последнюю кровь поступает по двум крупным сосудам, находящимся в воротах печени («портал», который дал название термину «портальное кровообращение»): печеночная артерия приносит насыщенную кислородом кровь, а воротная вена — кровь с питательными веществами, перешедшими в нее из пищеварительного канала. В мозгу и почках также действует «портальное» кровообращение. Так, гипоталамус вырабатывает нейрогормоны (либерины), которые по кровеносным сосудам поступают в гипофиз, где стимулируют синтез тропных гормонов. В нефроне почки кровь движется по приносящим артериолам, сосудистым клубочкам и выносящим артериолам. За счет давления, возникающего из-за разницы в диаметрах приносящей и выносящей артериол, происходит фильтрация первичной мочи через стенки клубочка в капсулу.

### СОПУТСТВУЮЩИЕ ТЕМЫ

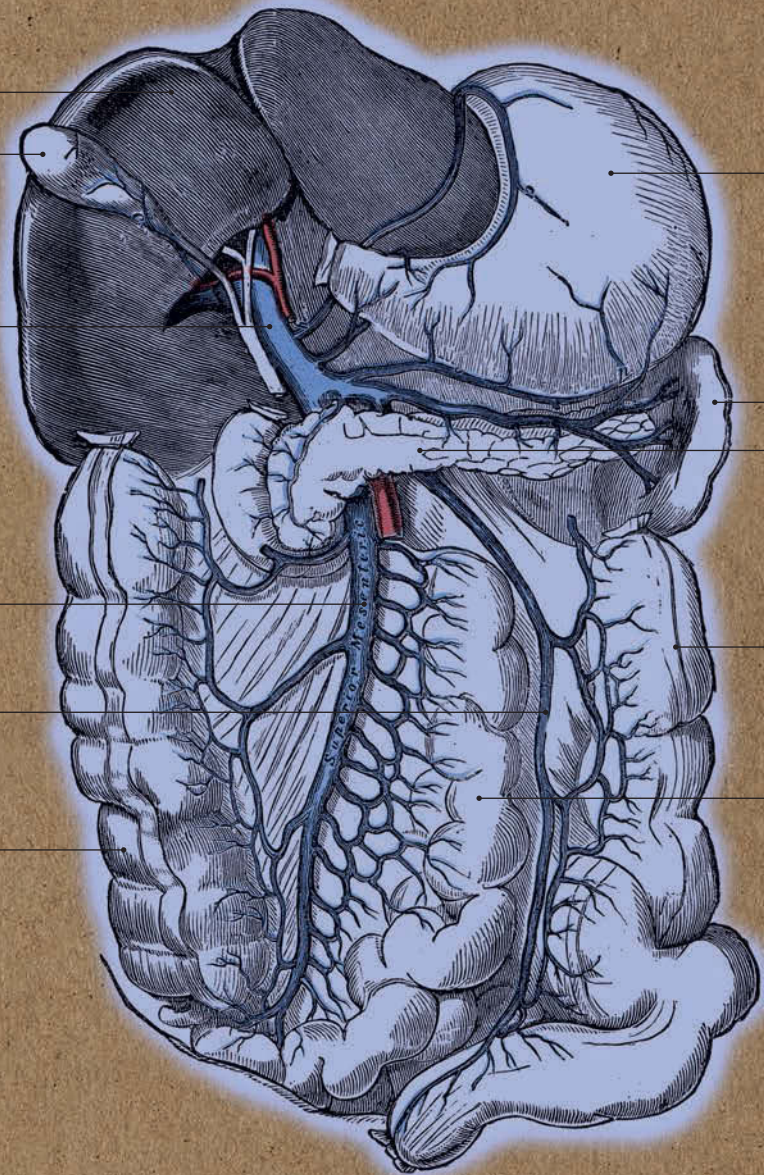

ГЛАВНЫЕ АРТЕРИИ И ВЕНЫ (с. 66)

МИКРОЦИРКУЛЯЦИЯ (с. 68)

### АВТОР ТЕКСТА

Эндрю Т. Чейтор

*Длина воротной вены — около 8 см; она содержит три четверти крови, циркулирующей в системе портального кровообращения печени, а остальную кровь несут печеночные артерии.*



Печень

Желчный  
пузырь

Воротная  
вена

Желудок

Селезенка

Поджелудочная  
железа

Верхняя  
брыжеечная  
вена

Нижняя  
брыжеечная  
вена

Восходящая  
ободочная  
кишка

Нисходящая  
ободочная  
кишка

Тощая  
кишка

### СИСТЕМА ПОРТАЛЬНОГО КРОВООБРАЩЕНИЯ





# СЕЛЕЗЕНКА

## Анатомия за 30 секунд

### 3-СЕКУНДНЫЙ НАДРЕЗ

Селезенка фильтрует кровь, удаляя болезненные бактерии и поврежденные красные кровяные тельца (эритроциты).

Ее паренхима состоит из красной и белой пульпы (мякоти).

### 3-МИНУТНОЕ ВСКРЫТИЕ

Если в костном мозге нарушается процесс кроветворения, его роль берет на себя селезенка, начиная функционировать, как во внутриутробном периоде, т. е. вырабатывать эритроциты. После травм и сильной кровопотери она сокращается, таким образом вовлекая в кровообращение дополнительный объем крови. Большую или травмированную селезенку можно удалить — на работе организма это не отразится. Однако в отсутствие селезенки сопротивляемость инфекционным заболеваниям снижается.

### Селезенка находится в левом

подреберье; ее выпуклая наружная поверхность соприкасается с диафрагмой, а вогнутая внутренняя поверхность обращена к желудку, нисходящей ободочной кишке, хвосту поджелудочной железы, левой почке. Широкий конец селезенки проецируется на грудную клетку между 9-м и 11-м ребрами. Вес селезенки — до 150 г, а длина — приблизительно 12 см (примерно со сжатый кулак). Ворота селезенки — это место входа селезеночной артерии и нервов селезеночного сплетения и выхода селезеночной вены и лимфатических сосудов. Паренхима селезенки состоит из красной и белой пульпы. Красная пульпа пронизана большим количеством капилляров, из которых кровь изливается в ткань и просачивается сквозь нее. Это дает возможность макрофагам уничтожить эритроциты, жизненный цикл которых подошел к концу. Белая пульпа представляет собой скопление лимфоидной ткани, синтезирующей антитела. Травмы брюшной полости часто приводят к разрыву селезенки. При этом лечение требуется незамедлительно, так как в брюшную полость может излиться большое количество крови.

### СОПУТСТВУЮЩАЯ ТЕМА

ЛИМФАТИЧЕСКАЯ СИСТЕМА (с. 100)

### 3-СЕКУНДНАЯ БИОГРАФИЯ

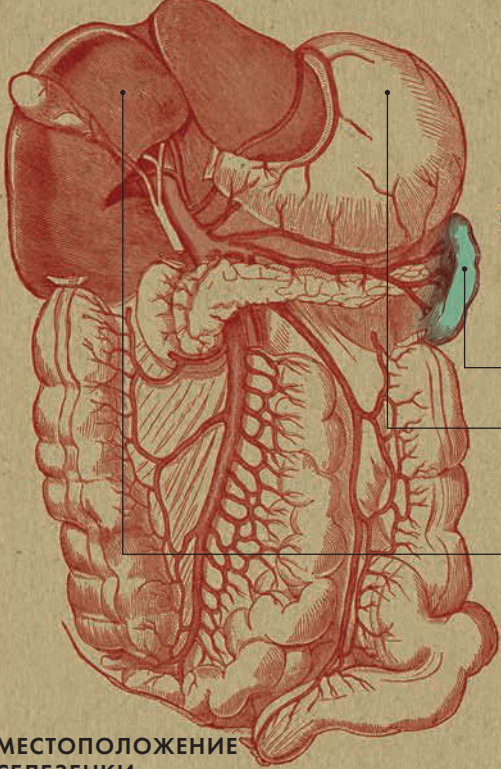
РУДОЛЬФ ВИРХОВ (1821—1902)

Немецкий патологоанатом

### АВТОР ТЕКСТА

Джо Бишоп

*На месте — в верхнем левом углу брюшной полости — селезенку удерживают две крупные связки, соединяющие ее с желудком и левой почкой.*



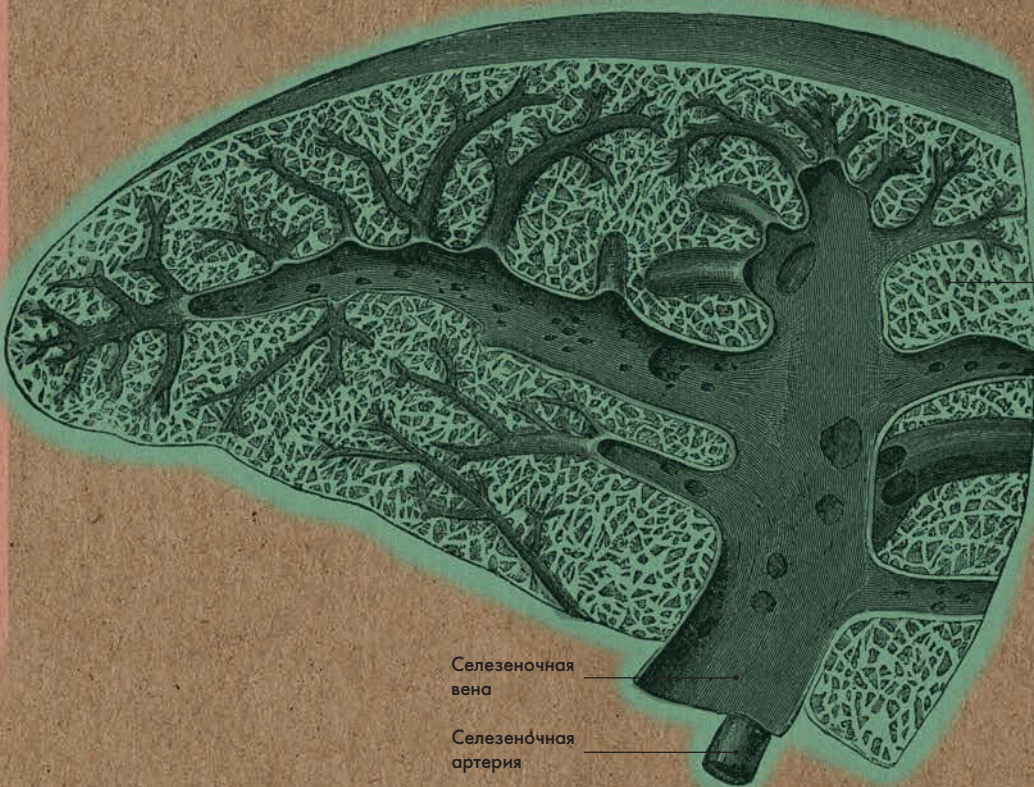
Селезенка

Желудок

Печень

МЕСТОПОЛОЖЕНИЕ  
СЕЛЕЗЕНКИ

ПОПЕРЕЧНЫЙ РАЗРЕЗ СЕЛЕЗЕНКИ



Пульпа

Селезеночная  
вена

Селезеночная  
артерия





1578

Родился в Фолкстоне, графство Кент

1597

Оканчивает Гонвилл-энд-Киз колледж при Кембриджском университете

1604

Вступает в Лондонскую коллегия врачей

1609

Зачислен в штат лондонской больницы святого Варфоломея

1613

Избран смотрителем коллегии врачей, в чьи обязанности входило рассмотрение кандидатур претендентов на вступление в коллегия и поддержание профессиональных стандартов во врачебном деле

1615—1656

Назначен лектором Ламлианских чтений в коллегии врачей. На протяжении семи лет проводит публичные лекции

1616

В лекциях по анатомии впервые излагает свои идеи по поводу системы кровообращения

1618

Назначен придворным врачом короля Якова I

1625

Переизбран на пост смотрителя коллегии врачей

1628

Публикует свои теории вopusе *Exercitatio Anatomica de Motu Cordis et Sanguinis in Animalibus* («Анатомическое исследование о движении сердца и крови у животных»)

1632


Назначен придворным врачом короля Карла I

1654

Избран президентом Лондонской коллегии врачей, но отказывается от назначения из-за болезни

1657

Умер в Рохамптоне, Лондон; похоронен в Хэмпстеде, Эссекс



# УИЛЬЯМ ГАРВЕЙ

**Уильяма Гарвея можно наз-**вать Галилеем медицинской науки. (Очень хочется верить, что они встречались, так как находились в Риме в одно и то же время — в 1636 году.) Гарвей впервые описал систему кровообращения и роль сердца — насоса, приводящего эту систему в действие, тем самым опровергнув преобладающее в ту эпоху представление, основанное на теориях Галена (см. с. 114—115). Поместив сердце в центр своей системы, он создал элегантную теорию, аналогичную галилеевской гелиоцентрической. В отличие от Галилея, Гарвей не навлек на себя папский гнев, но в определенном роде настроил против себя весь медицинский истеблишмент того времени. Многие врачи заявили, что предпочтут «ошибаться, но остаться с Галеном, чем утверждать истину, перейдя на сторону Гарвея». Тем не менее Гарвей сделал успешную карьеру. В 1604 году он женился на Элизабет Браун, дочери Ланселота Брауна, придворного врача при Елизавете I, а впоследствии и при ее наследнике Якове I. К моменту публикации своих теорий Гарвей занял пост лейб-медика при короле Карле I, и большинство аристократов стали его клиентами. Он также занимал престижные посты в Лондонской коллегии врачей и был, по сути, управляющим больницы святого Варфо-

ломея, где основал отдел помощи неимущим. Таким образом, его позиция революционера от медицины не привела к тому, что ему пришлось прозябать в безвестности.

Идейным вдохновителем Гарвея был его наставник из Падуанского университета Иероним Фабриций — тот изучал односторонние клапаны сердца. Гарвей развил его идеи, заключив, что по системе вен осуществляется возврат крови к сердцу (а не рассеивание ее каким-то образом через кожные покровы), а легкие являются органом, ответственным за обогащение крови кислородом, а не просто охлаждающим механизмом, и, следовательно, артериальная кровь является не «новой» (как считал Гален), а всего лишь заново насыщенной кислородом. За неимением достаточно мощных микроскопов Гарвей не мог увидеть капилляры, однако догадывался об их существовании (см. с. 62—67). Он также просчитал частоту сердцебиения и количество крови, проходящей через сердце за один цикл.

По иронии судьбы причиной смерти Гарвея стало кровоизлияние в мозг, вызванное подагрой. При больнице святого Варфоломея действует исследовательский институт, названный в его честь, а в Ашфорде (графство Кент) его именем названа современная больница.



# ЛЕГКИЕ

## Анатомия за 30 секунд

### Легкие расположены в грудной

полости по обе стороны от сердца. По форме каждое легкое напоминает усеченный конус, верхушка которого направлена к шее, а основание — к куполу диафрагмы. Помимо диафрагмальной, легкие имеют реберную и средостенную поверхности. На последней расположены ворота легких, через которые входят легочные артерии, бронхи и нервы и выходят легочные вены и лимфатические сосуды. Правое легкое делится на три доли — верхнюю, среднюю и нижнюю. Последние две отделяет друг от друга косая междолевая борозда, а верхнюю долю от средней — горизонтальная междолевая борозда. Левое легкое меньше правого, и его две доли — верхняя и нижняя — отделены друг от друга косой бороздой. Доли легких состоят из сегментов, а те, в свою очередь, из вторичных долек. В верхушку каждой дольки входит дольковый бронх, который разделяется на терминальные, а затем на респираторные бронхиолы. Последние образуют разветвленные альвеолярные ходы, на конце которых находятся альвеолярные мешочки с альвеолами, густо оплетенными кровеносными сосудами. Через стенки капилляров и альвеол и происходит газообмен.

### 3-СЕКУНДНЫЙ НАДРЕЗ

В легких кислород из вдыхаемого воздуха проникает в кровь, а углекислый газ, попадающий в легкие с кровью, выдыхается.

### 3-МИНУТНОЕ ВСКРЫТИЕ

Каждое легкое покрыто серозной оболочкой, называемой плеврой. Parietalный (пристеночный) листок плевры присоединяется к грудной стенке, висцеральный листок — к поверхности легких. Герметичная плевральная полость между ними заполнена небольшим количеством серозной жидкости. Альвеолы легких покрыты сурфактантом, который обеспечивает их поверхностное натяжение и препятствует спадению. У недоношенных детей из-за недостатка сурфактанта могут возникнуть трудности с дыханием. Их подключают к аппарату искусственного дыхания, пока легкие не созреют.

### СОПУТСТВУЮЩИЕ ТЕМЫ

ДЫХАТЕЛЬНЫЕ МЫШЦЫ (с. 56)

БРОНХИАЛЬНОЕ ДЕРЕВО (с. 78)

### 3-СЕКУНДНАЯ БИОГРАФИЯ

КУРТ ФОН НЕЕРГААРД (1887—1947)

Датский врач; описал действие легочного сурфактанта

### АВТОР ТЕКСТА

Джо Бишоп

**Сердце находится в грудной полости между легкими; каждое соединено с сердцем легочной артерией и легочными венами.**

ПРАВОЕ ЛЕГКОЕ

ЛЕВОЕ ЛЕГКОЕ

Верхняя  
доля

Верхняя  
полая  
вена

Средняя  
доля

Нижняя  
доля

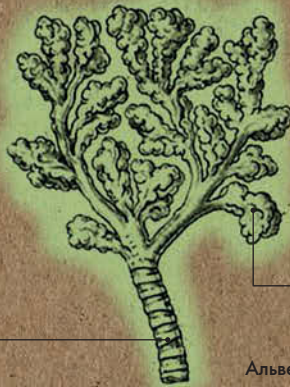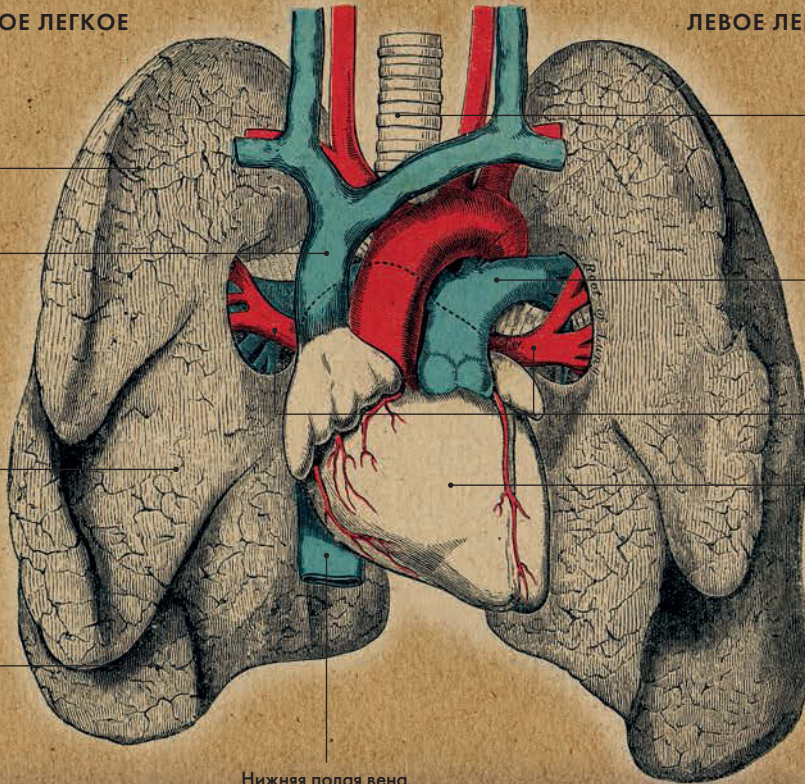
Нижняя полая вена

Трахея

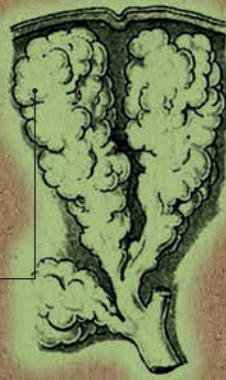Легочная  
артерия

Легочные  
вены

Правый  
желудочек

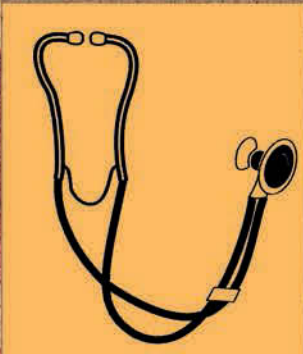

Мелкие  
bronхи



Альвеолы

МЕЛКИЕ БРОНХИ И АЛЬВЕОЛЫ





# БРОНХИАЛЬНОЕ ДЕРЕВО

## Анатомия за 30 секунд

### 3-СЕКУНДНЫЙ НАДРЕЗ

Воздух поступает в легкие через бронхиальное дерево, состоящее из трахеи, правого и левого главного бронха, долевого бронхов, сегментарных бронхов и концевых (терминальных) бронхиол.

### 3-МИНУТНОЕ ВСКРЫТИЕ

У человека приблизительно 300 миллионов альвеол. Площадь их поверхности равна примерно 60 кв. м. В среднем человек совершает примерно 25 000 дыхательных движений в сутки. Легкое действительно очень легкое: если его кусочек положить на воду, он поплывет.

Через трахею (дыхательное горло) воздух поступает из гортани в легкие. Она представляет собой гибкую трубку длиной около 11 см и диаметром около 2,5 см, которая поддерживается хрящами, имеющими форму полумесяцев; ее задняя стенка мягкая, благодаря чему пища легко проходит по пищеводу, расположенному за трахеей. Трахея разветвляется на правый и левый главные бронхи, которые также поддерживаются хрящевыми полукольцами; бронхи через ворота легких входят соответственно в правое и левое легкое. Дальнейшее разветвление бронхиального дерева происходит уже в легочной ткани. Главные бронхи делятся на долевого (три справа и два слева), которые разветвляются на сегментарные, а те — на дольковые. Последние доставляют воздух в так называемые доли легкого. Разветвление продолжается и дальше; каждый раз ветви становятся все уже и уже, как у настоящего дерева — отсюда и название. Одновременно с этим снижается количество хрящевой ткани: в средних бронхах полукольца сменяются на пластины, а в бронхиолах содержатся лишь гладкие мышцы. Газообмен происходит в альвеолярных мешочках, находящихся на конце альвеолярных ходов респираторных бронхиол. Именно здесь кислород попадает в кровоток, а углекислый газ выводится из крови и организма.

### СОПУТСТВУЮЩИЕ ТЕМЫ

ДЫХАТЕЛЬНЫЕ МЫШЦЫ (с. 56)

ЛЕГКИЕ (с. 76)

ГЛОТКА, ГОРТАНЬ И ГОЛОСОВЫЕ СКЛАДКИ (с. 120)

### 3-СЕКУНДНАЯ БИОГРАФИЯ

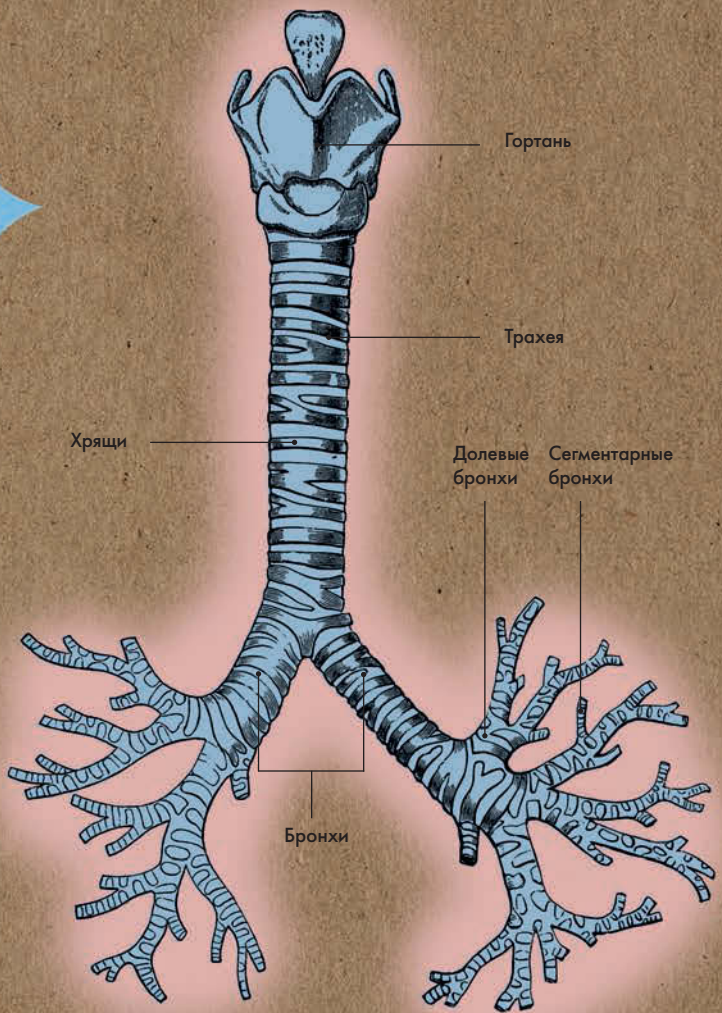
РОБЕРТ БОЙЛЬ (1627–1691)

Англо-ирландский химик, автор закона Бойля

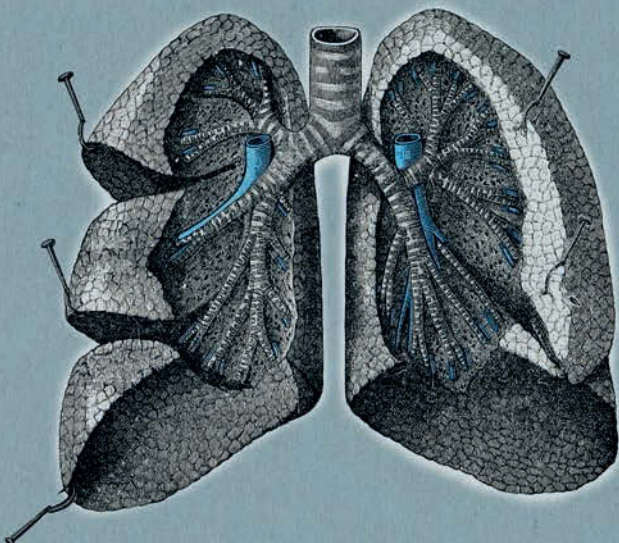
### АВТОР ТЕКСТА

Джо Бишоп

*Правый главный бронх шире и с более крутым уклоном, чем левый; оба продолжают разветвляться вплоть до концевых (терминальных) бронхиол.*



БРОНХИАЛЬНОЕ ДЕРЕВО





**ПИЩЕВАРИТЕЛЬНАЯ  
И МОЧЕВЫДЕЛИТЕЛЬНАЯ СИСТЕМЫ**



## ПИЩЕВАРИТЕЛЬНАЯ И МОЧЕВЫДЕЛИТЕЛЬНАЯ СИСТЕМЫ ГЛОССАРИЙ

**Дольки печени** — структурный элемент печени, образованный гепатоцитами (печеночными клетками), вырабатывающими желчь. Между дольками находятся желчные проточки, которые соединяются в правый и левый печеночные протоки.

**Общий желчный проток** — проток, идущий от желчного пузыря к двенадцатиперстной кишке. Желчный пузырь содержит желчь — вязкую зеленовато-желтую жидкость, вырабатываемую печенью и скапливающуюся в желчном пузыре. Желчь играет важнейшую роль в переваривании пищи, и в особенности — в расщеплении жирных кислот в тонком кишечнике.

**Печеночно-поджелудочная ампула (фатерова ампула)** расположена внутри большого сосочка двенадцатиперстной кишки; здесь соединяются устья общего желчного и вирзунгова протока.

**Вирзунгов проток (также: проток поджелудочной железы)** — выводной проток поджелудочной железы, соединяющийся с общим желчным протоком в печеночно-поджелудочной ампуле и открывающийся в двенадцатиперстную кишку через ее большой сосочек. Проток содержит ферменты, помогающие переваривать пищу.

**Островки Лангерганса** находятся в поджелудочной железе, содержат особые клетки, вырабатывающие гормоны инсулин и глюкагон (первый — понижающий, второй — повышающий содержание сахара в крови), а также соматостатин, который в частности понижает секрецию первых двух гормонов.

**Желудочно-кишечный тракт** — пищеварительный канал, идущий от ротовой полости к заднепроходному отверстию (анусу); в нем под действием ферментов и гормонов осуществляется расщепление и всасывание пищи. Пищеварительный канал состоит из ротовой полости, глотки, пищевода, желудка, тонкого и толстого кишечника. Волнообразные мышечные сокращения, способствующие продвижению пищевого комка по пищеварительному каналу, называются перистальтикой.

**Пищевод** — отдел желудочно-кишечного тракта; мышечная трубка, соединяющая глотку с желудком. По-древнегречески *oisophagos* («входное отверстие для пищи»).

**Привратник желудка** — выходной отдел желудка (пилорический). Другие отделы: входной или кардиальный, тело и дно желудка. Из пилорического отдела желудка частично переваренная жидкая пища (химус или пищевая кашица) через сфинктер привратника продви-



гается в двенадцатиперстную кишку — начальный отдел тонкого кишечника. После этого сфинктер закрывается, препятствуя попаданию оставшихся частиц пищи в тонкий кишечник. Пища поступает в тонкий кишечник примерно через час после легкого обеда; после плотного обеда может пройти и до семи часов.

**Илеоцекальный (подвздошно-слепок-ишечный) клапан** — место соединения подвздошной кишки (последний отдел тонкого кишечника) со слепой (начало толстого кишечника). Толстый кишечник состоит из слепой кишки, восходящей ободочной, поперечной ободочной, нисходящей ободочной, сигмовидной ободочной кишки и прямой кишки с задним проходом (анусом). В толстом кишечнике происходит всасывание воды, витаминов, минеральных веществ и образование каловых масс.

**Ворсинки** — крошечные выступы на внутренних стенках тонкого кишечника. В процессе пищеварения в кровеносные капилляры ворсинок всасываются моносахариды и аминокислоты, а в лимфатические — глицерин и жирные кислоты.

**Прямая кишка** — последний отдел толстого кишечника, расположенный в области таза. Длина прямой кишки около 23 см; она оканчи-

вается двумя сфинктерами — внутренним произвольным и наружным произвольным.

**Корковое вещество** занимает периферические отделы почки и дает небольшие ответвления — почечные столбы; мозговое вещество занимает центральный отдел почки и образует конусообразные почечные пирамиды. Корковое вещество содержит большую часть нефронов (в общем их более 1 млн). В сосудистом клубочке нефрона происходит фильтрация первичной мочи, а в извитом канальце — реабсорбция в кровь из первичной мочи воды с полезными веществами. У человека две почки, расположенные по обе стороны от позвоночника; они фильтруют 1,3 л крови в минуту.

**Пазуха почки** включает в себя большие и малые чашки и почечную лоханку.

**Мочеточники** — две трубки, несущие мочу из почек в мочевой пузырь. Длина мочеточников — приблизительно 30 см.

**Лимфатические узлы (также: лимфатические железы)** — образования округлой или бобовидной формы, расположенные по ходу лимфатических сосудов. Лимфоузлы содержат лейкоциты (белые кровяные тельца), служащие для уничтожения болезнетворных бактерий, чужеродных белков и частиц отмерших клеток.

# ЖЕЛУДОК

## Анатомия за 30 секунд

**Желудок** — один из отделов пищеварительного тракта, следующий за пищеводом (трубкой, несущей пережеванную пищу из ротовой полости). Он расположен в верхнем левом квадранте брюшной полости; от сердца и левого легкого его отделяет диафрагма. Желудок имеет несколько отделов: кардиальный, дно, тело и привратник, или пилорический отдел. Стенки желудка образованы слизистой (внутренней), мышечной (средней) и серозной (наружной) оболочками. Мышечная оболочка состоит из трех слоев мышц, которые обеспечивают такие виды движения, как перистолы и перистальтика. Слизистая оболочка образует большое количество складок, в которых располагаются железы, вырабатывающие желудочный сок: кардиальные, собственные желудочные и пилорические. Желудочный сок состоит из соляной кислоты и ферментов, участвующих в переваривании пищи. После завершения процесса расщепления пищи та перемещается в привратник желудка и через его сфинктер продвигается дальше в тонкий кишечник.

### 3-СЕКУНДНЫЙ НАДРЕЗ

В желудке пища под действием желудочного сока превращается в однообразную массу — химус.

### 3-МИНУТНОЕ ВСКРЫТИЕ

Уровень кислотности в желудке может быть равен 1,5рН — это больше, чем у уксуса или лимонного сока, но все же меньше, чем у электролита аккумуляторной батареи! Военный хирург Уильям Бомон (1785—1853) провел эксперимент с пациентом, получившим огнестрельное ранение в живот — он помещал пищу в желудок непосредственно через пулевое отверстие. Это привело к открытию нового компонента желудочного сока, соляной кислоты, и к пониманию, что пищеварение является больше химическим, чем механическим процессом.

### СОПУТСТВУЮЩИЕ ТЕМЫ

ТОНКИЙ КИШЕЧНИК (с. 86)  
ТОЛСТЫЙ КИШЕЧНИК (с. 88)

### 3-СЕКУНДНАЯ БИОГРАФИЯ

УИЛЬЯМ БОМОН  
(1785—1853)

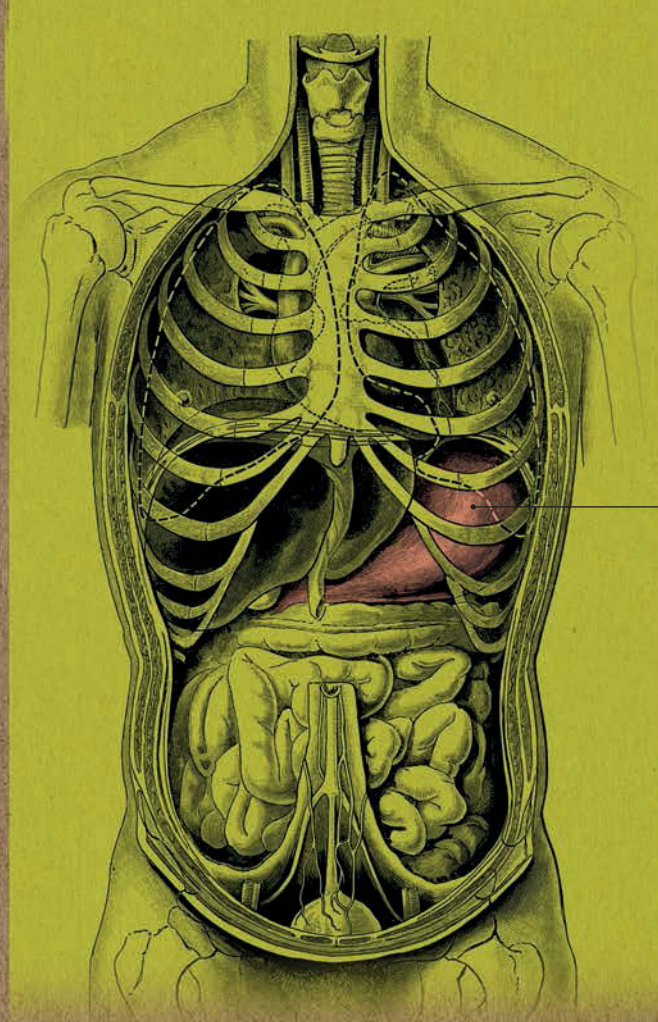
Ученый, изучавший пищеварение человека

### АВТОР ТЕКСТА

Клэр Франс Смит

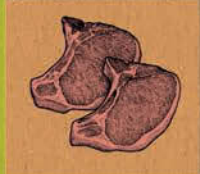**Объем пустого желудка взрослого человека составляет примерно 500 мл, после приема пищи он может увеличиться до 1,5 л.**





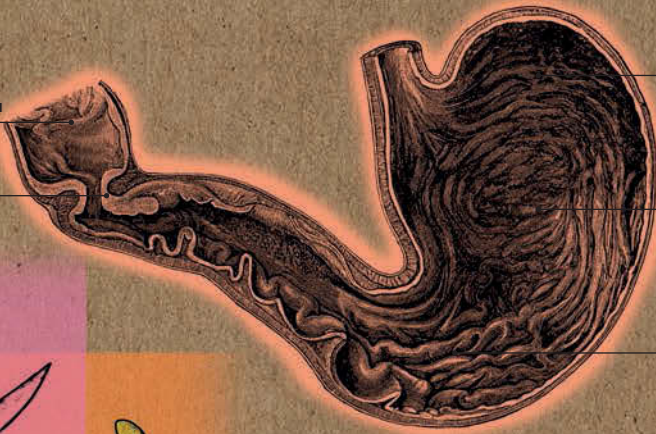Желудок

МЕСТОПОЛОЖЕНИЕ ЖЕЛУДКА



Двенадцатиперстная  
кишка


Привратник



Дно

Тело

Складки



ЖЕЛУДОК В ПОПЕРЕЧНОМ РАЗРЕЗЕ



# ТОНКИЙ КИШЕЧНИК

## Анатомия за 30 секунд

### Следующим после желудка

участком пищеварительного тракта является тонкий кишечник, имеющий три отдела: двенадцатиперстную, тощую и подвздошную кишку. Общий желчный и вирзунгов протоки выбрасывают в двенадцатиперстную кишку желчь и панкреатический сок, которые содержат ферменты, способствующие пищеварению. Функция тощей и подвздошной кишки — всасывание питательных веществ из химуса. Внутренняя оболочка тонкого кишечника образует поперечные складки с миллионами крошечных выступов (ворсинок), которые увеличивают площадь всасывательной поверхности. Четкой разделительной полосы между тощей и подвздошной кишками не существует, хотя последняя обычно меньше в диаметре. Кроме того, она содержит лимфоидные участки — т. н. пейеровы бляшки, — выполняющие защитную функцию: они участвуют в формировании иммунной реакции на любые потенциально вредоносные элементы внешней среды. Тонкий кишечник очень длинный — около 7 м; он прикреплен к задней стенке брюшной полости мембраной — т. н. брыжейкой. Нижний отдел тонкого кишечника (подвздошная кишка) оканчивается илеоцекальным (подвздошно-слепокишечным) клапаном.

### 3-СЕКУНДНЫЙ НАДРЕЗ

Тонкий кишечник — отдел пищеварительного тракта, следующий сразу за желудком; в нем происходит усвоение питательных веществ.

### 3-МИНУТНОЕ ВСКРЫТИЕ

Стенки двенадцатиперстной кишки содержат бруннеровы железы, названные в честь Иоганна Конрада Бруннера (1653—1727) — ученого, впервые описавшего их действие. Эти железы продуцируют щелочной секрет, служащий для нейтрализации кислоты желудочного сока и защиты слизистой тонкого кишечника. Кольцевые мышцы пищеварительного тракта ритмично сокращаются, продвигая пищевую кашицу (химус) по отделам. Это означает, что способность человека к перевариванию пищи сохраняется, даже если он находится в перевернутом положении — головой вниз.

### СОПУТСТВУЮЩИЕ ТЕМЫ

ЖЕЛУДОК  
(с. 84)

ТОЛСТЫЙ КИШЕЧНИК  
(с. 88)

### 3-СЕКУНДНАЯ БИОГРАФИЯ

ИОГАНН КОНРАД  
БРУННЕР  
(1653—1727)

Швейцарский анатом

### АВТОР ТЕКСТА

Клэр Франс Смит

*Микроскопические ворсинки увеличивают площадь стенок тонкого кишечника, что способствует лучшему поглощению питательных веществ.*



Желудок

Двенадцатиперстная  
кишка

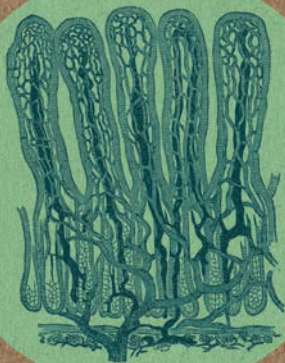
Толстый  
кишечник

Тощая  
кишка

Подвздошная  
кишка



**ВОРСИНКИ НА СТЕНКАХ  
ТОНКОГО КИШЕЧНИКА**



**МЕСТОПОЛОЖЕНИЕ ТОНКОГО КИШЕЧНИКА**



# ТОЛСТЫЙ КИШЕЧНИК

## Анатомия за 30 секунд

### 3-СЕКУНДНЫЙ НАДРЕЗ

В толстом кишечнике происходит всасывание воды, витаминов и минеральных веществ из химуса и образование каловых масс.

### 3-МИНУТНОЕ ВСКРЫТИЕ

Аппендикс — червеобразный отросток слепой кишки — является своего рода «хранилищем» бактерий, содержащихся в толстом кишечнике. У людей с удаленным аппендиксом, переболевших инфекционным заболеванием, микрофлора кишечника восстанавливается плохо. Длина слепой кишки человека — около 10 см, а у животных слепая кишка и аппендикс могут быть очень длинными; к примеру, длина слепой кишки у лошади приблизительно 1 м. Она содержит ферменты, необходимые для переваривания растительной пищи.

### Толстый кишечник состоит из

слепой, восходящей ободочной, поперечной ободочной, нисходящей ободочной, сигмовидной ободочной и прямой кишки. Слепая кишка похожа на мешок, в который впадает подвздошная кишка тонкого кишечника; они отделены друг от друга илеоцекальным (подвздошно-слепокишечным) клапаном. Слепая кишка переходит в восходящую ободочную кишку. Восходящая, поперечная и нисходящая ободочные кишки огибают тонкий кишечник; сигмовидная ободочная кишка имеет форму петли и переходит в прямую кишку. Стенки толстого кишечника состоят из слизистой, мышечной и серозной оболочек. Мышечная оболочка имеет два слоя — наружный продольный (собранный в ленты) и внутренний круговой, образующий гаустры (вздутия). На серозной оболочке толстого кишечника расположены салниковые отростки, наполненные жиром. Их функция неизвестна; возможно, они являются частью иммунной системы организма. В отличие от тонкого кишечника, слизистая толстого не имеет ворсинок, а находящиеся здесь либеркюновы железы длиннее и содержат больше клеток, вырабатывающих слизь. В толстом кишечнике происходит всасывание воды, витаминов и минеральных веществ.

### СОПУТСТВУЮЩИЕ ТЕМЫ

ЖЕЛУДОК  
(с. 84)

ТОНКИЙ КИШЕЧНИК  
(с. 86)

### 3-СЕКУНДНАЯ БИОГРАФИЯ

ИОАНН НАТАНИЕЛЬ  
ЛИБЕРКЮН  
(1711—1756)

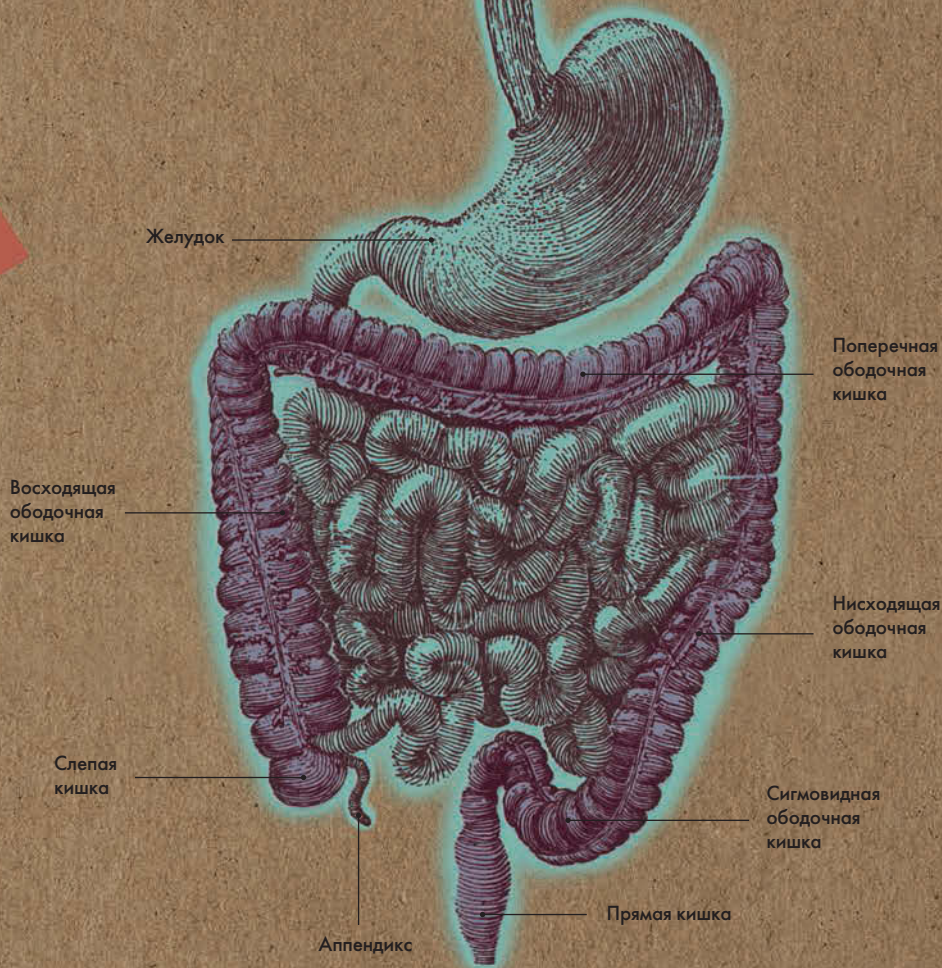
Немецкий анатом

### АВТОР ТЕКСТА

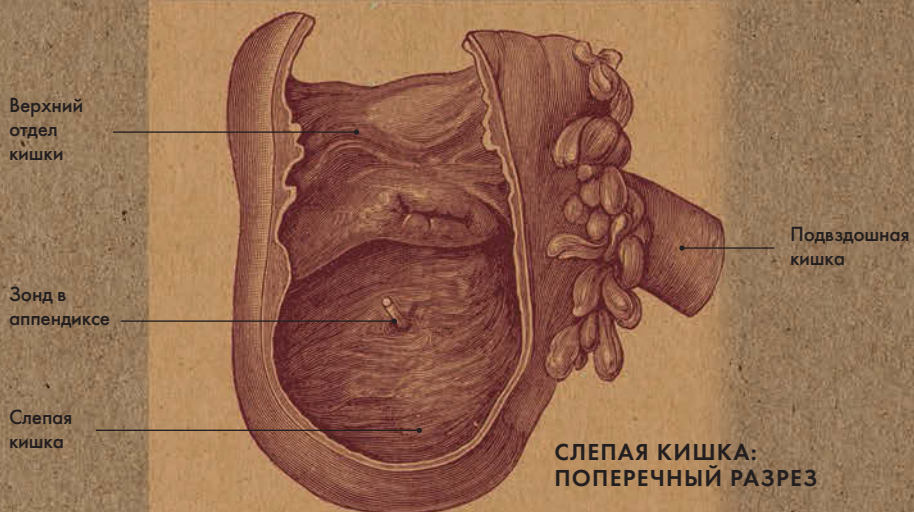
Клэр Франс Смит

*Толстый кишечник гораздо короче тонкого: его длина всего 1,5 м. Он называется толстым, так как шире тонкого примерно в 2 раза.*





### МЕСТОПОЛОЖЕНИЕ ТОЛСТОГО КИШЕЧНИКА



# ПЕЧЕНЬ И ЖЕЛЧНЫЙ ПУЗЫРЬ

## Анатомия за 30 секунд

### 3-СЕКУНДНЫЙ НАДРЕЗ

Печень — крупнейшая железа в организме; она является биологическим фильтром и депо крови. Желчный пузырь — это резервуар желчи, которую вырабатывает печень.

### 3-МИНУТНОЕ ВСКРЫТИЕ

Поскольку именно в печени происходит обезвреживание токсинов, образовавшихся в организме или попавших в него экзогенным путем, она крайне уязвима. При повреждениях печени оставшиеся печеночные клетки могут начать делиться, — таким образом утраченные ткани заменяются новыми, а функциональность печени восстанавливается. Желчный пузырь необходим не только для хранения желчи, но и для поглощения из нее воды. В результате желчь становится более концентрированной и лучше расщепляет жиры.

Печень находится в правом верхнем квадранте брюшной полости, непосредственно под диафрагмой. Серповидной связкой ее верхняя поверхность делится на неравные правую и левую доли; на нижней поверхности находятся три борозды, разделяющие ее на четыре доли — левую, правую, квадратную и хвостатую. Печень отвечает за обезвреживание токсических веществ, выработку желчи, синтез белков крови, холестерина, образование и запасание глюкозы в виде гликогена и др. Кровь в печень поступает через воротную вену (80 процентов) и печеночную артерию (20 процентов). Структурной единицей печени является долька (гепатон), состоящая из печеночных клеток (гепатоцитов). В них венозная кровь очищается от токсинов и возвращается в сердце по нижней полой вене. Также гепатоциты вырабатывают желчь, которая по протокам сливается в левый и правый печеночные протоки, а затем по пузырному протоку поступает в желчный пузырь. Последний расположен на нижней поверхности печени и служит для сбора и хранения желчи — вязкой зеленовато-желтой жидкости, участвующей в расщеплении жиров. При поступлении химуса в двенадцатиперстную кишку стимулируется выработка холецистокинина — гормона, вызывающего сокращение и опорожнение желчного пузыря.

### СОПУТСТВУЮЩИЕ ТЕМЫ

ТОНКИЙ КИШЕЧНИК  
(с. 86)

ПОДЖЕЛУДОЧНАЯ  
ЖЕЛЕЗА  
(с. 92)

### 3-СЕКУНДНАЯ БИОГРАФИЯ

АБРАХАМ ФАТЕР  
(1684—1751)

Немецкий анатом

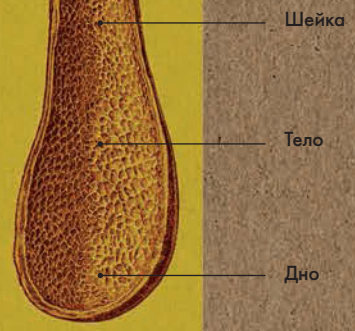
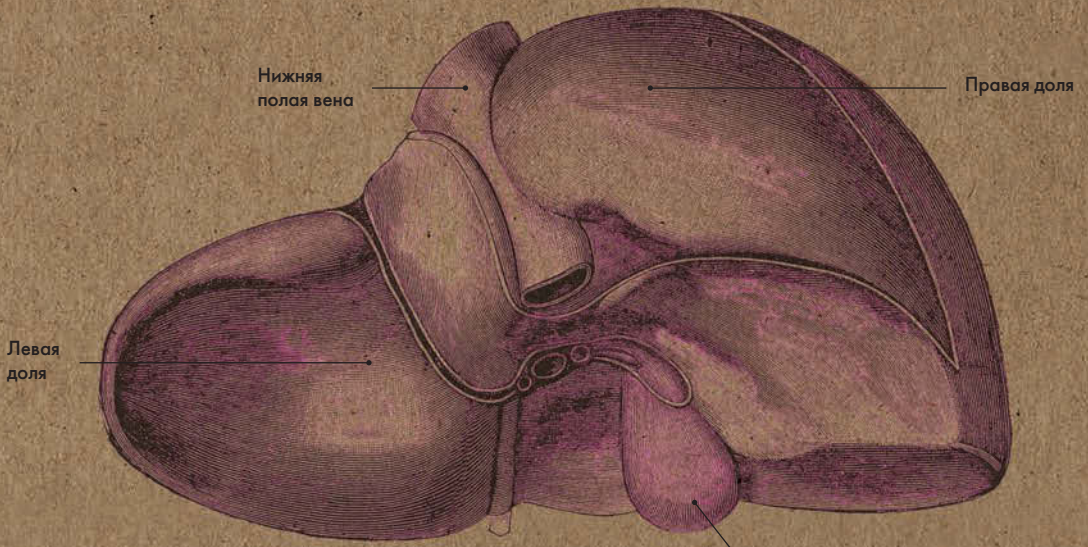
### АВТОР ТЕКСТА

Клэр Франс Смит

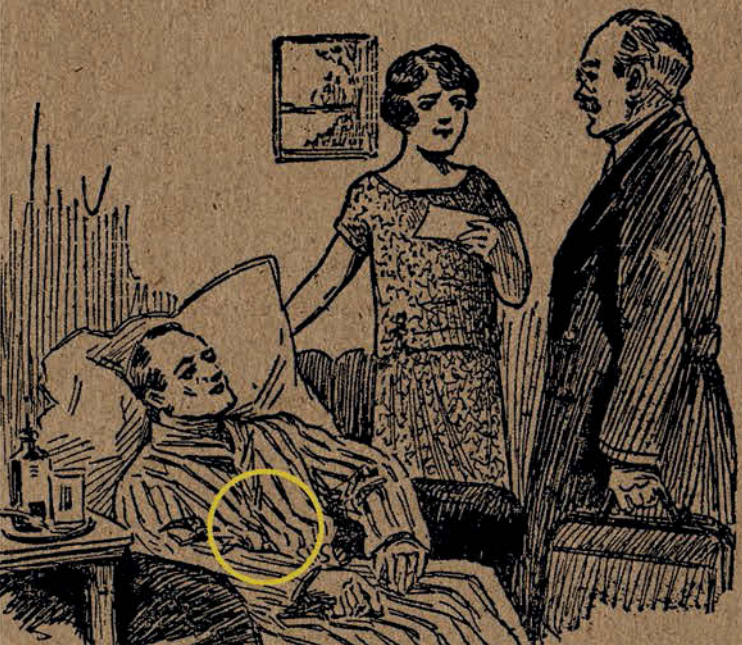
*Нарушение оттока желчи из желчного пузыря приводит к острому холецистититу, что может потребовать хирургического метода лечения. Такая операция называется холецистэктомией.*



# ПЕЧЕНЬ



ЖЕЛЧНЫЙ ПУЗЫРЬ:  
ВИД ИЗНУТРИ



# ПОДЖЕЛУДОЧНАЯ ЖЕЛЕЗА

## Анатомия за 30 секунд

**Поджелудочная железа состоит** из трех отделов: головки, шейки и хвоста. Головка находится в изгибе, образованном двенадцатиперстной кишкой, хвост доходит до ворот селезенки. Поджелудочная железа имеет дольчатое строение; ее клетки делятся на две функциональные группы: экзокринные (внешней секреции) и эндокринные (внутренней секреции). Экзокринные клетки вырабатывают панкреатический сок, содержащий ферменты, способствующие перевариванию пищи. Ферменты поступают в тонкий кишечник по протокам; мелкие протоки сливаются, образуя вирзунгов проток; тот соединяется с общим желчным протоком и открывается в двенадцатиперстную кишку через ее большой сосочек. Эндокринные клетки выбрасывают гормоны непосредственно в кровоток. Панкреатические островки, или островки Лангерганса, содержат два основных вида эндокринных клеток: альфа и бета. Альфа-клетки отвечают за выработку глюкагона, повышающего уровень глюкозы в крови; бета-клетки синтезируют инсулин, снижающий уровень глюкозы в крови. Чтобы поджелудочная железа могла выполнять свою эндокринную функцию и гормоны выбрасывались в кровь, к ней подходят многочисленные артерии и вены.

### 3-СЕКУНДНЫЙ НАДРЕЗ

Поджелудочная железа вырабатывает ферменты, способствующие перевариванию пищи, и гормоны, контролирующие уровень сахара в крови.

### 3-МИНУТНОЕ ВСКРЫТИЕ

Приблизительно у 25 процентов людей вирзунгов проток при впадении в двенадцатиперстную кишку не соединяется с общим желчным протоком; как правило, люди не догадываются об этом, поскольку никаких последствий подобная анатомическая вариация не имеет. Диабет — заболевание, при котором нарушается секреция инсулина поджелудочной железой либо механизмы его взаимодействия с клетками тканей.

### СОПУТСТВУЮЩИЕ ТЕМЫ

ЖЕЛУДОК  
(с. 84)

ПЕЧЕНЬ И ЖЕЛЧНЫЙ ПУЗЫРЬ  
(с. 90)

ЭНДОКРИННАЯ СИСТЕМА  
(с. 126)

### 3-СЕКУНДНАЯ БИОГРАФИЯ

ПАУЛЬ ЛАНГЕРГАНС  
(1847—1888)

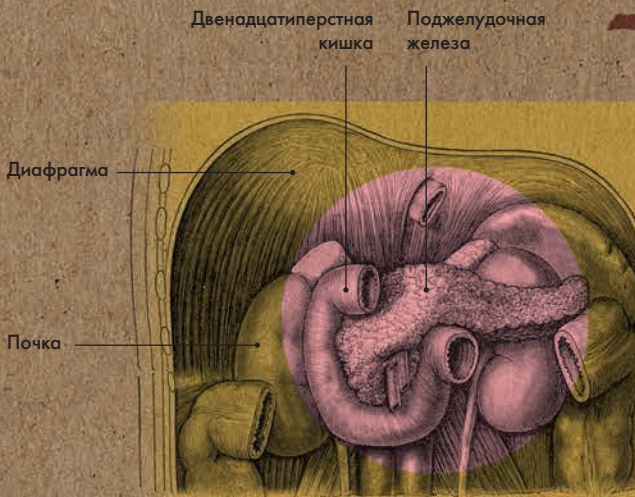
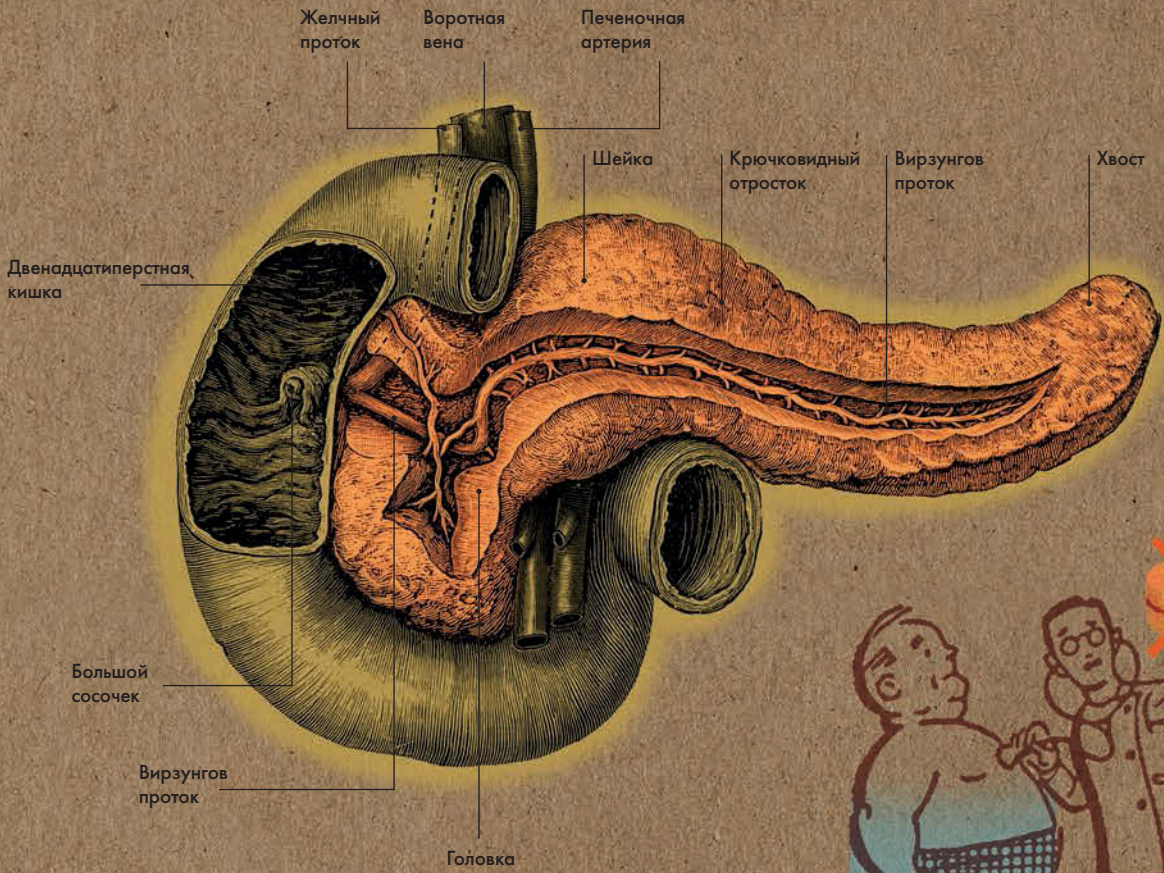
Немецкий патологоанатом

### АВТОР ТЕКСТА

Клэр Франс Смит

**Вирзунгов проток соединяется с общим желчным протоком; вместе они впадают в двенадцатиперстную кишку.**





**МЕСТОПОЛОЖЕНИЕ ПОДЖЕЛУДОЧНОЙ ЖЕЛЕЗЫ**

---

1513 или 1514

Родился в Сан-Северино, Италия

---

1540

Начинает практиковать медицину

---

1547

Становится личным врачом герцога Урбино и его брата, кардинала Джулио делла Ровере

---

1549

Вместе с кардиналом делла Ровере отправляется в Рим

---

1552

Работает над трудом *Tabulae Anatomicae* («Анатомические иллюстрации»), но не публикует его

---

1562

Публикует труд *De Auditus Organus* («Об органе слуха»)

---

1565

Публикует сборник трактатов *Opuscula Anatomica*, посвященных почкам, ушам, зубам и венозной системе, а также два труда в защиту Галена

---

---

1574

Умер

---

1714

Опубликован труд *Tabulae Anatomicae* с комментариями Джованни Мария Ланцизи

---

1744 и 1790

Повторная публикация *Tabulae Anatomicae*





# ЕВСТАХИЙ

**Евстахий был гораздо осмот-** рительнее своего современника Везалия (см. с. 26 — 27); боясь отчуждения со стороны медицинского сообщества, он не публиковал свой труд «Анатомические иллюстрации», и мир узнал о нем лишь спустя сто лет после смерти автора.

Именем этого ученого названа евстахиева труба, или слуховая труба, соединяющая носоглотку со средним ухом, а также евстахиев клапан в правом предсердии. Но кроме этого о Бартоломео Эустахио (Евстахий — его латинизированное имя) известно не так уж много. Дата и место его рождения неточны, и хотя доподлинно известно, что он изучал медицину в Риме, точное название учебного заведения мы не знаем. Однако отец его Мариано точно был врачом, и Бартоломео получил превосходное образование: он обучался древнегреческому, ивриту и арабскому. Известно, что он перевел труды великого персидского философа и врача Абу Али ибн Сины (Авиценны, 980—1037). Бартоломео стал личным врачом герцога Урбино и его брата, кардинала Джулио делла Ровере; эти связи помогли ему занять пост профессора анатомии в римском университете Ла Сапиенца.

Евстахий был первым анатомом, написавшим трактат, целиком посвященный почке, в кото-

ром дал очень точное описание надпочечников. Его считают первым специалистом по сравнительной анатомии: он проводил вскрытие как человеческих трупов, так и трупов животных. Он также изучал анатомию роста и, в частности, первым описал прорезывание зубов у младенцев. Все свои исследования, а также статьи в защиту Галена он опубликовал в труде *Opuscula Anatomica* (1565).

В сотрудничестве с художником Пьером Маттео Пини ученый создал 47 анатомических таблиц. Первые 8 таблиц появились на страницах трактата *Opuscula*, но после выхода этого сборника Евстахий утратил решимость. Опасаясь гнева католической церкви, он спрятал оставшиеся 39 таблиц. Они хранились в семье Пьера Маттео Пини и были опубликованы лишь в 1714 году с комментариями Джованни Мария Ланцизи — лейб-медика папы Климента XI. С художественной точки зрения эти иллюстрации не так безупречны, как рисунки Везалия, однако они чрезвычайно точны. Осмотрительность Евстахия привела к тому, что не его, а Везалия стали считать основателем анатомии. Более того, из-за такого длительного пребывания иллюстраций в безвестности развитие анатомической науки задержалось более чем на 100 лет.

# ПОЧКИ

## Анатомия за 30 секунд

**Почки расположены в брюшной** полости по обеим сторонам от позвоночника (на уровне последнего грудного и двух первых поясничных позвонков). К паренхиме почки подходят почечная артерия и почечная вена. Почка состоит из коркового вещества (почечные столбы), мозгового вещества (конусообразные почечные пирамиды) и почечной пазухи. В корковом веществе находятся начальные отделы нефронов (структурные единицы органа); они отвечают за фильтрацию плазмы крови и образование мочи. Последняя по канальцам нефронов стекает в малые и большие чашки и почечную лоханку. Затем через мочеточник моча поступает в мочевой пузырь. Помимо образования мочи почки выполняют и другие важные функции. Они регулируют осмотическое давление жидкостей организма, а также кислотно-щелочной баланс (рН). Изменение уровня кислотности затрагивает все химические реакции в организме. Кроме того, почки отвечают за выведение метаболитических продуктов распада; они способны выделять глюкозу (при голодании), а также синтезировать гормоны, регулирующие уровень кровяного давления, созревание эритроцитов и кальциевый обмен.

### 3-СЕКУНДНЫЙ НАДРЕЗ

Почки являются главным органом мочеобразования. Они имеют бобовидную форму и расположены в брюшной полости по обе стороны от позвоночника.

### 3-МИНУТНОЕ ВСКРЫТИЕ

Ежедневно почки фильтруют почти 180 л плазмы (бледно-желтой жидкой составляющей крови), однако после реабсорбции первичной мочи остается всего до 2 л вторичной мочи. Увеличению реабсорбции способствует антидиуретический гормон (вазопрессин). Алкоголь тормозит выработку вазопрессина, именно поэтому при употреблении спиртосодержащих напитков потребность в мочеиспускании увеличивается. Это приводит к обезвоживанию организма, вызывает головную боль, тошноту и похмелье.

### СОПУТСТВУЮЩИЕ ТЕМЫ

КРОВЕНОСНАЯ СИСТЕМА (с. 62)

ГЛАВНЫЕ АРТЕРИИ И ВЕНЫ (с. 66)

МОЧЕВОЙ ПУЗЫРЬ (с. 98)

### 3-СЕКУНДНАЯ БИОГРАФИЯ

ФРИДРИХ Г. Я. ГЕНЛЕ (1809—1885)

Немецкий физиолог, патологоанатом и анатом, открывший петлю Генле в нефроне почки

### АВТОР ТЕКСТА

Марина Соудон

*У каждого из нас две почки (каждая длиной чуть менее 10 см), однако человеческий организм способен функционировать и с одной.*

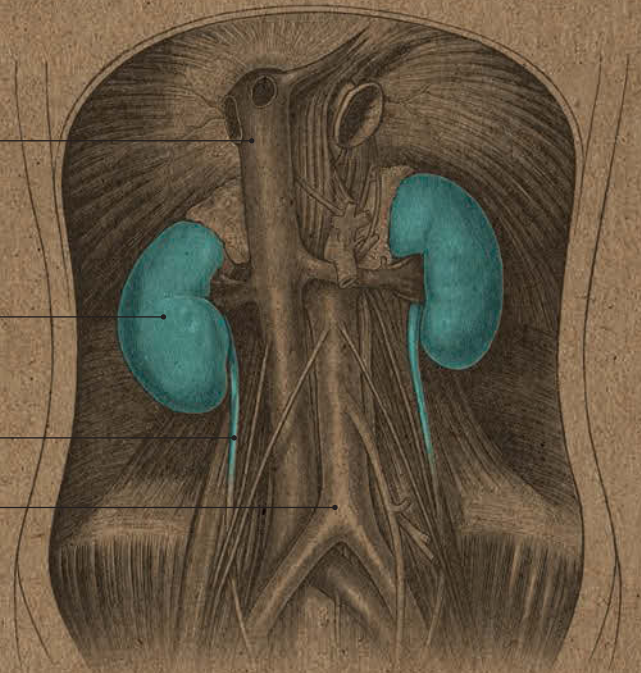


Нижняя  
полая вена

Правая  
почка

Мочеточник

Брюшная  
аорта



### МЕСТОПОЛОЖЕНИЕ ПОЧЕК



Большая  
чашка

Малая  
чашка

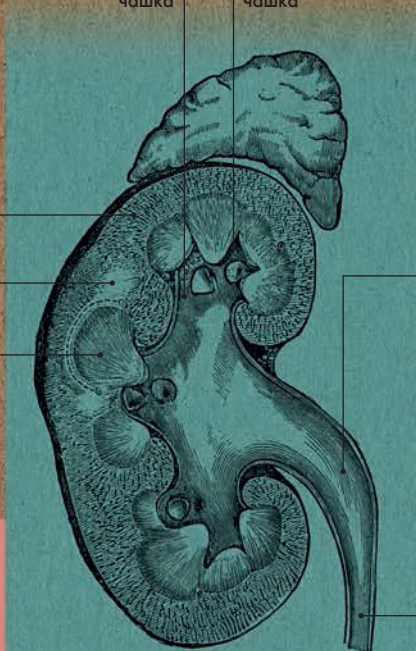Корковое  
вещество

Мозговое  
вещество

Почечная  
пирамида

Почечная  
лоханка

Моче-  
точник



### ПОЧКА В ПОПЕРЕЧНОМ РАЗРЕЗЕ

# МОЧЕВОЙ ПУЗЫРЬ

## Анатомия за 30 секунд

### У взрослого человека мочевого

пузырь расположен на дне таза, а у детей раннего возраста намного выше — почти на три четверти он находится в брюшной полости. Мочевой пузырь представляет собой полый мышечный орган, служащий для накопления мочи. Его мышечная оболочка образована тремя слоями гладких мышечных волокон, при этом наружный и внутренний слои продольные, а средний — круговой. Иннервируется мочевой пузырь обоими отделами вегетативной нервной системы. При парасимпатической стимуляции детрузор сокращается, а сфинктер расслабляется, что приводит к опорожнению мочевого пузыря. Симпатическая стимуляция приводит к противоположному результату. На дне органа находится т. н. треугольник мочевого пузыря. Его вершины образованы устьями мочеточников, по которым моча поступает из почек, и местом выхода уретры, по которой моча покидает мочевой пузырь. Длина мочеиспускательного канала у мужчин приблизительно 20 см; он оканчивается наружным отверстием на головке полового члена. Длина уретры у женщин около 4 см; она открывается в преддверии влагалища.

### 3-СЕКУНДНЫЙ НАДРЕЗ

Мочевой пузырь — полый мышечный орган, служит для накопления мочи, поступающей из почек.

### 3-МИНУТНОЕ ВСКРЫТИЕ

Вместимость мочевого пузыря около 300—600 мл. По мере накопления мочи складки слизистой оболочки органа расправляются, и мочевой пузырь увеличивается. Регуляция функции мочеиспускания осуществляется как рефлекторными, так и произвольными механизмами. При сокращении детрузора и расслаблении сфинктера (гладкие мышцы мочевого пузыря) моча переходит в уретру (мочеиспускательный канал).

### СОПУТСТВУЮЩИЕ ТЕМЫ

ПОЧКИ  
(с. 96)

МЫШЦЫ ТАЗОВОГО ДНА  
(с. 146)

### АВТОР ТЕКСТА

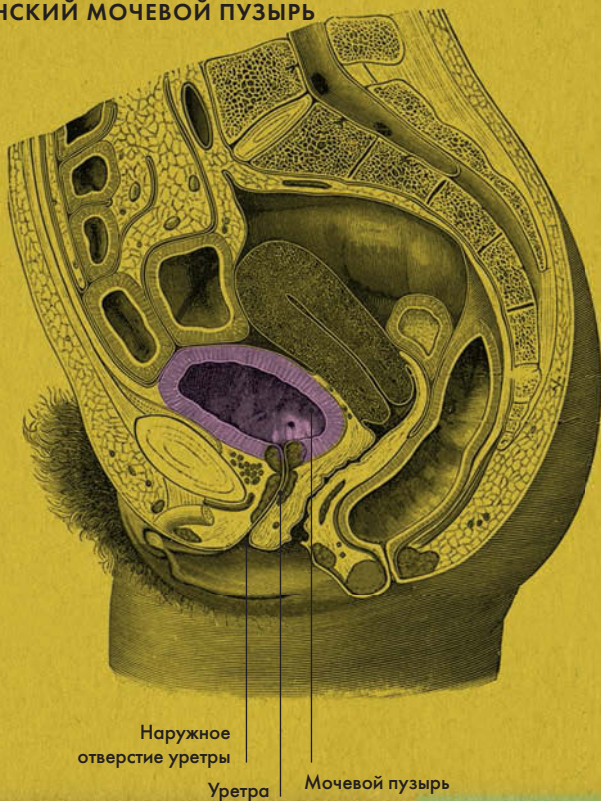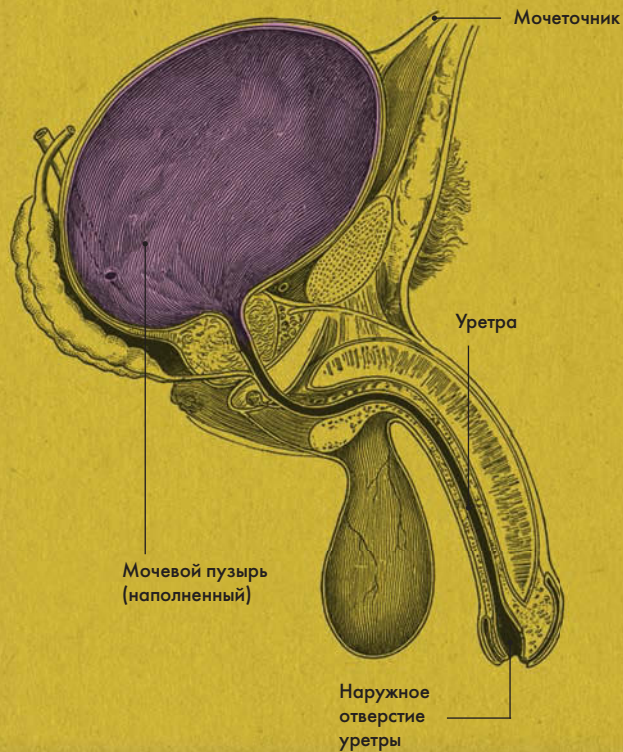
Габриэль М. Финн

*Сверху мочевого пузыря соединен связкой с пупком, снизу — со стенками малого таза и соседними органами.*

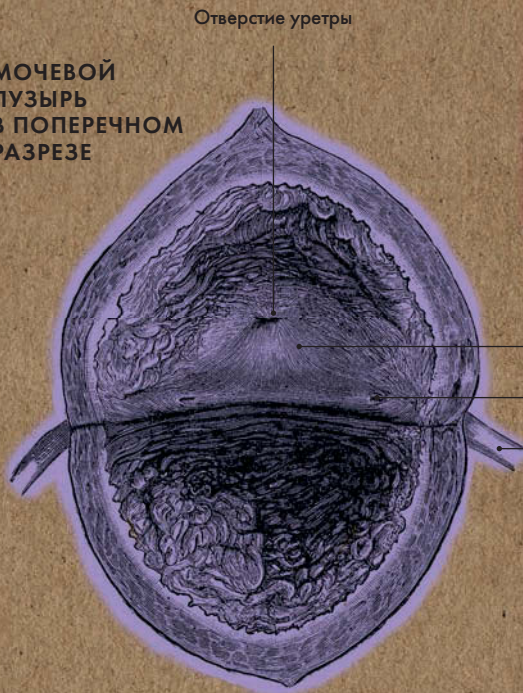


# МУЖСКОЙ МОЧЕВОЙ ПУЗЫРЬ

# ЖЕНСКИЙ МОЧЕВОЙ ПУЗЫРЬ



## МОЧЕВОЙ ПУЗЫРЬ В ПОПЕРЕЧНОМ РАЗРЕЗЕ



- Треугольник мочевого пузыря
- Отверстие мочеточника
- Мочеточник



# ЛИМФАТИЧЕСКАЯ СИСТЕМА

## Анатомия за 30 секунд

**Лимфатическая система** отвечает за всасывание из межклеточного пространства воды, коллоидных растворов белков, эмульсий липидов, за удаление продуктов распада клеток и микробных тел. Она включает в себя лимфатические капилляры, мелкие и крупные сосуды, протоки, стволы, лимфатические узлы и лимфоэпителиальные органы. Лимфатические капилляры (начальное звено) образуют разветвленную сеть практически во всех тканях и органах организма. У лимфатических сосудов стенки более толстые и имеют клапаны, препятствующие обратному току лимфы. Движение лимфы внутри лимфатической системы осуществляется главным образом за счет сжатия сосудов, вызванного сокращением мышц. Лимфоузлы (образования бобовидной или округлой формы) расположены по ходу лимфатических сосудов преимущественно рядом с крупными венами. В зависимости от глубины залегания выделяют поверхностные и глубокие лимфоузлы. В лимфоузлах (а также в красном костном мозге и селезенке) образуются лейкоциты, служащие для уничтожения болезнетворных бактерий, чужеродных белков и частиц отмерших клеток. Крупные лимфатические сосуды соединяются в лимфатические стволы и протоки, по которым лимфа вливается в кровь системы верхней полый вены.

### 3-СЕКУНДНЫЙ НАДРЕЗ

Лимфатическая система является частью сердечно-сосудистой системы и состоит из лимфоносных путей и лимфоэпителиальных органов.

### 3-МИНУТНОЕ ВСКРЫТИЕ

Обычно увеличенные лимфоузлы являются признаком инфекции в организме — бактериальной (например, стрептококк) или вирусной (например, аденовирус). Увеличенные лимфоузлы врачи осматривают очень внимательно, так как иногда этот симптом свидетельствует об онкологическом заболевании.

### СОПУТСТВУЮЩИЕ ТЕМЫ

СЕРДЦЕ  
(с. 64)

ГЛАВНЫЕ АРТЕРИИ  
И ВЕНЫ  
(с. 66)

МИКРОЦИРКУЛЯЦИЯ  
(с. 68)

### 3-СЕКУНДНАЯ БИОГРАФИЯ

ЙОЗЕФ РОТТЕР  
(1857—1924)

Немецкий хирург, первым описавший межгрудные лимфоузлы, впоследствии названные его именем

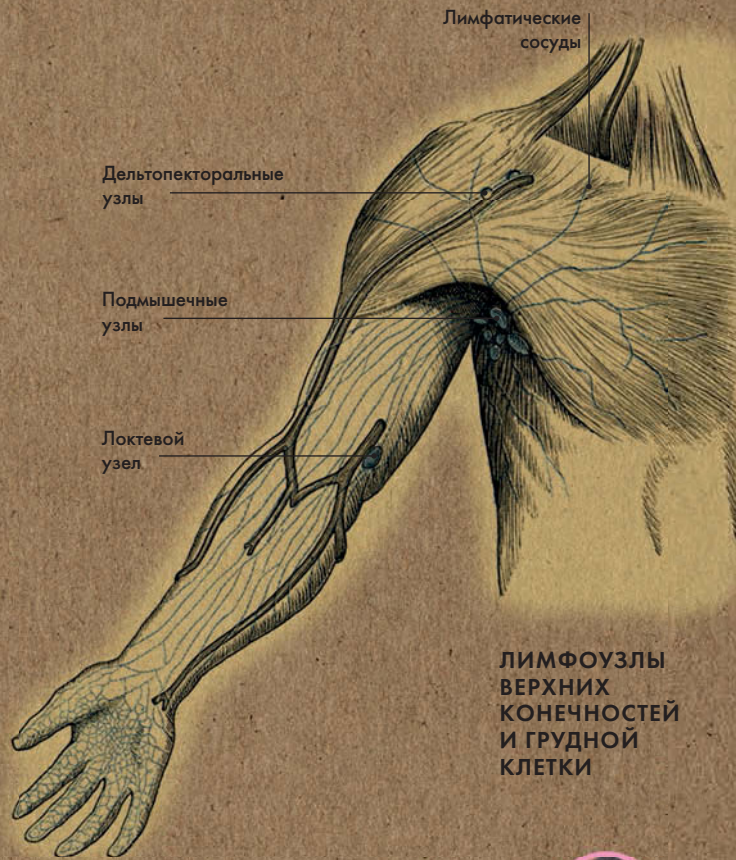
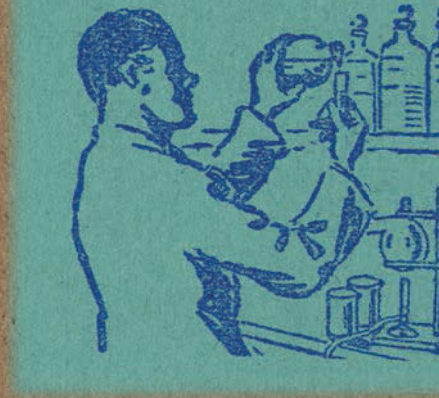
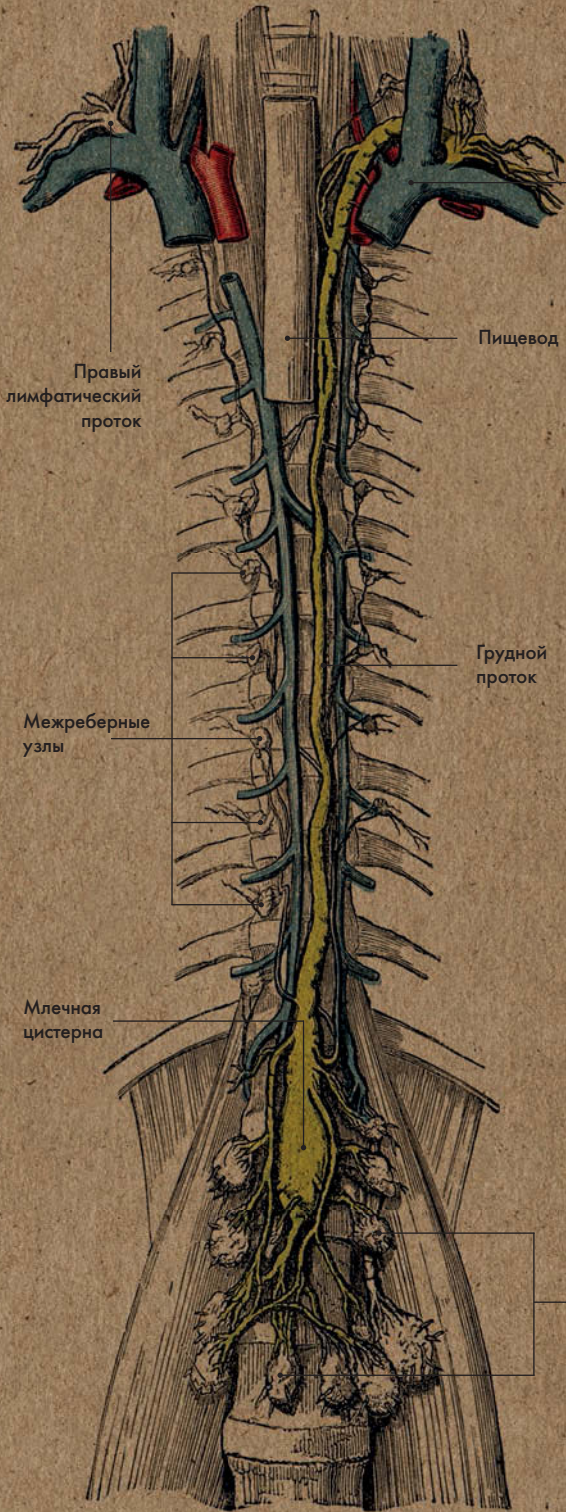
### АВТОР ТЕКСТА

Эндрю Т. Чейтор

*Два главных лимфатических протока — грудной и правый проток — вливаются соответственно в левый и правый венозные углы системы верхней полый вены.*



# ЛИМФАТИЧЕСКИЕ УЗЛЫ ТУЛОВИЩА



## ЛИМФОУЗЛЫ ВЕРХНИХ КОНЕЧНОСТЕЙ И ГРУДНОЙ КЛЕТКИ





# ОРГАНЫ ЧУВСТВ И РЕЧИ





## ОРГАНЫ ЧУВСТВ И РЕЧИ

### ГЛОССАРИЙ

**Дерматом (кожная зона)** — участок кожи, иннервируемый волокнами ближайшего к нему сегмента спинного мозга; назван так же, как соответствующий сегмент. Например, зона T5 иннервируется волокнами, отходящими от сегмента T5. В учебниках по медицине дерматомы изображены в виде цветных полос.

**Эпидермис** — наружный слой кожи, состоящий из пяти клеточных слоев; в самом нижнем из них, базальном, содержатся ростковые клетки кератиноциты, а также клетки Лангерганса, являющиеся частью иммунной системы организма. Толщина эпидермиса на веках всего 0,1 мм, но на подошвах стоп и ладонях может достигать 1 мм.

**Роговица** — передний отдел склеры глазного яблока. Роговица абсолютно прозрачна, так как не содержит кровеносных сосудов. Зато в ней находится множество нервных окончаний. Лимб или край роговицы — место соединения роговицы со склерой.

**Склера** — непрозрачная наружная оболочка глазного яблока; является продолжением роговицы.

**Радужная оболочка** — передний отдел сосудистой оболочки глазного яблока с отвер-

ствием (зрачком) в центре. В зависимости от количества воспринимаемого света зрачок может сужаться и расширяться. Радужка содержит пигментные клетки, обуславливающие цвет глаз.

**Сетчатка** — внутренняя оболочка глазного яблока; содержит светочувствительные фоторецепторные клетки — т. н. колбочки и палочки. В сетчатке около 100 миллионов палочек — рецепторов сумеречного зрения, и около 6 миллионов колбочек — рецепторов яркого света и цвета. По стволу зрительного нерва воспринятые рецепторами импульсы поступают от сетчатки к коре затылочной доли полушарий мозга.

**Хрусталик** — прозрачное круглое тело диаметром приблизительно 10 мм; расположен за радужной оболочкой; фокусирует свет на сетчатку. За хрусталиком находится стекловидное тело (прозрачная студенистая масса из белков), которое вплотную прилегает к сетчатке.

**Носовые раковины** — верхняя и средняя являются отростками решетчатой кости, нижняя — самостоятельной костью. Они разделяют носовую полость на соответствующие ходы — верхний, средний и нижний.

**Обонятельная область** — зона верхнего хода носовой полости; содержит до 25 миллионов обонятельных рецепторов. Нервные импульсы, отправляемые этими рецепторами, интерпретируются мозгом как запахи.

**Ушная раковина** состоит из покрытого кожей хряща, ушная мочка заполнена жиром. Внутреннее отверстие ушной раковины переходит в наружный слуховой проход, длина которого около 2,5 см; он заканчивается барабанной перепонкой. Вся эта структура называется наружным ухом. Функция ушной раковины — направлять звук в слуховой проход.

**Слуховые косточки** — молоточек, наковальня и стремечко; расположены в барабанной полости среднего уха, передают звуковые колебания воздуха во внутреннее ухо.

**Улитка** — извитой каналец, расположенный во внутреннем ухе. Улитка содержит кортиев орган, в котором механические колебания, поступающие из среднего уха, преобразуются в нервные импульсы; затем импульсы по волокнам преддверно-улиткового нерва передаются в височную долю коры полушарий мозга, где и воспринимаются как звуки. Два других отдела внутреннего уха — полу-

кружные каналы и преддверие — отвечают за равновесие.

**Сосочки** находятся на слизистой оболочке языка; бывают грибовидными, желобоватыми и нитевидными. Грибовидные и желобоватые сосочки содержат вкусовые луковицы, благодаря которым язык выполняет свою функцию органа вкуса. Нитевидные сосочки содержат рецепторы тактильной чувствительности.

**Зев** — отверстие, соединяющее ротовую полость с глоткой.



# ДЕРМАТОМ

## Анатомия за 30 секунд

### 3-СЕКУНДНЫЙ НАДРЕЗ

Дерматом (кожная зона) — участок кожи, иннервируемый волокнами ближайшего к нему сегмента спинного мозга.

### 3-МИНУТНОЕ ВСКРЫТИЕ

В клинической практике дерматомы используются для диагностики заболеваний. Так врач может провести ногтем большого пальца (или острым предметом) по спине пациента — от крестцового отдела до шейного параллельно позвоночнику, — и участки, в которых появится изменение чувствительности в виде боли или гиперемии (покраснения), укажут ему на наличие проблем с определенными органами.

В медицинских учебниках кожные зоны (дерматомы) изображаются в виде цветных полос, проходящих по телу человека.

Дерматомом называется участок кожи, который иннервируется волокнами, отходящими от определенного сегмента спинного мозга. Каждая кожная зона имеет то же название, что соответствующий ей сегмент — к примеру, участок кожи, иннервируемый волокнами, отходящими от седьмого шейного сегмента, называется «дерматом С-7». По позвоночнику проходит срединная линия (это воображаемая вертикальная линия, делящая тело на левую и правую половины). Соотносящиеся с нервами дерматомы расположены симметрично справа и слева. Схема расположения кожных зон соответствует расположению спинномозговых нервов: нервы шейного отдела имеют соответствия в голове и верхних конечностях, грудного — в туловище и отдельных участках верхних конечностей, а поясничного и крестцового — в тазу и нижних конечностях. При ряде заболеваний на одной или нескольких кожных зонах может отмечаться изменение чувствительности в виде болевой и температурной гиперестезии.

### СОПУТСТВУЮЩАЯ ТЕМА

СПИННОЙ МОЗГ  
(с. 130)

### 3-СЕКУНДНАЯ БИОГРАФИЯ

ГЕНРИ ГЕД  
(1861—1940)

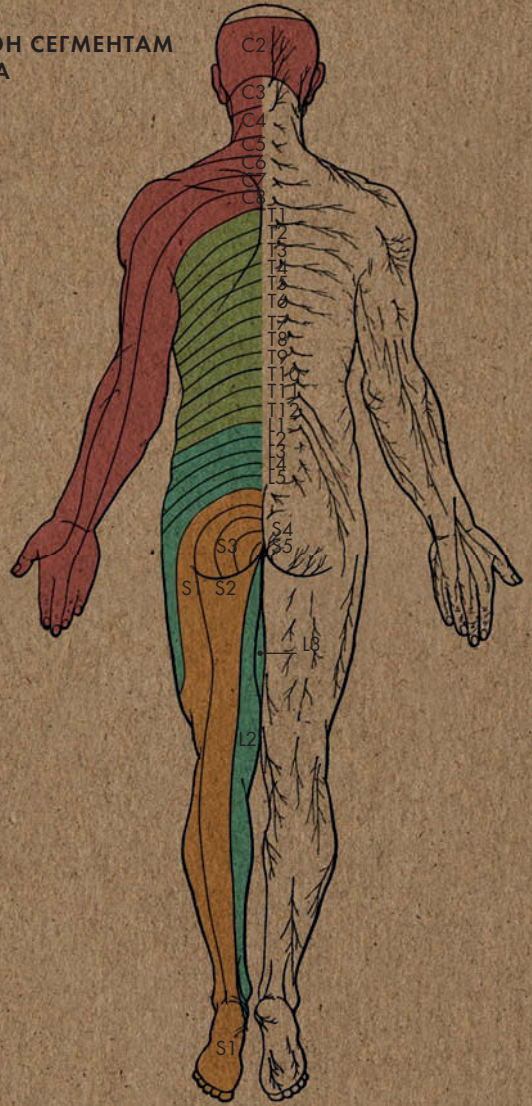
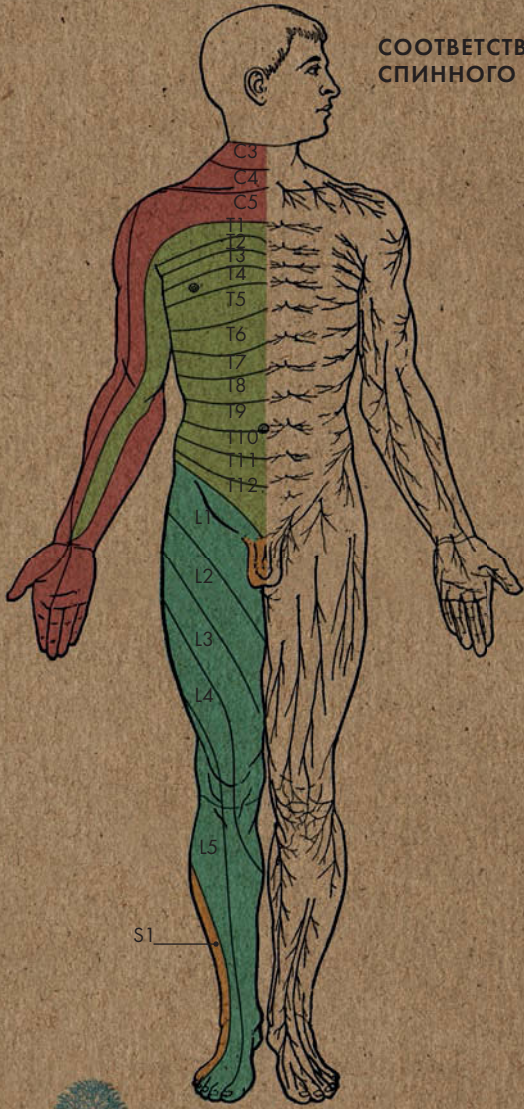
Английский невролог

### АВТОР ТЕКСТА

Габриэль М. Финн

**К важнейшим кожным зонам относят T10 — область пупка, и T4 — область сосков.**

СООТВЕТСТВИЕ ЗОН СЕГМЕНТАМ  
СПИННОГО МОЗГА





# КОЖА, ВОЛОСЫ И НОГТИ

## Анатомия за 30 секунд

### 3-СЕКУНДНЫЙ НАДРЕЗ

Кожа выполняет защитную, терморегуляционную, выделительную, тактильную функции, она участвует в обмене витаминов, особенно витамина D. Волосы и ногти являются производными кожи.

### 3-МИНУТНОЕ ВСКРЫТИЕ

В эпидермисе кожи и волосах содержится пигмент меланин. Он бывает черным (эумеланин) или желто-красным (феомеланин); соотношение этих двух разновидностей определяет цвет кожи и волос. Без меланина волосы приобретают белый цвет — в процессе старения это происходит естественным путем. Отсутствие меланина в коже — необычное явление, но такое случается у альбиносов. При альбинизме пигмент отсутствует также и в радужной оболочке глаз. Ногти рук и ног меланина не содержат.

Кожа состоит из трех слоев — эпидермиса, дермы и гиподермы, или подкожной жировой клетчатки. Кожа содержит поверхностную и глубокую сеть кровеносных и лимфатических сосудов, нервы, потовые и сальные железы, волосяные фолликулы. Клетки эпидермиса постоянно обновляются; на полное обновление требуется примерно 26 дней. Волосы, растущие из фолликул, расположенных в дерме, обнаруживаются почти по всему телу и играют роль терморегулятора, удерживая слой теплого воздуха рядом с кожей. На кончиках пальцев рук и ног находятся ногти — твердые пластины из ороговевшего кератина, достаточно тонкие и пропускающие свет, отражающийся от розового ногтевого ложа (гипонихия), расположенного под ногтевой пластиной. Бледный полукруг у основания ногтя — это лунка, место, где начинает формироваться ноготь. Ногти растут со скоростью примерно 3 мм в месяц (причем на руках быстрее, чем на ногах). Утолщенные ногти с измененной пигментацией свидетельствуют о проблемах со здоровьем.

### СОПУТСТВУЮЩАЯ ТЕМА

ДЕРМАТОМ  
(с. 106)

### 3-СЕКУНДНАЯ БИОГРАФИЯ

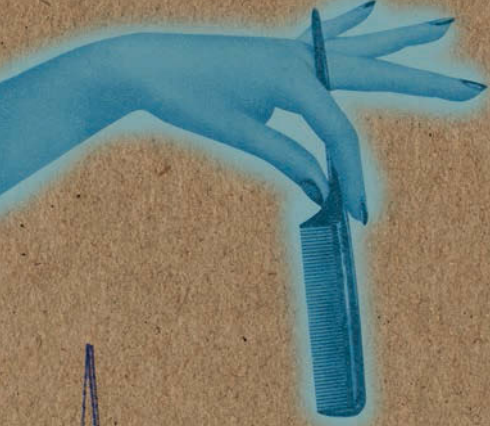
ГАСПАРЕ ТАЛЪЯКОЦЦИ  
(1545—1599)

Итальянский хирург; разработал метод «индийской пластики» (пересадка собственных тканей, срезанных с другой части тела)

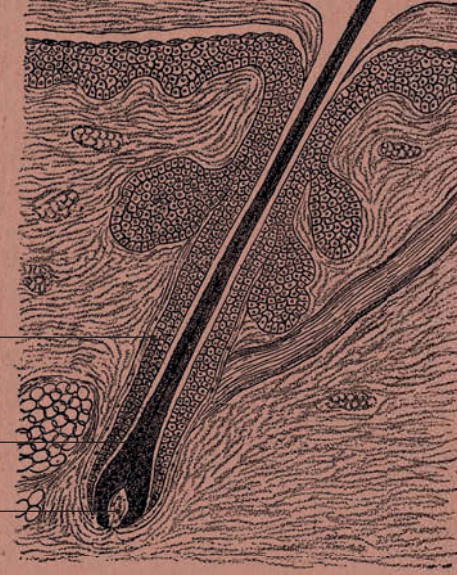
### АВТОР ТЕКСТА

Джудит Барбаро-Браун

**Встречается несколько разновидностей кератина (фибриллярного белка) — именно этим объясняется мягкость волос, эластичность кожи и твердость ногтей.**




**ВОЛОСЯНОЙ Фолликул**

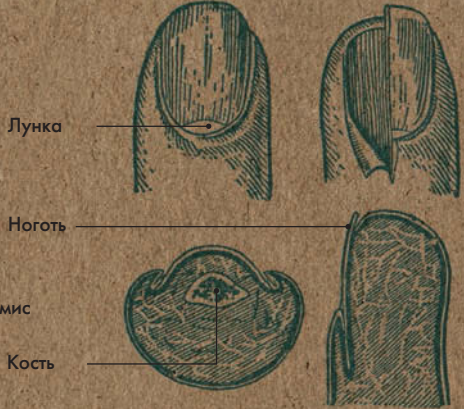


Волосняной фолликул  
 Стержень волоса  
 Волосняной сосочек

**КОЖА: ПОПЕРЕЧНЫЙ РАЗРЕЗ**



Проток потовой железы  
 Эпидермис  
 Проток потовой железы  
 Дерма  
 Потовая железа  
 Артерия  
 Жировая ткань  
 Нервный рецептор  
 Гиподерма



Лунка  
 Ноготь  
 Кость

**НОГОТЬ: ВИД СНАРУЖИ И В РАЗРЕЗЕ**





# ГЛАЗА

## Анатомия за 30 секунд

### 3-СЕКУНДНЫЙ НАДРЕЗ

Глаз является органом восприятия светового раздражения; возникшие на сетчатке импульсы передаются по зрительному нерву к коре затылочной доли головного мозга.

### 3-МИНУТНОЕ ВСКРЫТИЕ

Мы тянемся за носовым платком, когда плачем, так как слезы из глаз стекают и в нос. Слезы содержат фермент, помогающий предотвратить инфекцию, но даже малейшая царапина на глазу может привести к слепоте. Поэтому беречь глаза очень важно.

**Глаза хорошо защищены:** они находятся в костной впадине (глазнице), образованной костями черепа, а ресницы, брови и веки препятствуют попаданию в них чужеродных веществ. Слизистая оболочка роговицы, называемая конъюнктивой, вырабатывает слезь; соединяясь с секрецией слезных желез, та образует слезную жидкость, которая смазывает поверхность глаза. В глазном яблоке различают три оболочки: наружную, состоящую из переднего отдела — роговицы и заднего — склеры; сосудистую с ресничным телом и радужкой; и внутреннюю, или сетчатку, содержащую светочувствительные палочки и колбочки. В центре радужки находится зрачок, через который проходит свет внутрь глазного яблока. При сокращении круговой мышцы радужки зрачок сужается, при сокращении радиальной — расширяется. Проходя через прозрачную роговицу, свет при помощи хрусталика фокусируется на сетчатке. Импульсы от ее фоторецепторных клеток передаются по зрительному нерву к коре затылочной доли головного мозга. За поддержание формы глаза отвечает стекловидное тело (прозрачная студенистая масса из белков), расположенное позади хрусталика, а за скоординированное движение глаз — шесть наружных глазных мышц.

### СОПУТСТВУЮЩИЕ ТЕМЫ

ЧЕРЕП (с. 22)

ЧЕРЕПНО-МОЗГОВЫЕ НЕРВЫ (с. 136)

### 3-СЕКУНДНАЯ БИОГРАФИЯ

ГАРОЛЬД РИДЛИ (1906—2001)

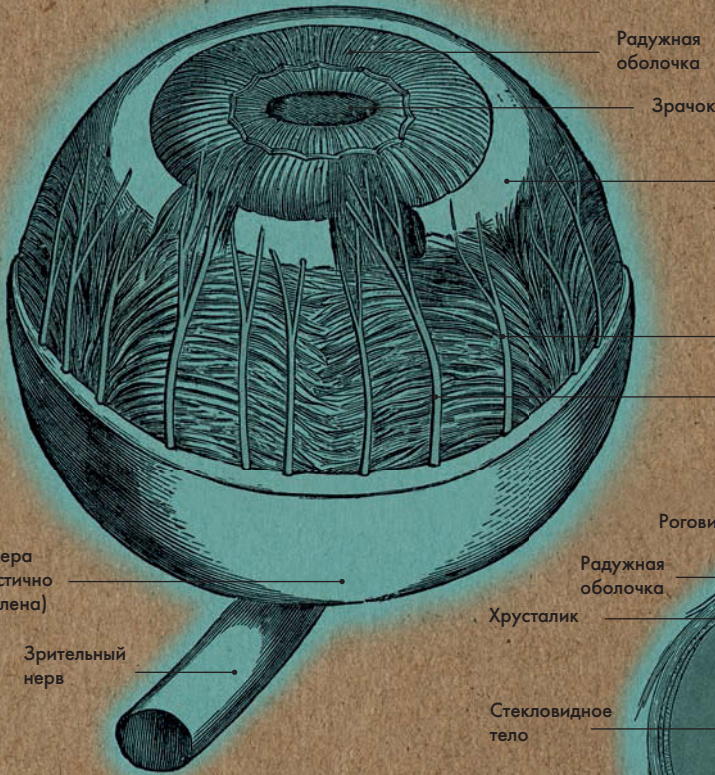

Английский хирург

### АВТОР ТЕКСТА

Джо Бишоп

**Помутнение хрусталика глаза называется катарактой; это заболевание приводит к снижению зрения и обычно возникает в старости.**

# ГЛАЗНОЕ ЯБЛОКО



Радужная оболочка  
Зрачок

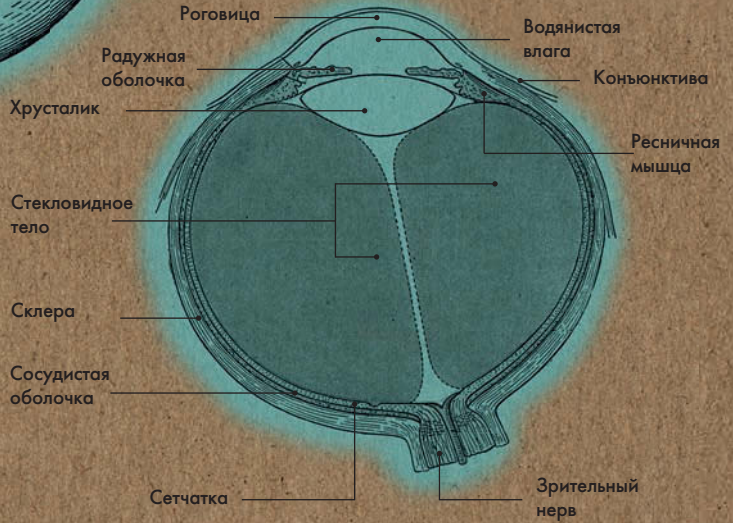
Ресничная мышца

Ресничные нервы

Склера (частично удалена)

Зрительный нерв

## ГЛАЗНОЕ ЯБЛОКО: ПОПЕРЕЧНЫЙ РАЗРЕЗ



Роговица

Водянистая влага

Конъюнктива

Радужная оболочка

Ресничная мышца

Хрусталик

Стекловидное тело

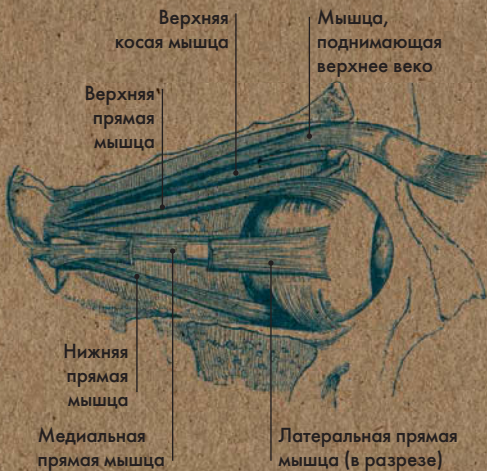Склера

Сосудистая оболочка

Сетчатка

Зрительный нерв

## ГЛАЗОДВИГАТЕЛЬНЫЕ МЫШЦЫ



Верхняя косая мышца

Мышца, поднимающая верхнее веко

Верхняя прямая мышца

Нижняя прямая мышца

Медиальная прямая мышца

Латеральная прямая мышца (в разрезе)

## СЛЕЗНЫЕ ЖЕЛЕЗЫ

Слезные железы

Носослезный проток





# НОС

## Анатомия за 30 секунд

### 3-СЕКУНДНЫЙ НАДРЕЗ

Зона верхнего носового хода является обонятельной областью, зона среднего и нижнего ходов — дыхательной. Поступающий сюда воздух согревается, увлажняется и очищается от посторонних частиц.

### 3-МИНУТНОЕ ВСКРЫТИЕ

Каждый день в носовой полости вырабатывается около 1 л слизи — при одном акте чихания выделяется до 40 тысяч капель. В обонятельной области носовой полости, площадь которой всего 5 кв. см, находится 10 — 25 миллионов обонятельных рецепторов. Они способны воспринимать несколько тысяч различных запахов. Однако с возрастом чувствительность обонятельных рецепторов снижается. Именно поэтому пожилые люди достаточно часто используют слишком много духов или одеколона — они просто не чувствуют запах.

### Как правило, воздух прони-

кает в респираторную систему организма через ноздри, проходя через две носовые полости, отделенные друг от друга носовой перегородкой из кости и хрящей. На волосках, растущих в преддверии полости носа, задерживаются чужеродные частицы, к примеру пылинки. Проходя по узким носовым ходам, образованным тремя носовыми раковинами (верхней, средней и нижней), вдыхаемый воздух нагревается и увлажняется. В носовую полость открываются четыре придаточные пазухи — верхнечелюстная, или гайморова, лобная, решетчатая и клиновидная. Вырабатываемая здесь слизь стекает в полость носа и попадает в носоглотку. Помимо связывания пыли и увлажнения вдыхаемого воздуха, носовая слизь, обладающая антисептическими свойствами, уничтожает микроорганизмы, оберегая таким образом нижние отделы дыхательных путей.

В обонятельной области носовой полости — верхнем носовом ходе — находятся обонятельные рецепторы. Нервные импульсы от этих рецепторов передаются по обонятельному нерву к коре височной доли полушарий, где преобразуются в запахи.

### СОПУТСТВУЮЩИЕ ТЕМЫ

ЛЕГКИЕ  
(с. 76)

БРОНХИАЛЬНОЕ ДЕРЕВО  
(с. 78)

### 3-СЕКУНДНАЯ БИОГРАФИЯ

УИЛЬЯМ БОУМЕН  
(1816—1892)

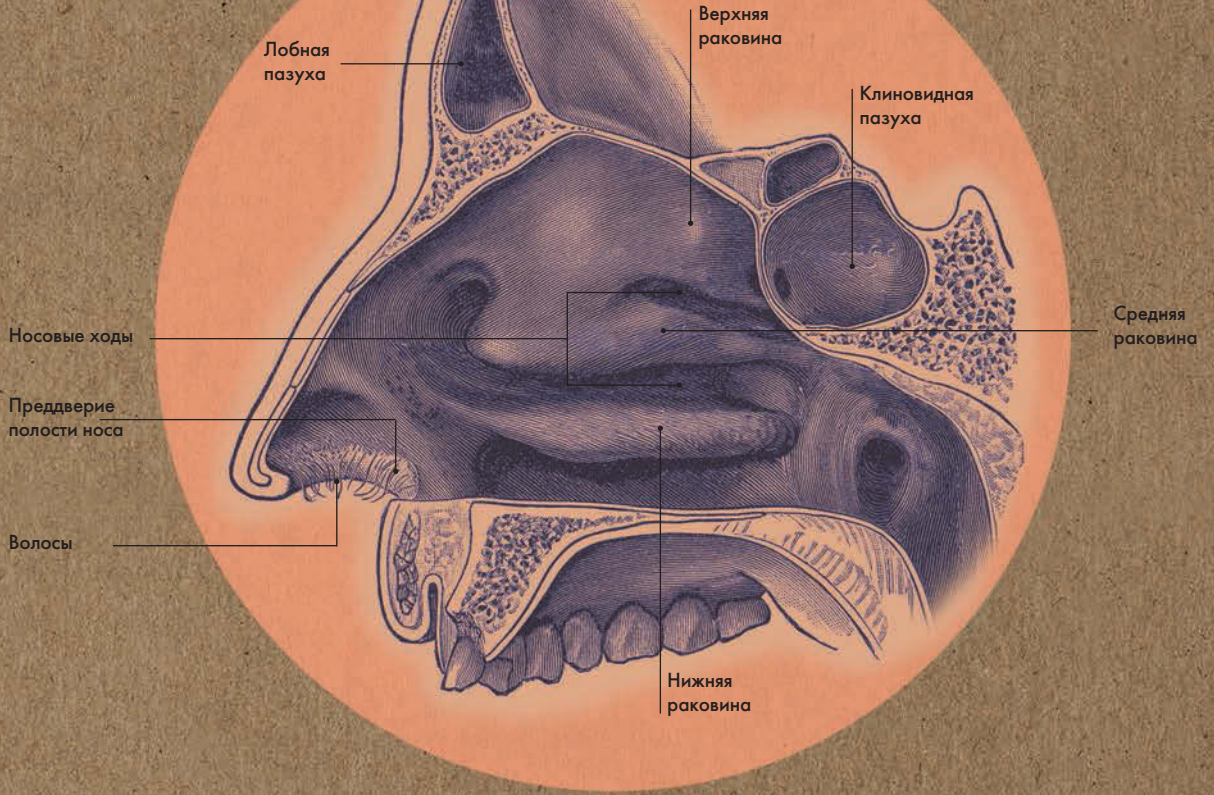
Английский хирург

### АВТОР ТЕКСТА

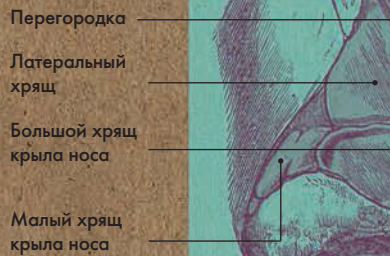Джо Бишоп

**Образующие нос кости довольно хрупкие, и он часто травмируется; 4 из 10 лицевых травм — это сломанные носы.**

# НОСОВАЯ ПОЛОСТЬ: ПОПЕРЕЧНЫЙ РАЗРЕЗ



# НОСОВЫЕ ХРЯЩИ





---

**Около 129 г. н. э.**  
Родился в Пергаме  
(современный город  
Бергама в Турции)

---

**143**  
Начинает изучать  
философию

---

**145**  
Отец видит во сне  
Асклепия, и Галена  
отправляют изучать  
медицину

---

**148**  
После смерти отца  
путешествует; обучается  
в Смирне и Александрии

---

**157**  
Становится врачом  
в школе гладиаторов  
в Пергаме

---

**161**  
Переезжает в Рим

---


**166**  
Из-за угроз врагов  
вынужден бежать  
из города

---

**168**  
Призван в Рим; был  
врачом императоров  
Марка Аврелия,  
Коммода и Септимия  
Севера

---

**216 или 217**  
Умер в Риме



## Древнегреческий врач и фило-

соф, Клавдий Гален, считается отцом анатомии. Он был родом из состоятельной семьи и получил образование в престижных медицинских школах, в том числе Смирны и Александрии, а большая часть его карьеры прошла при дворе римских императоров. Марк Аврелий называл его «первым среди врачей, уникальным среди философов». В Риме II века нашей эры его теории и практические методы считались революционными, но впоследствии стали самой что ни на есть ортодоксией и укоренились до такой степени, что, когда более чем через тысячу лет их стали подвергать сомнению анатомы эпохи Ренессанса, врачебное сообщество расценило это чуть ли не как богохульство.

Гален развивал идеи древнегреческого врача Гиппократ (около 460 — 377 гг. до н. э.), а также являлся сторонником радикального практического подхода к анатомии, чем заслужил множество нападок в свой адрес. В начале карьеры он работал врачом в школе гладиаторов в своем родном Пергаме; там, обрабатывая раны и следя за питанием и подготовкой своих подопечных, он смог хорошо изучить внешнее строение и функции человеческого тела. Однако для исследования внутренних органов ему

пришлось использовать трупы (а порой и все еще живые тела) свиней и приматов, так как в Риме был введен запрет на препарирование человеческих тел. Гален выбрал именно этих животных, потому что их внутреннее строение схоже с человеческим, этим и объясняется ошибочность ряда его выводов. Гален стоит у истоков многих современных врачебных методов (диагностика, прогноз заболевания), но больше всего запомнился он именно как анатом, благодаря своим исследованиям трахеи и системы кровообращения.

Гален оставил после себя богатейшее наследие — его перу принадлежит около 600 трактатов. В начале своего обучения он специализировался на гуманитарных науках, в частности — на сравнительной философии; это помогло ему не стать приверженцем какой-либо отдельной школы, а выработать свой уникальный взгляд на весь объем накопленных знаний по медицине. К сожалению, большая часть его трудов утеряна, уничтожена или скомпрометирована; существует немало подделок и «пиратских» изданий работ Галена. Большинство сохранившихся трактатов — это переводы переводов, поэтому установить, какие из его трудов являются каноническими, или точно датировать их очень сложно.



# УШИ

## Анатомия за 30 секунд

**Часть уха, которую мы видим** невооруженным взглядом, называется ушной раковиной. Это гибкий, покрытый кожей завиток хрящевой ткани, который помогает направить звуковые волны в наружный слуховой проход (длина 2,5 см), слепо оканчивающийся барабанной перепонкой. Это элементы наружного уха. Среднее ухо состоит из барабанной полости, соединяющейся с носоглоткой слуховой трубой (длина 4 см). К слуховым косточкам относятся молоточек, наковальня и стремечко. Эти три маленькие косточки переносят звуковые колебания с барабанной перепонки во внутреннее ухо, которое также называют лабиринтом. Выделяют костный и находящийся внутри него перепончатый лабиринт, между их стенками находится жидкость перилимфа. В лабиринтах выделяют три отдела. Первые два — преддверие и полукружные каналы — относятся к органу равновесия, а третий отдел — улитка с кортиевым органом внутри — к органу слуха. Нерв преддверия (передающий импульсы от преддверия и полукружных каналов в мозг) сливается с улитковым нервом (передающим импульсы от улитки); вместе они образуют преддверно-улитковый нерв.

### 3-СЕКУНДНЫЙ НАДРЕЗ

Преддверно-улитковый орган называют также органом равновесия и слуха.

### 3-МИНУТНОЕ ВСКРЫТИЕ

Ушные инфекции чаще встречаются у детей, так как их слуховая труба короче и шире, чем у взрослого, и патогенные микробы легко проникают в ухо из горла. Слуховую трубу можно заставить открыться, если сильно сглотнуть, высморкаться с закрытым ртом или зевнуть — обычно эти манипуляции проделывают, чтобы унять боль при создавшемся в ухе давлении во время авиaperелетов.

### СОПУТСТВУЮЩАЯ ТЕМА

ЧЕРЕПНО-МОЗГОВЫЕ НЕРВЫ (с. 136)

### 3-СЕКУНДНАЯ БИОГРАФИЯ

АЛЬФОНСО ДЖАКОМО ГАСПАРЕ КОРТИ (1822—1876)

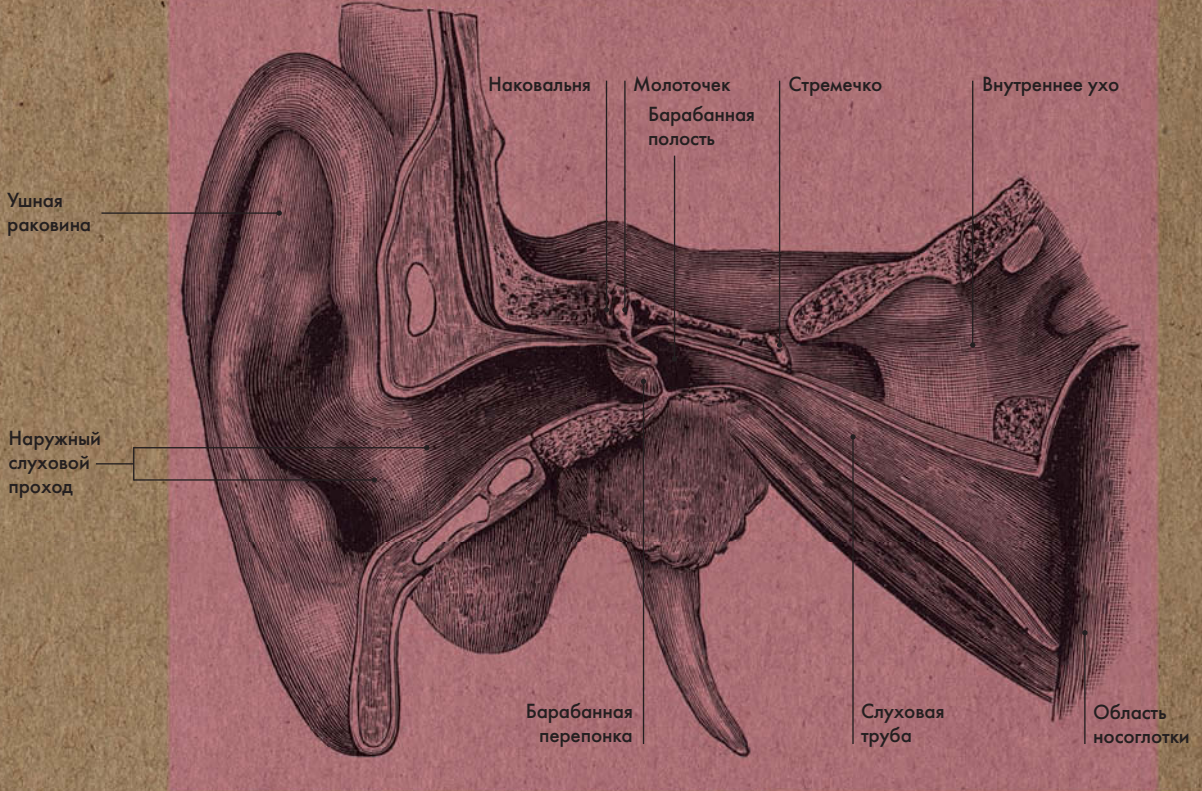
Итальянский анатом

### АВТОР ТЕКСТА

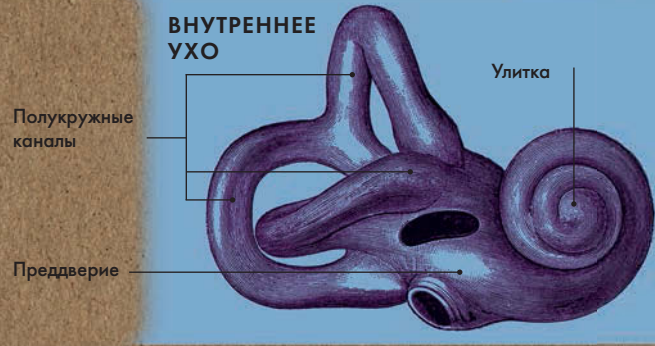
Джо Бишоп

**Сера и волосы в наружном слуховом проходе препятствуют попаданию в ухо инородных тел и обеспечивают защиту от инфекций.**

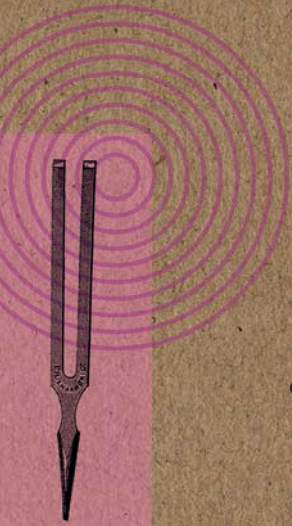
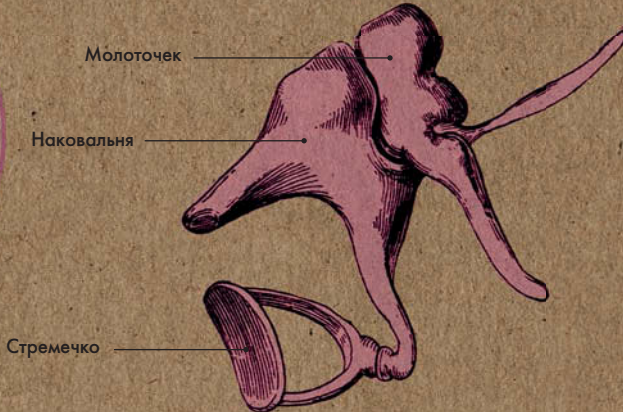
# НАРУЖНОЕ И СРЕДНЕЕ УХО



## ВНУТРЕННЕЕ УХО



## СЛУХОВЫЕ КОСТОЧКИ (СРЕДНЕЕ УХО)





# ЯЗЫК

## Анатомия за 30 секунд

**Язык — мышечный орган,** располагающийся в ротовой полости. В языке выделяют тело, верхушку, корень и спинку. Сверху, с боков и частично снизу язык покрыт слизистой оболочкой. На спинке и теле она шероховатая, так как здесь содержится большое количество сосочков языка. Выделяют несколько типов сосочков: грибовидные — находятся на спинке языка; желобоватые — самые крупные, расположены на границе между телом и корнем языка; нитевидные — самые маленькие, не содержат вкусовых луковок, расположены по всей поверхности языка. Информация от вкусовых рецепторов передается в мозг по промежуточному и языкоглоточному нервам. Нижняя поверхность языка тонкая и нежная; она присоединяется к дну полости рта уздечкой, которая удерживает язык в данном положении и ограничивает его подвижность. На корне языка находится язычная миндалина. Мышцы языка представлены скелетными и собственными мышцами. Первые соединяют корень языка с костями черепа, вторые имеют места прикрепления в толще языка и располагаются в трех взаимно перпендикулярных направлениях. Мышцы языка иннервируются подъязычным нервом.

### 3-СЕКУНДНЫЙ НАДРЕЗ

Слизистая оболочка языка содержит листовидные, грибовидные, желобоватые сосочки, в которых находятся вкусовые луковки.

### 3-МИНУТНОЕ ВСКРЫТИЕ

У каждого взрослого человека приблизительно 10 тысяч вкусовых луковок, способных различать четыре основных вкуса — сладкий, соленый, кислый и горький. Считается, что существует еще один, пятый вкус — пряный. Чувство обоняния влияет на вкусовое восприятие: именно поэтому, если человек простужен, пища кажется безвкусной. Если прикусить кончик языка, слюна начинает вырабатываться в усиленном режиме.

### СОПУТСТВУЮЩИЕ ТЕМЫ

НОС  
(с. 112)  
ЧЕРЕПНО-МОЗГОВЫЕ НЕРВЫ  
(с. 136)

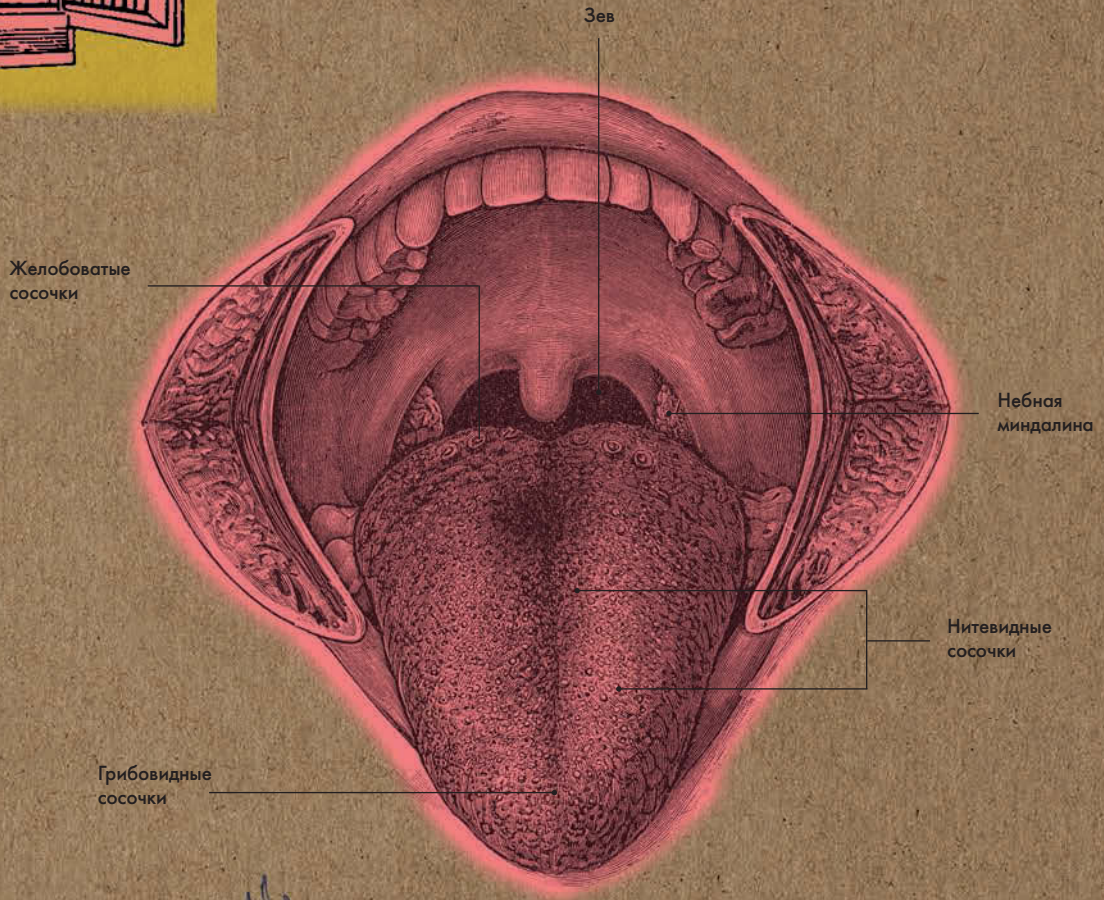
### 3-СЕКУНДНАЯ БИОГРАФИЯ

ДАВИД ХЭНИГ  
(Практиковал  
в 1900-х годах)  
Немецкий врач

### АВТОР ТЕКСТА

Джо Бишоп

**Нитевидных сосочков на языке больше всего, но они не содержат вкусовых луковок и потому не играют роли в восприятии вкусов.**



ГРИБОВИДНЫЕ СОСОЧКИ



НИТЕВИДНЫЕ СОСОЧКИ



ЖЕЛОБОВАТЫЕ СОСОЧКИ





# ГЛОТКА, ГОРТАНЬ И ГОЛОСОВЫЕ СКЛАДКИ

## Анатомия за 30 секунд

### 3-СЕКУНДНЫЙ НАДРЕЗ

Зев — отверстие, соединяющее полость рта с глоткой. Голосовые складки находятся в среднем отделе гортани.

### 3-МИНУТНОЕ ВСКРЫТИЕ

У детей голос выше, чем у взрослых, так как их голосовые складки тоньше и короче. У мужчин голос ниже, так как в период полового созревания их гортань увеличивается, а голосовые складки становятся плотнее и длиннее. Когда человек поет на высокой ноте, его голосовые складки колеблются (вибрируют) со скоростью до 440 раз в секунду.

### Выделяют три отдела глотки:

носоглотку (верхний отдел), ротоглотку (средний отдел) и гортанную часть глотки (нижний отдел). Гортаноглотка сообщается с гортанью и пищеводом. В гортани находятся три непарных хряща (щитовидный, перстневидный и надгортанник) и три пары мелких хрящей (черпаловидные, рожковидные, клинообразные). Из них самый крупный — щитовидный хрящ. Он состоит из двух пластинок, соединенных под прямым углом, который образует выступ, хорошо заметный у мужчин — адамово яблоко, или кадык. Выделяют три отдела гортани: верхний (преддверие), средний (с голосовыми складками) и нижний (подголосовая область). Голосовые складки состоят из мышц, покрытых слизистой оболочкой, и голосовых связок; они участвуют в образовании звука. Когда воздух из легких проходит через щель между голосовыми связками, они вибрируют. Тип производимого звука зависит от диаметра, длины и степени напряжения голосовых складок.

### СОПУТСТВУЮЩИЕ ТЕМЫ

ЛЕГКИЕ  
(с. 76)

БРОНХИАЛЬНОЕ ДЕРЕВО  
(с. 78)

### 3-СЕКУНДНАЯ БИОГРАФИЯ

БЕНДЖАМИН ГАЙ  
БАБИНГТОН  
(1794–1866)

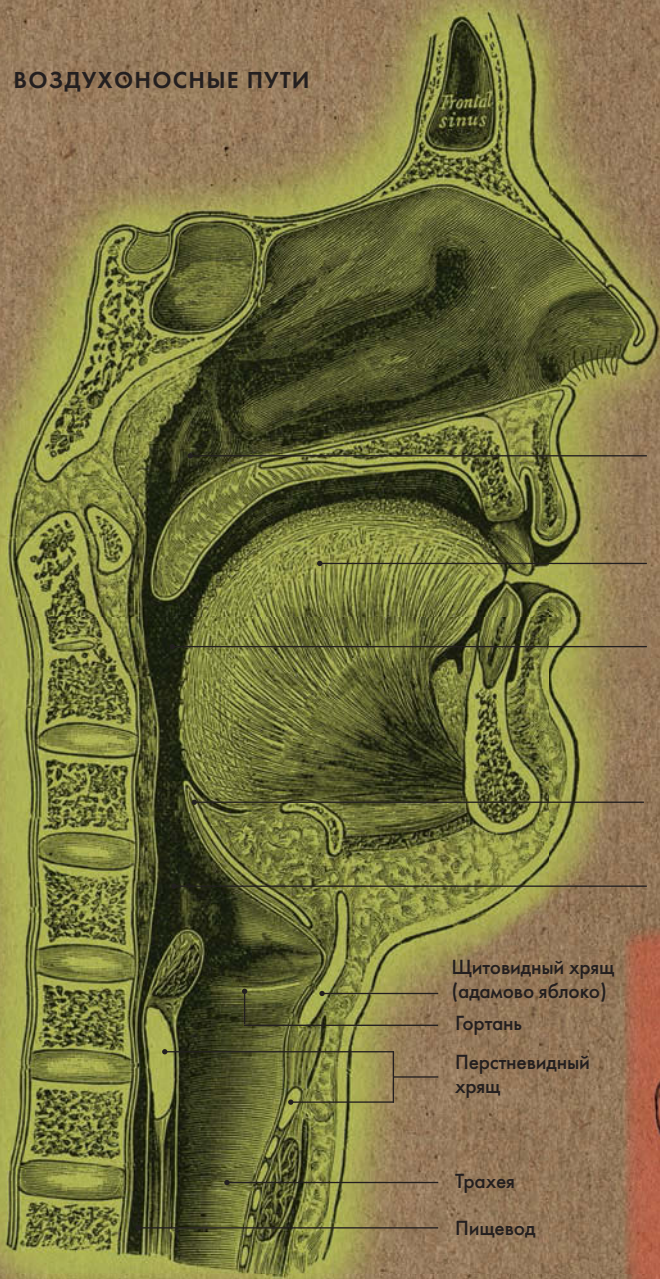Английский врач

### АВТОР ТЕКСТА

Джо Бишоп

*Размер голосовой щели при спокойном дыхании 5 мм, а при пении и крике она расширяется до 15 мм.*

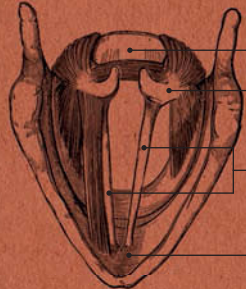
# ВОЗДУХОНОСНЫЕ ПУТИ



- Носоглотка
- Язык
- Ротоглотка
- Надгортанник
- Гортаноглотка

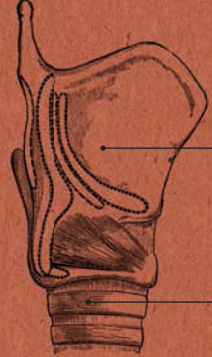
- Щитовидный хрящ (адамово яблоко)
- Гортань
- Перстневидный хрящ
- Трахея
- Пищевод

## ГОРТАНЬ: ВИД ИЗНУТРИ



- Перстневидный хрящ
- Черпаловидный хрящ
- Голосовые связки
- Щитовидный хрящ

## ГОРТАНЬ: ВИД СНАРУЖИ



- Щитовидный хрящ
- Трахея





**ЭНДОКРИННАЯ  
И НЕРВНАЯ СИСТЕМЫ**



## ЭНДОКРИННАЯ И НЕРВНАЯ СИСТЕМЫ ГЛОССАРИЙ

**Гипоталамус** — один из четырех отделов промежуточного мозга. Вырабатывает нейрогормоны, регулирующие работу гипофиза.

**Надпочечники** — парные железы, расположенные над верхними концами почек; являются частью эндокринной системы. В надпочечниках выделяют корковой и мозговой слой. В корковом слое вырабатываются три вида гормонов: минералокортикоиды, глюкокортикоиды и половые гормоны. В мозговом слое образуются норадреналин и адреналин, которые усиливают и учащают сокращения сердца, сужают кровеносные сосуды и т. д.

**Щитовидная железа** — входит в эндокринную систему организма. Находится в передней области шеи и отвечает за выработку йодосодержащих гормонов: тироксина, трийодтиронина и тирокальцитонина.

**Аксон** — отросток нейрона (нервной клетки), по которому со скоростью 100 м в секунду проходят нервные импульсы. Как правило, аксоны покрыты миелиновой оболочкой, выполняющей опорную и трофическую функции.

**Глиальные клетки (нейроглия)** — вспомогательные клетки, окружающие нейроны; выполняют опорную, трофическую, защитную и секреторную функции.

**Нейрон (нервная клетка)** — структурная единица нервной системы. Состоит из тела и отростков: аксона и дендритов. Аксон служит для проведения импульсов от нейрона к исполнительному органу. Дендриты воспринимают сигналы от других нейронов или рецепторных клеток и проводят нервные импульсы к телу нейрона.

**Белое вещество** — ткань головного и спинного мозга, состоящая преимущественно из отростков нейронов и нейроглии.

**Серое вещество** — ткань головного и спинного мозга, состоящая преимущественно из тел нейронов.

**Большой мозг** — наиболее крупный отдел головного мозга, состоящий из двух полушарий — правого и левого. На каждом полушарии выделяют четыре доли: лобную, теменную, затылочную и височную. Полушария соединяются между собой спайкой — мозолистым телом.



**Кора головного мозга** — слой серого вещества на поверхности полушарий большого мозга. Включает до 17 миллиардов нейронов, расположенных в 6 слоев.

**Базальные ядра** — скопления серого вещества; расположены в глубине белого вещества полушарий большого мозга.

**Оболочки головного мозга** — твердая, прилегающая к костям черепа; паутинная, образующая субархноидальные пространства, заполненные церебральной жидкостью; и мягкая, плотно прилегающая к веществу мозга и участвующая в его кровоснабжении.

**Ствол мозга** — эволюционно самая древняя часть головного мозга. Включает в себя продолговатый мозг, мост и средний мозг.

**Мозжечок** — отдел заднего мозга, находится под затылочными долями полушарий. Основная функция мозжечка — координация сложных движений тела.

**Черепно-мозговые нервы** — 12 пар нервов; по функции подразделяются на чувствительные, двигательные и парасимпатические.

**Спинномозговые нервы** — 31 пара нервов, образованных слиянием переднего (двигательного) и заднего (чувствительного) корешков спинного мозга.

**Сегмент** — участок спинного мозга, от которого отходит одна пара спинномозговых корешков. В спинном мозге 31 сегмент. Шейный отдел содержит 8 сегментов, грудной — 12, поясничный — 5, крестцовый — 5, копчик — 1.

# ЭНДОКРИННАЯ СИСТЕМА

## Анатомия за 30 секунд

### Эндокринная система играет

важнейшую роль во всех процессах жизнедеятельности. Она поддерживает гомеостаз и регулирует деятельность почти всех органов и систем организма. Эндокринная система делится на glandулярную и диффузную системы. К первой относятся железы внутренней секреции (гипофиз, щитовидная и паращитовидная железы и др.), вторая представлена рассеянными по всему организму эндокринными клетками (как, например, в пищеварительном тракте). Как правило, железы внутренней секреции представляют собой полноценный орган, состоящий из скопления эндокринных клеток, который обильно кровоснабжается и иннервируется вегетативной нервной системой. Эндокринные железы синтезируют и выделяют в кровь химические вещества — гормоны. Действие некоторых гормонов цепное — они вызывают выделение другого гормона; в зависимости от этого гормоны делятся на высвобождающие (гормоны первого уровня) и стимулирующие (гормоны второго уровня). Для примера рассмотрим гормон тироксин. Щитовидная железа вырабатывает тироксин под действием тиреотропного гормона, стимулирующего ее работу, а тот синтезируется гипофизом. В свою очередь на работу гипофиза оказывают влияние нейrogормоны, вырабатываемые гипоталамусом.

### 3-СЕКУНДНЫЙ НАДРЕЗ

Эндокринная система состоит из желез внутренней секреции, синтезирующих гормоны. В нее входят гипофиз, паращитовидная, щитовидная и поджелудочная железы, а также надпочечники, яички и яичники.

### 3-МИНУТНОЕ ВСКРЫТИЕ

Гормоны щитовидной железы — Т3 и Т4 — стимулируют обмен веществ практически во всех клетках организма. Именно поэтому заболевания щитовидной железы могут проявляться в виде неспецифических и общих симптомов: образования припухлостей, охриплости, потери аппетита, нарушения менструального цикла, чувствительности к холоду, проблем со зрением и слухом. При гипотиреозе активность щитовидной железы снижена; менее распространенное заболевание — гипертиреоз, когда ее активность повышена.

### СОПУТСТВУЮЩИЕ ТЕМЫ

ПОДЖЕЛУДОЧНАЯ ЖЕЛЕЗА (с. 92)

ЖЕНСКАЯ РЕПРОДУКТИВНАЯ СИСТЕМА (с. 144)

МУЖСКАЯ РЕПРОДУКТИВНАЯ СИСТЕМА (с. 150)

### 3-СЕКУНДНАЯ БИОГРАФИЯ

ЭМИЛЬ ТЕОДОР КОХЕР (1841—1917)

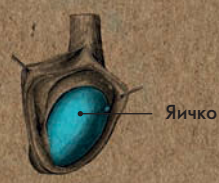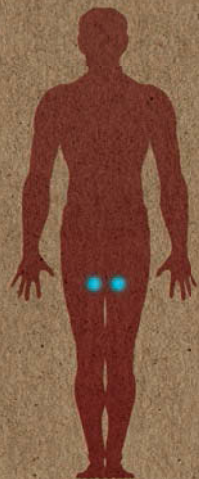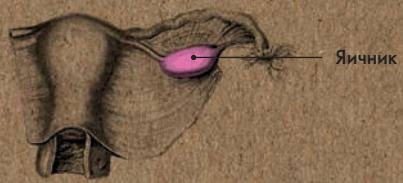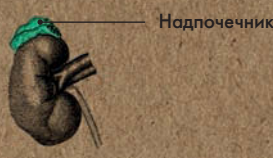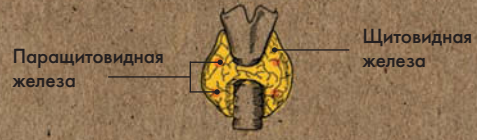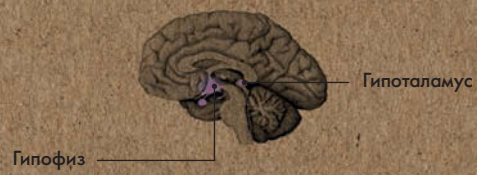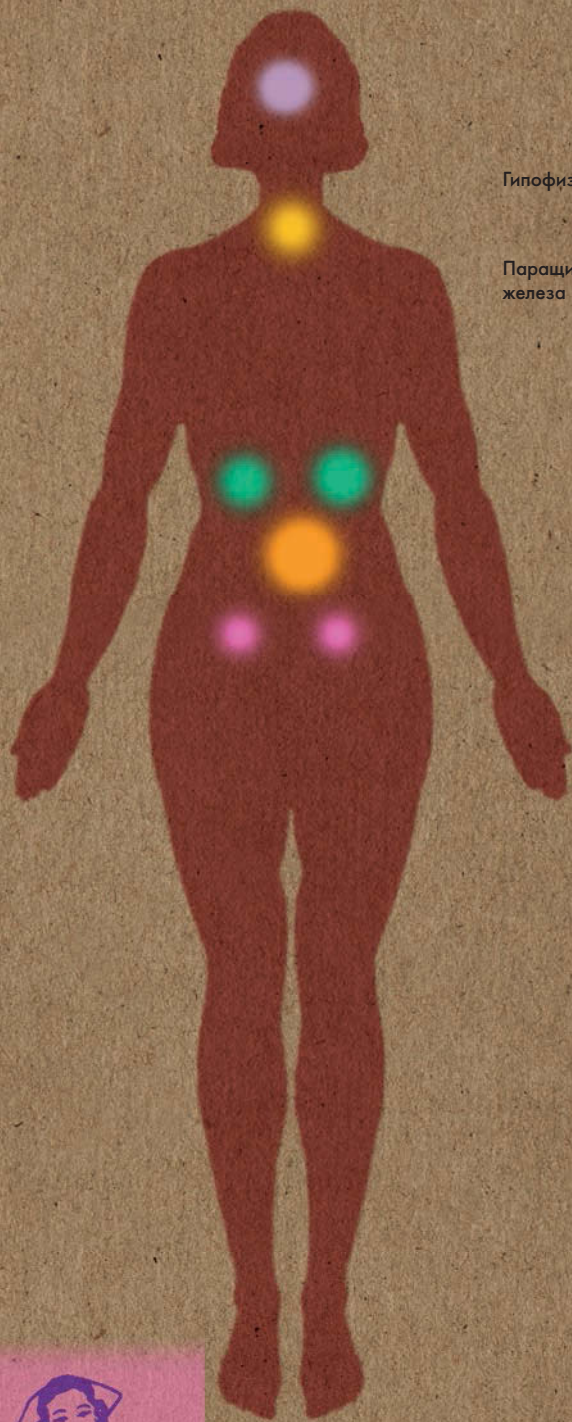
Швейцарский хирург, удостоенный Нобелевской премии

### АВТОР ТЕКСТА

Десембер С. К. Айка

**Эндокринные клетки рассеяны по всему организму: они есть в мозге, пищеварительном тракте и репродуктивной системе.**





# ГОЛОВНОЙ МОЗГ

## Анатомия за 30 секунд

### 3-СЕКУНДНЫЙ НАДРЕЗ

Головной мозг — орган центральной нервной системы; он состоит из нескольких отделов: продолговатого, заднего, среднего, промежуточного и большого мозга.

### 3-МИНУТНОЕ ВСКРЫТИЕ

Мозг мужчины весит в среднем 1,5 кг; мозг женщины — 1,25 кг. Эта разница объясняется тем, что мужчины, как правило, имеют более крупное телосложение. Вес мозга составляет примерно  $\frac{1}{50}$  от веса тела взрослого человека. При этом мозг использует  $\frac{1}{5}$  всего кислородного запаса легких.

### Головной мозг состоит из

нескольких отделов: продолговатого, заднего, среднего, промежуточного и большого мозга.

Граничащий со спинным мозгом продолговатый мозг отвечает за работу сердечно-сосудистой и дыхательной систем. Задний мозг включает в себя мост и мозжечок, основная функция которого — координация сложных движений тела. В среднем мозге находятся подкорковые зрительные и слуховые центры. Промежуточный мозг состоит из четырех отделов: таламуса, гипоталамуса, эпифаламуса и метаталамуса. Большой мозг, крупнейший отдел головного мозга, делится на два полушария — правое и левое. Они соединены между собой мозолистым телом. Полушария состоят из белого вещества, образованного аксонами, и серого вещества, представляющего собой тела нейронов. Часть серого вещества залегает в толще большого мозга — это базальные ядра, а часть покрывает белое вещество — это кора. На ее поверхности имеются извилины и борозды; последние делят полушария на доли. В каждом из полушарий выделяют четыре доли: лобную, теменную, затылочную и височную.

Самой эволюционно древней частью головного мозга является мозговой ствол. Его образуют продолговатый мозг, мост и средний мозг.

### СОПУТСТВУЮЩИЕ ТЕМЫ

СПИННОЙ МОЗГ (с. 130)

ВЕГЕТАТИВНАЯ НЕРВНАЯ СИСТЕМА (с. 134)

ЧЕРЕПНО-МОЗГОВЫЕ НЕРВЫ (с. 136)

### 3-СЕКУНДНАЯ БИОГРАФИЯ

ГИППОКРАТ (460 — 377 гг. до н. э.)

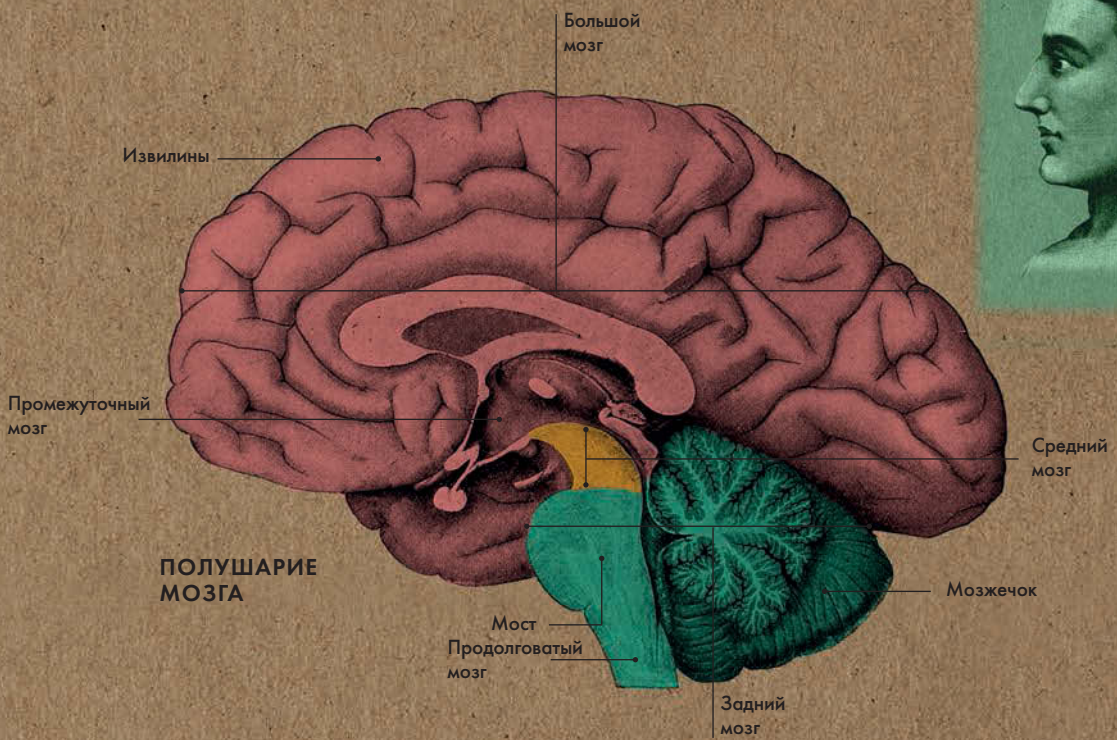
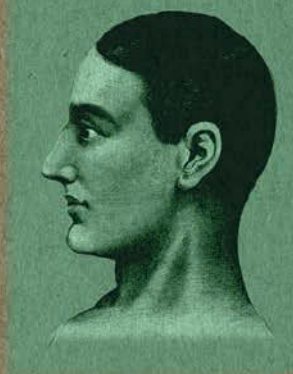Древнегреческий врач, считавший, что именно мозг являетсяместилищем человеческого разума

### АВТОР ТЕКСТА

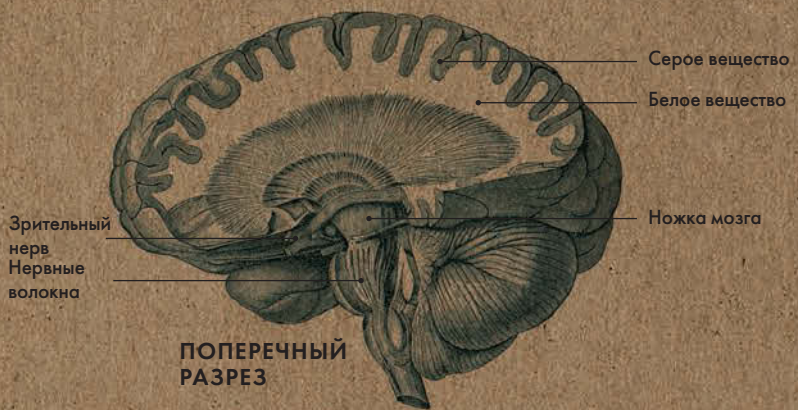Деcембер С. К. Айка

*Полушария большого мозга разделены глубокой продольной щелью; в глубине щели они соединяются между собой мозолистым телом.*

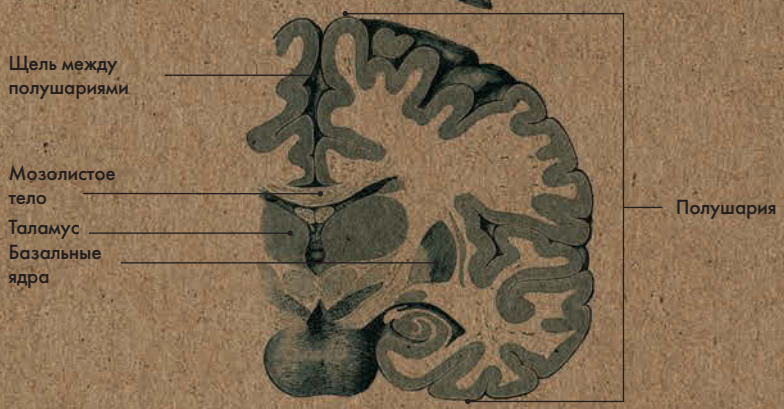



**ПОЛУШАРИЕ МОЗГА**



**ПОПЕРЕЧНЫЙ РАЗРЕЗ**



**КОРОНАРНЫЙ СРЕЗ**



# СПИННОЙ МОЗГ

## Анатомия за 30 секунд

### 3-СЕКУНДНЫЙ НАДРЕЗ

Спинальный мозг расположен в позвоночном канале. Он выполняет проводниковую и рефлекторную функции.

### 3-МИНУТНОЕ ВСКРЫТИЕ

Пространство между паутинной и мягкой оболочками спинного мозга (субарахноидальное пространство) заполнено цереброспинальной жидкостью, образец которой можно взять на анализ. Это делается с помощью иглы, которая вводится в поясничный отдел позвоночника в ходе операции, называемой люмбальной пункцией. Спинальный мозг заканчивается на уровне второго поясничного позвонка, поэтому возможность повредить его при проведении пункции минимальна. Анализ цереброспинальной жидкости помогает точно диагностировать заболевание.

### Головной и спинной мозг

относятся к центральной нервной системе. Спинальный мозг начинается на уровне атланта (первого шейного позвонка) и оканчивается на уровне второго поясничного позвонка так называемым мозговым конусом, от которого отходит тонкая терминальная нить. На своем протяжении он образует два утолщения. От первого — шейного — отходят волокна, иннервирующие верхние конечности; от второго — пояснично-крестцового — отходят волокна, иннервирующие нижние конечности. Внутри спинного мозга расположен центральный канал, который окружен серым веществом, состоящим из тел нейронов, и белым веществом, состоящим из аксонов, образующих восходящие пути (от органов к головному мозгу) и нисходящие пути (от головного мозга к органам). Из спинного мозга выходят передние и задние корешки, образующие спинномозговые нервы. Спинальный мозг покрыт тремя оболочками. Их функция — удерживать спинной мозг внутри позвоночного канала и защищать от повреждений. Внешняя твердая оболочка — самая плотная; под ней находится паутинная оболочка, а внутри нее — мягкая оболочка, выстилающая все борозды мозга и участвующая в его кровоснабжении.

### СОПУТСТВУЮЩИЕ ТЕМЫ

ПОЗВОНОЧНИК И ГРУДНАЯ КЛЕТКА (с. 24)

ГОЛОВНОЙ МОЗГ (с. 128)

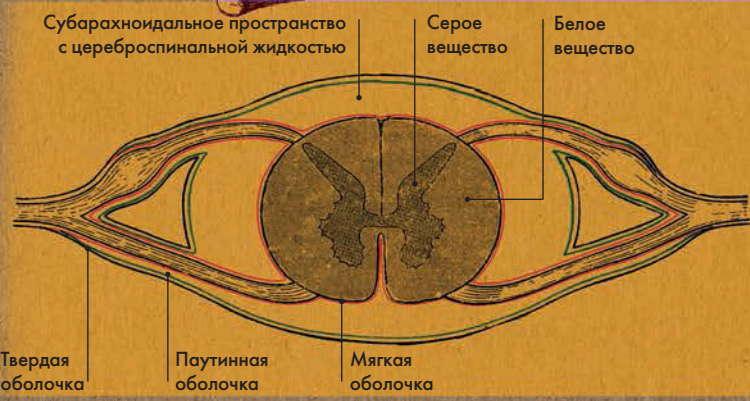

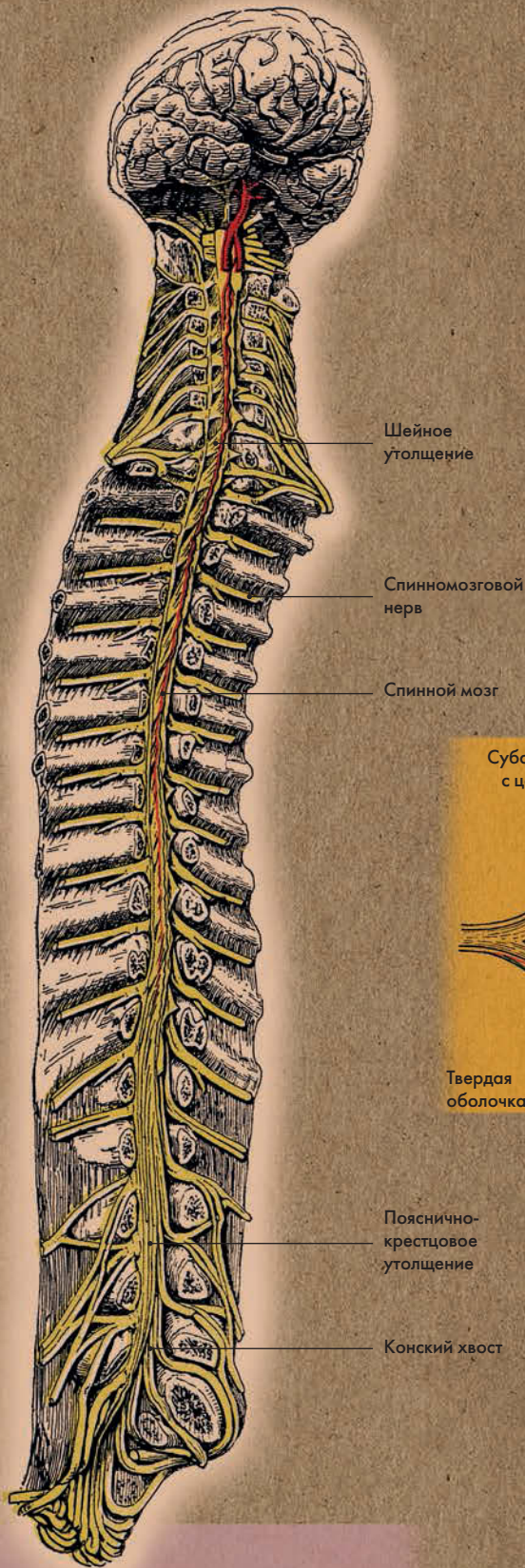
НЕРВНЫЕ СПЛЕТЕНИЯ (с. 138)

### АВТОР ТЕКСТА

Габриэль М. Финн

*Передние корешки образованы аксонами двигательных нервных клеток, задние — чувствительными нейронами.*





ПОПЕРЕЧНЫЙ РАЗРЕЗ СПИНОГО МОЗГА



1827

Родился в Лондоне

1845

Поступает на службу в больницу святого Георгия

1848

Становится членом Королевской коллегии хирургов

1849

За свой очерк о зрительных нервах получает премию Королевской коллегии хирургов, выдаваемую раз в три года

1852

Избран членом Королевского общества

1852

Представляет вниманию научного сообщества свой труд «Железы птенцов»

1853

Его диссертация, посвященная селезенке, удостоивается премии Эстли Купера (в размере 300 гиней)

1858

Публикует первое издание «Описательной и хирургической анатомии» (впоследствии этот учебник получил название «Анатомии человеческого тела», а затем — «Анатомии Грея»)

1860

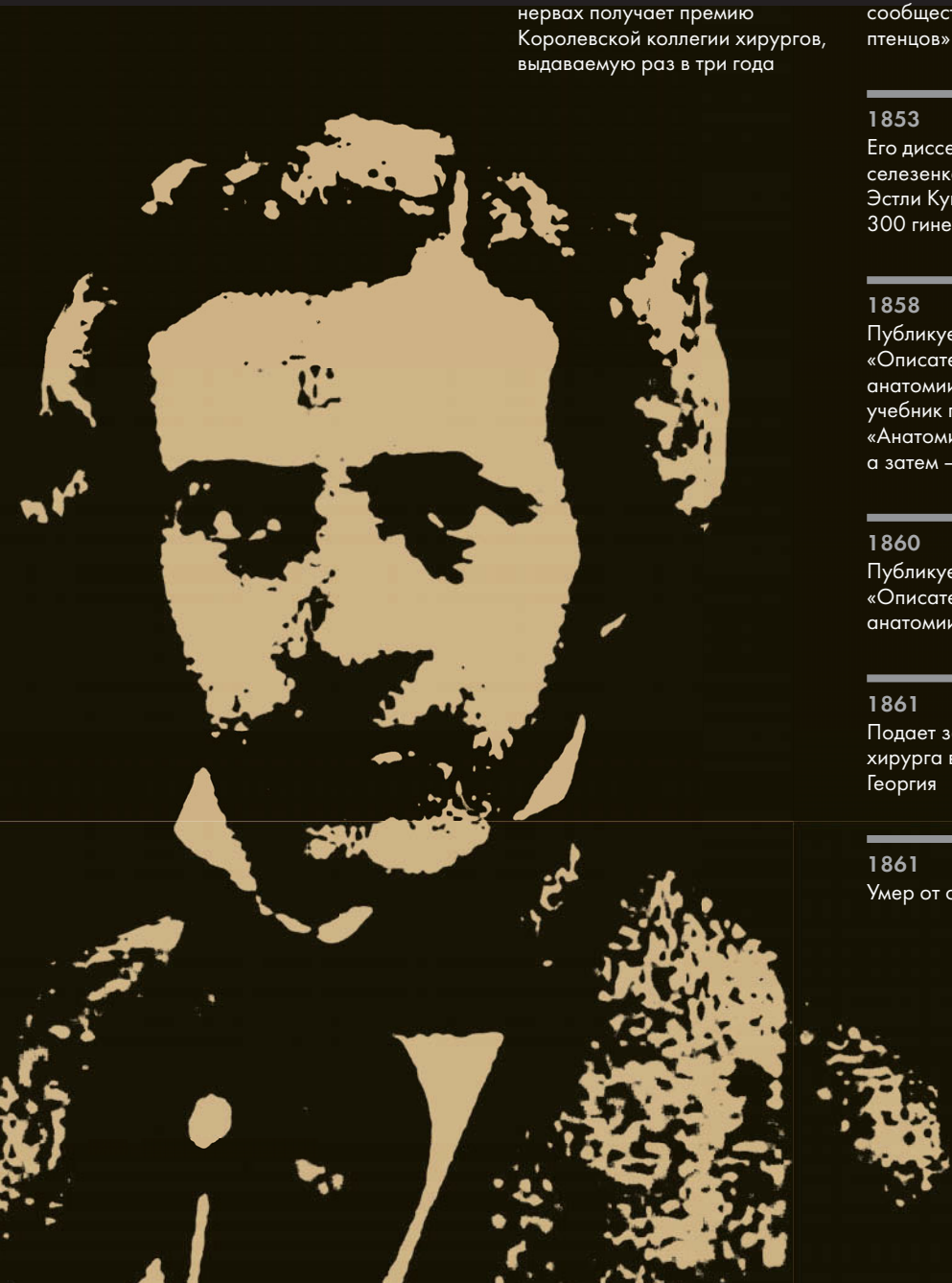Публикует второе издание «Описательной и хирургической анатомии»

1861

Подает заявку на пост ассистента хирурга в больнице святого Георгия

1861

Умер от оспы





# ГЕНРИ ГРЕЙ

---

«Анатомия Грея» — пожалуй, самый известный учебник анатомии в западном мире, столь неразрывно связанный с именем своего создателя, что оно даже стало частью официального названия. Однако при жизни Грей из скромности не осмелился бы назвать учебник в свою честь. Первое издание «Анатомии Грея» называлось «Описательной и хирургической анатомией», а последующие — «Анатомией человеческого тела».

О самом Генри Грее известно очень мало, главным образом потому, что он умер в молодости, в возрасте 34 лет. Он заразился оспой от племянника, за которым ухаживал. Грей родился в Лондоне и, по всей видимости, никогда не покидал его пределов. В 18 лет он поступил на службу в больницу святого Георгия, будучи еще студентом-медиком; его приняли в столь раннем возрасте благодаря связям отца, посла при короле Георге IV и Вильгельме IV. По всем свидетельствам, Генри был прилежным сотрудником; вскоре он понял, что его истинные таланты лежат в сфере анатомии, и принялся изучать эту науку, самостоятельно препарировав трупы.

Получив диплом врача, Грей остался в больнице святого Георгия, где работал демонстратором,

а позднее и лектором анатомии. Он также стал куратором больничного музея. Занимая эти посты, он смог продолжить свои анатомические исследования, а также начал изыскания в области эмбриологии.

Его «Анатомия», вероятно, была задумана как пособие в помощь студентам. Справедливости ради стоит отметить, что без иллюстраций учебник Грея уже не был бы столь великолепным и практичным изданием, несмотря на ясный и четкий стиль изложения автора. В традициях Евстахия и Везалия Грей работал в тесном сотрудничестве с иллюстратором — своим другом и коллегой доктором Генри Вандайком Картером, который также был анатомом. Именно Картеру принадлежат детальные иллюстрации, на основе которых были изготовлены 363 гравюры, использованные в первом издании. Учебник оказался столь популярным, что второе издание вышло в свет всего два года спустя.

В следующем году Грей подал заявку на пост ассистента хирурга в больнице святого Георгия. Его, скорее всего, приняли бы на этот пост, но он умер прежде, чем это случилось. К моменту своей смерти он работал над вторым изданием книги, увековечившей его имя.

# ВЕГЕТАТИВНАЯ НЕРВНАЯ СИСТЕМА

## Анатомия за 30 секунд

### Вегетативная нервная система

делится на парасимпатическую и симпатическую ветви. Симпатическая вовлекается в работу в стрессовых ситуациях. Парасимпатическая усиливает процессы, связанные с восстановлением израсходованных веществ при стрессе. Вместе они помогают поддерживать равновесие процессов, протекающих в организме. Парасимпатическая система имеет два отдела: краниальный (с центрами в среднем и продолговатом мозге и мосте) и сакральный (с центрами в крестцовом отделе спинного мозга). Парасимпатические волокна, направляясь к внутренним органам, переключаются в терминальных узлах. При возбуждении парасимпатической системы замедляется сердцебиение, усиливается секреция пищеварительных желез и перистальтика кишечника, сужаются зрачки. Центры симпатической системы находятся в боковых рогах спинного мозга. Периферический отдел состоит из симпатических стволов, расположенных вдоль позвоночника с узлами первого порядка; узлы второго порядка находятся вблизи органов. Симпатические волокна, выходящие из спинного мозга, проходят через узлы, переключаясь либо в первых, либо во вторых. При возбуждении симпатической системы учащается сердцебиение, повышается артериальное давление, расширяются зрачки и т. д.

#### 3-СЕКУНДНЫЙ НАДРЕЗ

Две ветви вегетативной нервной системы — парасимпатическая и симпатическая — работают сообща, уравновешивая многочисленные процессы, протекающие в организме.

#### 3-МИНУТНОЕ ВСКРЫТИЕ

Реакция «бей или беги» — механизм выживания, в котором участвует симпатическая нервная система. В ходе этой реакции человек готовится сражаться или бежать при стрессовой ситуации. Сердце начинает работать в усиленном темпе, артериальное давление повышается, кровеносные сосуды головного мозга расширяются, а периферические сосуды сужаются.

#### СОПУТСТВУЮЩИЕ ТЕМЫ

СЕРДЦЕ  
(с. 64)

ГЛАВНЫЕ АРТЕРИИ  
И ВЕНЫ  
(с. 66)

#### 3-СЕКУНДНАЯ БИОГРАФИЯ

УАЙЛДЕР Г. ПЕНФИЛД  
(1891—1976)

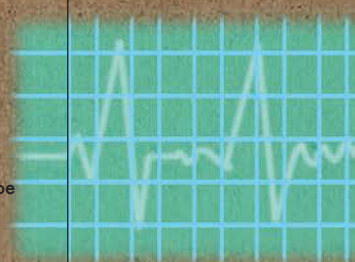
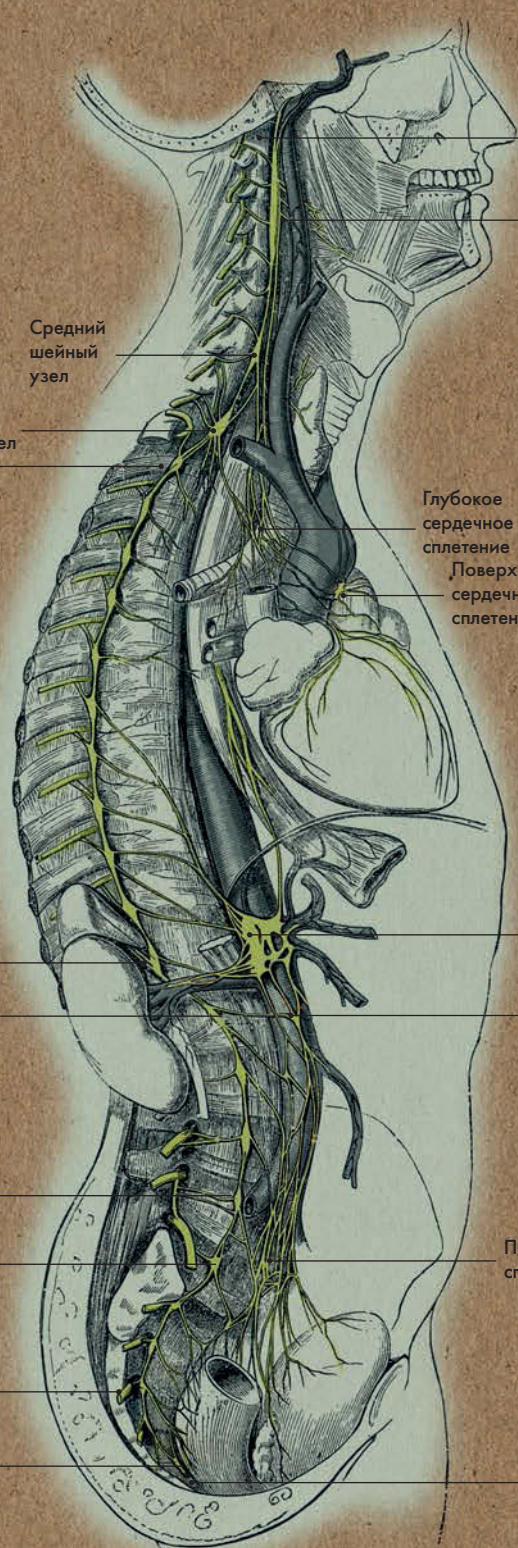
Канадский нейрохирург, составил карты сенсорной и двигательной зон коры головного мозга

#### АВТОР ТЕКСТА

Эндрю Т. Чейтор

**Вегетативная нервная система регулирует функции организма, которыми мы не можем управлять сознательно: например, сердцебиение и перистальтику.**





Грудные нервные узлы

Поясничные нервные узлы

Крестцовые нервные узлы

Узел Вальтера

Верхний шейный узел

Средний шейный узел

Нижний шейный узел

Глубокое сердечное сплетение

Поверхностное сердечное сплетение

Солнечное сплетение

Аортальное сплетение

Подчревное сплетение

Симпатическая цепь

### СИМПАТИЧЕСКАЯ ЦЕПЬ



# ЧЕРЕПНО-МОЗГОВЫЕ НЕРВЫ

## Анатомия за 30 секунд

### Ядра черепно-мозговых нервов

находятся в головном мозге, главным образом в мозговом стволе. Выделяют 12 пар черепно-мозговых нервов; каждой паре соответствует римская цифра: I — обонятельный, несет импульсы из полости носа в кору; II — зрительный, несет импульсы от сетчатки глаза в кору; III — глазодвигательный и IV — блоковый, управляют движением глаз; V — тройничный, чувствительные волокна иннервируют ткани лица, двигательные — все жевательные мышцы; VI — отводящий, также управляет движением глаз; VII — промежуточно-лицевой, двигательные волокна иннервируют мимические мышцы, чувствительные — вкусовые луковицы языка; VIII — преддверно-улитковый, переносит импульсы из внутреннего уха в кору; IX — языкоглоточный, чувствительные волокна иннервируют слезную среднюю ушную и глоточную железы; X — блуждающий, главный парасимпатический нерв, чувствительные волокна имеют рецепторы во многих органах, двигательные — иннервируют мышцы глотки и гортани, парасимпатические волокна иннервируют гладкие мышцы и железы грудной полости и полости живота, кроме малого таза; XI — добавочный, иннервирует некоторые мышцы шеи и спины; XII — подъязычный, управляет движениями языка.

### 3-СЕКУНДНЫЙ НАДРЕЗ

Ядра черепно-мозговых нервов находятся в головном мозге.

### 3-МИНУТНОЕ ВСКРЫТИЕ

Постгерпетическая невралгия тройничного нерва — весьма распространенное заболевание, характеризующееся интенсивной головной болью, зудом и отеком половины лица, а затем и появлением везикулезной сыпи на коже и слизистой. Причиной заболевания является нейротропный вирус, находящийся в тройничном узле. При неблагоприятных факторах — снижении функции иммунной системы, онкологических заболеваниях, стрессовых ситуациях — он активируется и поражает тройничный нерв.

### СОПУТСТВУЮЩИЕ ТЕМЫ

ЧЕРЕП (с. 22)

ГОЛОВНОЙ МОЗГ (с. 128)

СПИННОЙ МОЗГ (с. 130)

ВЕГЕТАТИВНАЯ НЕРВНАЯ СИСТЕМА (с. 134)

### 3-СЕКУНДНАЯ БИОГРАФИЯ

ГАЛЕН ИЗ ПЕРГАМА (129 — около 216 гг. н. э.)

Древнегреческий врач, описавший 7 из 12 ч-м нервов

### АВТОР ТЕКСТА

Десембер С. К. Айка

**Тройничный нерв состоит из трех ветвей: глазного и верхнечелюстного нервов с чувствит. волокнами и нижнечелюстного нерва с чувствит. и двигат. волокнами.**



I — обонятельный нерв

II — зрительный нерв

III — глазодвигательный нерв

IV — блоковый нерв

V — тройничный нерв

VI — отводящий нерв

VII — промежуточно-лицевой нерв

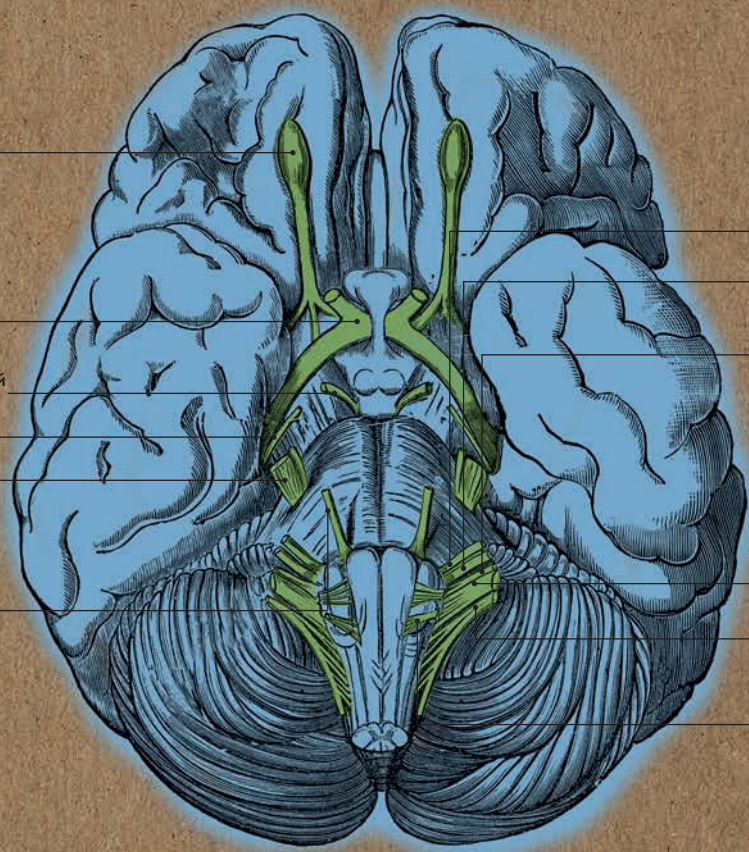
VIII — преддверно-улитковый нерв

IX — языкоглоточный нерв

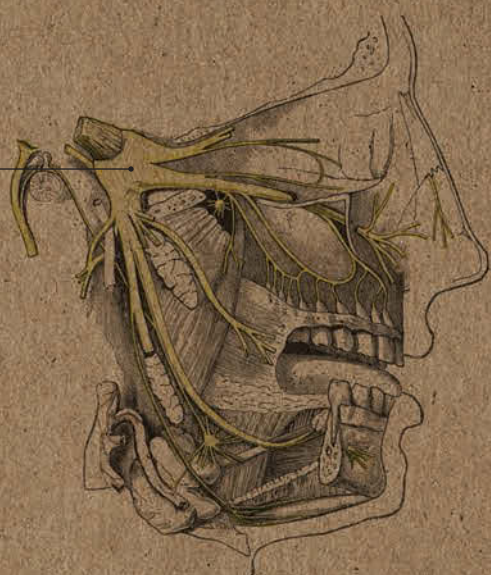X — блуждающий нерв

XI — добавочный нерв


XII — подъязычный нерв



V — тройничный нерв



ВЕТВИ ТРОЙНИЧНОГО НЕРВА



# НЕРВНЫЕ СПЛЕТЕНИЯ

## Анатомия за 30 секунд

### 3-СЕКУНДНЫЙ НАДРЕЗ

При выходе из позвоночного канала спинномозговые нервы делятся на ветви. Передние ветви образуют нервные сплетения. Исключение составляют передние ветви грудных нервов.

### 3-МИНУТНОЕ ВСКРЫТИЕ

Когда при родах женщине делают эпидуральную анестезию, анестезиолог вводит лекарственный препарат в нижнюю часть спины — в поясничный отдел позвоночника. Обезболивающее действие данного препарата обусловлено блокировкой нервов поясничного и крестцового сплетений. Так как нервные импульсы от данных сплетений блокируются, роженица теряет чувствительность в тазу и нижних конечностях. Несложные операции — к примеру на кисти — можно проводить под местной анестезией, блокируя нервы плечевого сплетения.

### Нервные сплетения вызывают

аналогию с линиями метрополитена. В метро несколько линий, соединяющихся и расходящихся в определенных точках — станциях пересадки; они ведут в различные районы разными маршрутами; через одну станцию могут проходить несколько линий. Так, входящие в сплетения ветви спинномозговых нервов являются частью сети, снабжающей определенные органы и мышцы. При выходе из позвоночного канала спинномозговые нервы делятся на несколько ветвей: менингеальные (иннервирующие оболочки спинного мозга), задние (иннервирующие мягкие ткани спины) и передние ветви. Последние, прежде чем следовать на периферию, образуют четыре сплетения: шейное, плечевое, поясничное и крестцовое. Шейное образовано передними ветвями четырех верхних шейных нервов. Плечевое — ветвями четырех нижних шейных нервов. От этого сплетения отходят волокна, иннервирующие верхние конечности. Последние можно уподобить определенному городскому району: нервные волокна (поезда метро) подходят к различным мышцам (станциям) руки (района). Поясничное сплетение образовано ветвями трех верхних поясничных нервов и двенадцатого грудного, а крестцовое — ветвями двух нижних поясничных и всех крестцовых и копчиковых нервов.

### СОПУТСТВУЮЩИЕ ТЕМЫ

СПИННОЙ МОЗГ  
(с. 130)

ВЕГЕТАТИВНАЯ НЕРВНАЯ СИСТЕМА  
(с. 134)

### 3-СЕКУНДНАЯ БИОГРАФИЯ

ЛЕОПОЛЬД АУЭРБАХ  
(1828—1897)

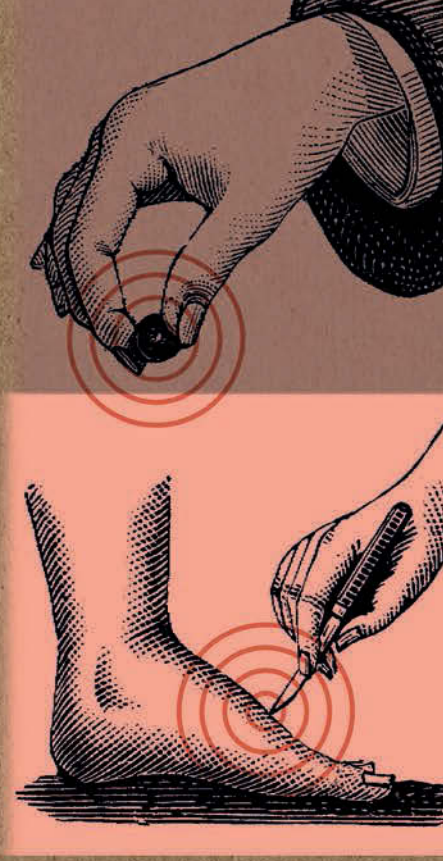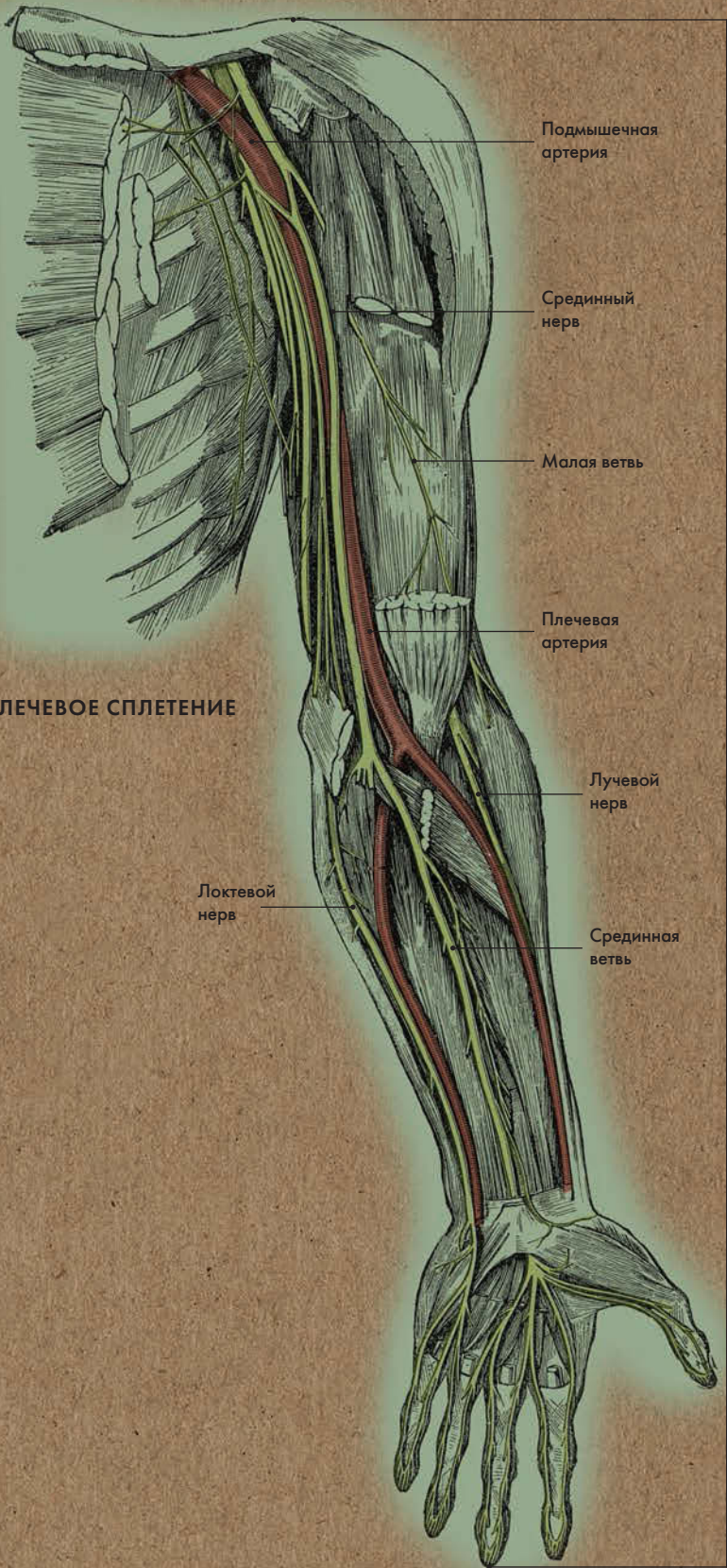
Немецкий анатом; первым описал межмышечное нервное сплетение в стенке кишечника

### АВТОР ТЕКСТА

Габриэль М. Финн

**Самым крупным нервом крестцового сплетения является седалищный нерв.**







# РЕПРОДУКТИВНАЯ СИСТЕМА





## РЕПРОДУКТИВНАЯ СИСТЕМА ГЛОССАРИЙ

**Клитор** — орган из пещеристой ткани с большим количеством чувствительных нервных окончаний; расположен в верхнем углу половой щели.

**Половые губы** — кожные складки, закрывающие вход во влагалище; наружные складки называются большими половыми губами, а внутренние — малыми.

**Половой член** — копулятивный орган, образованный пещеристыми телами и имеющий мочеиспускательный канал. Выделяют корень, тело и головку полового члена. На вершине последней находится отверстие мочеиспускательного канала, через которое выделяется моча и сперма. У мужчин, которым не делали обрезания, головка покрыта крайней плотью. У женщин анатомическим аналогом головки пениса является головка клитора.

**Уретра (мочеиспускательный канал)** — мягкая эластичная трубка, начинающаяся от внутреннего отверстия мочевого пузыря; у мужчин она проходит внутри полового члена и оканчивается наружным отверстием, у женщин открывается в преддверии влагалища. Длина уретры у мужчин — около 20 см, у женщин — около 4 см. У обоих полов она служит для вывода мочи, а у мужчин — также и спермы.

**Влагалище** — женский внутренний половой орган; представляет собой канал, ведущий от шейки матки к преддверию наружных половых органов. Мышечная оболочка влагалища состоит из внутренних круговых и наружных продольных мышечных волокон. Слизистая оболочка образует множественные поперечные складки. После семяизвержения сперматозоиды попадают в верхний отдел влагалища, а оттуда — в шейку матки и маточную трубу, где и происходит оплодотворение яйцеклетки.

**Матка** — женский внутренний половой орган; находится в малом тазу между мочевым пузырем (спереди) и прямой кишкой (сзади). В матке происходит внутриутробное развитие и вынашивание плода. Примерно через пять дней после оплодотворения яйцеклетка прикрепляется к стенке матки; ее внешние клетки образуют плаценту, а прочие — зародыш (эмбрион).

**Шейка матки** — нижний отдел матки, сужающийся и переходящий во влагалище.

**Яичник** — важнейший орган женской репродуктивной системы; является железой смешанной секреции, вырабатывающей яйцеклетки и женские половые гормоны (эстроген и проге-

стерон). Во время овуляции яйцеклетка выходит из зрелого фолликула (Граафова пузырька) в брюшную полость, откуда попадает в маточную трубу, где может произойти ее оплодотворение. У женщины два яичника, расположенных в брюшной полости по обе стороны от матки.

**Яйцеклетка** — женская половая клетка.

После оплодотворения в маточной трубе она называется зиготой, а после прикрепления к стенке матки — бластоцистой.

**Предстательная железа (простата)** —

мужской железисто-мышечный орган; находится в малом тазу под мочевым пузырем и окружает начальный отдел мочеиспускательного канала. Вырабатывает секрет, входящий в состав спермы. Сокращение мышечных пучков предстательной железы способствует выбросу спермы при эякуляции. Типичная эякуляция содержит до 300 миллионов сперматозоидов, но они составляют лишь 5 % от общего объема спермы.

**Яички (также: семенники)** — мужские железы смешанной секреции; вырабатывают сперматозоиды и мужской половой гормон тестостерон. Яички вместе с придатками находятся вне брюшной полости в кожно-фас-

циальном мешке — мошонке. Сперматозоиды, образующиеся в яичках, проходят по извитым семенным канальцам в придатки яичек, где происходит их созревание. У половозрелых мужчин в яичках вырабатывается около 1000 сперматозоидов в минуту; длина каждого из них — около 0,05 мм, а на полное созревание им требуется около 10 недель.

**Мышцы, поднимающие задний**

**проход** — относятся к мышцам тазового дна; они являются опорой для внутренних половых органов, а также обеспечивают сужение просвета влагалища и прямой кишки. Мышечные пучки мочеполовой диафрагмы играют ключевую роль в сдерживании мочеиспускания, так как образуют наружный сфинктер уретры (мочеиспускательного канала).



# ЖЕНСКАЯ РЕПРОДУКТИВНАЯ СИСТЕМА

## Анатомия за 30 секунд

### 3-СЕКУНДНЫЙ НАДРЕЗ

Женские половые органы выполняют несколько функций, среди которых важнейшими являются выработка яйцеклеток и секреция женских половых гормонов.

### 3-МИНУТНОЕ ВСКРЫТИЕ

Во время овуляции яйцеклетка выходит из яичника в брюшную полость и при нормальном развитии событий тут же проникает в маточную трубу. Расположенное вблизи яичника отверстие маточной трубы имеет форму воронки (эта ее часть так и называется — воронка). Края воронки окружены удлинненными отростками (бахромками), простирающимися вдоль всего яичника; самый длинный присоединяется к его поверхности. Бахромки как бы направляют яйцеклетку во внутреннюю часть маточной трубы.

К важнейшим женским репродуктивным органам относятся яичники, маточные трубы, матка и влагалище. Яичники вырабатывают яйцеклетки и продуцируют женские половые гормоны, которые, помимо всего прочего, способствуют развитию молочных желез и регулируют менструальный цикл. Каждый яичник расположен рядом с открытым концом маточной трубы, куда попадает яйцеклетка при овуляции. Маточные трубы узкие, а их длина — около 10 см; они ведут в матку. Матка — полый мышечный орган грушевидной формы, расположенный в области малого таза. У женщины, которая никогда не была беременна, длина матки около 7,5 см, толщина стенок — 1–2 см, а ширина в самом широком месте — 5 см. Во время беременности матка сильно увеличивается и растягивается, частично занимая брюшную полость. Отдел матки, расположенный над отверстиями маточных труб, называется дном. Под ним находится тело матки, ниже переходящее в шейку. Влагалище представляет собой тонкостенную трубку, начинающуюся от шейки матки и ведущую к преддверию наружных половых органов.

### СОПУТСТВУЮЩИЕ ТЕМЫ

ТАЗ  
(с. 28)

МУЖСКАЯ РЕПРОДУКТИВНАЯ СИСТЕМА  
(с. 150)

### 3-СЕКУНДНАЯ БИОГРАФИЯ

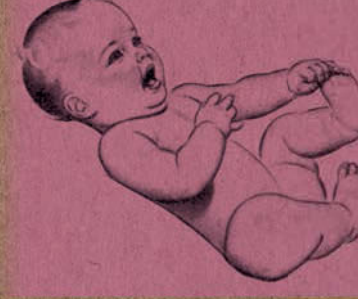РЕНЬЕ ДЕ ГРААФ  
(1641–1673)

Голландский врач, первым описавший Графовы пузырьки — созревшие фолликулы яичника

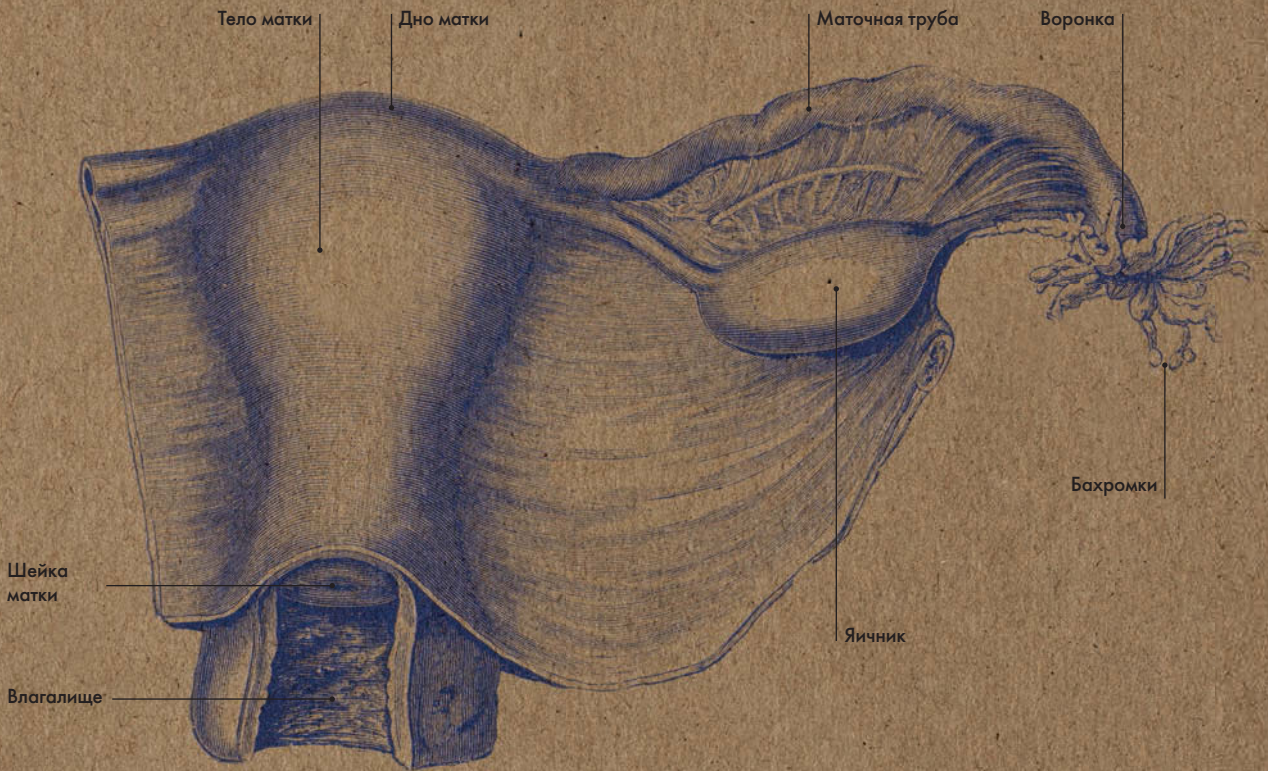
### АВТОР ТЕКСТА

Клэр Франс Смит

*Во время беременности стенки матки существенно растягиваются, создавая пространство для растущего плода; их мышечный слой утончается.*

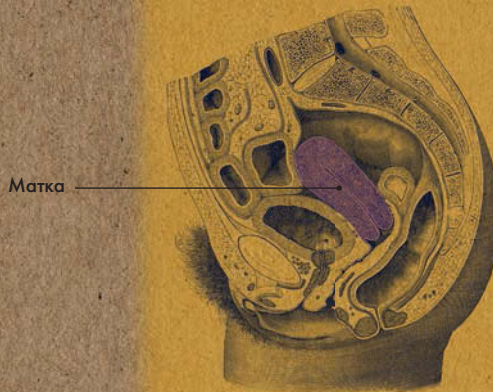


## ЖЕНСКИЕ РЕПРОДУКТИВНЫЕ ОРГАНЫ



## МЕСТОПОЛОЖЕНИЕ МАТКИ

### ЯЙЦЕКЛЕТКА





# МЫШЦЫ ТАЗОВОГО ДНА

## Анатомия за 30 секунд

**Мышечное тазовое дно** включает три слоя мышц, покрытых фасциями. Нижний (наружный) слой состоит из мышц, сходящихся в сухожильном центре промежности. Форма расположения этих мышц напоминает восьмерку. К ним относят констриктор влагалища, наружный сфинктер заднего прохода и парную поверхностную поперечную мышцу промежности. Средний слой представлен мочеполовой диафрагмой, верхний (внутренний) слой — диафрагмой таза. Мочеполовая диафрагма состоит из глубокой поперечной мышцы промежности и уретро-вагинального сфинктера (его мышечные пучки с одной стороны окружают уретру, а с другой — просвет входа во влагалище). Основу диафрагмы таза составляют парные мышцы, поднимающие задний проход, которые берут начало от костных стенок таза и крепятся к нижнему отделу прямой кишки. Они поддерживают внутренние половые органы (матку, яичники и маточные трубы), при сокращении сужают просвет влагалища и прямой кишки. Все мышцы тазового дна сверху и снизу покрыты соответствующими фасциями.

### 3-СЕКУНДНЫЙ НАДРЕЗ

Мышечное тазовое дно представлено тремя слоями мышц: верхним (внутренним), средним и нижним (наружным).

### 3-МИНУТНОЕ ВСКРЫТИЕ

Один из самых распространенных видов акушерского травматизма — разрыв промежности у женщины. Чтобы предотвратить травму, врач, принимающий роды, может предпочесть разрезать ткани между влагалищем и анусом. Эта операция называется эпизиотомией. Разрыв промежности может привести к опущению и выпадению половых органов, к недержанию газов и кала.

### СОПУТСТВУЮЩИЕ ТЕМЫ

МОЧЕВОЙ ПУЗЫРЬ  
(с. 98)

ЖЕНСКАЯ  
РЕПРОДУКТИВНАЯ  
СИСТЕМА  
(с. 144)

МУЖСКАЯ  
РЕПРОДУКТИВНАЯ  
СИСТЕМА  
(с. 150)

ПРОМЕЖНОСТЬ  
(с. 152)

### 3-СЕКУНДНАЯ БИОГРАФИЯ

АРНОЛЬД КЕГЕЛЬ  
(1894—1981)

Американский гинеколог

### АВТОР ТЕКСТА

Габриэль М. Финн

*Мышцы тазового дна совместно с диафрагмой и брюшным прессом участвуют в регуляции внутрибрюшного давления.*

Вход в уретру

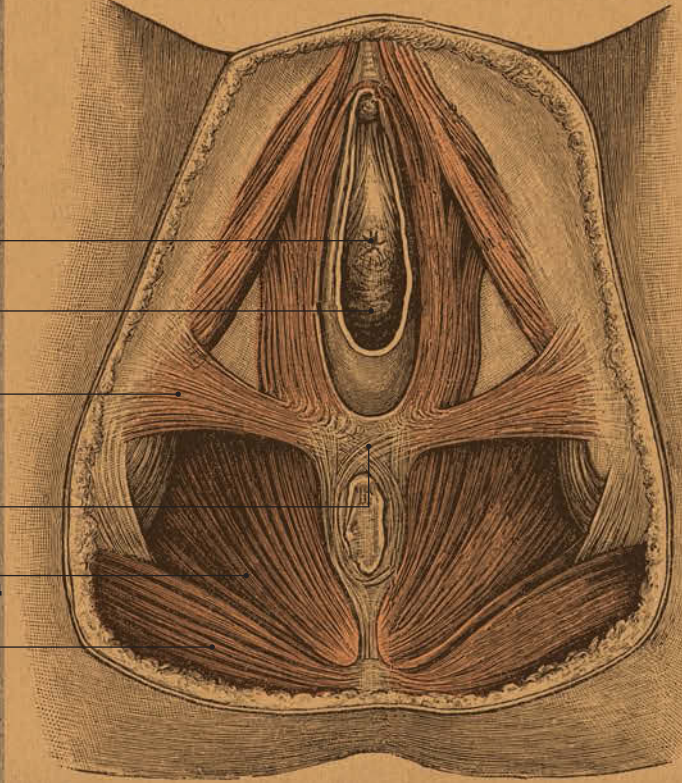
Вход во влагалище

Поперечная мышца промежности

Сухожильный центр

Мышца, поднимающая задний проход

Большая ягодичная мышца



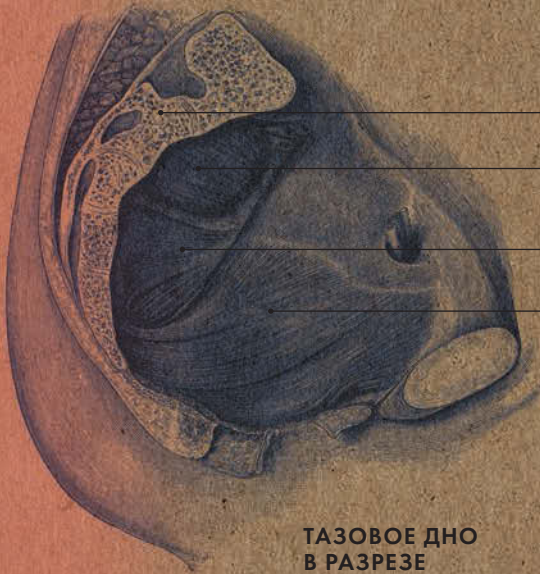
### ЖЕНСКОЕ ТАЗОВОЕ ДНО

Крестец

Грушевидная мышца

Копчиковая мышца

Мышца, поднимающая задний проход



ТАЗОВОЕ ДНО В РАЗРЕЗЕ





---

**1718**

Родился в Лонг-Колдервуде, Южный Ланаркшир, Шотландия

---

**1731**

Оканчивает богословский факультет университета Глазго

---

**1737**

Начинает изучать медицину в Эдинбурге

---

**1741–44**

Становится учеником Уильяма Смелли, специализирующегося на акушерстве

---

**1743**

Публикует научную работу «О строении и заболеваниях суставных хрящей»

---

**1746**

Начинает давать частные уроки анатомии и хирургии

---

**1756**

Получает лицензию врача

---

**1762**

Становится лейб-медиком королевы Шарлотты

---

**1767**

Становится членом Королевского общества

---

**1768**

Удостаивается титула профессора анатомии Королевского общества

---

**1768**

Открывает анатомический театр на Грейт-Уиндмилл-стрит в Лондоне

---

**1769–72**

Занимает пост профессора анатомии в Королевской академии художеств

---

**1770**

Строит дом в Глазго; ныне там находится Хантеровский музей и галерея искусств

---

**1774**

Публикует труд *Anatomia uteri umani gravidi* («Анатомия женской матки во время беременности»); трактат проиллюстрирован гравюрами, вдохновленными рисунками Леонардо да Винчи

---

**1775**

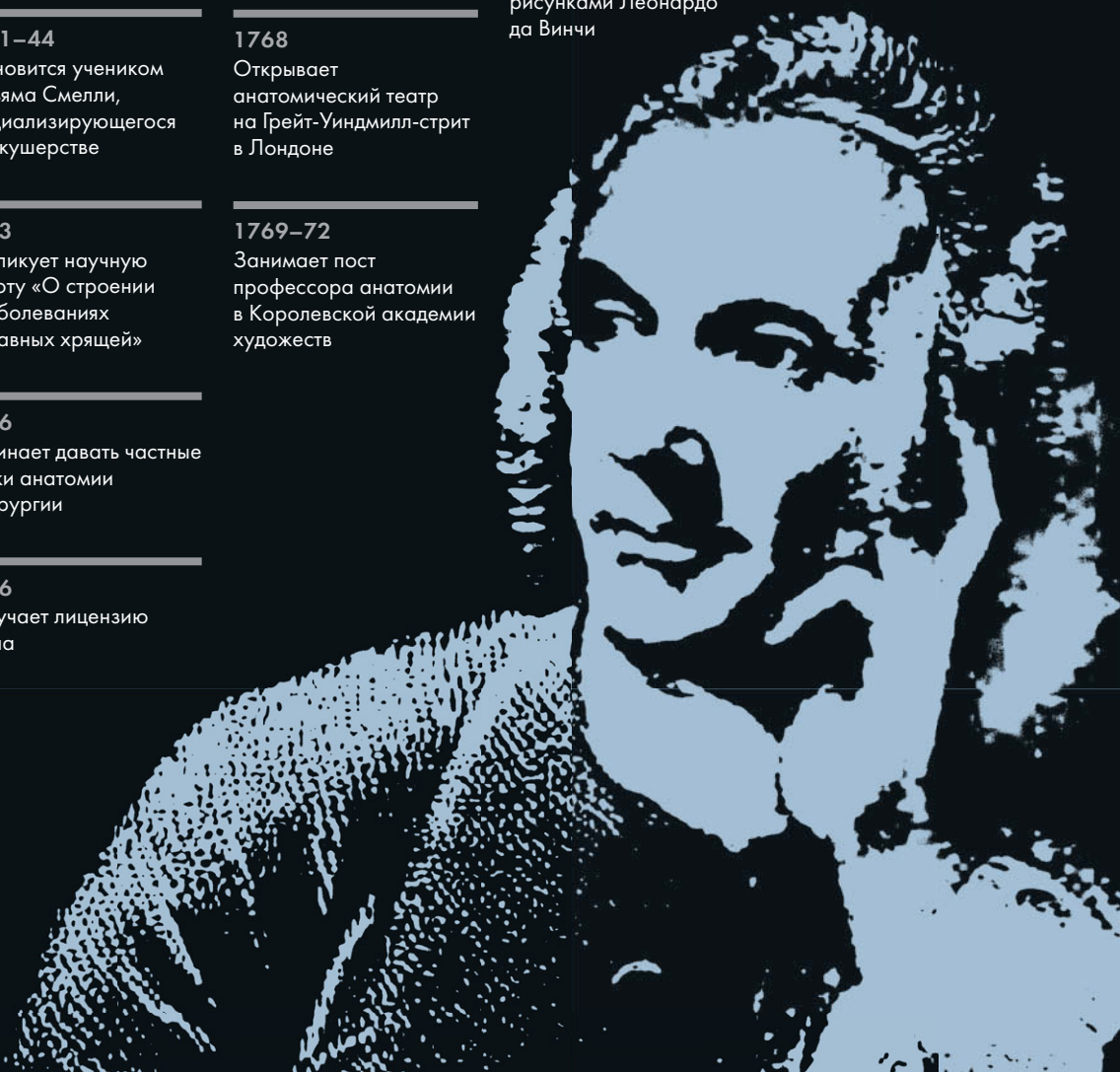Заказывает скульптуру препарированного трупа для использования в качестве обучающего экспоната

---

**1783**

Умер в Лондоне

---



# УИЛЬЯМ ХАНТЕР

---

## Уильям Хантер — анатом и врач,

сумевший объединить любовь к медицине с увлечением искусством. Он был не только членом Королевского общества, но и профессором анатомии в Королевской академии художеств. Готовя к публикации свой труд «Анатомия женской матки во время беременности» (1774), Хантер обратился к рисункам Леонардо да Винчи, взяв их за образец. Он располагал доступом к работам Леонардо, так как в то время они находились в королевском собрании в Виндзорском дворце, а Хантер был лейб-медиком королевы Шарлотты — матери 15 детей, 13 из которых дожили до зрелого возраста. Вполне логично, что памятником его наследию стал Хантеровский музей и галерея искусств (находящиеся в ведомстве университета Глазго), расположенные в доме, который он построил для себя в 1770 году.

Хантер начал свой путь студентом богословия, затем изучал медицину в Эдинбурге, а в 1741 году стал работать в лондонской больнице святого Георгия. В Лондоне его учителем стал Уильям Смелли, специализировавшийся на акушерстве — именно он первым начал использовать в родах щипцы, сам же Хантер их избегал. Вскоре

Хантер стал самым популярным акушером в Лондоне с весьма внушительным списком клиентов из высшего общества. Однако его первой и самой крепкой любовью была анатомия. Он построил на личные средства анатомический театр, где занимались лучшие британские анатомы и хирурги, в том числе и его младший брат Джон (Хантер был его наставником). Уильям внедрил практику предоставления каждому студенту-медику отдельного трупа для препарирования (во Франции в то время это было уже в порядке вещей) и пригласил итальянского скульптура Агостино Карлини для изготовления гипсовой скульптуры препарированного трупа — точного и эстетичного учебного экспоната.

Врачебная практика и преподавательская карьера принесли Хантеру успех и огромный доход. Он был страстным коллекционером книг и антиквариата и завещал свои собрания английской нации — теперь они находятся в Хантеровском музее и галерее искусств. К сожалению, его брат Джон, сделавший еще более блистательную карьеру в патанатомии, обладал куда менее покладистым характером и поссорился с братом за три года до его смерти. Они так и не помирились.



# МУЖСКАЯ РЕПРОДУКТИВНАЯ СИСТЕМА

## Анатомия за 30 секунд

Мужская репродуктивная система состоит из желез и сети протоков. Основная функция этой системы — выработка и хранение способных к зачатию сперматозоидов и доставка их по протокам к женской репродуктивной системе. Также в яичках, являющихся железой смешанной секреции, вырабатываются мужские половые гормоны, которые обеспечивают появление вторичных половых признаков. Отходящие от наружной оболочки яичка трабекулы делят его на дольки. Внутри каждой дольки находится несколько извитых семенных канальцев; их стенки с внутренней стороны выстилает особый эпителиосперматогенный слой, в котором образуются сперматозоиды. Между канальцами в яичках расположены лейдиговские клетки: они продуцируют тестостерон, отвечающий за созревание сперматозоидов. Далее сперматозоиды перемещаются на хранение в придаток яичка. Из придатка яичка по семявыносящему и семявыбрасывающему протокам сперматозоиды попадают в уретру, оканчивающуюся наружным отверстием. При стимуляции в бульбоуретральных железах вырабатывается секрет, смазывающий мочеиспускательный канал. Семенные пузырьки и предстательная железа продуцируют секрет, входящий в состав спермы.

### 3-СЕКУНДНЫЙ НАДРЕЗ

К мужским половым органам относятся яички с придатками, половой член, семявыносящий проток, семенные пузырьки, предстательная и бульбоуретральные (луковично-мочеиспускательные) железы.

### 3-МИНУТНОЕ ВСКРЫТИЕ

Во внутриутробном периоде лейдиговские клетки эмбриона вырабатывают тестостерон, а затем «засыпают» до достижения мальчиком половой зрелости, когда возникает нужда в выработке сперматозоидов. Из 120 миллионов сперматозоидов, содержащихся в каждом миллилитре эякулята, для зачатия необходим лишь один. Мужчина, эякулят которого содержит менее 10 миллионов сперматозоидов на 1 мл, возможно, никогда не сможет зачать ребенка.

### СОПУТСТВУЮЩАЯ ТЕМА

ЖЕНСКАЯ РЕПРОДУКТИВНАЯ СИСТЕМА (с. 144)

### 3-СЕКУНДНАЯ БИОГРАФИЯ

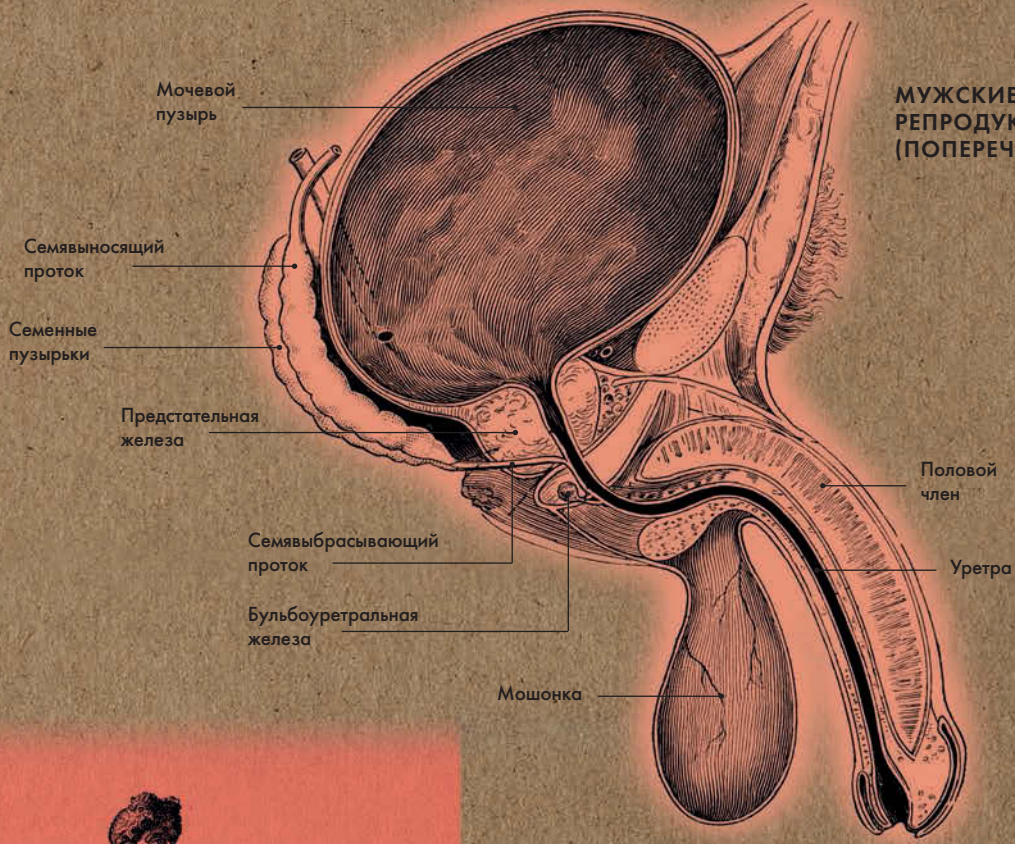
ТОМАС ХАНТ МОРГАН (1866—1945)

Американский генетик

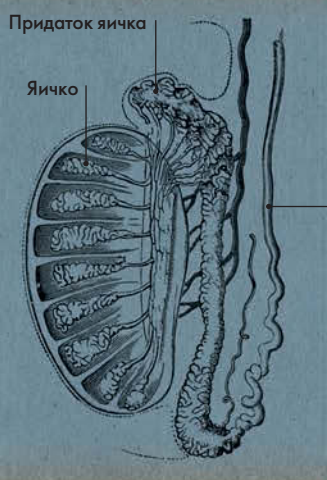
### АВТОР ТЕКСТА

Десембер С. К. Айка

**В придатке яичка под влиянием андрогенов (мужских половых гормонов) происходит окончательное созревание сперматозоидов.**



**МУЖСКИЕ РЕПРОДУКТИВНЫЕ ОРГАНЫ (ПОПЕРЕЧНЫЙ РАЗРЕЗ)**



**ЯИЧКО (ПОПЕРЕЧНЫЙ РАЗРЕЗ)**

**СПЕРМАТОЗОИД**





# ПРОМЕЖНОСТЬ

## Анатомия за 30 секунд

### 3-СЕКУНДНЫЙ НАДРЕЗ

Границы промежности проходят по нижнему краю лобкового симфиза спереди, верхушке копчика сзади и седалищным буграм по бокам.

### 3-МИНУТНОЕ ВСКРЫТИЕ

Исследования животного мира показали, что плодовитость грызунов мужского пола напрямую связана с аногенитальным расстоянием. Чем оно короче, тем ниже способность к зачатию. Кроме того, небольшое расстояние свидетельствует о том, что во внутриутробном периоде грызуны подвергались воздействию токсичных веществ. В 2011 году было проведено аналогичное исследование с участием людей; выяснилось, что у мужчин с очень коротким расстоянием между анусом и гениталиями ниже численность сперматозоидов, а также их активность и концентрация.

### Область промежности имеет

форму ромба, ее границы проходят по нижнему краю лобкового симфиза спереди, верхушке копчика сзади и седалищным буграм по бокам. Линия, проведенная через седалищные бугры, условно делит промежность на две части, имеющие форму треугольников. Урогенитальный (мочеполовой) треугольник, расположенный спереди, включает в себя наружные половые органы, мочеполовой канал и влагалище (у женщин), а также мышцы мочеполовой диафрагмы; в заднепроходном треугольнике, расположенном сзади, находятся нижний отдел прямой кишки с задним проходом и наружным сфинктером последнего, а также мышцы диафрагмы таза. Мочеполовая и тазовая диафрагмы представляют собой мышечно-фасциальные пластины; их мышцы подразделяются на поверхностные и глубокие. Диафрагмы соприкасаются друг с другом своими основаниями, а их верхушки направлены к лобковому симфизу (мочеполовой) и копчику (тазовой). Область, расположенная между наружными половыми органами и задним проходом, соответствует сухожильному центру промежности. Иннервируют промежность ветви поясничного и крестцового сплетений.

### СОПУТСТВУЮЩИЕ ТЕМЫ

ЖЕНСКАЯ РЕПРОДУКТИВНАЯ СИСТЕМА (с. 144)

МЫШЦЫ ТАЗОВОГО ДНА (с. 146)

МУЖСКАЯ РЕПРОДУКТИВНАЯ СИСТЕМА (с. 150)

### 3-СЕКУНДНАЯ БИОГРАФИЯ

РУТЕРФОРД АЛЬКОК (1809–1897)

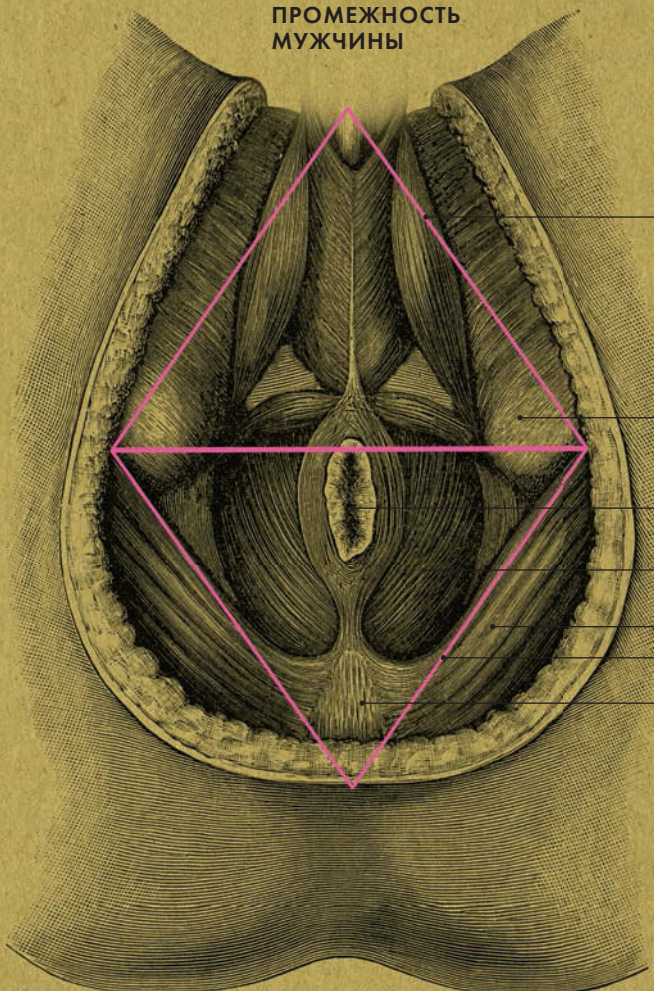
Британский хирург, описавший пудендальный канал

### АВТОР ТЕКСТА

Десембер С. К. Айка

*У мужчин область промежности обычно в два раза длиннее, чем у женщин.*

# ПРОМЕЖНОСТЬ МУЖЧИНЫ



Урогенитальный треугольник

Седлистый бугор

Анус

Мышца, поднимающая задний проход

Большая ягодичная мышца

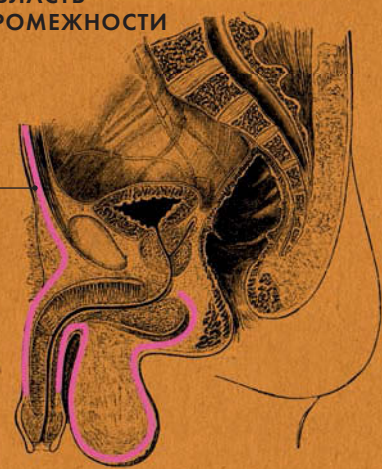Заднепроходный треугольник

Копчик



# ОБЛАСТЬ ПРОМЕЖНОСТИ

Фасция промежности





# ПРИЛОЖЕНИЯ

## ИСТОЧНИКИ

### КНИГИ

*Atlas of Human Anatomy*

Frank H. Netter

(Saunders; 5th edn, 2010)

*Clinically Oriented Anatomy*

Keith L. Moore, Arthur F. Dalley,  
and Ann M. R. Agur

(Lippincott Williams & Wilkins;  
6th edn, 2009)

*Grant's Dissector*

Patrick W. Tank

(Lippincott Williams & Wilkins;  
15th edn, 2012)

*Gray's Anatomy*

Henry Gray

(1858; 40th edn, Arcturus Publishing, 2010)

*Gray's Anatomy for Students*

Richard L. Drake, A. Wayne Vogel,  
and Adam W. M. Mitchell

(Churchill Livingstone, 2010)

*Human Physiology: An Integrated Approach*

Dee Unglaub Silverthorn

(Benjamin Cummings, 2009)

*Neuroanatomy: An Illustrated Color Text*

Alan R. Crossman and David Neary (Churchill  
Livingstone, 2010)

### ВЕБ-САЙТЫ

*The American Association of Anatomists*

<http://aaatoday.org/>

The AAA is an organization dedicated to the advancement of anatomical science through research, education, and professional development activities.

*The Anatomical Society*

<http://www.anatsoc.org.uk/>

The Anatomical Society, founded in 1887, is a learned society with charitable status. Its aims are to promote, develop and advance research and education in all aspects of anatomical science. It achieves these aims by organizing scientific meetings; publishing the *Journal of Anatomy and Aging Cell*; making annual awards of PhD studentships, grants, and prizes.

*Instant Anatomy*

<http://www.instantanatomy.net/>

Instant anatomy is a specialized web site devoted to human anatomy with diagrams, podcasts, and revision questions.

*Visible Body*

<http://www.visiblebody.com/>

A comprehensive visualization tool, Visible Body is a virtual human anatomy web site containing highly detailed, anatomically accurate, 3D models of all the human body systems. Also includes tutorial videos.



## ОБ АВТОРАХ

**Джудит Барбаро-Браун** — преподаватель факультета медицины и здравоохранения Даремского университета. Начиная карьеру как врач-ортопед, специализирующийся на заболеваниях стоп, в Государственной службе здравоохранения; впоследствии стала преподавать ортопедию. В данный момент является преподавателем мышечно-скелетной анатомии, клинической медицины и гистологии и занимает пост старшего советника по образованию в нескольких профессиональных организациях Великобритании.

**Джо Бишоп** — завуч программы медицинской специализации в Колледже медицины при Университете Суонси. Следит за составлением и развитием программы с целью обеспечить ее соответствие принципам современного медицинского образования. Имеет докторскую степень, читает лекции по анатомии.

**Эндрю Чейтор** — обладатель докторской степени по физиологии сердечно-сосудистой системы и фармакологии Уэльского университета в Кардиффе. Лектор факультета медицины и здравоохранения Даремского университета; там же проводит исследования в сфере медицинского образования. На раннем этапе своей карьеры преподавал анатомию, физиологию и фармакологию в Фармацевтической школе Сандерленда.

**Габриэль М. Финн** — доктор медицинских наук, лектор анатомии Даремского университета. Ее исследования посвящены анатомии, педагогике и профессионализму во врачебной сфере. Член совета Анатомического общества, член Федеративной международной программы анатомического образования (FIPAE) и Центра усовершенствования преподавательских и обучающих технологий (CETL).

**Десембер С. К. Айка** практиковал общую медицину и читал лекции по анатомии человека в Университете дельты Нигера (Нигерия). Имеет докторскую степень Ливерпульского университета по нейротоксичности наноматериалов.

**Марина Соудон** — обладатель докторской степени Даремского университета по физиологии сердечно-сосудистой, дыхательной и мочевыделительной систем. Занимала пост редактора рубрики «Физиология» в журнале «Анестезия и интенсивная терапия». Проводила исследования в области сердечно-сосудистой физиологии, а в последнее время занимается изысканиями в сфере медицинского образования.

**Клэр Франс Смит** — преподаватель медицинского факультета Университета Саутгемптона. Старший научный сотрудник и преподаватель Центра изучения анатомических наук. Является членом совета Анатомического общества и председателем Образовательного комитета.

## АЛФАВИТНЫЙ УКАЗАТЕЛЬ

### А

Аксон 124, 130  
Альвеолы 61, 76, 78  
Алькок, сэр Рутерфорд 152  
Аорта 56, 58, 65, 66, 67  
Аппендикс 88  
Артерии 66—7  
Артериолы 60, 62, 66, 68—9  
Ауэрбах, Леопольд 138  
Ахиллово сухожилие 20—21

### Б

Бабингтон, Бенджамин Гай 120  
Базальные ядра 124, 128  
Бедренная кость 14, 16, 30  
Бедро 50  
Беклар, Пьер 46  
Белл, Чарльз 44  
Белое вещество 124, 128  
Бёрк, Уильям 6  
Бойль, Роберт 78  
Большая берцовая кость 14, 30  
Большой мозг 125, 128  
Бомон, Уильям 84  
Боумен, сэр Уильям 112  
Бронхи 61, 76, 78  
Бронхиальное дерево 78  
Бронхиолы 78  
Бруннер, Иоганн Конрад 86

### В

Вегетативная нервная система 134—5  
Везалий, Андреас 26—27, 56  
Венозная система 62, 66  
Венулы 66, 68  
Вены 66—67  
Вирхов, Рудольф 72  
Вкусовые луковицы 118  
Влагалище 142, 144  
Волосы 108—109  
Воротная вена печени 60  
Ворсинки 83

### Г

Гален Пергамский 6, 27, 75, 95, 114—15, 136  
Гарвей, Уильям 9, 62, 74—75  
Гед, Генри 106  
Герофил 16  
Генле, Фридрих 96  
Гипермобильность суставов 42  
Гиподерма 108  
Гипоталамус 124, 126  
Гипофиз 126  
Гиппократ 128  
Гладкая мышечная ткань 39—40  
Глаза 110—111  
Глиальная клетка 124  
Голосовые складки 120—121  
Горло см. Гортань  
Гормоны 82, 90, 92, 96, 124, 126, 143, 144, 150, 150  
Гортань 46, 120—121  
Грааф, Ренье де 144  
Грей, Генри 132—133  
Грудная клетка 24—25, 56  
Грудные нервы 125  
Грыжа 54

### Д

Двенадцатиперстная кишка 86  
Двуглавая мышца плеча 39, 48  
Дерма 108  
Диабет 92  
Диафрагма 39  
Длинная кость 14  
Дыхательная система 76—79  
Дыхательное горло см. Трахея  
Дыхательные мышцы 56—57  
Дюшен, Гийом 40

### Е

Евстахиева труба 95  
Евстахий 94—95

### Ж

Желудок 84—85  
Желудочки (сердца) 61, 64—65  
Желудочно—кишечный тракт 82  
Желчный пузырь 90—91  
Женская репродуктивная система 144—145  
Живота мышцы 54—55

### З

Задней поверхности мышцы 38  
Запястный канал 48  
Зев 120

### И

Ишиас 28

### К

Капилляры 60, 68  
Кегель, Арнольд 146  
Кисти 34—5  
Кишечник: толстый 82, 88—89; тонкий 86—87  
Клитор 142  
Ключица 32  
Кожа 108—109  
Кожная зона (дерматом) 104, 106  
Коленный сустав 30  
Конечности 14  
Конечности верхние 32—3, 48—9  
Конечности нижние 30—31, 50—1  
Констриктор 38  
Кора головного мозга 125, 128  
Корковое вещество почки 84  
Короткая кость 14  
Корти, маркиз Альфонсо 116  
Кости: суставы 14, 15, 18—19; типы костной ткани 14, 15, 16—17  
Кохер, Эмиль Теодор 126  
Кровообращение 62

### Л

Лангерганс, Пауль 92  
Легкие 60, 76—78  
Легочная артерия 66, 76  
Лейкоциты 100  
Леонардо да Винчи 6, 53, 149  
Либеркюн, Иоганн 88  
Лимфа 100  
Лимфатическая система 100—101  
Лимфатические узлы 82, 100  
Лица мышцы 44—45  
Лишай (герпес опоясывающий) 136  
Локтевая кость 32  
Локтевой сустав 32  
Лопатка 32—33  
Лучевая кость 32  
Люмбальная пункция 130

### М

Малоберцовая кость 30  
Мальпиги, Марчелло 68  
Матка 143, 144—145  
Маточные трубы 144  
Межпозвоночные диски 24  
Межреберные мышцы 56  
Меланин 108  
Микроциркуляция 68—69  
Миокард 60  
Мозг 11, 70, 128—129  
Мозговое вещество почки 83  
Мозжечок 125  
Морган, Томас Хант 150  
Моча 96, 98  
Мочевой пузырь 98—99  
Мочеточник 83  
Мужская репродуктивная система 150—151  
Мышечная система 40—57  
Мышечной ткани виды 38, 39, 40—41



**Н**

Надпочечники 124  
 Неергаард, Курт фон 76  
 Нейрон 125  
 Нервная система 11,  
 128–139  
 Нервные сплетения  
 138–139  
 Нервные узлы 134–135  
 Ногти 108–109  
 Нокс, Роберт 6  
 Нос 112–113  
 Носовая раковина 105

**О**

Оболочки мозга 125, 130,  
 131–132  
 Обонятельные рецепторы  
 112  
 Общий желчный проток  
 82, 90, 92  
 Органы речи 118–121  
 Органы чувств 106–117  
 Остеоартроз 18  
 Остеопороз 28  
 Островки Лангерганса 82,  
 92  
 Отводящие мышцы 38  
 Оуэн, сэр Ричард 24

**П**

Пенфилд, Уайлдер 134  
 Перикард 61  
 Периферический паралич  
 лицевого нерва 44  
 Печень 72, 90–91  
 Пищеварительная система  
 84–101  
 Пищевод 83, 84  
 Плевра 61, 76  
 Плечевая кость 14, 32  
 Плечо 32  
 Плоская кость 14  
 Плоскости движения 42–43  
 Подвздошная кишка 86  
 Подвздошно-слепкишеч-  
 ный (илеоцекальный)  
 клапан 83  
 Поджелудочная железа  
 92–93

Поднимающая задний  
 проход мышца 146  
 Позвонки 15, 24  
 Позвоночник 24–25  
 Половой член 142  
 Половые губы 142  
 Портальное кровообра-  
 щение 70  
 Почки 96–97  
 Праксагор Косский 66  
 Предплечье 32, 48  
 Предсердие 60, 64  
 Предстательная железа 142  
 Приводящие мышцы 38  
 Привратник желудка 83  
 Придаток яичка 150  
 Промежность 152–153,  
 146  
 Пронатор 39  
 Проток поджелудочной  
 железы 82  
 Прямая кишка 83

**Р**

Радужная оболочка 104,  
 110  
 Разгибатели голени  
 (мышцы) 50  
 Разгибатели 39  
 Раковина ушная 104,  
 116–117  
 Рен, Людвиг 64  
 Рентген, Вильгельм 34  
 Репродуктивная система  
 144–153  
 Ридли, сэр Гарольд 110  
 Роговица 104, 110  
 Руф Эфесский 18

**С**

Связка 15  
 Сгибатели бедра (мышцы)  
 50  
 Сгибатели 39  
 Сесамовидная кость 15  
 Селезенка 72–73  
 Сердечная мышечная  
 ткань 38, 40  
 Сердечно-сосудистая  
 система 62–73

Сердечный цикл 60  
 Сердце 64–65  
 Серое вещество 125, 128  
 Сетчатка 105, 110  
 Синдесмоз 15  
 Синостоз 15  
 Синхондроз 15  
 Синусно-предсердный  
 узел 61  
 Система костная 16–35  
 Система кровеносная  
 62–63  
 Кровообращения малый  
 круг 61, 62; большой  
 круг 61, 62  
 Скелетные мышцы 39,  
 40–41  
 Склера 105, 110  
 Слепая кишка 88  
 Слуховой проход 116–117  
 Слуховые косточки 105,  
 116  
 Смешанные кости 15  
 Сосочки 105, 118  
 Сперматозоиды 150, 152  
 Спинной мозг 130–131  
 Спинномозговые нервы  
 106, 125, 138  
 Спины мышцы 54–55  
 Ствол мозга 125, 128–129  
 Стопы 34–35  
 Супинатор 39  
 Суставы 14  
 Сухожилия 15, 20–21

**Т**

Таз 28  
 Тазовое дно 146–147  
 Тальякоцци, Гаспаре 108  
 Таранная кость 30  
 Твердая мозговая  
 оболочка 125  
 Тошая кишка 87  
 Трахея 61, 78  
 Трехглавая мышца плеча  
 48

**У**

Улитка 105, 116  
 Уретра 98, 143

Уши 116–117  
 Ушная раковина 104, 116

**Ф**

Фатер, Абрахам 90  
 Фатерова ампула 82  
 Фриман, Уолтер Дж. 22

**Х**

Хантер, Уильям 148–149  
 Хэниг, Давид 118  
 Хрусталик 104, 110  
 Хрящ 14, 18, 20  
 Хэр, Уильям 6

**Ц**

Цирроз печени 70

**Ч**

Чарнли, Джон 28  
 Череп 22–23  
 Черепно-мозговые нервы  
 125, 136  
 Четырехглавая мышца  
 бедра 50

**Ш**

Шеи мышцы 46–47  
 Шейка матки 142, 144

**Щ**

Щитовидная железа 125,  
 126

**Э**

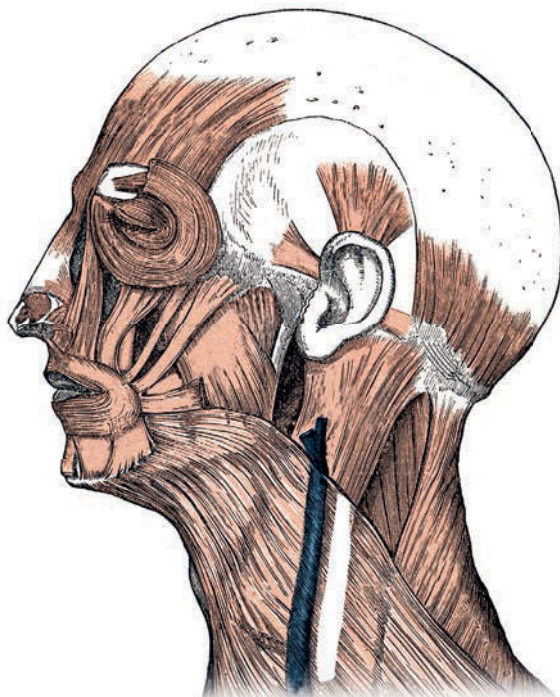
Экзокринные клетки 92  
 Эндокринная система  
 126–127  
 Эндокринные клетки  
 92  
 Эпидермис 104, 108  
 Эпидуральная анестезия  
 138  
 Эпизиотомия 146

**Я**

Язык 118–119  
 Яичко 143, 150  
 Яичник 142, 144  
 Яйцеклетка 142, 144

## СПИСОК ИЛЛЮСТРАЦИЙ

Большинство иллюстраций взяты из «Анатомии человеческого тела» Генри Грея (издание 1918 года) и «Описательной и хирургической анатомии» Генри Грея (1905).





**Никто не перепутает локоть с глазом, но знаете ли вы, где находятся подкорковые ядра и островки Лангерганса, а главное — зачем они нужны? Наша книга — 50 небольших глав — поможет вам освоить основы внешнего и внутреннего строения этого поразительного механизма — человеческого организма.**

В «Анатомии за 30 секунд» описано главное: как работает наше тело. Это кратчайший путь знакомства с предметом для всех интересующихся — студентов медицинских и биологических факультетов, художников, спортсменов или просто тех, кому хочется знать, что же это за нервные сплетения и берцовые кости, о которых твердят врачи. В книге детально описано строение важнейших органов — от костей до головного мозга; каждой теме посвящено не более двух страниц, триста слов и одна иллюстрация, и все это всего лишь за 30 секунд. Натуралистичные рисунки, биографии первопроходцев медицинской науки, глоссарий — будь эта книга у Бёрка и Хэра, они бы не раскапывали могилы по ночам!

**Редактор Габриэль Финн** — преподаватель Даремского университета. Имеет докторскую степень. Ее исследования посвящены анатомии, педагогике и профессионализму во врачебной сфере; она преподает анатомию и клиническую медицину. Является членом совета Анатомического общества, членом Федеративной международной программы анатомического образования (FIPAE) и Центра совершенствования преподавательских и обучающих технологий (CETL).

ISBN 978-5-386-07008-3



9 785386 070083



РИПОД  
КЛАССИК

ТИПЫ КОСТНОЙ ТКАНИ  
СУСТАВЫ  
СВЯЗКИ, ХРЯЩИ И СУХОЖИЛИЯ  
ЧЕРЕП  
ПОЗВОНОЧНИК И ГРУДНАЯ КЛЕТКА  
ТАЗ  
НИЖНИЕ КОНЕЧНОСТИ  
ВЕРХНИЕ КОНЕЧНОСТИ  
КИСТИ И СТОПЫ  
ВИДЫ МЫШЕЧНОЙ ТКАНИ  
ТИПЫ ДВИЖЕНИЙ  
МЫШЦЫ ЛИЦА  
МЫШЦЫ ШЕИ  
МЫШЦЫ ВЕРХНИХ КОНЕЧНОСТЕЙ  
МЫШЦЫ НИЖНИХ КОНЕЧНОСТЕЙ  
МЫШЦЫ ЖИВОТА И СПИНЫ  
ДЫХАТЕЛЬНЫЕ МЫШЦЫ  
КРОВЕНОСНАЯ СИСТЕМА  
СЕРДЦЕ  
ГЛАВНЫЕ АРТЕРИИ И ВЕНЫ  
МИКРОЦИРКУЛЯЦИЯ  
ПОРТАЛЬНОЕ КРОВООБРАЩЕНИЕ  
СЕЛЕЗЕНКА  
ЛЕГКИЕ  
БРОНХИАЛЬНОЕ ДЕРЕВО  
ЖЕЛУДОК  
ТОНКИЙ КИШЕЧНИК  
ТОЛСТЫЙ КИШЕЧНИК  
ПЕЧЕНЬ И ЖЕЛЧНЫЙ ПУЗЫРЬ  
ПОДЖЕЛУДОЧНАЯ ЖЕЛЕЗА  
ПОЧКИ  
МОЧЕВОЙ ПУЗЫРЬ  
ЛИМФАТИЧЕСКАЯ СИСТЕМА  
КОЖНЫЕ ЗОНЫ  
КОЖА, ВОЛОСЫ И НОГТИ  
ГЛАЗА  
НОС  
УШИ  
ЯЗЫК  
ГЛОТКА, ГОРТАНЬ И ГОЛОСОВЫЕ СВЯЗКИ  
ЭНДОКРИННАЯ СИСТЕМА  
ГОЛОВНОЙ МОЗГ  
СПИННОЙ МОЗГ  
ВЕГЕТАТИВНАЯ НЕРВНАЯ СИСТЕМА  
НЕРВНЫЕ СПЛЕТЕНИЯ  
ЖЕНСКАЯ РЕПРОДУКТИВНАЯ СИСТЕМА  
МЫШЦЫ ТАЗОВОГО ДНА  
МУЖСКАЯ РЕПРОДУКТИВНАЯ СИСТЕМА