Клинический центр стоматологии
ФМБА России

СБОРНИК СТАТЕЙ НАУЧНО-ПРАКТИЧЕСКОЙ КОНФЕРЕНЦИИ СТОМАТОЛОГОВ ФМБА РОССИИ «АКТУАЛЬНЫЕ ВОПРОСЫ ПРОФИЛАКТИКИ И ЛЕЧЕНИЯ ЗАБОЛЕВАНИЙ ПОЛОСТИ РТА»

26-27 сентября 2025 года

Москва

Клинический центр стоматологии
ФМБА России

Сборник статей
научно-практической конференции стоматологов ФМБА России
«Актуальные вопросы профилактики и лечения заболеваний полости рта»

26 – 27 сентября 2025 года

Москва

(увеличение ранок на боковой части языка), у врача никакого беспокойства не вызвали. Переживая за сложившуюся ситуацию с состоянием своего здоровья гр-ка М. вынуждена была обратиться за консультацией в онкологический центр. В результате проведенного обследования, изучения результатов сделанных анализов, комиссией врачей онкологов был установлен диагноз с указанием «Рак языка, стадия: 1, T1NxM0». Показано проведение планового хирургического вмешательства в объеме половинной трансоральной лазерной резекции левой боковой поверхности языка. По результатам дополнительного цитологического исследования, дополнительно рекомендовано одновременно проведение операции в объеме шейной лимфодиссекции и гемиглоссэктомии. Согласно протоколу патологоанатомического исследования биопсийного (операционного) материала от 2020 г, выдано заключение: Высокодифференцированный ороговевающий плоскоклеточный рак слизистой оболочки боковой поверхности языка слева pT2NO G1 Pn0 Lv0 R0. Проведен курс лучевой терапии.

Выводы. Недостатком, допущенным в тактике лечения предракового заболевания со стороны врача-стоматолога явилось необоснованно длительное наблюдение (с 2013г. по 2017 г. отмечаются явления гингивита, далее с 2017 г. отмечается изменение в области десны: очаг гиперемии 1,5 мм на слизистой в области альвеолярного отростка в области 36, которое в дальнейшем наблюдается на каждом приеме пациентки). Врачом были нарушены меры профилактики предраковых заболеваний (диспансеризация, углублённое обследование, направленные меры профилактики), что не позволило выявить онкологическое заболевание у гр. М. на ранней стадии. Диагностика заболеваний данной группы требует от стоматолога знаний в области онкологии, патологии внутренних органов и систем, неврологии, психиатрии и др. В затруднительных случаях следует направлять пациента за консультацией к специалистам соответствующего

профиля. Таким образом учитывая вышесказанное можно сделать вывод: несоблюдение врачом-стоматологом принципов онкологической настороженности, несвоевременная диагностика, ошибочная тактика ведения пациентки привели к возникновению у гр-ки М. онкологического заболевания [1].

Список литературы.

1. Баринов Е.Х., Ромодановский П.О. Судебно-медицинская экспертиза профессиональных ошибок и дефектов оказания медицинской помощи в стоматологии. Монография. – Москва: НП ИЦ «ЮрИнфоЗдрав». – 2011. – 120 с.

СРАВНИТЕЛЬНАЯ ХАРАКТЕРИСТИКА СОВРЕМЕННЫХ ОТТИСКНЫХ МАТЕРИАЛОВ

Хаирутдинова А.Р., Гордеев И.Н.
ФГАОУ ВО «Казанский (Приволжский) Федеральный Университет» г. Казань
34ilia34@gmail.com

Актуальность. С-силиконовые слепочные массы различаются по стоимости, степени точности и усадки, эластичности и прочности, хорошей переносимости дезинфекции [1]. Селекция оттискных материалов зависит от особенностей клинического случая и требований, предъявляемых к конечному ортопедическому изделию [2]. Большое внимание уделяется значимости эластомерных оттискных материалов в процессе получения высокоточных оттисков [3]. Для изготовления точного слепка важно, чтобы выбранный материал равномерно распределялся по всем участкам формы, обеспечивал хороший контакт с тканями без усадки или искажения при

затвердевании. К дополнительным требованиям оттискных материалов относятся: легкость применения и удаления из ротовой полости; возможность повторного использования материала; простота в дозировании и упаковке; экономия и удобство транспортировки [4]. Силиконовые составы содержат как природные, так и синтетические компоненты вместе с наполнителями и добавками, что дает им широкий диапазон свойств [5]. Немаловажным ключевым требованием является линейная точность оттисков, проявляющаяся через минимальные временные интервалы для достижения высокой детализации [6]. Углубление понимания специфики применения современных материалов создает плацдарм для развития стоматологии на новом уровне качества оказываемых услуг [7].

Цель исследования. Оценка параметров и сравнение характеристик материалов Elite HD+ и Speedex, чтобы определить наиболее подходящий материал для использования в стоматологической практике. Для достижения поставленной цели приведены следующие задачи: 1. Оценить параметры (четкость передачи оттискной поверхности, наличие пор и оттяжек, изменение размеров оттисков через 1 час и через 5 дней после их получения) оттискных материалов Elite HD+, Speedex; 2. Провести сравнительный анализ полученных данных исследования силиконовых оттискных материалов Elite HD+ и Speedex.

Материал и методы исследования. Данные оттискные материалы исследовались с созданием диагностических оттискных моделей у четырех пациентов. На клиническом этапе исследования с каждого пациента было снято по одному оттиску материалами из группы А–силиконов (Elite HD+) и С–силиконов (Speedex) высокой вязкости (putty) и низкой (light body) с использованием одноэтапной двухслойной методики получения. Во время работы с данными материалами соблюдались техника выполнения и пропорции компонентов с контролем времени смешивания и рабочего

времени, указанные производителями исследуемых материалов (таблица 1).

Таблица 1

Свойства исследуемых оттискных материалов

Материал	Elite HD+		Speedex	
Химический состав	А-силикон		С-силикон	
Оттискная масса	Базовая	Корригирующая	Базовая	Корригирующая
Наименование оттискной массы	Putty	Light body	Putty	Light body
Время смешивания, минут:секунд	0:30	0:30	0:30	0:30
Рабочее время, минут:секунд	2	2	1:30	1:30
Время схватывания в полости рта, минут:секунд	5:30	5:30	3	3
Деформация под давлением, %	3-5%	1-3%	1.5-2.5%	4-6%
Восстановление остаточной деформации, %	>99,5%	>99,0%	>=97,5%	>=98,0%
Линейная усадка в течение 24 часов после получения, %	<0,20%	<0,20%	<=0,20%	<=0,50%

*с момента начала смешивания при 23°C – 73°F, относительной влажности 50%, и с передозировкой универсального активатора не более 30%

Получены фотографии, по которым оценивались точность воспроизведения оттискной поверхности зубного ряда (рисунок 1), наличие пор и оттяжек (рисунок 2, 3). Визуализация данных параметров на фотографиях давала возможность разглядеть и более детально оценить дефекты оттисков.

На лабораторном этапе исследования по оттискам было изготовлено 8 контрольных и 8 экспериментальных моделей из гипса III класса. Контрольная группа отливалась гипсом через 1 час после снятия оттисков, экспериментальная группа – через 5 дней после получения контрольной группы. Для определения степени усадки исследуемых материалов

относительно истинных размеров зубов проводились замеры толщины коронок зубов по линии клинической шейки в преддверно-оральном направлении с помощью зуботехнического калибратора в позициях зубов 1.1, 1.3, 1.4 непосредственно в полости рта пациентов, и на гипсовых моделях контрольной и экспериментальной групп.

Результаты исследования. На фотографиях (рисунок 1) представлена точность передачи анатомического рельефа зуба 2.6. Наиболее точным оказался материал из группы А-силиконов – Elite HD+, который в отличие от Speedex более эластичен и способен сохранять стабильную форму, что связано с высокой текучестью, тиксотропностью и улучшенной гидрофильностью, в результате включения в состав аддитивных силиконов поверхностно–активных веществ, уменьшающих поверхностное натяжение жидкой фазы и улучшающих смачиваемость оттискного материала влажной поверхностью зуба. По показателю восстановления остаточной деформации (>99,5%; >99,0%) данный материал демонстрирует умеренную способность к деформации под нагрузкой, сохраняя необходимую форму и детальность оттиска и снижая риск искажения рельефа из-за смещения оттискного материала во время полимеризации в сочетании с его медленным схватыванием. Speedex обладает меньшим восстановлением остаточной деформации (>=97,5%; >=98,0%), предполагая большую деформацию при использовании и менее точную передачу деталей.

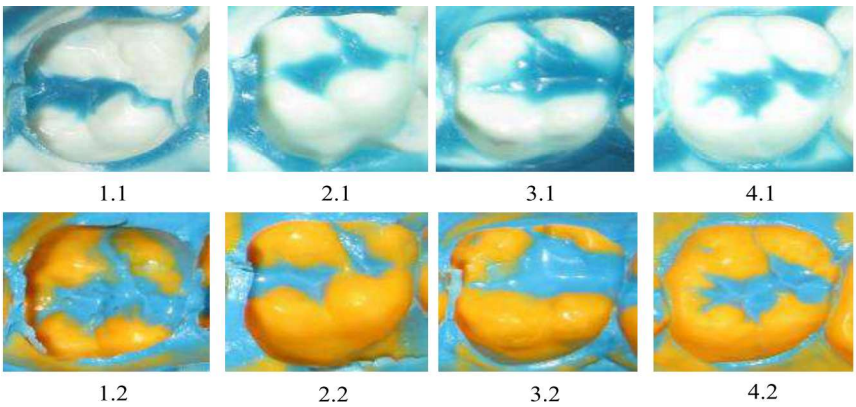

Рис. 1. Точность оттискной поверхности на примере зуба 2.6: 1.1, 1.2 – первого пациента; 2.1, 2.2 – второго пациента; 3.1, 3.2 – третьего пациента; 4.1, 4.2 – четвертого пациента

Образование пор на поверхности оттисков из А-силиконов (рисунок 2) связано с ошибками в технике наложения ложки на поверхность зубных рядов. На оттиске из С – силикона образование пор связано с попаданием воздуха в корригирующую оттискную массу при ее ручном замешивании.

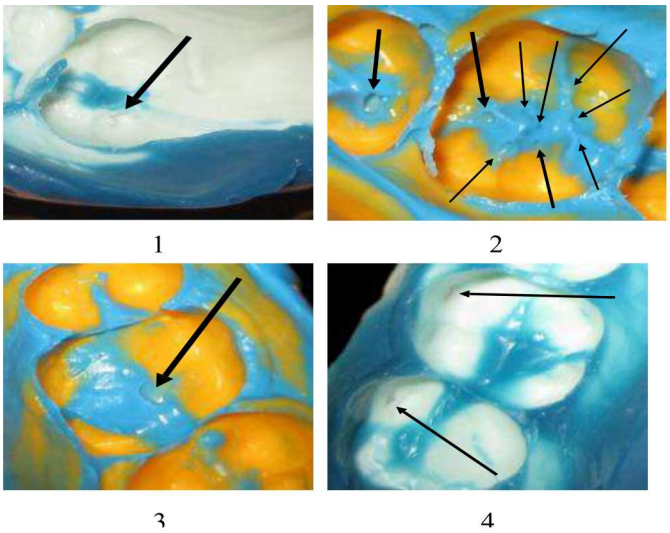

Рис. 2. Поры на оттисках, снятых А–силиконами и С–силиконами: 1, 3 – Elite HD+; 2, 4 – Speedex

Появление оттяжек в двухфазном оттиске (рисунок 3) связано с тем, что базовый материал скользит через наиболее выпирающиеся места зуба и не может заполнить поднутрения, расположенные позади. Оттяжки расположены параллельно направлению введения ложки, вокруг поднутрений зуба, что обусловлено текучестью материала. Чем меньше вязкость материала, тем больше его текучесть. Образование оттяжек возможно вследствие смещения оттискного материала относительно проснимаемой поверхности в процессе его полимеризации. Для силиконов характерно постепенное течение процесса полимеризации во время схватывания оттискного материала в полости рта, что не исключает возможность образования оттяжек.

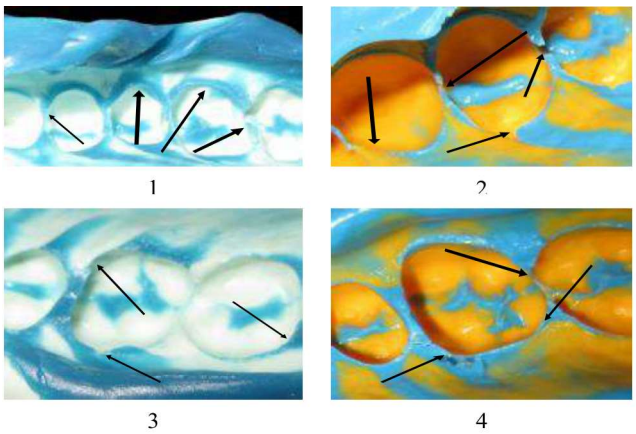

Рис. 3. Оттяжки на оттисках, снятых А–силиконами и С– силиконами: 1, 3 – Speedex; 2, 4 – Elite HD+

Основываясь на измерительных данных толщины коронок по линии клинической шейки зубов в преддверно-оральном направлении в полости рта (таблица 2), а также на контрольных и экспериментальных гипсовых моделях (таблица 3), для определения степени усадки исследуемых материалов был проведен расчет среднего значения отклонения толщины клинической шейки коронок зубов в преддверно-оральном направлении контрольных и экспериментальных гипсовых моделей от истинной толщины зубов в исследуемой плоскости, которая взята за 0.

Таблица 2

Результаты измерения толщины коронок по линии клинической шейки в преддверно-оральном направлении в полости рта пациентов

№ № зуба	Толщина коронок по линии клинической шейки в преддверно-оральном направлении, мм			
	Первый пациент	Второй пациент	Третий пациент	Четвертый пациент
1.1	7.5	7.1	7.6	7.6
1.3	7.7	8.0	8.5	8.0
1.4	8.4	8.3	8.6	8.3

Таблица 3

Результаты измерения толщины коронок по линии клинической шейки в преддверно-оральном направлении на гипсовых моделях

Материал (Контроль/Эксперимент)	№ зуба	Толщина коронок по линии клинической шейки в преддверно-оральном направлении, мм			
		Первый пациент	Второй пациент	Третий пациент	Четвертый пациент
Speedex (Контроль)	1.1	7.2	7.1	7.4	7.7
	1.3	7.8	7.9	8.6	8.1
	1.4	8.2	8.4	8.6	8.5
Elite HD+ (Контроль)	1.1	7.3	7.0	7.5	7.6
	1.3	7.8	7.9	8.6	8.0
	1.4	8.5	8.3	8.7	8.4
Speedex (Эксперимент)	1.1	6.2	7.0	6.6	7.4
	1.3	7.5	7.7	8.0	7.6
	1.4	7.7	7.8	8.3	8.1
Elite HD+ (Эксперимент)	1.1	6.5	7.0	7.0	7.5
	1.3	7.5	7.8	8.2	7.8
	1.4	8.0	8.0	8.4	8.2

Расчет показал, что наименьшей усадкой относительно истинной толщины коронок зубов обладает материал из группы А-силиконов - Elite HD+. Материал из группы С-силиконов - Speedex, продемонстрировал менее точные результаты (таблица 4).

Таблица 4

Среднее значение отклонения толщины коронок зубов контрольной и экспериментальной групп по линии клинической шейки в преддверно-оральном направлении относительно истинной толщины коронок зубов, мм

Исследуемые группы материалов (К.-контроль, Э.-эксперимент)	Среднее значение отклонения толщины коронок исследуемых групп материалов относительно истинной толщины коронок, мм
К. Elite HD+	0
Э. Elite HD+	-0.29
К. Speedex	-0.01
Э. Speedex	-0,47

Выводы. Результаты исследования клинических и лабораторных параметров оттискных материалов Elite HD+ и Speedex продемонстрировали удовлетворительную степень усадки, однако Elite HD+ имел преимущество в этом показателе, идеально подходя для сложных клинических случаев. В плане точности передачи оттискной поверхности Elite HD+ также является лидером, исключая деформации и большое количество пор и оттяжек в процессе работы с данным материалом, в отличие от Speedex. Elite HD+ обладает длительным сроком службы и высокой стойкостью, в то время как Speedex показал низкие показатели.

Список литературы.

1. Хомидов Х.М. Оттискные материалы в ортопедической стоматологии // Современная наука: актуальные проблемы теории и практики [Текст]. Серия: Естественные и технические науки. 2019. № 6-2. 173–175 с.

2. Миронова, М. Л. Съемные протезы / М.Л. Миронова. - М.: ГЭОТАР-Медиа, 2022. - 464 с.