РМЖ

№ 11, 2019

ISSN 2225-2282

НАУЧНОЕ ИЗДАНИЕ
ДЛЯ ПРАКТИКУЮЩИХ ВРАЧЕЙ

УРОЛОГИЯ/ХИРУРГИЯ

УРОЛОГИЯ

Патогенетические подходы к лечению мочекаменной болезни; купирование симптомов нижних мочевых путей; современная тактика при инфекциях мочевыводящих путей

ХИРУРГИЯ

Иммунологические нарушения у пациентов с тяжелым острым панкреатитом; лечение трофических язв и ран у больных с синдромом диабетической стопы

АНЕСТЕЗИОЛОГИЯ

Межфасциальные блокады поперечного пространства живота в комплексной анестезии в плановой лапароскопической хирургической практике

4 602009 279522

РМЖ
№ 11, 2019

Учредитель
ООО «Русский Медицинский Журнал»

Издатель и редакция
ООО «Медицина-Информ»
Адрес: 1117628, г. Москва, ул. Ратная, д. 8
Телефон: (495) 545–09–80, факс: (499) 267–31–55
Электронная почта: postmaster@doctormedia.ru
URL: http://www.rmj.ru

директор
А.М. Шутая

главный редактор
А.Д. Каприн

шеф-редактор
Ж.Г. Оганезова

медицинский редактор
Н.Ш. Бегмуродова

редактор-корректор
Т.В. Дека

коммерческий директор
О.В. Филатова

отдел рекламы
Е.Л. Соснина
М.М. Андрианова

дизайн
Д.Б. Баранов
В.В. Рочев

отдел распространения
М.В. Казаков
Е.В. Федорова
Е.А. Шинтяпина

техническая поддержка и версия в Интернет
К.В. Богомазов

Отпечатано: ООО «Вива-Стар»
Адрес: 107023, г. Москва, ул. Электрозаводская, д. 20, стр. 3
Тираж 30 000 экз. Заказ № 270802

Распространяется по подписке (индекс 57972)

Зарегистрировано Федеральной службой по надзору в сфере связи, информационных технологий и массовых коммуникаций (Роскомнадзором)

Свидетельство о регистрации средства массовой информации
ПИ №ФС77-73421 от 03 августа 2018 года

Журнал является научным изданием для врачей, в связи с чем на него не распространяются требования Федерального закона от 29.12.2010 436-ФЗ «О защите детей от информации, причиняющей вред их здоровью и развитию»

За содержание рекламных материалов редакция ответственности не несет

Опубликованные статьи не возвращаются и являются собственностью редакции

Правила оформления статей, представляемых к публикации в «**РМЖ**», указаны на сайте http://www.rmj.ru.

Мнение редакции не всегда совпадает с мнениями авторов

Полная или частичная перепечатка материалов без письменного разрешения редакции не допускается

Цена свободная

Журнал входит в Перечень рецензируемых научных изданий ВАК и включен в РИНЦ

Импакт-фактор РИНЦ 2017 – 0,731

▲ – на правах рекламы

Дата выхода в свет
18.12.2019

Содержание

УРОЛОГИЯ

Роль окислительного стресса в патогенезе кальций-оксалатного уролитиаза
А.А. Камалов, Д.А. Охоботов, А.Н. Низов, А.А. Стригунов, Е.В. Афанасьевская 2

Возможности литолитической терапии цитратными препаратами у больных с мочекаменной болезнью
А.И. Неймарк, Б.А. Неймарк, Н.А. Ноздрачев, А.В. Давыдов, И.В. Каблова 8

Применение м-холинолитиков у больных после трансуретральной резекции простаты
А.В. Кузьменко, В.В. Кузьменко, Т.А. Гяургиев 12

Возможности купирования симптомов нижних мочевых путей. Клинические наблюдения
Р.Э. Амдий 15

Инфекции мочевыводящих путей. Современная тактика врача-уролога
А.В. Зайцев, А.А. Ширяев, Ю.А. Ким, Н.А. Сазонова, Е.А. Прилепская, А.О. Васильев, Д.Ю. Пушкарь 21

XX-тестикулярная форма нарушения формирования пола: редкая форма мужского бесплодия. Клиническое наблюдение
Я.В. Прокопьев, Е.Ю. Антропова, М.И. Мазитова, И.В. Ключаров 26

ХИРУРГИЯ

Особенности иммунологических нарушений у пациентов старших возрастных групп при благоприятном течении тяжелого острого панкреатита
С.С. Дунаевская, В.В. Деулина, О.В. Казакова 31

Особенности структуры паховых и подколенных лимфатических узлов и возможности их исследования у больных посттромбофлебитической болезнью нижних конечностей
Г.В. Яровенко 35

Эффективность межфасциальных блокад поперечного пространства живота в комплексной анестезии в плановой лапароскопической хирургии
Н.Г. Арыкан, А.Е. Шестопалов, А.Е. Митичкин, О.А.Варнавин, А.Ю.Чевокин, В.С.Васин, М.Н.Фокина 38

Комплексное лечение трофических язв и ран у больных с синдромом диабетической стопы
В.А. Ступин, Н.Е. Мантурова, С.В. Горюнов, А.И. Привиденцев, С.Р. Алиев 44

стемы. Применение методики фаготипирования позволит использовать бактериофаги в качестве терапии рецидивирующих ИМП, а также у больных, находящихся на стационарном лечении, подвергшихся воздействию агрессивной нозокомиальной флоры. Бактериофаги безопасны для больных, нуждающихся в профилактике ИМП. Видоспецифичное действие фагов обеспечивает стабильность кишечной флоры.

Заключение

Проблема ИМП в урологии всегда являлась крайне актуальной и до сих пор остается в поле зрения специалистов во всем мире. В настоящее время в связи со все более и более возрастающей резистентностью к антибактериальным препаратам адекватное и рациональное их применение приобретает особенно большое значение как для лечения и улучшения качества жизни урологического пациента, так и для здоровья популяции в целом. Однако на данный момент в современной клинической практике это является сложной задачей, и от специалистов требуется как соблюдение основных принципов и рекомендаций в диагностике ИМП, так и четкое следование принятым алгоритмам лечения. Все это в совокупности позволит значительно снизить рост резистентности уропатогенов.

Работа выполнена при поддержке РНФ, соглашение № 19-15-00379.

Литература

1. Santajit S., Indrawattana N. Mechanisms of Antimicrobial Resistance in ESKAPE Pathogens. BioMed Res Intern. 2016;2:1–8.
2. Gould C.V., Umscheid C.A., Agarwal R.K. et al. Infect Control Hosp Epidemiol. Guideline for prevention of catheter-associated urinary tract infections. Heart Lung. 2011;31(4):319–326. DOI: 10.1016/j.hrtlng.2011.08.001.
3. Зайцев А.В., Перепанова Т.С., Гвоздев М.Ю. и др. Инфекции мочевыводящих путей. М.: АБВ-пресс; 2017. [Zaitsev A.V., Perepanova T.S., Gvozdev M. Yu. et al. Urinary Infections. M.: ABV-press; 2017 (in Russ.)].
4. Foxman B. Urinary tract infection syndromes: occurrence, recurrence, bacteriology, risk factors, and disease burden. Infect Dis Clin North Am. 2014;28:1–13.
5. Flores-Mireles A.L., Walker J.N., Caparon M. et al. Urinary tract infections: epidemiology, mechanisms of infection and treatment options. Nat Rev Microbiol. 2015;13(5):269–284.
6. Hooton T.M. Clinical practice. Uncomplicated urinary tract infection. N Engl J Med. 2012;366:1028–1037.
7. Rowe T.A., Juthani-Mehta M. Urinary tract infection in older adults. Aging health. 2013;9(5). DOI: 10.2217/ahe.13.38.
8. Wu Y.R., Rego L.L., Christie A.L. et al. Recurrent Urinary Tract Infections Due to Bacterial Persistence or Reinfection in Women-Does This Factor Impact Upper Tract Imaging Findings. J Urol. 2016;196:422–428.

Полный список литературы Вы можете найти на сайте http://www.rmj.ru

XX-тестикулярная форма нарушения формирования пола: редкая форма мужского бесплодия. Клиническое наблюдение

К.м.н. Я.В. Прокопьев[1], к.м.н. Е.Ю. Антропова[1], д.м.н. М.И. Мазитова[1], к.м.н. И.В. Ключаров[2]

[1]КГМА — филиал ФГБОУ ДПО РМАНПО Минздрава России, Казань
[2]ФГАОУ ВО КФУ, Казань

РЕЗЮМЕ

В России частота бесплодных браков в различных регионах колеблется от 8% до 17,2%. Значительная часть нарушений формирования пола и полового развития, тяжелые формы нарушения репродукции, идиопатическое бесплодие мужчин и женщин, привычное невынашивание беременности обусловлены именно генетическими факторами. Нарушение формирования пола — это состояние, связанное с клинико-биохимическим проявлением несоответствия между генетическим, гонадным и фенотипическим полом ребенка. В статье представлено клиническое наблюдение, демонстрирующее данную патологию. Целью демонстрации ниже представленного клинического случая является указание на важность кариотипирования при лечении идиопатического бесплодия у мужчин.

Генетическое консультирование является одним из приоритетных методов в репродуктивной медицине. Оно особенно актуально при идиопатическом мужском бесплодии, т. к. его результаты могут помочь в установлении диагноза, определить прогноз и своевременно назначить адекватное лечение. Практика показывает, что без кариотипирования мужчины с идиопатическим бесплодием могут длительно и безрезультатно обследоваться, получать нежелательные инвазивные процедуры и неадекватную терапию.

Ключевые слова: *идиопатическое мужское бесплодие, нарушение формирования пола, генетическое исследование.*

Для цитирования: *Прокопьев Я.В., Антропова Е.Ю., Мазитова М.И., Ключаров И.В. XX-тестикулярная форма нарушения формирования пола: редкая форма мужского бесплодия. Клиническое наблюдение. РМЖ. 2019;11:26–28.*

ABSTRACT

XX testicular disorder of sex development: rare variant of male infertility (case history)

Ya.V. Prokop'ev[1], E.Yu. Antropova[1], M.I. Mazitova[1], I.V. Klyucharov[2]

[1]Kazan State Medical Academy — Branch of the Russian Medical Academy of Continuous Vocational Education
[2]Kazan Federal University

In various regions of Russia, 8% to 17.2% of couples are infertile. Most disorders of sex development and abnormal sexual development, severe reproductive disorders, idiopathic male and female infertility, and recurrent miscarriage result from genetic factors. Disorders of sex development are characterized by clinical biochemical manifestations of the discrepancy between genetic, gonadal, and phenotypic sex. The paper addresses case history which describes this disorder to emphasize the importance of karyotyping when managing idiopathic male infertility.
Genetic consulting is one of the prior methods in the reproductive medicine. It is of special importance in idiopathic male infertility since its results may help verify the diagnosis, determine the prognosis, and prescribe early adequate treatment. Daily practice demonstrates that in the lack of karyotyping men having idiopathic male infertility generally undergo numerous unsuccessful examinations and receive unnecessary invasive procedures and inadequate treatment.
Keywords: *idiopathic male infertility, disorders of sex development, genetic testing.*
For citation: *Prokop'ev Ya.V., Antropova E.Yu., Mazitova M.I., Klyucharov I.V. XX testicular disorder of sex development: rare variant of male infertility (case history). RMJ. 2019;11:26–28.*

Введение

По некоторым данным, зачатие в течение 1 года не происходит у 15% сексуально активных пар репродуктивного возраста, не прибегающих к контрацепции [1]. В России частота бесплодных браков в различных регионах колеблется от 8% до 17,2% [2–4]. Бесплодие — это заболевание, характеризующееся невозможностью достичь беременности после 12 мес. регулярной половой жизни без контрацепции вследствие нарушения индивидуальной либо совместной с партнером способности субъекта к репродукции [5]. Аномалии формирования пола занимают третье место в структуре пороков развития у человека. Генетические исследования последних лет свидетельствуют о том, что значительная часть нарушений формирования пола и полового развития, тяжелые формы нарушения репродукции, идиопатическое бесплодие мужчин и женщин, привычное невынашивание беременности обусловлены именно генетическими факторами [6]. Данная тема заслуживает пристального внимания смежных специалистов, таких как эндокринологи, урологи, андрологи, гинекологи, генетики, психиатры.

Во время процесса оплодотворения происходит хромосомная детерминация, при этом Y-хромосома обеспечивает последующее генетическое развитие мужского пола. В дистальной части короткого плеча Y-хромосомы располагается SRY (Sex-determining Region Y — Y-сцепленный ген), контролирующий дифференцировку тестикул и детерминирующий мужской пол [7]. Большая часть генов длинного плеча Y-хромосомы человека вовлечена в контроль созревания мужских половых клеток и отвечает за сперматогенез и формирование мужского бесплодия. Этот участок называется AZF (Azoospermia Factor, «фактор азооспермии») [8].

Закладка яичек у человеческого эмбриона происходит на 28–30-е сут эмбриогенеза в виде парных утолщений целомического эпителия на медиовентральной поверхности первичных почек, или мезонефросов. До 8-й нед. внутриутробного развития найти различия в мужских и женских половых органах невозможно. Критический период развития эмбриона с этой точки зрения — это 45–50-й день (8-я нед.), именно на этом сроке происходит половая дифференцировка [9].

Нарушение формирования пола (НФП) связано с клинико-биохимическим несоответствием между генетическим, гонадным и фенотипическим полом ребенка [10]. Частота XX-инверсии пола, или синдрома XX-мужчин, XX-тестикулярной формы нарушения формирования пола (синдром де ля Шапелля) составляет 1 на 20 тыс. мужчин [11, 12]. В 85–90% случаев эта патология обусловлена наличием гена SRY. Причиной развития синдрома может быть скрытый мозаицизм по Y- или по SRY+ X-хромосоме, в т. ч. в гонадах [13]. Большая часть генов длинного плеча Y-хромосомы вовлечена в контроль созревания мужских половых клеток. Вследствие отсутствия генов локуса AZF (отвечающих за дифференцировку мужских половых клеток), наличия XX-сцепленных генов у XX-мужчин диагностируются азооспермия и бесплодие [14, 15].

Целью демонстрации нижепредставленного клинического случая является указание на важность кариотипирования при лечении идиопатического бесплодия у мужчин.

Клиническое наблюдение

На прием к гинекологу обратилась супружеская пара репродуктивного возраста с жалобой на отсутствие беременности в течение 3 лет регулярной половой жизни (2–3 раза в неделю). В результате обследования были выявлены нарушения со стороны партнера, который был направлен на консультацию к урологу-андрологу.

При клиническом обследовании было выявлено: пациент мужского пола, 1993 г. р. Рост — 170 см, вес — 75 кг, индекс массы тела — 25,95 кг/м^2. Телосложение гиперстеническое (широкие бедра и грудная клетка, короткие ноги, руки и шея, мощные кости), подкожно-жировая ткань чрезмерно развита в области талии, бедер, груди. Волосяной покров на лице, торсе отсутствует. Наружные половые органы развиты правильно, по мужскому типу, степень маскулинизации — 12 баллов. При осмотре половой член нормальных размеров, яички плотной консистенции, пальпируются в мошонке, размером 1,0 х 0,5 см, безболезненны при пальпации (рис. 1).

После клинического обследования пациенту проведен анализ гормонального фона для исследования функций репродуктивной системы (табл. 1).

Из результатов проведенных исследований обращает на себя внимание низкий уровень общего тестостерона и высокий уровень ФСГ и ЛГ, по данным же, полученным в результате анализа спермограммы, — отсутствие сперматозоидов в эякуляте, в т. ч. после центрифугирования.



Рис. 1. Пациент А.

Таблица 1. Результаты гормонального исследования пациента А.

Показатель	Результат	Референтные значения
Тестостерон общий, нмоль/л	5,30	6,07–27,10
Тестостерон свободный, пг/мл	11,39	4,25–30,40
Фолликулостимулирующий гормон (ФСГ), мМЕ/мл	30,70	1,27–19,26
Лютеинизирующий гормон (ЛГ), мМЕ/мл	17,60	1,24–8,62
Пролактин, мМЕ/л	213,00	55,90–278,40

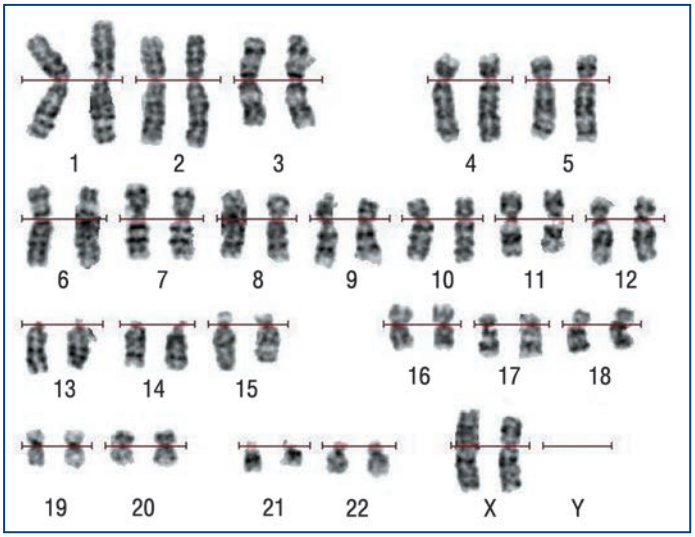

Рис. 2. Кариотипирование пациента А.

Пациенту проведены дополнительные генетические исследования: SRY, делеция локуса AZF и кариотипирование.

Анализ на определение гена SRY показал положительный результат дважды. При определении делеции AZF локуса методом ПЦР в режиме реального времени выявлены делеции в 3 субрегионах во всех 13 маркерах (sY86, sY84, sY615, sY127, sY134, sY142, sY1197, sY254, sY255, sY1291, sY1125, sY1206, sY242). Наличие столь значимых изменений в локусе AZF заставило приостановить дальнейшее обследование пациента до готовности анализа кариотипа.

Результаты кариотипирования представлены на рисунке 2.

Заключительный диагноз: кариотип 46, XX. Дисомия X-хромосомы у мужчины. Синдром де ля Шапелля. Рекомендована консультация генетика.

Обсуждение

Основным методом оценки фертильности мужчин является исследование показателей эякулята. Характеристики спермограммы являются высоковариабельными как у одного индивидуума, так и между разными мужчинами. Мужчины с нормальными показателями спермограммы могут оказаться бесплодными вследствие нарушения оплодотворяющей способности сперматозоидов, генетических дефектов и других факторов, препятствующих нормальному формированию, развитию и имплантации эмбриона. Нарушение сперматогенеза при мужском бесплодии может быть обусловлено хромосомными аномалиями и генетическими дефектами, их частота является наибольшей у пациентов с необструктивной азооспермией.

Данный пациент не нуждается в назначении препаратов тестостерона, что могло бы быть сделано по анализу гормонального фона. Были предложены варианты инсеминации донорской спермой, ЭКО с донорской спермой или усыновления ребенка. Мужское бесплодие является не только медицинской проблемой, но и стрессовой ситуацией. Была рекомендована консультация психолога.

Заключение

Генетическое консультирование является одним из приоритетных методов в репродуктивной медицине. Оно особенно актуально при идиопатическом мужском бесплодии, т. к. его результаты могут помочь в установлении диагноза, определить прогноз и своевременно назначить адекватное лечение. Практика показывает, что без кариотипирования мужчины с идиопатическим бесплодием могут длительно и безрезультатно обследоваться, получать нежелательные инвазивные процедуры и неадекватную терапию.

Литература

1. Practice Committee of American Society for Reproductive Medicine. Definitions of infertility and recurrent pregnancy loss: a committee opinion. Fertil Steril. 2013;99(1):63.
2. Agarwal A., Mulgund A., Hamada A., Chyatte M. A unique view on male in fertility around the globe. Reprod. Biol. Endocrinol. 2015;13:37.
3. Фролова Н.И., Белокриницкая Т.Е., Анохова Л.И. и др. Распространенность и характеристика бесплодия у женщин молодого фертильного возраста, проживающих в Забайкальском крае. Acta Biomed Sci. (Бюллетень ВСНЦ СОРАМН). 2014;4(98):54–58. [Frolova N.I., Belokrinitskaya T.E., Anokhova L.I. et al. The prevalence and characterization of infertility in women of young fertile age living in the Trans-Baikal Territory. Acta Biomed Sci. (Bulletin of the VSNS SORAMN). 2014;4(98):54–58 (in Russ.)].

Полный список литературы Вы можете найти на сайте http://www.rmj.ru