

Легко сказать, трудно сделать¹. К юбилею двух фундаментальных открытий. Часть 3

А.Ю. Анисимов

ФГАОУ ВО «Казанский (Приволжский) федеральный университет»,
420008, Россия, Казань, Кремлевская ул., д. 18

Автор, ответственный за переписку: Андрей Юрьевич Анисимов, проф., д-р мед. наук, заведующий кафедрой неотложной медицинской помощи и симуляционной медицины Института фундаментальной медицины и биологии Казанского (Приволжского) федерального университета, aanisimovbsmp@yandex.ru

Аннотация

В преддверии юбилейных дат двух исторических событий: 145-летия со дня экспериментального выполнения фистулы Экка и 55-летия со дня успешной клинической апробации операции селективного дистального спленоренального анастомоза, – проведен ретроспективный анализ ключевых исторических этапов развития хирургии портальной гипертензии от первых попыток описания анатомии сосудистой системы печени, объяснения ее предназначения в организме, разработки прямого портокавального соустья, широкого применения селективных спленоренальных анастомозов, до методики Transjugular Intrahepatic Portosystemic Shunt и ортотопической трансплантации печени. При этом внимание сосредоточено на наиболее ярких персонажах исследователей и клиницистов, которые прошли этот путь. Обоснована целесообразность комплексного подхода в решении проблем портальной гипертензии с развитием как фундаментальных, так и прикладных клинических и организационных аспектов. Показано, что открытия, рожденные при обобщении результатов, достигнутых многочисленными исследователями, способствовали лучшему пониманию этой области медицины и стали прочным фундаментом того, что мы имеем сегодня, являясь надежной площадкой для успешного старта в будущее.

Ключевые слова: история медицины, портальная гипертензия, хирургическое лечение

Конфликт интересов Автор заявляет об отсутствии конфликта интересов

Финансирование Исследование проводилось без спонсорской поддержки

Для цитирования: Анисимов А.Ю. Легко сказать, трудно сделать. К юбилею двух фундаментальных открытий. Часть 3. *Трансплантология*. 2023;15(1):98–117. <https://doi.org/10.23873/2074-0506-2023-15-1-98-117>

¹ С лат. – Facile dictu, difficile factu

Easy to say, hard to do. To the anniversary of two fundamental discoveries. Part 3

A.Yu. Anisimov

Kazan (Volga Region) Federal University,
18 Kremlevskaya St., Kazan 420008 Russia

Corresponding author: Andrey Yu. Anisimov, Prof., Dr. Sci. (Med.), Head of the Department of Emergency Medical Care and Simulation Medicine, Institute of Fundamental Medicine and Biology of Kazan (Volga Region) Federal University, aanisimovbsmp@yandex.ru

Abstract

On the eve of the anniversaries of two historical events: the 145th anniversary of the experiments in which Eck's fistula was performed and the 55th anniversary of the successful clinical approbation of the selective distal splenorenal anastomosis, a retrospective analysis of the key historical stages in the development of portal hypertension surgery was performed: from the first attempts to describe the anatomy of the hepatic vascular system, explaining its purpose in the body, the development of direct portacaval anastomosis, and the widespread use of selective splenorenal anastomoses, to the Transjugular Intrahepatic Portosystemic Shunt procedure and orthotopic liver transplantation. Meantime, the emphasis has been focused on the most colorful characters of researchers and clinicians who passed this path. The expediency of an integrated approach in solving the problems of portal hypertension with the development of both fundamental and applied clinical and organizational aspects has been substantiated. It is shown that the discoveries born from summarizing the results achieved by numerous researchers have contributed to a better understanding of this field of medicine, have become a solid foundation for what we have today and are a reliable platform for a successful start into the future.

Keywords: history of medicine, portal hypertension, surgical treatment

CONFLICT OF INTERESTS Author declares no conflict of interest
FINANCING The study was performed without external funding

For citation: Anisimov AYU. Easy to say, hard to do. To the anniversary of two fundamental discoveries. Part 3. *Transplantologiya. The Russian Journal of Transplantation*. 2023;15(1):98–117. (In Russ.). <https://doi.org/10.23873/2074-0506-2023-15-1-98-117>

BRTO – баллонно-окклюзионная ретроградная трансвенозная облитерация

TIPS – трансъюгулярный внутривенный портосистемный шунт

Введение

*«Бывают моменты, когда для освещения и понимания настоящего полезно перевернуть несколько забытых страниц истории медицины, а может быть, и не столько забытых, сколько для многих неизвестных»
Н.Н. Бурденко*

Сентябрь 2022 года знаменателен двумя историческими событиями, оказавшими огромное влияние на развитие хирургии портальной гипертензии гемодинамической аномалии в виде хронического подъема давления в сосудах портальной венозной системы, ведущей к потенциально опасным для жизни осложнениям. Одно только упоминание о портальном кровотечении вызывает абсолютно противоположные эмоции у врачей, встретившихся с ним на своем профессиональном пути: от пьянящего предчувствия

возможности эффективно применить свой багаж знаний и клинического опыта, до лишнего страха от фатальной безысходности и бесперспективности в своих попытках спасения жизни пациента. И вот, 145 лет назад в Санкт-Петербургской Императорской медико-хирургической академии молодой русский врач Николай Владимирович Экк впервые в эксперименте после пересечения воротной вены соединил ее дистальный конец с нижней полой веной. Фистула Экка, которую сегодня мы назвали бы тотальным портосистемным шунтом, с помощью которой «кровь из воротной вены без какой-либо опасности для организма может быть направлена непосредственно в общий кровоток» обессмертила имя автора, дав возможность хирургам-гепатологам зашагать уверенной поступью по извилистой исторической дороге хирургии портальной гипертензии. Пятьдесят пять лет назад, через девяно-

сто лет после Н.В. Экка, W. Dean Warren, Robert Zeppa et John J. Fomon в Медицинской школе Университета Майами и Мемориальной больнице Джексона (Майами, Флорида, США) предложили новую по тем временам операцию селективного шунтирования через селезенку *in situ*, положив начало эре эффективного хирургического лечения больных портальной гипертензией с помощью селективного дистального спленоренального шунта, который позволил не только сохранить селезенку и левую почку, но обеспечил снижение давления и объема потока через гастроэзофагеальные вены, поддержание портальной венозной перфузии печени и постоянной венозной гипертензии в кишечном русле с послеоперационной профилактикой постшунтовой энцефалопатии и острой печеночной недостаточности.

В преддверии приближающихся юбилеев этих двух исторических событий мы позволили себе напомнить о долгом и тернистом пути хирургии портальной гипертензии. Драматичная история хирургии портальной гипертензии от первых попыток описания анатомии сосудистой системы печени, объяснения ее предназначения в организме, разработки прямого портокавального соустья, широкого применения селективных спленоренальных анастомозов, до процедуры трансъюгулярного внутрипеченочного портосистемного шунтирования (TIPS) и ортотопической трансплантации печени насыщена яркими событиями, впечатлениями и чувством глубокого уважения к тем исследователям и клиницистам, которые трудились на этом поприще.

На рубеже третьего тысячелетия, по иронии судьбы, когда шунтирующая хирургия убедительно продемонстрировала свои преимущества в качестве терапевтической альтернативы для лечения портальной гипертензии, показания к дистальному спленоренальному шунту заметно снизились, а число хирургов, свободно его выполняющих, сократилось. Секрет оказался прост: на сцене появились новые игроки. Малоинвазивные эндоскопические процедуры лигирования и стентирования, рентгенэндоваскулярные операции трансъюгулярного внутрипеченочного портосистемного шунтирования, и, наконец, достигнувшая совершеннолетия ортотопическая трансплантация печени – оставили мало места для шунтирующей хирургии при варикозном кровотечении [1–5]. Именно поэтому в третьей части исторического обзора мы расскажем о наиболее ярких альтернативных направлениях высокотехнологичной хирургии портальной гипертензии в

XXI веке, широкое клиническое использование которых невозможно без постоянного поступательного развития научно-технического прогресса, совершенствования технического обеспечения и фармакологической поддержки.

Часть III. От селективного шунта до пересадки печени

«У всякой эпохи свои задачи, и их решение обеспечивает прогресс человечества».
Генрих Гейне

В 1986 году ученик М.Д. Пациора, один из пионеров методик эндоскопического склерозирования и эндоскопического лигирования варикозных вен пищевода и желудка при гастроэзофагеальных кровотечениях, Александр Георгиевич Шерцингер (род. в 1942 году) (рис. 1) предложил наиболее адаптированную к потребностям клинической практики эндоскопическую классификацию варикозной трансформации вен пищевода, позволяющую практически безошибочно предсказывать риск развития кровотечения у подавляющего большинства больных. Расширение вен до 3 мм соответствует первой, 3–5 мм – второй, 5 мм и более – третьей степени варикозной трансформации вен пищевода [6].




Рис. 1. Александр Георгиевич Шерцингер (род. в 1942 году). URL: <https://med.ru/ru/sercinger-aleksandr-georgievic>

Fig. 1. Alexander Georgievich Shertzinger (born in 1942). Available at: <https://med.ru/ru/sercinger-aleksandr-georgievic>

В 1999 году Президент Азиатско-Тихоокеанской ассоциации по изучению печени и основатель Азиатско-Тихоокеанской школы гепатологии Shiv Kumar Sarin (род. в 1952 году) (рис. 2) в своей классификации выделил 4 типа желудочных вариксов [7]. А именно, **А.** Гастроэзофагеальный варикоз: 1-й тип (GOV1) – гастроэзофагеальные вариксы, соединенные с пищеводными венами вдоль малой кривизны желудка; 2-й тип (GOV2) – гастроэзофагеальные вариксы, соединенные с пищеводными венами вдоль свода желудка. **В.** Изолированный желудочный варикоз: 1-й тип (IGV1) – в области дна желудка; 2-й тип (IGV2) – в других отделах желудка.



Рис. 2. Shiv Kumar Sarin (род. в 1952 году). URL: <https://usaindiachamber.org/Dr-Shiv-Kumar-Sarin.php>

Fig. 2. Shiv Kumar Sarin (born in 1952). Available at: <https://usaindiachamber.org/Dr-Shiv-Kumar-Sarin.php>

В 1970-х годах в Кейптауне (Южная Африка) группа John Terblanche (род. в 1935 году) (рис. 3), опираясь на работу F. Crafoord, P. Frenckner [8], вернула в клиническую практику методику эндоскопического склерозирования варикозных вен [9]. Проспективные рандомизированные исследования показали, что эндоскопическая склеротерапия дает лучшие результаты по сравнению с медикаментозной терапией [10, 11].

В то же время главный врач Медицинского центра Университета Миссисипи (США), хирург-трансплантолог J. Michael Henderson (род. в 1945 году) (рис. 4) показал, что результаты склеротерапии в предотвращении повторного варикозного кровотечения не отличались от хирургического шунтирования. Несмотря на использование новых склерозирующих аген-

тов, эрозии и изъязвления пищевода оставались потенциальными осложнениями эндоскопической склеротерапии, как было отмечено еще в 1939 году F. Crafoord, P. Frenckner [8]. Высокий риск рецидива кровотечения требовал тщательного наблюдения за этими пациентами и повторного эндоскопического лечения [12].




Рис. 3. John Terblanche (род. в 1935 году). URL: <https://www.news.uct.ac.za/article-2021-02-24-memories-of-stuart-saunders-a-true-friend-and-a-great-colleague>

Fig. 3. John Terblanche (born in 1935). Available at: <https://www.news.uct.ac.za/article-2021-02-24-memories-of-stuart-saunders-a-true-friend-and-a-great-colleague>




Рис. 4. J. Michael Henderson (род. в 1945 году). URL: <https://expertfile.com/experts/jmichael.hendersonmd/j-michael-henderson-md>

Fig. 4. J. Michael Henderson (born in 1945). Available at: <https://expertfile.com/experts/jmichael.hendersonmd/j-michael-henderson-md>

John Terblanche попытался перевязывать варикозные вены с помощью жесткого эзофагоскопа под общим обезболиванием [10]. В 1989 году Greg van Stiegmann (род. в 1949 году) (рис. 5) во время стажировки в отделении хирургии Groote Schuur Hospital, которым заведовал John Terblanche, усовершенствовал методику, предложив в качестве лигатур для перевязки кровоточащих варикозных вен пищевода эластичные кольца. По возвращении в Денвер (штат Колорадо) Greg van Stiegmann адаптировал процедуру, которую он регулярно использовал для перевязки варикозных геморроидальных вен с помощью жесткого ректоскопа, к перевязке варикозных вен пищевода с помощью гибкого эндоскопа. Для этого он разработал и изготовил на свои собственные средства в университетском механическом цехе прототип устройства из нержавеющей стали [13].



Рис. 5. Greg van Stiegmann (род в 1949 году). URL: https://www.vitals.com/doctors/Dr_Gregory_Stiegmann.html

Fig. 5. Greg van Stiegmann (born in 1949). Available at: https://www.vitals.com/doctors/Dr_Gregory_Stiegmann.html

Лигирующее устройство Greg van Stiegmann позволяло размещать одновременно только одно эластическое кольцо. В 1997 году Zet Saeed из Хьюстона (Техас, США) усовершенствовал устройство, после чего в нем стало возможно размещать шесть эластических колец. Это позволило во время одного сеанса эндоскопии лигировать сразу шесть варикозных вен в пищеводе [14].

Одним из убежденных энтузиастов широкого клинического применения эндоскопии

в лечебно-диагностической программе больных портальной гипертензией был Александр Евгеньевич Борисов (1948–2012) (рис. 6). По мнению А.Е. Борисова, на сегодняшний день нет никаких оснований сдерживать мощную волну внедрения эндоскопии и передовых технологий в такую проблемную клиническую область, как лечение кровотечений портального генеза. С помощью эндоскопических методов решается широкий спектр диагностических задач: установление факта кровотечения, источника геморрагии, а также прогнозирование ожидаемого риска рецидива кровотечения. Именно высокая прогностическая значимость эндоскопических показателей служит основным аргументом в пользу как можно более широкого использования эзофагогастроскопии у этой категории больных [15].



Рис. 6. Александр Евгеньевич Борисов (1948–2012). URL: <https://www.livelib.ru/author/733938-aleksandr-borisov>

Fig. 6. Alexander Evgenievich Borisov (1948-2012). Available at: <https://www.livelib.ru/author/733938-aleksandr-borisov>

По мнению Roberto Giuseppe de Franchis (род. в 1945 году) (рис. 7), местная эндоскопическая терапия в сочетании с вазоактивными препаратами, направленная на эрадикацию варикозных вен, сегодня является «золотым стандартом» на начальном этапе лечения острого пищеводно-желудочного кровотечения. Однако в 10–20% клинических наблюдений лигирование невозможно выполнить из-за массивного кровотечения, либо высока вероятность раннего рецидива кровотечения. Летальность у таких пациентов достигает 30–50% [16].



Рис. 7. Roberto Giuseppe de Franchis (род. в 1945 году). URL: <https://easl.eu/easl-recognition-award/>

Fig. 7. Roberto Giuseppe de Franchis (born in 1945). Available at: <https://easl.eu/easl-recognition-award/>

Для этих пациентов Angels Escorsell (рис. 8) были предложены два различных подхода. Во-первых, если кровотечение незначительное и у пациента относительно хорошая функция печени, эндоскопическая терапия может быть предпринята повторно. Если же кровотечение сильное или вторая попытка не увенчалась успехом, его можно временно контролировать с помощью саморасширяющегося нитинолового стента [17, 18].



Рис. 8. Angels Escorsell. URL: <https://www.laveu.cat/afons.cfm/id/599972/angels-escorsell-metgessa.htm>

Fig. 8. Angels Escorsell. Available at: <https://www.laveu.cat/afons.cfm/id/599972/angels-escorsell-metgessa.htm>

Первый такой стент, предназначенный, правда, для хирургического устранения стенозов пищевода, был установлен Jan Danis (1952–2010) (рис. 9) в ноябре 2002 года, в отделе хирургии г. Линца (Австрия), во время ночной смены двадцатисемилетнему мужчине, страдающему печеночной недостаточностью в исходе гепатита С и ВИЧ-инфекции на фоне гемофилии и перенесшему трансплантацию печени, осложненную тяжелой коагулопатией. На следующий день руководитель отдела отругал его со словами: «Никогда больше, или ...!». Однако через несколько дней, после стабилизации клинической ситуации, стент был удален, а еще через день руководитель отдела сказал ему: «Поздравляю!» [19].



Рис. 9. Jan Danis (1952–2010). URL: <https://slidetodoc.com/stenting-for-acute-variceal-bleeding-an-update-rainer/>

Fig. 9. Jan Danis (1952–2010). Available at: <https://slidetodoc.com/stenting-for-acute-variceal-bleeding-an-update-rainer/>

В дальнейшем многие авторы пришли к выводу, что эндоскопический гемостаз с помощью саморасширяющегося нитинолового стента сопровождается меньшим числом побочных эффектов и ведет к более надежной остановке кровотечения, чем баллонная тампонада зондом Sengstaken–Blakemore. Однако широкое применение саморасширяющегося нитинолового стента в настоящее время ограничивается отсутствием хорошо продуманных рандомизированных контролируемых исследований, необходимых для определения его места в лечебной программе при кровотечении из варикозно-расширенных вен пищевода [20, 21].

Шло время, и многочисленные экспериментальные модели улучшили понимание патофизиологии портальной гипертензии. Работами

коллективов, возглавляемых старшим гепатологом консультантом и профессором медицины в Университете Барселоны (Испания), председателем Сотрудничества Baveno Jaime Bosch (род. в 1947 году) (рис. 10) и руководителем отдела заболеваний органов пищеварения в медицинском центре Вест-Хейвен, штат Вирджиния (США) Roberto Groszmann (1939–2021) (рис. 11) было убедительно показано, что повышенное сосудистое сопротивление портальному кровотоку является начальным фактором, ответственным за повышение портального давления. Это сопротивление проявляется в области печеночного и портально-коллатерального кровообращения и частично модифицируется фармакологическими агентами. На последней стадии повышенный приток портальной венозной крови, стимулируемый спланхической вазодилатацией, способствует поддержанию и усугублению портальной гипертензии. Гуморальные сосудорасширяющие агенты играют важную роль в спланхической вазодилатации. Последняя связана с гиперкинетическим системным кровообращением, со снижением артериального давления и периферического сопротивления и увеличением сердечного выброса. Увеличенный объем плазмы наблюдается при всех формах портальной гипертензии. Увеличение объема плазмы обусловлено задержкой натрия в почках, которая предшествует увеличению сердечного выброса и может быть предотвращена или обращена вспять ограничением натрия и спиронолактоном. Увеличенный объем крови представляет собой еще один механизм, способствующий дальнейшему повышению портального давления [22, 23].

Лучшее понимание патофизиологических механизмов, приводящих к портальной гипертензии, позволило достичь заметного прогресса в лечении благодаря внедрению эффективной портальной гипотензивной терапии.

Постепенно хирургия потеряла монополию на эффективное лечение этих пациентов. Открылись двери для новых альтернативных методов лечения. Важным шагом вперед стало внедрение Didier Lebrec (род. в 1945 году) (рис. 12) в Париже (Франция) успешной фармакологической терапии для снижения портального давления, особенно с помощью неселективных β -блокаторов [24].

Большое внимание изучению полезности препаратов, снижающих портальное давление, и их влияния на профилактику неблагоприятных исходов при циррозе печени уделила в своих исследованиях профессор медицины в

Медицинской школе Йельского университета и руководитель отдела заболеваний органов пищеварения в системе здравоохранения штата Вирджиния, Коннектикут (США) Guadalupe Garcia-Tsao (рис. 13).



Рис. 10. Jaime Bosch (род. в 1947 году). URL: <https://barcelona.academia.edu/JaimeBosch>

Fig. 10. Jaime Bosch (born in 1947). Available at: <https://barcelona.academia.edu/JaimeBosch>



Рис. 11. Roberto Groszmann (1939–2021). URL: <https://medicine.yale.edu/news-article/roberto-j-groszmann-md-professor-emeritus-of-medicine-dies-at-81/>

Fig. 11. Roberto Groszmann (1939–2021). Available at: <https://medicine.yale.edu/news-article/roberto-j-groszmann-md-professor-emeritus-of-medicine-dies-at-81/>



Рис. 12. Didier Lebrec (род. в 1945 году). URL: [https://www.journal-of-hepatology.eu/article/S0168-8278\(13\)00335-8/pdf](https://www.journal-of-hepatology.eu/article/S0168-8278(13)00335-8/pdf)

Fig. 12. Didier Lebrec (born in 1945). Available at: [https://www.journal-of-hepatology.eu/article/S0168-8278\(13\)00335-8/pdf](https://www.journal-of-hepatology.eu/article/S0168-8278(13)00335-8/pdf)



Рис. 13. Guadalupe Garcia-Tsao. URL: <https://news.ddw.org/news/speaker-spotlight-guadalupe-garcia-tsao-md/>

Fig. 13. Guadalupe Garcia-Tsao. Available at: <https://news.ddw.org/news/speaker-spotlight-guadalupe-garcia-tsao-md/>

Эффективная терапия требует снижения градиента венозного давления в печени до 12 мм рт.ст. или ниже, или, по крайней мере, на 20% от исходных значений. К сожалению, это достигается только у 1/3–1/2 пациентов. Комбинированная терапия, сочетающая введение изосорбида-5-мононитрата и пропранолола или надолола, усиливает снижение портального давления и увеличивает число пациентов, у которых градиент

венозного давления в печени снижается более чем на 20% от исходных значений и ниже 12 мм рт.ст. Терапия может быть дополнена ассоциацией спиронолактона.

При лечении острого варикозного кровотечения фармакологическая терапия обладает уникальным преимуществом, позволяющим проводить специфическую терапию сразу после прибытия в больницу или даже во время транспортировки в больницу на машине скорой помощи, поскольку для этого не требуется сложного оборудования и высококвалифицированного медицинского персонала. Терлипрессин оказывает более длительное действие и более эффективен и безопасен, чем вазопрессин отдельно или в комбинации с нитроглицерином. Он доказал свою эффективность и снизил смертность от кровотечений в двойных слепых исследованиях, показавших, что этот препарат столь же эффективен и безопасен, как и экстренная склеротерапия. Терапию терлипрессином следует продолжать в течение пяти дней, чтобы предотвратить раннее повторное кровотечение. Соматостатин и октреотид не могут быть рекомендованы в качестве лечения первой линии.

Неудачи медикаментозной терапии следует лечить эндоскопически. Неудачи эндоскопического лечения требуют «спасения» с помощью TIPS или операции шунтирования. Пациенты с прогрессирующей печеночной недостаточностью должны быть рассмотрены для ортотопической трансплантации печени и помещены в список ожидания, если это возможно [25–27].

В 1969 году в Университете здравоохранения и науки штата Орегон в Портленде (США) Josef Rosch (1925–2016) (рис. 14) в экспериментах на собаках и овцах под рентгенологическим контролем катетеризировал воротную вену, продвигая катетер сначала через чрескожный доступ в яремную вену, далее в печеночную вену и затем через печеночную паренхиму – непосредственно в воротную вену.

Так интервенционным рентгенологом, используя эндоваскулярный подход через яремную вену в качестве места входа, был успешно создан искусственный канал в печени, который устанавливал связь между приводящей воротной веной и отводящей печеночной веной [28]. Далее последовали технические предложения по укреплению стенки канала в паренхиме печени с помощью синтетических материалов. В условиях экспериментальных моделей портальной гипертензии эндоваскулярно созданный искусственный канал

в печени обеспечивал нормализацию давления в воротной вене. Однако до клинического применения было еще далеко. Неизбежно возникающий тромбоз шунта требовал его повторной установки через короткий промежуток времени.




Рис. 14. Josef Rosch (1925–2016). URL: <http://www.crs.cz/cs/hall-of-fame/prof.-josef-roesch.html>

Fig. 14. Josef Rosch (1925-2016). Available at: <http://www.crs.cz/cs/hall-of-fame/prof.-josef-roesch.html>

Впервые в клинических условиях трансъюгулярный внутрипеченочный портосистемный шунт (Transjugular Intrahepatic Portosystemic Shunt – TIPS) был выполнен в 1982 году доктором Ronaldo Colapinto (1931–2010) (рис. 15) из Университета Торонто (Канада).

У пациента с пищеводным кровотечением цирротического генеза после формирования канала в паренхиме печени он применил ангиопластику 12-миллиметровым баллоном в течение 12 часов [29]. Однако методика R.F. Colapinto не стала успешно воспроизводимой, ибо добиться длительного функционирования искусственно созданного внутри паренхимы печени, пораженной цирротическим процессом, портокавального тракта при уровне инструментария и расходных материалов, применяемых в ангиопластике тех лет, не удавалось. Долгосрочные результаты не были обнадеживающими, и большинство пациентов умирали в течение месяца [3].

Требовался технологический прорыв. И он не заставил долго себя ждать. В публикациях 1985–86 годов Julio Cesar Palmaz (род. в 1945 году) (рис. 16) сообщил, что в эксперименте на

собаках с моделью портальной гипертензии он использовал для укрепления шунта металлические стенты, расширяемые баллоном [30, 31]. Даже через 48 недель шунты функционировали. При этом гистологическое исследование выявило, что стентированный канал покрыт тонкой нежной неоинтимой.




Рис. 15. Ronaldo Colapinto (1931-2010). URL: <https://www.cbc.ca/news/canada/toronto/pioneering-toronto-md-ronald-colapinto-dies-1.1092029>

Fig. 15. Ronaldo Colapinto (1931-2010). Available at: <https://www.cbc.ca/news/canada/toronto/pioneering-toronto-md-ronald-colapinto-dies-1.1092029>



Рис. 16. Julio Cesar Palmaz (род. в 1945 году). URL: <https://www.nae.edu/203087/Dr-Julio-Cesar-Palmaz>

Fig. 16. Julio Caesar Palmaz (born in 1945). Available at: <https://www.nae.edu/203087/Dr-Julio-Cesar-Palmaz>

В 1989 году первые успешные TIPS были реализованы М. Roessle, G.M. Richter, J.C. Palmaz, G. Noeldge et al., в Университете Фрайбурга (Германия) [32, 33]. В 2006 году J.M. Henderson et al. продемонстрировали аналогичные результаты между TIPS и дистальными спленоренальными шунтами, даже если TIPS требовали большего количества повторных вмешательств и более высоких затрат [34]. С тех пор эта процедура получила широкое признание в качестве предпочтительного метода лечения портальной гипертензии, которая невосприимчива к медикаментозной терапии, заменяя хирургический портокавальный шунт в этой роли [35–38].

В нашей стране неоценимый вклад в изучение и развитие процедуры TIPS как формы селективного шунтирования, предварительно сформированного чрескожно, внесли Владимир Николаевич Шиповский (род. в 1960 году) (рис. 17) и Юрий Владиленович Хоронько (род. в 1958 году) (рис. 18), обладающие наибольшим опытом эффективного клинического применения TIPS даже у больных, относимых к группе высокого операционного риска. В первую очередь это касается пациентов с пищеводно-желудочными кровотечениями цирротического генеза.



Рис. 17. Владимир Николаевич Шиповский (род. в 1960 году). URL: <https://shipovsky.ru>

Fig. 17. Vladimir Nikolaevich Shipovskiy (born in 1960). Available at: <https://shipovsky.ru>

Более того, они считают такую хирургическую методику предпочтительной [39–41].

Однако после первоначального энтузиазма в последующем было показано, что хотя процедура TIPS и предлагает меньшую операционную травму, все

же если шунт остается открытым, вероятность развития энцефалопатии относительно высока. Если же шунт тромбируется, высока вероятность развития рецидива кровотечения. Тромбоз и стеноз TIPS возникают почти у 50% пациентов в течение 2 лет. Из-за частого отказа шунта пациентам со временем требуется несколько вмешательств. Стоимость и количество вмешательств после TIPS выше, чем после эндоскопической терапии. Поэтому TIPS рекомендуется в качестве спасательной терапии у пациентов, у которых медикаментозная и эндоскопическая терапия не удалась. Важно определить параметры, которые могут выявить пациентов высокого риска, у которых стандартное медицинское и эндоскопическое лечение имеет высокую вероятность неудачи. Эта группа пациентов составляет 10–20% лиц, которые попадают в отделение неотложной помощи с варикозным кровотечением.



Рис. 18. Юрий Владиленович Хоронько (род. в 1958 году). URL: <http://rostgmu.ru/образование/факультеты/педиатрический-факультет/кафедра-оперативной-хирургии-и-топog>

Fig. 18. Yuriy Vladilenovich Khoronko (born in 1958). Available at: <http://rostgmu.ru/образование/факультеты/педиатрический-факультет/кафедра-оперативной-хирургии-и-топog>

В 1996 году для эрадикации варикозных вен желудка при наличии портальной гипертензии Н. Kanagawa et al. была предложена эндоваскулярная операция баллонно-окклюзионной ретроградной трансвенозной облитерации (balloon-occluded retrograde transvenous obliteration – BRTO) [42]. По мнению старшего консультан-

та по гепатологии и заведующего отделением гемодинамики печени в Клинической больнице в Барселоне (Испания), доцента Барселонского университета Juan Carlos Garcia-Pagan (род. в 1960 году) (рис. 19), BRTO можно рассматривать в качестве альтернативы у пациентов, которым противопоказано выполнение TIPS. Эффективность этого метода отмечена в 90% наблюдений с частотой рецидива варикозных вен 7%. В то же время BRTO технически возможно выполнить только при наличии гастроренального шунта, то есть сообщения между левой почечной веной и варикозными венами желудка. Такой шунт определяется у 85% больных с циррозом печени [43].



Рис. 19. Juan Carlos Garcia-Pagan (род. в 1960 году). URL: <https://fundacionfranciscocobos.org/dr-juan-carlos-garcia-pagan-xv-premio-fundacion-francisco-cobos/>
Fig. 19. Juan Carlos Garcia-Pagan (born in 1960). Available at: <https://fundacionfranciscocobos.org/dr-juan-carlos-garcia-pagan-xv-premio-fundacion-francisco-cobos/>

С одной стороны, BRTO кажется легко выполнимой процедурой, способной успешно контролировать и предотвращать кровотечение из варикозных вен желудка. В то же время BRTO требует длительного постпроцедурного мониторинга и может иметь осложнения, связанные с разрывом баллона и неблагоприятными последствиями от склерозирующих агентов. Было разработано несколько модифицированных методов BRTO, включая ретроградную трансвенозную облитерацию с помощью различных склерозантов (5% этаноламина олеата с иопамидолом, пены

тетрадецилсульфата натрия, полидоканола и желатиновой губки), ретроградную трансвенозную облитерацию с помощью спирали (CARTO) и антеградную трансвенозную облитерацию с баллонной окклюзией [44]. В настоящее время имеется нехватка объективных данных для того, чтобы рутинно рекомендовать BRTO для первичной профилактики кровотечений из варикозных вен желудка [45, 46].

Несмотря на то, что для лечения пациентов с портальной гипертензией было предложено множество хирургических операций и нехирургических процедур, по мнению почетного профессора Школы медицины и общественного здравоохранения Висконсинского университета (США), главного редактора журнала «Annals of Surgery» Layton (Bing) F. Rikkers (род. в 1944 году) (рис. 20), ни одна из них не была доказана контролируруемыми испытаниями как превосходящая другие в отношении долгосрочной послеоперационной выживаемости и не стала идеальной для всех пациентов [47, 48].



Рис. 20. Layton (Bing) F. Rikkers (род. в 1944 году). URL: <https://www.unmc.edu/surgery/education/lectureships/rikkers.html>

Fig. 20. Layton (Bing) F. Rikkers (born in 1944). Available at: <https://www.unmc.edu/surgery/education/lectureships/rikkers.html>

По мнению Владимира Моисеевича Дурлештера (род. в 1959 году) (рис. 21), обязательным условием лечения таких пациентов является применение междисциплинарного подхода с участием хирургов, гастроэнтерологов,

эндоскопистов, эндоваскулярных хирургов, анестезиологов и реаниматологов. Наиболее приемлемым является индивидуальный подход к каждому пациенту [49].

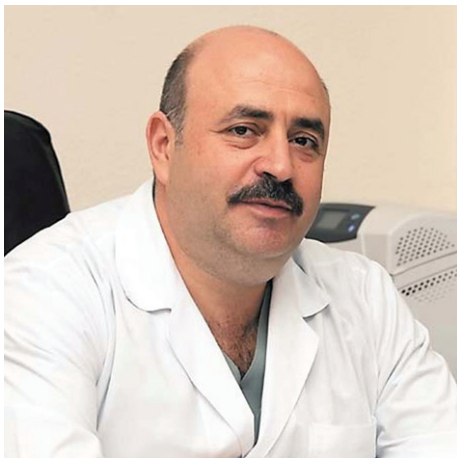

Рис. 21. Владимир Моисеевич Дурлештер (род. в 1959 году). URL: <https://m.kkb2-kuban.ru/content/344>

Fig. 21. Vladimir Moiseevich Durlshter (born in 1959). Available at: <https://m.kkb2-kuban.ru/content/344>

В 1983 году был опубликован один из лучших обзоров того времени, посвященный анализу результатов применения свища Экка и его многочисленных хирургических вариантов у животных и людей, до сегодняшнего дня считающийся наиболее авторитетной публикацией со времен И.П. Павлова в 1893 году [50]. Его авторами были профессор хирургии в Медицинской школе Питтсбургского университета, клиническая практика которого проходила в больнице Пресвитерианского университета, Детской больнице Питтсбурга и Больнице для ветеранов Окленда (США) Thomas Starzl (1926–2017) (рис. 22) и два его талантливых сотрудника. Первый из них – председатель отделения патологии Больницы Святой Марии и Медицинской школы в Лондоне Kendrick Arthur Porter (1925–2013) (рис. 23). Второй – профессор биологической химии и заведующий кафедрой гастроэнтерологии в Университете Бари (Италия) Antonio Francavilla (род. в 1927 году) (рис. 24).

И.П. Павлов указал на почти полное отсутствие научных данных, полученных в результате исследования Экка, однако отметил, что операция будет важна, поскольку она может открыть двери для прояснения важных проблем в патологии, физиологии и фармакологии печени. Никто не воспользовался этой возможностью с таким блеском и самоотверженностью, как Thomas Starzl,

и в этом ему не было равных. У всех изученных до сих пор видов, включая человека, портокавальный шунт вызывает одинаковые изменения в морфологии печени, включая атрофию гепатоцитов, жировую инфильтрацию, истощение и дезорганизацию эндоплазматического ретикулума, который является «фабрикой» клетки, а также менее специфичное повреждение других органелл. Обзор T.E. Starzl, K.A. Porter, A. Francavilla дает научное обоснование для трансплантации печени, направленной как на основное заболевание печени, так и на портальную гипертензию, обеспечивая лечение, которое одновременно контролирует варикозное кровотечение и восстанавливает функцию печени. Трансплантация должна быть рассмотрена у всех пациентов с терминальной стадией печеночной недостаточности. Первоначальный опыт Thomas Starzl с трансплантацией печени был менее чем обнадеживающим. Он решил провести один учебный год в Великобритании с членом Королевского общества и профессором хирургии в Кембриджском университете с 1965 по 1998 год Roy Calne (род. в 1930 году) (рис. 25), большая часть работы которого в то время была связана с совершенствованием методов иммуносупрессии, направленных на продление жизни реципиентов трансплантата печени.



Рис. 22. Thomas Starzl (1926–2017). URL: <https://www.elsevier.es/en-revista-annals-hepatology-16-articulo-in-memori-am-thomas-starzl-m-d--S1665268119304697>

Fig. 22. Thomas Starzl (1926–2017). Available at: <https://www.elsevier.es/en-revista-annals-hepatology-16-articulo-in-memori-am-thomas-starzl-m-d--S1665268119304697>



Рис. 23. Kendrick Arthur Porter (1925–2013). URL: <https://ukkidney.org/obituary/kendrick-arthur-porter>

Fig. 23. Kendrick Arthur Porter (1925-2013). Available at: <https://ukkidney.org/obituary/kendrick-arthur-porter>



Рис. 24. Antonio Francavilla (род. в 1927 году). URL: https://www.sanita.puglia.it/web/debellis/news-in-archivio_det-/journal_content/56/36092/irccs-la-ricerca-ha-fatto-passi-da-gigante

Fig. 24. Antonio Francavilla (born in 1927). Available at: https://www.sanita.puglia.it/web/debellis/news-in-archivio_det-/journal_content/56/36092/irccs-la-ricerca-ha-fatto-passi-da-gigante

Новая иммуносупрессивная терапия циклоспорином сделала трансплантацию печени клинической реальностью [51]. В Питтсбурге, который после его приезда стал одним из самых важных хирургических центров в мире, Thomas Starzl и его группа у пациентов, перенесших трансплантацию печени, которые проходили

иммуносупрессивную терапию циклоспорином и стероидами, отметили 5-летнюю выживаемость в 71% клинических наблюдений [52].



Рис. 25. Roy Calne (род. в 1930 году). URL: <https://www.trinhall.cam.ac.uk/contact-us/contact-directory/fellows-and-academics-directory/roy-calne/>

Fig. 25. Roy Calne (born in 1930). Available at: <https://www.trinhall.cam.ac.uk/contact-us/contact-directory/fellows-and-academics-directory/roy-calne/>

В Российской Федерации, как свидетельствует опыт главного трансплантолога Москвы, академика РАН М.Ш. Хубутия (род. в 1946 году) (рис. 26), трансплантация печени заняла свое место в качестве оптимального метода лечения для многих пациентов с портальной гипертензией, при условии, что они соответствуют существующим критериям для трансплантации [53].

По мнению главного трансплантолога России, академика РАН С.В. Готье (род. в 1947 году) (рис. 27) в Российской Федерации имеет место настоятельная необходимость дальнейшего развития трансплантации печени – радикального и высокоэффективного метода лечения пациентов с синдромом портальной гипертензии, в связи с наличием соответствующего контингента больных, а также получением обнадеживающих клинических результатов, мало отличающихся от таковых в начале функционирования зарубежных трансплантационных программ [54].

Итак, колесо истории с сентября 1877 года, когда навсегда потерянная для последующего наблюдения экспериментальная собака-реципиент первого успешного портокавального шунта

обозначила приоритет скальпеля хирурга, через череду новейших достижений науки и техники «совершило полный круг» [55] и вновь вывело на передовую линию хирурга, играющего ключевую роль в лечении больного портальной гипертензией.



Рис. 26. Могели Шалвович Хубутия (род. в 1946 году).
URL: <https://ria.ru/20170604/1495793530.html>

Fig. 26. Mogeli Shalvovich Khubutia (born in 1946). Available at: <https://ria.ru/20170604/1495793530.html>



Рис. 27. Сергей Владимирович Готье (род. в 1947 году).
URL: <https://www.transpl.ru>

Fig. 27. Sergey Vladimirovich Gautier (born in 1947). Available at: <https://www.transpl.ru>

В этой связи возникает очень важный вопрос: возможно ли в современных условиях экономического развития государства решить проблему портальной гипертензии только эндоскопическим лигированием или стентированием, трансъюгу-

лярными внутрипеченочными портосистемными шунтами или трансплантацией печени? К великому сожалению, ответ отрицательный. За исключением нескольких ограниченных групп пациентов, которые находятся в контролируемых, проспективных и рандомизированных протоколах, в которых исследователи заинтересованы в тщательном отслеживании результатов своих процедур, большая часть популяции пациентов продолжает получать спорадическое консервативное лечение с высокими показателями смертности и высокой частотой рецидивов кровотечения. Ежегодно сотни пациентов после консервативного лечения возвращаются в отделения неотложной хирургии с новыми эпизодами кровотечения и печеночной недостаточностью. При этом важно отметить, что в случае неудачи консервативных мер часть пациентов умирает, а многие другие утрачивают хорошую функцию печени и вряд ли получат хорошие результаты от операции. Именно поэтому рассмотрение проблемы под таким углом зрения требует от хирурга быть не только клиницистом, но и стратегом, и тактиком организации медицинской помощи пациентам с портальной гипертензией различного генеза.

В Республике Татарстан 22 марта 2019 года вышел приказ регионального министерства здравоохранения «О мерах по совершенствованию хирургической помощи больным хроническими диффузными и очаговыми заболеваниями печени и портальной системы, осложненными портальной гипертензией» [56]. Для нашей республики этот приказ без преувеличения сыграл ту же роль, какую в свое время сыграл приказ Минздрава СССР от 13 июля 1979 г. N 728 «О мерах по улучшению хирургической помощи больным хроническими заболеваниями печени и портальной системы, осложненных портальной гипертензией» [57]. В соответствии с этим приказом схема организации хирургической помощи больным портальной гипертензией в Республике Татарстан сегодня выглядит следующим образом. На местном (районном и межрайонном) уровне, куда входят медицинские организации 1-го и 2-го уровней, в 35 центральных районных больницах и 16 межмуниципальных (межрайонных) центрах и городских многопрофильных больницах, выполняют поддержку витальных функций пациента, стабилизацию его состояния за счет жизнеспасующего объема стационарной хирургической помощи: зонд-обтуратор, вазоактивные препараты, операции азигопортального разобще-

ния. Далее осуществляют транспортировку на республиканский уровень, в специализированный многопрофильный хирургический центр 3-го уровня. Здесь оказывают высокотехнологичную хирургическую помощь с применением современного диагностического оборудования и всего спектра хирургических вмешательств: эндоскопическое лигирование; гемостаз саморасширяющимися нитиноловыми стентами; трансъюгулярное внутрипеченочное портосистемное шунтирование; портокавальное шунтирование; трансплантация печени. Кроме того, необходимо выделить еще и федеральный уровень. Это головное учреждение в России по проблеме хирургии портальной гипертензии – отдел экстренной хирургии и портальной гипертензии РНЦХ им. акад. Б.В. Петровского на клинической базе Московской городской клинической больницы им. А.К. Ерамишанцева, ГБУЗ «НИИ СП им. Н.В. Склифосовского ДЗМ» и ФГБУ «НМИЦ трансплантологии и искусственных органов им. акад. В.И. Шумакова» Минздрава России.

Заключение

Заканчивая рассказ об исторической спирали развития хирургии портальной гипертензии, каждый виток которой был связан с каким-то революционным событием, открытием или достижением человеческой мысли, значительно повлиявшим на прогресс, которое предыдущее поколение даже не могло себе представить, мы отдаем себе отчет в том, что в этом очерке нам удалось вспомнить далеко не все наиболее яркие личности великих мыслителей и практиков этой области медицины. Честность в оценке получен-

ных фактов, смелость отказаться от старых устоявшихся догм, а также сила и воля следовать личным идеям, несмотря на яростное сопротивление общества в целом и профессионального медицинского сообщества в частности, лежали и лежат в основе достигнутых ими результатов. Мы низко склоняем голову в память об ушедших от нас первопроходцах и приветствуем всех действующих пионеров в этой области. Фундамент, заложенный ими, привел сегодня к научно обоснованным подходам к лечению пациентов с портальной гипертензией. Возникнув на самой заре зарождения человеческого общества, портальная хирургия в то же время вечно молода, ибо немыслима без использования новейших достижений человеческой мысли, прогресса науки и техники. Кроме того, темп развития портальной хирургии очень высок. То, что еще вчера казалось новым и лишь начинало публиковаться только в специальных хирургических журналах, сегодня становится рутинной, повседневной работой, представляя собой основу для оптимизма и надежды на будущее развитие. Как справедливо утверждал один из крупнейших представителей отечественной медицины Максим Петрович Кончаловский: «Старые признаки уходят в историю, появляются новые, и каждый день мы видим, что открываются все новые и новые страницы этой заманчивой книги, которая называется клиникой, и мы не знаем, кем и когда будет написана ее последняя страница». Благодаря усилиям все новых и новых энтузиастов хирургия портальной гипертензии постоянно совершенствуется, и нас с вами, безусловно, ожидает дальнейший ее прогресс в XXI веке, в новом тысячелетии.

Список литературы

1. Van Praet KM, Ceulemans LJ, Monbaliu D, Aerts R, Jochmans I, Pirenne J. An analysis on the use of Warren's distal splenorenal shunt surgery for the treatment of portal hypertension at the University Hospitals Leuven. *Acta Chir Belg.* 2021;121(4):254–260. PMID: 32022643 <https://doi.org/10.1080/00015458.2020.1726099>
2. Хубутия М.Ш., Чжао А.В., Джаграев К.Р., Андрейцева О.И., Журавель С.В., Салиенко А.А. и др. Трансплантация печени как радикальный метод лечения конечных стадий заболеваний печени. *Практическая медицина.* 2010;(8):13–19.
3. Хоронько Ю.В., Дмитриев А.В., Саркисов А.Э., Микрюков В.А. Портосистемные шунтирующие операции в хирургии портальной гипертензии: от фистулы Экка до процедуры TIPS/ТИПС (посвящается 100-летию юбилею операции мезентерико-кавального шунтирования, предложенной проф. Н.А. Богоразом). *Медицинский вестник Юга России.* 2014;(1):28–34. <https://doi.org/10.21886/2219-8075-2014-1-28-34>
4. Анисимов А.Ю., Логинов А.В., Ибрагимов Р.А., Анисимов А.А. Эндоскопический гемостаз саморасширяющимися нитиноловыми стентами (обзор литературы). *Анналы хирургической гепатологии.* 2020;25(1):94–105. <https://doi.org/10.16931/1995-5464.2020194-105>
5. Orozco H, Mercado MA. Rise and downfall of the empire of portal hypertension surgery. *Arch Surg.* 2007;142(3):219–221. PMID: 17372044 <https://doi.org/10.1001/archsurg.142.3.219>
6. Шерцингер А.Г., Чжао А.В., Ивашкин В.Т., Маевская М.В., Павлов Ч.С., Верткин А.Л. и др. Лечение кровотечений из варикозно расширенных вен пищевода и желудка. *Анналы хирургической гепатологии.* 2013;18(3):110–129.
7. Sarin SK, Lamba G, Kumar M, Misra A, Murthy NS. Comparison of endoscopic ligation and propranolol for the primary prevention of variceal bleeding. *New Engl J Med.* 1999;340(13):988–993. PMID: 10099140 <https://doi.org/10.1056/NEJM199904013401302>
8. Crafoord F, Frenckner P. New surgical treatment of varicose veins of the esophagus. *Acta Otolaryng.* 1939;27:422–425.
9. Terblanche J, Northover JM, Bomman P, Kahn D, Barbezat GO, Sellars SL, et al. A prospective evaluation of injection sclerotherapy in the treatment of acute bleeding from esophageal varices. *Surgery.* 1979;85(3):239–245. PMID: 311524
10. Terblanche J, Northover JM, Bomman P, Kahn D, Silber W, Barbezat GO, et al. A prospective controlled trial of sclerotherapy in the long term management of patients after esophageal variceal bleeding. *Surg Gynecol Obstet.* 1979;148(3):323–333. PMID: 369006
11. Westaby D, Macdougall BR, Williams R. Improved survival following injection sclerotherapy for esophageal varices: final analysis of a controlled trial. *Hepatology.* 1985;5(5):827–830. PMID: 2993147 <https://doi.org/10.1002/hep.1840050520>
12. Henderson JM, Anderson CD. The surgical treatment of portal hypertension. *Clin Liver Dis (Hoboken).* 2020;2(15):552–563. PMID: 32140214 <https://doi.org/10.1002/cld.877>
13. Stiegmann GV, Goff JS, Sun JH, Davis D, Bozdech J. Endoscopic variceal ligation: an alternative to sclerotherapy. *Gastrointest Endosc.* 1989;35(5):431–434. PMID: 2792677 [https://doi.org/10.1016/s0016-5107\(89\)72850-9](https://doi.org/10.1016/s0016-5107(89)72850-9)
14. Saeed ZA, Stiegmann GV, Ramirez FC, Reveille RM, Goff JS, Hepps KS, et al. Endoscopic variceal ligation is superior to ligation and sclerotherapy for esophageal varices: a multicenter prospective randomized trial. *Hepatology.* 1997;25(1):71–77. PMID: 8985267 <https://doi.org/10.1002/hep.510250113>
15. Борисов А.Е., Кащенко В.А. *Цирроз печени и портальная гипертензия.* Санкт-Петербург: Синтез Бук; 2009.
16. De Franchis R, Baveno VI Faculty. Expanding consensus in portal hypertension: Report of the Baveno VI Consensus Workshop: Stratifying risk and individualizing care for portal hypertension. *J Hepatol.* 2015;63(3):743–752. PMID: 26047908 <https://doi.org/10.1016/j.jhep.2015.05.022>
17. Escorsell A, García-Pagán JC, Bosch J. Esophageal stents for acute variceal bleeding: expanding the possibilities. *Dig Dis Sci.* 2018;63(2):275–276. PMID: 29255994 <https://doi.org/10.1007/s10620-017-4854-x>
18. Escorsell A, Pavel O, Cardenas A, Morillas R, Llop E, Villanueva C, et al. Variceal Bleeding Study Group. Esophageal balloon tamponade versus esophageal stent in controlling acute refractory variceal bleeding: a multicenter randomized, controlled trial. *Hepatology.* 2016;63(6):1957–1967. PMID: 26600191 <https://doi.org/10.1002/hep.283360>
19. Hubmann RG, Czompo M, Benko L, Bodlaj G, Pichler P, Al-Kathib S, et al. Použitie ezofagoveho stentu prve skusenosti v liecbe krvacajucich varixov pazeraka. *Lekarsky Obz.* 2004;53(12):458–461.
20. Hubmann R, Bodlaj G, Czompo M, Benkö L, Pichler P, Al-Kathib S, et al. The use of self-expanding metal stents to treat acute esophageal variceal bleeding. *Endoscopy.* 2006;38(9):896–901. PMID: 16981106 <https://doi.org/10.1055/s-2006-944662>
21. De Franchis R, Baveno V Faculty. Revising consensus in portal hypertension: report of the Baveno V consensus workshop on methodology of diagnosis and therapy in portal hypertension. *J Hepatol.* 2010;53(4):762–768. PMID: 20638742 <https://doi.org/10.1016/j.jhep.2010.06.004>
22. Bosch J, Pizcueta P, Feu F, Fernández M, García-Pagán JC. Pathophysiology of portal hypertension. *Gastroenterol Clin North Am.* 1992;21(1):1–14. PMID: 1568769
23. Groszmann RJ. Hyperdynamic circulation of liver disease 40 years later: pathophysiology and clinical consequences. *Hepatology.* 1994;20(5):1359–1363. PMID: 7927273
24. Lebrech D, Poynard T, Hillon P, Benhamou JP. Propranolol for prevention of recurrent gastrointestinal bleeding in patients with cirrhosis: a controlled study. *N Engl J Med.* 1981;305(23):1371–1374. PMID: 7029276 <https://doi.org/10.1056/NEJM198112033052302>
25. Garcia-Tsao G. Further evidence in favor of pharmacological portal pressure reduction in the prevention of variceal hemorrhage. *Gastroenterology.* 1997;112(5):1770–1771. PMID: 9136864 [https://doi.org/10.1016/s0016-5085\(97\)70067-2](https://doi.org/10.1016/s0016-5085(97)70067-2)
26. Garcia-Tsao G, Abraldes JG, Berzigotti A, Bosch J. Portal hypertensive bleeding in cirrhosis: risk stratification, diagnosis, and management: 2016 practice guidance by the American Association for the study of liver diseases. *Hepatology.* 2017;65(1):310–335. PMID: 27786365 <https://doi.org/10.1002/hep.28906>
27. Bosch J. The sixth Carlos E. Rubio

- memorial lecture. Prevention and treatment of variceal hemorrhage. *P R Health Sci J*. 2000;19(1):57–67. PMID: 10761206
28. Rösch J, Hanafee W, Snow H. Transjugular portal venography and radiologic portacaval shunt: an experimental study. *Radiology*. 1969;92(5):1112–1114. PMID: 5771827 <https://doi.org/10.1148/92.5.1112>
29. Colapinto RF, Stronell RD, Birch SJ, Langer B, Blendis LM, Greig PD, et al. Creation of an intrahepatic portosystemic shunt with a Gruntzig balloon catheter. *Can Med Assoc J*. 1982;126(3):267–268. PMID: 6977404
30. Palmaz JC, Sibbitt RR, Reuter SR, Garcia F, Tio FO. Expandable intrahepatic portacaval shunt stents: early experience in the dog. *AJR Am J Roentgenol*. 1985;145(4):821–825. PMID: 3876006 <https://doi.org/10.2214/ajr.145.4.821>
31. Palmaz JC, Garcia F, Sibbitt RR, Tio FO, Kopp DT, Schwesinger W, et al. Expandable intrahepatic portacaval shunt stents in dogs with chronic portal hypertension. *AJR Am J Roentgenol*. 1986;147(6):1251–1254. PMID: 3490761 <https://doi.org/10.2214/ajr.147.6.1251>
32. Rössle M, Richter GM, Noldge G, Palmaz JC, Wenz W, Gerok W. New non-operative treatment for variceal haemorrhage. *Lancet*. 1989;2(8655):153. PMID: 2567908 [https://doi.org/10.1016/s0140-6736\(89\)90201-8](https://doi.org/10.1016/s0140-6736(89)90201-8)
33. Richter GM, Palmaz JC, Noeldge G, Rössle M, Siegerstetter V, Franke M, et al. The transjugular intrahepatic portosystemic stent-shunt: a new nonsurgical percutaneous method. *Radiology*. 1989;29(8):406–411. PMID: 2798853
34. Henderson JM, Boyer TD, Kutner MH, Galloway JR, Rikkers LF, Jeffers LJ, et al. DIVERT Study Group. Distal splenorenal shunt versus transjugular intrahepatic portal systematic shunt for variceal bleeding: a randomized trial. *Gastroenterology*. 2006;130(6):1643–1651. PMID: 16697728 <https://doi.org/10.1053/j.gastro.2006.02.008>
35. Ring EJ, Lake JR, Roberts JP, Gordon RL, LaBerge JM, Read AE, et al. Using transjugular intrahepatic portosystemic shunts to control variceal bleeding before liver transplantation. *Ann Intern Med*. 1992;116(4):304–309. PMID: 1733385 <https://doi.org/10.7326/0003-4819-116-4-304>
36. Ochs A. Transjugular intrahepatic portosystemic shunt. *Dig Dis*. 2005;23(1):56–64. PMID: 15920326 <https://doi.org/10.1159/000084726>
37. Schuppan D, Afdhal NH. Liver cirrhosis. *Lancet*. 2008;371(9615):838–851. PMID: 18328931 [https://doi.org/10.1016/S0140-6736\(08\)60383-9](https://doi.org/10.1016/S0140-6736(08)60383-9)
38. Owen AR, Stanley AJ, Vijayanathan A, Moss JG. The transjugular intrahepatic portosystemic shunt (TIPS). *Clin Radiol*. 2009;64(7):664–774. PMID: 19520210 <https://doi.org/10.1016/j.crad.2008.09.017>
39. Затевахин И.И., Цициашвили М.Ш., Шиповский В.Н. Трансъюгулярное внутрипеченочное портосистемное шунтирование – эндоваскулярный метод создания портокавального анастомоза. *Флебология*. 2008;(4):10–16.
40. Хоронько Ю.В., Саркисов А.Э., Кива А.А. Варикозные пищеводно-желудочные кровотечения при циррозе печени: возможности эффективного гемостаза. *Хирургия. Журнал им. Н.И. Пирогова*. 2018;(4):46–51. <https://doi.org/10.17116/hirurgia2018446-51>
41. Дурлештер В.М., Габриэль С.А., Корочанская Н.В., Бухтояров А.Ю., Марков П.В., Мурашко Д.С. и др. Трансъюгулярное внутрипеченочное портосистемное шунтирование как мининвазивный метод коррекции портальной гипертензии в условиях многопрофильной клиники. *Анналы хирургической гепатологии*. 2020;25(4):95–106. <https://doi.org/10.16931/1995-5464.2020495-106>
42. Kanagawa H, Mima S, Kouyama H, Gotoh K, Uchida T, Okuda K. Treatment of gastric fundal varices by balloon-occluded retrograde transvenous obliteration. *J Gastroenterol Hepatol*. 1996;11(1):51–58. PMID: 8672742 <https://doi.org/10.1111/j.1440-1746.1996.tb00010.x>
43. Garcia-Pagan JC, Barrufet M, Cardenas A, Escorsell A. Management of gastric varices. *Clin Gastroenterol Hepatol*. 2014;12(6):919–928. PMID: 23899955 <https://doi.org/10.1016/j.cgh.2013.07.015>
44. Lee EW, Saab S, Kaldas F, Fletcher S, Busuttil RW, Durazo F, et al. Coil-assisted retrograde transvenous obliteration (CARTO): an alternative treatment option for refractory hepatic encephalopathy. *Am J Gastroenterol*. 2018;113(8):1187–1196. PMID: 29899437 <https://doi.org/10.1038/s41395-018-0109-5>
45. Sanyal AJ, Runyon BA, Robson KM. Primary and pre-primary prophylaxis against variceal hemorrhage in patients with cirrhosis. Available at: <https://uptodatefree.ir/topic.htm?path=primary-and-pre-primary-prophylaxis-against-variceal-hemorrhage-in-patients-with-cirrhosis> [Accessed January 10, 2023].
46. Saad WE, Al-Osaimi AM, Caldwell SH. Pre- and post-balloon-occluded retrograde transvenous obliteration clinical evaluation, management, and imaging: indications, management protocols, and follow-up. *Tech Vasc Interv Radiol*. 2012;15(3):165–202. PMID: 23021831 <https://doi.org/10.1053/j.tvir.2012.07.003>
47. Rikkers LF. Operations for management of esophageal variceal hemorrhage. *West J Med*. 1982;136(2):107–121. PMID: 7039135
48. Rikkers LF, Hoyt DB, Flum DR, Malangoni MA. Quality: the key to surgery's future. *Ann Surg*. 2014;260(4):567–573; discussion 573–576. PMID: 25203872 <https://doi.org/10.1097/SLA.0000000000000940>
49. Дурлештер В.М., Корочанская Н.В. (ред.) *Хирургическое лечение цирроза печени: мультидисциплинарный подход*. Москва: Практическая медицина; 2021.
50. Starzl TE, Porter KA, Francavilla A. The Eck fistula in animals and humans. *Curr Probl Surg*. 1983;20(11):687–752. PMID: 6357642 [https://doi.org/10.1016/s0011-3840\(83\)80010-0](https://doi.org/10.1016/s0011-3840(83)80010-0)
51. Starzl TE, Van Thiel D, Tzakis AG, Iwatsuki S, Todo S, Marsh JW, et al. Orthotopic liver transplantation for alcoholic cirrhosis. *JAMA*. 1988;260(17):2542–2544. PMID: 3050180
52. Iwatsuki S, Starzl TE, Todo S, Gordon RD, Tzakis AG, Marsh JW, et al. Liver transplantation in the treatment of bleeding esophageal varices. *Surgery*. 1988;104(4):697–705. PMID: 3051474
53. Хубутия М.Ш., Зимина Л.Н., Галанкина И.Е., Гуляев В.А., Новрузбеков М.С., Олисов О.Д. и др. Морфофункциональная оценка трансплантатов печени, полученных от стандартных доноров и доноров с расширенными критериями оценки. *Трансплантология*. 2018;10(2):87–97. <https://doi.org/10.23873/2074-0506-2018-10-2-87-97>
54. Готье С.В., Ерамишанцев А.К., Цирульникова О.М. Ортопеченочная трансплантация печени в лечении ее диффузных и очаговых заболеваний. *Анналы хирургической гепатологии*. 1996;1(1):38–51.
55. Шекспир У. *Король Лир*. Санкт-Петербург: Аркадия; 2021.
56. *Приказ Министерства здравоохранения*

нения Республики Татарстан от 22 марта 2019 года N 566 «О мерах по совершенствованию хирургической помощи больным хроническими диффузными и очаговыми заболеваниями печени и портальной системы,

осложненными портальной гипертензией». URL: <https://docs.cntd.ru/document/553241670> [Дата обращения 10 января 2023 г.].

57. Приказ Минздрава СССР от 13 июля 1979 г. N 728 «О мерах по улучше-

нию хирургической помощи больным хроническими заболеваниями печени и портальной системы, осложненных портальной гипертензией». URL: <https://base.garant.ru/4175077/> [Дата обращения 10 января 2023 г.].

References

1. Van Praet KM, Ceulemans LJ, Monbaliu D, Aerts R, Jochmans I, Pirenne J. An analysis on the use of Warren's distal splenorenal shunt surgery for the treatment of portal hypertension at the University Hospitals Leuven. *Acta Chir Belg*. 2021;121(4):254–260. PMID: 32022643 <https://doi.org/10.1080/00015458.2020.1726099>
2. Khubutia MSh, Zhao AV, Dzha-graev KR, Andreytseva OI, Zhuravel SV, Salienko AA, et al. Liver transplantation as a radical treatment for end-stage liver disease. *Practical medicine*. 2010;(8):13–19. (In Russ.).
3. Khoronko YuV, Dmitriev AV, Sarkisov AE, Mikryukov VA. Portosystemic shunt operations in the surgery of portal hypertension: from Eck's fistula to tips procedure (dedicated to 100 years' jubilee of mesentericocaval shunt – Bogoraz's operation). *Medical Herald of the South of Russia*. 2014;(1):28–34. (In Russ.). <https://doi.org/10.21886/2219-8075-2014-1-28-34>
4. Anisimov AY, Loginov AV, Ibragimov RA, Anisimov AA. Endoscopic hemostasis with self-expanding nitinol stents (literature review). *Annaly khirurgicheskoy gepatologii = Annals of HPB Surgery*. 2020;25(1):94–105. (In Russ.) <https://doi.org/10.16931/1995-5464.2020194-105>
5. Orozco H, Mercado MA. Rise and downfall of the empire of portal hypertension surgery. *Arch Surg*. 2007;142(3):219–221. PMID: 17372044 <https://doi.org/10.1001/archsurg.142.3.219>
6. Shertsinger AG, Zhao AV, Ivashkin VT, Maevskaya MV, Pavlov ChS, Vertkin AL, et al. Treatment of bleedings from varicose veins of the esophagus and stomach. *Annaly khirurgicheskoy gepatologii = Annals of HPB Surgery*. 2013;18(3):110–129. (In Russ.).
7. Sarin SK, Lamba G, Kumar M, Misra A, Murthy NS. Comparison of endoscopic ligation and propranolol for the primary prevention of variceal bleeding. *New Engl J Med*. 1999;340(13):988–993. PMID: 10099140 <https://doi.org/10.1056/NEJM199904013401302>
8. Crafoord F, Frencnkner P. New surgical treatment of varicose veins of the esophagus. *Acta Otolaryng*. 1939;27:422–425.
9. Terblanche J, Northover JM, Bomman P, Kahn D, Barbezat GO, Sellars SL, et al. A prospective evaluation of injection sclerotherapy in the treatment of acute bleeding from esophageal varices. *Surgery*. 1979;85(3):239–245. PMID: 311524
10. Terblanche J, Northover JM, Bomman P, Kahn D, Silber W, Barbezat GO, et al. A prospective controlled trial of sclerotherapy in the long term management of patients after esophageal variceal bleeding. *Surg Gynecol Obstet*. 1979;148(3):323–333. PMID: 369006
11. Westaby D, Macdougall BR, Williams R. Improved survival following injection sclerotherapy for esophageal varices: final analysis of a controlled trial. *Hepatology*. 1985;5(5):827–830. PMID: 2993147 <https://doi.org/10.1002/hep.1840050520>
12. Henderson JM, Anderson CD. The surgical treatment of portal hypertension. *Clin Liver Dis (Hoboken)*. 2020;2(15):552–563. PMID: 32140214 <https://doi.org/10.1002/cld.877>
13. Stiegmann GV, Goff JS, Sun JH, Davis D, Bozdech J. Endoscopic variceal ligation: an alternative to sclerotherapy. *Gastrointest Endosc*. 1989;35(5):431–434. PMID: 2792677 [https://doi.org/10.1016/s0016-5107\(89\)72850-9](https://doi.org/10.1016/s0016-5107(89)72850-9)
14. Saeed ZA, Stiegmann GV, Ramirez FC, Reveille RM, Goff JS, Hepps KS, et al. Endoscopic variceal ligation is superior to ligation and sclerotherapy for esophageal varices: a multicenter prospective randomized trial. *Hepatology*. 1997;25(1):71–77. PMID: 8985267 <https://doi.org/10.1002/hep.510250113>
15. Borisov AE, Kashchenko VA. *Tsirroz pecheni i portal'naya gipertenziya*. St. Petersburg: Sintez Buk Publ.; 2009. (In Russ.).
16. De Franchis R, Baveno VI Faculty. Expanding consensus in portal hypertension: report of the Baveno VI Consensus Workshop: stratifying risk and individualizing care for portal hypertension. *J Hepatol*. 2015;63(3):743–752. PMID: 26047908 <https://doi.org/10.1016/j.jhep.2015.05.022>
17. Escorsell A, García-Pagán JC, Bosch J. Esophageal stents for acute variceal bleeding: expanding the possibilities. *Dig Dis Sci*. 2018;63(2):275–276. PMID: 29255994 <https://doi.org/10.1007/s10620-017-4854-x>
18. Escorsell A, Pavel O, Cardenas A, Morillas R, Llop E, Villanueva C, et al. Variceal bleeding study group. Esophageal balloon tamponade versus esophageal stent in controlling acute refractory variceal bleeding: a multicenter randomized, controlled trial. *Hepatology*. 2016;63(6):1957–1967. PMID: 26600191 <https://doi.org/10.1002/hep.28360>
19. Hubmann RG, Czompo M, Benko L, Bodlaj G, Pichler P, Al-Kathib S, et al. Pouzitie ezofagoveho stentu prve skusenosti v liecbe krvacajucich varixov pazeraka. *Lekarsky Obz*. 2004;53(12):458–461.
20. Hubmann R, Bodlaj G, Czompo M, Benkö L, Pichler P, Al-Kathib S, et al. The use of self-expanding metal stents to treat acute esophageal variceal bleeding. *Endoscopy*. 2006;38(9):896–901. PMID: 16981106 <https://doi.org/10.1007/s00165-006-0100-0>

org/10.1055/s-2006-944662

21. De Franchis R, Baveno V Faculty. Revising consensus in portal hypertension: report of the Baveno V consensus workshop on methodology of diagnosis and therapy in portal hypertension. *J Hepatol.* 2010;53(4):762–768. PMID: 20638742 <https://doi.org/10.1016/j.jhep.2010.06.004>

22. Bosch J, Pizcueta P, Feu F, Fernández M, García-Pagán JC. Pathophysiology of portal hypertension. *Gastroenterol Clin North Am.* 1992;21(1):1–14. PMID: 1568769

23. Groszmann RJ. Hyperdynamic circulation of liver disease 40 years later: pathophysiology and clinical consequences. *Hepatology.* 1994;20(5):1359–1363. PMID: 7927273

24. Lebrech D, Poynard T, Hillon P, Benhamou JP. Propranolol for prevention of recurrent gastrointestinal bleeding in patients with cirrhosis: a controlled study. *N Engl J Med.* 1981;305(23):1371–1374. PMID: 7029276 <https://doi.org/10.1056/NEJM198112033052302>

25. Garcia-Tsao G. Further evidence in favor of pharmacological portal pressure reduction in the prevention of variceal hemorrhage. *Gastroenterology.* 1997;112(5):1770–1771. PMID: 9136864 [https://doi.org/10.1016/s0016-5085\(97\)70067-2](https://doi.org/10.1016/s0016-5085(97)70067-2)

26. Garcia-Tsao G, Abraldes JG, Berzigotti A, Bosch J. Portal hypertensive bleeding in cirrhosis: risk stratification, diagnosis, and management: 2016 practice guidance by the American Association for the study of liver diseases. *Hepatology.* 2017;65(1):310–335. PMID: 27786365 <https://doi.org/10.1002/hep.28906>

27. Bosch J. The sixth Carlos E. Rubio Memorial Lecture. Prevention and treatment of variceal hemorrhage. *P R Health Sci J.* 2000;19(1):57–67. PMID: 10761206

28. Röscher J, Hanafee W, Snow H. Transjugular portal venography and radiologic portacaval shunt: an experimental study. *Radiology.* 1969;92(5):1112–1114. PMID: 5771827 <https://doi.org/10.1148/92.5.1112>

29. Colapinto RF, Stronell RD, Birch SJ, Langer B, Blendis LM, Greig PD, et al. Creation of an intrahepatic portosystemic shunt with a Gruntzig balloon catheter. *Can Med Assoc J.* 1982;126(3):267–268. PMID: 6977404

30. Palmaz JC, Sibbitt RR, Reuter SR, Garcia F, Tio FO. Expandable intrahepatic portacaval shunt stents: early experience in the dog. *AJR Am J Roentgenol.* 1985;145(4):821–825. PMID: 3876006 <https://doi.org/10.2214/ajr.145.4.821>

31. Palmaz JC, Garcia F, Sibbitt RR, Tio FO, Kopp DT, Schwesinger W, et al. Expandable intrahepatic portacaval shunt stents in dogs with chronic portal hypertension. *AJR Am J Roentgenol.* 1986;147(6):1251–1254. PMID: 3490761 <https://doi.org/10.2214/ajr.147.6.1251>

32. Rössle M, Richter GM, Noldge G, Palmaz JC, Wenz W, Gerok W. New non-operative treatment for variceal haemorrhage. *Lancet.* 1989;2(8655):153. PMID: 2567908 [https://doi.org/10.1016/s0140-6736\(89\)90201-8](https://doi.org/10.1016/s0140-6736(89)90201-8)

33. Richter GM, Palmaz JC, Noeldge G, Rössle M, Siegerstetter V, Franke M, et al. The transjugular intrahepatic portosystemic stent-shunt: a new nonsurgical percutaneous method. *Radiology.* 1989;29(8):406–411. PMID: 2798853

34. Henderson JM, Boyer TD, Kutner MH, Galloway JR, Rikkers LF, Jeffers LJ, et al. DIVERT Study Group. Distal splenorenal shunt versus transjugular intrahepatic portal systematic shunt for variceal bleeding: a randomized trial. *Gastroenterology.* 2006;130(6):1643–1651. PMID: 16697728 <https://doi.org/10.1053/j.gastro.2006.02.008>

35. Ring EJ, Lake JR, Roberts JP, Gordon RL, LaBerge JM, Read AE, et al. Using transjugular intrahepatic portosystemic shunts to control variceal bleeding before liver transplantation. *Ann Intern Med.* 1992;116(4):304–309. PMID: 1733385 <https://doi.org/10.7326/0003-4819-116-4-304>

36. Ochs A. Transjugular intrahepatic portosystemic shunt. *Dig Dis.* 2005;23(1):56–64. PMID: 15920326 <https://doi.org/10.1159/000084726>

37. Schuppan D, Afdhal NH. Liver cirrhosis. *Lancet.* 2008;371(9615):838–851. PMID: 18328931 [https://doi.org/10.1016/S0140-6736\(08\)60383-9](https://doi.org/10.1016/S0140-6736(08)60383-9)

38. Owen AR, Stanley AJ, Vijayanathan A, Moss JG. The transjugular intrahepatic portosystemic shunt (TIPS). *Clin Radiol.* 2009;64(7):664–774. PMID: 19520210 <https://doi.org/10.1016/j.crad.2008.09.017>

39. Zatevakhin II, Tsitsiashvili MSh, Shipovskii VN, Monakhov DV. Transjugular intrahepatic portosystemic shunting (TIPS) – endovascular technique for the construction of portacaval anastomosis. *Flebologiya.* 2008;(4):10–16. (In Russ.).

40. Khoronko YuV, Sarkisov AE, Kiva AA. Gastroesophageal variceal

bleeding in cirrhotic patients: the possibilities of effective hemostasis. *Pirogov Russian Journal of Surgery = Khirurgiya. Zurnal im. N.I. Pirogova.* 2018;(4):46–51. (In Russ.). <https://doi.org/10.17116/hirurgia2018446-51>

41. Durlsheter VM, Gabriel SA, Korochanskaya NV, Buhtoyarov AY, Markov PV, Murashko DS, et al. Transjugular intrahepatic portosystemic stent-shunt as minimally invasive method of portal hypertension correction in multi-disciplinary clinic. *Annaly khirurgicheskoy gepatologii = Annals of HPB Surgery.* 2020;25(4):95–106. (In Russ.). <https://doi.org/10.16931/1995-5464.2020495-106>

42. Kanagawa H, Mima S, Kouyama H, Gotoh K, Uchida T, Okuda K. Treatment of gastric fundal varices by balloon-occluded retrograde transvenous obliteration. *J Gastroenterol Hepatol.* 1996;11(1):51–58. PMID: 8672742 <https://doi.org/10.1111/j.1440-1746.1996.tb00010.x>

43. Garcia-Pagan JC, Barrufet M, Cardenas A, Escorsell A. Management of gastric varices. *Clin Gastroenterol Hepatol.* 2014;12(6):919–928. PMID: 23899955 <https://doi.org/10.1016/j.cgh.2013.07.015>

44. Lee EW, Saab S, Kaldas F, Fletcher S, Busuttil RW, Durazo F, et al. Coil-assisted retrograde transvenous obliteration (CARTO): an alternative treatment option for refractory hepatic encephalopathy. *Am J Gastroenterol.* 2018;113(8):1187–1196. PMID: 29899437 <https://doi.org/10.1038/s41395-018-0109-5>

45. Sanyal AJ, Runyon BA, Robson KM. Primary and pre-primary prophylaxis against variceal hemorrhage in patients with cirrhosis. Available at: <https://uptodatefree.ir/topic.htm?path=primary-and-pre-primary-prophylaxis-against-variceal-hemorrhage-in-patients-with-cirrhosis> [Accessed January 10, 2023].

46. Saad WE, Al-Osaimi AM, Caldwell SH. Pre- and post-balloon-occluded retrograde transvenous obliteration clinical evaluation, management, and imaging: indications, management protocols, and follow-up. *Tech Vasc Interv Radiol.* 2012;15(3):165–202. PMID: 23021831 <https://doi.org/10.1053/j.tvir.2012.07.003>

47. Rikkers LF. Operations for management of esophageal variceal hemorrhage. *West J Med.* 1982;136(2):107–121. PMID: 7039135

48. Rikkers LF, Hoyt DB, Flum DR, Malangoni MA. Quality: the key to sur-

gery's future. *Ann Surg.* 2014;260(4):567–573; discussion 573–576. PMID: 25203872 <https://doi.org/10.1097/SLA.0000000000000940>

49. Durlshter VM, Korochanskaya NV. (ed.) *Khirurgicheskoe lechenie tsirroza pecheni: mul'tidistsiplinarnyy podkhod.* Moscow: Prakticheskaya meditsina Publ.; 2021. (In Russ.).

50. Starzl TE, Porter KA, Francavilla A. The Eck fistula in animals and humans. *Curr Probl Surg.* 1983;20(11):687–752. PMID: 6357642 [https://doi.org/10.1016/s0011-3840\(83\)80010-0](https://doi.org/10.1016/s0011-3840(83)80010-0)

51. Starzl TE, Van Thiel D, Tzakis AG, Iwatsuki S, Todo S, Marsh JW, et al. Orthotopic liver transplantation for alcoholic cirrhosis. *JAMA.* 1988;260(17):2542–2544. PMID: 3050180

52. Iwatsuki S, Starzl TE, Todo S, Gordon RD, Tzakis AG, Marsh JW, et al.

Liver transplantation in the treatment of bleeding esophageal varices. *Surgery.* 1988;104(4):697–705. PMID: 3051474

53. Khubutiya MSh, Zimina LN, Galankina IE, Gulyaev VA, Novruzbekov MS, Olisov OD, et al. Morphofunctional evaluation of liver grafts obtained from standard donors and expanded criteria donors. *Transplantologiya. The Russian Journal of Transplantation.* 2018;10(2):87–97. (In Russ.). <https://doi.org/10.23873/2074-0506-2018-10-2-87-97>

54. Gautier SV, Eramishantsev AK, Tsirolnikova OM. Ortotopicheskaya transplantatsiya pecheni v lechenii ee diffuznykh i ochagovykh zabolevaniy. *Annaly khirurgicheskoy gepatologii = Annals of HPB Surgery.* 1996;1(1):38–51. (In Russ.).

55. Shakespeare W. *King Lear.* St. Peters-

burg: Arkadiya Publ.; 2021. (In Russ.).

56. *Prikaz Ministerstva zdra-vookhraneniya Respubliki Tatarstan ot 22 marta 2019 goda N 566 «O merakh po sovershenstvovaniyu khirurgicheskoy pomoshchi bol'nykh khronicheskimi diffuznymi i ochagovymi zabo-levaniyami pecheni i portal'noy sistemy, oslozhnennymi portal'noy gipertenziey».* Available at: <https://docs.cntd.ru/document/553241670> [Accessed January 10, 2023]. (In Russ.).

57. *Prikaz Minzdrava SSSR ot 13 iyulya 1979 g. N 728 «O merakh po uluchsheniyu khirurgicheskoy pomoshchi bol'nykh khronicheskimi zabolevaniyami pecheni i portal'noy sistemy, oslozhnennykh portal'noy gipertenziey».* Available at: <https://base.garant.ru/4175077/> [Accessed January 10, 2023]. (In Russ.).

Информация об авторе

Андрей Юрьевич
Анисимов

проф., д-р мед. наук, заведующий кафедрой неотложной медицинской помощи и симуляционной медицины Института фундаментальной медицины и биологии ФГАОУ ВО «Казанский (Приволжский) федеральный университет», <https://orcid.org/0000-0003-4156-434X>, aanisimovbsmp@yandex.ru

Information about the author

Andrey Yu. Anisimov

Prof., Dr. Sci. (Med.), Head of the Department of Emergency Medical Care and Simulation Medicine, Institute of Fundamental Medicine and Biology of Kazan (Volga Region) Federal University, <https://orcid.org/0000-0003-4156-434X>, aanisimovbsmp@yandex.ru

Статья поступила в редакцию 22.03.2022;
одобрена после рецензирования 21.05.2022;
принята к публикации 28.12.2022

The article was received on March 22, 2022;
approved after reviewing May 21, 2022;
accepted for publication December 28, 2022