

**ФЕДЕРАЛЬНОЕ ГОСУДАРСТВЕННОЕ АВТОНОМНОЕ
ОБРАЗОВАТЕЛЬНОЕ УЧРЕЖДЕНИЕ ВЫСШЕГО ОБРАЗОВАНИЯ
«КАЗАНСКИЙ (ПРИВОЛЖСКИЙ) ФЕДЕРАЛЬНЫЙ УНИВЕРСИТЕТ»,
ИНСТИТУТ ФУНДАМЕНТАЛЬНОЙ МЕДИЦИНЫ И БИОЛОГИИ
(ФГАОУ ВО «КФУ», ИФМиБ)
*Кафедра стоматологии и имплантологии***

**КЛИНИКА, ДИАГНОСТИКА И ЛЕЧЕНИЕ
КРАСНОГО ПЛОСКОГО ЛИШАЯ
СЛИЗИСТОЙ ОБОЛОЧКИ РТА**

(учебное пособие для врачей-ординаторов)

КАЗАНЬ – 2022

УДК 616.31.516 – 616.31

ББК 56.6

*Печатается по рекомендации учебно-методической комиссии
Института фундаментальной медицины и биологии*

Авторы- составители:

доцент кафедры стоматологии и имплантологии ФГАОУ ВО «КФУ»
ИФМиБ - доцент, к.м.н. Силантьева Е.Н.

доцент кафедры стоматологии и имплантологии ФГАОУ ВО «КФУ»
ИФМиБ - доцент, к.м.н. Г.Р. Рувинская

Рецензенты:

профессор кафедры стоматологии и имплантологии ФГАОУ ВО «КФУ»
ИФМиБ - д.м.н., профессор Анохина А.В.

доцент кафедры терапевтической, детской стоматологии и ортодонтии
КГМА - филиала ФГБОУ ДПО РМАНПО Минздрава России – доцент, к.м.н.
Заболотный А.И.

**Клиника, диагностика, лечение красного плоского лишая слизистой
оболочки рта: Учебное пособие для врачей- ординаторов. / Е.Н. Силантьева,
Г.Р. Рувинская: - Казань: Казан. фед. ун-т, 2022 - 75 с.**

В учебном пособии представлены современные методы диагностики, дифференциальной диагностики, лечения и реабилитации пациентов с красным плоским лишаем слизистой оболочки полости рта.

Пособие предназначено для врачей-ординаторов разных стоматологических специальностей: стоматологов-терапевтов, стоматологов-хирургов, стоматологов-ортопедов, стоматологов-общей практики. Пособие может быть использовано для подготовки к аккредитации врачей по специальности «Стоматология терапевтическая», а также врачами ординаторами по специальности «Дерматовенерология» и «Терапия» как дополнительная учебная литература.

Пособие содержит тестовые задания и ситуационные задачи для самоконтроля.

© Казанский университет, 2022

Содержание

	Введение	4
	«Красный плоский лишай» - эпидемиологическая характеристика заболевания	5
	Этиология и патогенез	7
	Особенности проявлений и течения красного плоского лишая вне полости рта	13
	Патоморфологические процессы в слизистой оболочке рта при КПЛ	16
	Классификация и клинические проявления на слизистой оболочке рта	19
	Диагностика проявлений красного плоского лишая на слизистой оболочке рта	26
	Дифференциальный диагноз красного плоского лишая	30
	Лечение красного плоского лишая. Современные аспекты терапии поражений слизистой оболочки рта	40
	Показания к госпитализации	53
	Физические методы лечения КПЛ	54
	Рекомендации по профилактике.	56
	Динамическое наблюдение и реабилитация больных КПЛ	57
	Словарь специализированных терминов	59
	Контрольные вопросы	60
	Вопросы тестового контроля	61
	Ситуационные задачи	67
	Список использованной литературы	71
	Приложение	73

Введение

Заболевания слизистой оболочки рта (СО рта) являются актуальной проблемой стоматологии, в тоже время их диагностика и лечение представляют значительные трудности для стоматолога.

Одну из наиболее широко распространенных в клинике терапевтической стоматологии представляют поражения белого цвета – кератозы.

Некоторые из этих заболеваний относятся к предраковым. Кератозы проявляются различными нозологическими формами, в том числе этой группе заболеваний относят красный плоский лишай.

Данные эпидемиологических исследований свидетельствуют о растущей распространенности красного плоского лишая (КПЛ) на СО рта. В общей патологии СО рта КПЛ занимает одно из ведущих мест (1/3 всех стоматологических больных) [4, 5, 6 и др.] По данным других исследователей заболеваний слизистой оболочки полости рта КПЛ диагностируют наиболее часто (в 50-75% случаев) [3, 6].

Эрозивно-язвенная и гиперпластическая формы этого заболевания на СО рта подвержены злокачественной трансформации в 3-12% случаев (J. Thorn, P. Holmstrup, J. J. Pindborg, 1988; О. Ф. Рабинович, Г. В. Банченко, 1999). Поэтому ранняя диагностика, своевременное рациональное лечение красного плоского лишая являются важной задачей стоматолога и рассматриваются как часть комплексной профилактики онкологических заболеваний.

В последние годы появилась тенденция к «омолаживанию» заболевания, т.е. развитие его в молодом и среднем возрасте у лиц с отягощенным соматическим анамнезом, после перенесенных вирусных инфекций, после приема большого количества лекарственных средств. Положение дел усугубляется еще и тем, что к стоматологу попадают лица, у которых изменения в полости рта часто являются проявлениями общих заболеваний. Практически нет клинических случаев КПЛ, когда сопутствующая патология прямо или косвенно не отражалась на состоянии СО рта, языка и кожи. Поэтому знание сочетанных поражений СО рта нередко помогает врачу-стоматологу до

получения результатов лабораторных исследований правильно установить диагноз и назначить соответствующее лечение.

Изложенный в учебно-методическом пособии материал позволит повысить уровень знаний и предотвратить трудности, с которыми нередко встречается стоматолог в своей практике.

Данное издание поможет начинающему специалисту – врачу-ординатору, ориентироваться в многообразии проявлений плоского лишая и сходных с ним по клинике и этиопатогенезу заболеваний на СО рта, научиться проводить дифференциальную диагностику заболеваний, основываясь на основных клинических признаках и анализируя всю симптоматику в целом.

Своевременная диагностика, адекватное лечение плоского лишая и его проявлений в полости рта будут способствовать профилактике онкологических заболеваний.

«Красный плоский лишай» - эпидемиологическая характеристика заболевания

Красный плоский лишай (Lichen ruber planus) – хроническое полиэтиологическое заболевание кожи, с проявлениями на слизистой оболочке полости рта. Данная патология характеризуется мономорфными высыпаниями на коже, которые представлены папулами плоской формы, розовато-красного цвета с фиолетовым оттенком, округлых или полигональных очертаний.

Излюбленной локализацией заболевания является кожа сгибательных поверхностей предплечий, передней поверхности голеней, области крестца, наружных половых органов. Встречаются случаи поражения вульвы, мочевого пузыря и мочеиспускательного канала, прямой кишки, ногтевых пластин.

КПЛ встречается во всех странах, в разных климато-географических зонах, частота его варьирует в широких пределах. Заболевание выявляется во всех возрастных группах, преимущественно у женщин, соотношение женщин и мужчин 2:1. По данным ряда авторов [5] у 62-67% женщин старше 40 лет на

фоне развития периода менопаузы, развивается красный плоский лишай и преимущественно на слизистой оболочке рта. Мужчины болеют чаще в молодом возрасте, в 30-40 лет.

В последнее время отмечается «омоложение» страдающих этим заболеванием. Возможно, это объясняется нарушением экологии, возросшим контактом с вирусной инфекцией, существенными изменениями реактивности организма, а также повышенной частотой психоэмоциональных напряжений. Отмечены случаи развития КПЛ у детей.

В литературе встречаются следующие обозначения: лишай плоский, красный лишай, лишай Вильсона. В переводе с греческого *lichen* – значит лишай.

В 1860 году австрийский врач Ferdinand Hebra ввел термин «красный плоский лишай». В ходе своей работы он пришел к выводу, что к истинным лишаям стоит относить лишь те узелковые высыпания (папулы), которые не трансформируются в другие морфологические элементы. К ним относят *L. ruber*. В 1862 году Bazin подробно описал это заболевание, а затем, в 1869 году, английский дерматолог W.E.Wilson дал подробную характеристику поражения слизистой оболочки полости рта.

Название заболевания происходит от его клинического проявления, от данного вида лишая. Розовато-синеватый оттенок папул на коже определил название – красный, а незначительное возвышение папул над уровнем кожи определило вторую часть названия – плоский

Первые описания КПЛ в отечественной литературе принадлежит В. М. Бехтереву (1881), А. Х. Полотебнову и А.И. Поспелову (1886). Исследованиями А.Л. Машкиллейсона, Е. И. Абрамовой, Н. К. Абдуева (1889) выявлено поражение только СО рта у 20 % больных КПЛ.

Высыпания на СО рта могут задолго предшествовать возникновению высыпаний на коже или оставаться единственным признаком заболевания.

Поражение слизистых оболочек (чаще полости рта) встречается у 75% больных с высыпаниями на коже или существующее изолированно (*lichen oris*);

морфологическим проявлением могут быть папулезные, экссудативно-гиперемические, буллезные или эрозивно-язвенные элементы и др.

Изменения ногтей отмечены у 12-20% больных, они бывают при всех формах дерматоза, но наиболее тяжелые поражения возникают при острых распространенных формах (буллезная и эрозивно-язвенная).

Ногтевые пластинки при этом деформируются в виде продольных гребешков, канавок, бороздок, поверхность ногтя становится бугристой, появляется медиальная трещина, пластинка истончается, вплоть до онихолизиса.

Нередко КПЛ ошибочно относят к другим формам лишая (опоясывающий, розовый, отрубевидный). Несмотря на неустановленную этиологию, как и в случае КПЛ, розовый лишай может передаваться через личные вещи (полотенце, расческу, мочалку и т.п.) больного человека. Разноцветный или отрубевидный лишай (*Pityriasis versicolor*, возбудитель – дрожжеподобный гриб *Pityrosporum orbiculare*), относят к грибковым поражениям кожи, с поражением рогового слоя эпидермиса. Опоясывающий лишай или опоясывающий герпес (*Herpes zoster*) - острое инфекционное заболевание, вызываемое *Herpes zoster*, который поражает нервную систему и кожу.

Этиология и патогенез.

Этиология заболевания окончательно не выяснена. Некоторые авторы относят красный плоский лишай к аутоиммунным заболеваниям, в инициации которого существенная роль принадлежит клеткам Лангерганса, поставляющих Т-клеткам аутоантигены и продуцирующих ряд противовоспалительных цитокинов.

Существует несколько теорий возникновения КПЛ. В настоящее время особое внимание уделяют неврогенной, наследственной, иммунно-

аллергической, аутоиммунной, интоксикационной, эндокринной, инфекционной теориям.

1. Неврогенная теория. У части больных с данной патологией прослеживается связь с нервно-психическими потрясениями, стрессами, нарушениями сна, физическими травмами. Больные часто предъявляют дополнительные жалобы на бессонницу, раздражительность, вспыльчивость, головную боль.

Нервные перегрузки, эмоциональное возбуждение не только предшествуют заболеванию, но и часто являются провоцирующими факторами. Установлено, что большинство больных КПЛ страдают расстройствами нервной системы (истерия, неврастения, вегетоневрозы и др.). Многие связывают начало заболевания с пережитым нервным потрясением (смерть близкого человека, несчастный случай, испуг и др.) [3, 11, 14].

2. Эндокринная теория. Тесно связана с первой. Повышение активности симпато-адреналовой системы, ведет к увеличению содержания адреналина, норадреналина на фоне пониженной концентрации дофамина и ДОФА. Эти нарушения отображаются в связи КПЛ и сахарного диабета (синдром Гриншпана-Потекаева), гипертонии, заболеваниями ЖКТ (гастрит, язвенная болезнь желудка и 12-перстной кишки).

Высокая частота сочетаний КПЛ и сахарного диабета указывает на общность патогенетических механизмов и роль эндокринно-обменных нарушений. Установлена определенная синхронность в характере течения этих заболеваний [1-3]. Диабет может предшествовать дерматозу, являясь благоприятной «платформой» для развития кожных проявлений заболевания.

У некоторых больных КПЛ наблюдается повышение функционального состояния коры надпочечников, которое изменяется в разной степени и зависит от длительности заболевания, распространенности процесса и его тяжести [11, 14].

Наличие заболеваний органов пищеварительного тракта в качестве фоновой патологии у больных КПЛ отмечено рядом авторов [8,10].

При патологии ЖКТ происходит нарушение в микробиоценозе кишечника; что подавляет его антагонистическую активность в отношении патогенных и гнилостных микроорганизмов, витаминообразующую и ферментативную функции, что способствует понижению резистентности организма и формированию аллергических реакций. Не исключена вероятность развития перекрестной аллергической реакции с проявлением в полости рта, в результате антигенного раздражения слизистой кишечника. Это приводит к повышению проницаемости сосудов микроциркуляторного русла, вследствие повреждения эндотелия сосудов слизистой оболочки полости рта циркулирующими иммунными комплексами.

3. Аутоиммунная, обусловленная заболеваниями желудочно-кишечного тракта, сахарным диабетом, нарушением функции печени, включая хронический гепатит С.

Много сообщений о сочетании КПЛ с аутоиммунными заболеваниями, в частности с гипогаммаглобулинемией, язвенным колитом, буллезным пемфигоидом, ветилиго, красной волчанкой и др. [6, 11, 14]

4. Инфекционная теория. Специфический вирус или микроорганизм, вызывающий КПЛ не обнаружен. Однако в пользу этой теории свидетельствуют цитоморфологические и цитохимические исследования, периодичность возникновения заболевания и положительный эффект при антибактериальной терапии. В цитоплазме мальпигиевого слоя, при микроскопировании, были обнаружены включения, сходные с вирусами, микоплазмами, бактериями.

Появление высыпаний на месте травмы кожи рассматривается как результат “пробуждения” возбудителя, находящегося в латентном состоянии. Этим объясняется феномен изоморфной реакции (явление Кёбнера).

5. Согласно интоксикационной (токсико-аллергической) теории развитие КПЛ происходит в результате снижения дезинтоксикационной функции органов пищеварения.

Имеются сообщения о развитии красного плоского лишая кожи и слизистой оболочки рта в ответ на прием лекарственных средств и действию

химических веществ. Причиной развития заболевания могут быть антибиотики, препараты золота, мышьяка, висмута, галлоиды, синтетические противомаларийные, антиаритмические, антидиабетические, антигипертензивные средства, сульфаниламиды, сульфоны, бета-блокаторы, диуретики, цитостатики и др. [4, 5, 11,14 и др.].

Токсико-аллергическое поражение СО рта и кожи медикаментозного происхождения нередко протекает с лихеноидной реакцией – так называемый «медикаментозный КПЛ».

6. Согласно мембранодеструктивной теории важным аспектом патогенеза заболевания является активация процессов перекисного окисления липидов.

7. Иммуноаллергическая. В патогенезе болезни важную роль играют иммунные изменения: снижение количества Т-лимфоцитов, снижение их функциональной активности, увеличение иммунорегуляторного индекса Т-хелперов, Т-супрессоров.

Иммуноаллергические процессы играют ведущую роль в развитии изолированного поражения слизистой оболочки рта при красном плоском лишае, при этом важная роль принадлежит сопутствующей патологии ЖКТ и заболеваниям тканей и органов полости рта.

Благодаря современным гистологическим, гистохимическим, электронно-микроскопическим, радиоизотопным, иммуноферментным исследованиям удалось выявить ряд закономерностей развития лихеноидно-тканевой реакции как морфологического выражения красного плоского лишая, в основе которой лежат нарушения иммунитета, характеризующиеся главным образом как гиперчувствительность замедленного типа (ГЗТ) – IV тип гиперергической иммунной реакции. А разнообразные клинические формы дерматоза отражают особенности и степень выраженности воспалительных, трофических и регенеративных процессов, обусловленных ГЗТ, в аспекте ее защитной и патологической роли.

Придавая ведущее значение ГЗТ в формировании патологического процесса в коже, необходимо отметить участие биогенных аминов и простагландинов, особенно на ранних этапах возникновения морфологических признаков болезни. Под влиянием провоцирующих факторов риска (психоэмоциональный стресс, травма в широком смысле слова – механическая, химическая, медикаментозная; эндокринные и метаболические нарушения) повышается чувствительность и восприимчивость клеточных элементов кожи к патогенному действию антигенов и киллеров, увеличивается уровень адреналина в крови и тканях, что способствует усилению активности гистидиндекарбоксилазы (анафилактического фермента), приводящему к повышенному освобождению гистамина, содержание которого в коже, по нашим данным, увеличено в 1,5 – 2 раза; уровень серотонина и брадикинина возрастает в 0,75 раза, что обуславливает повышение проницаемости сосудистой стенки и появление основного субъективного признака – зуда.

Электронно-микроскопическая картина инфильтрата в очаге поражения при красном плоском лишае соответствует основному морфологическому выражению ГЗТ (преобладание Т-клеток, их иммунный характер – крупные гетерохромные ядра, много органелл, различная степень дифференцировки, отсутствие плазматических клеток и их предшественников). Лимфоциты проникают в эпидермис, скапливаются в виде розеток вокруг кератиноцитов, меланоцитов, осуществляют цитопатогенное действие. В инфильтратах обнаруживаются лимфоциты с церебриформными ядрами по типу клеток Сезари.

Об участии гуморального звена иммунитета свидетельствуют данные иммунофлюоресцентного исследования, которые показали, что "центр тяжести" лежит в капиллярах дермо-эпидермального соединения. В зоне базальной мембраны обнаружено отложение IgA, IgG и комплемента. Описаны цитоидные тельца, нагруженные IgM. Существует предположение, что иммуноглобулины, комплемент и фибрин депонируются в коже в результате увеличения сосудистой

проницаемости и "утечки" их из циркулирующей крови, однако возможен и синтез отдельных компонентов (комплемента) непосредственно в коже.

8. Наследственная теория. Известно, что иммунные нарушения контролируются генетическими механизмами. В настоящее время накоплены данные о наследственной предрасположенности к красному плоскому лишая. Описаны 70 случаев семейного заболевания этим дерматозом, болели чаще родственники во втором и третьем поколении; известны случаи КПЛ у близнецов. Кроме того, имеются положительные корреляции между красным плоским лишаем и частотой определенных антигенов гистосовместимости – системы HLA.

Среди местных причин, которые сопутствуют, а нередко провоцируют развитие КПЛ на СО рта, лидируют травматические факторы (острые края зубов и пломб, травматический прикус, аномалии положения зубов, беззубые промежутки, неполноценные протезы), явления гальванизма, курение, контактные аллергические реакции на протезы (пластмассу, амальгаму и другие металлы) или пломбировочные материалы.

Осложняют течение КПЛ на СО рта существенные изменения микрофлоры рта (И. В. Безрукова, 1997), возникающие при патологии пародонта, твердых тканей зубов кариозного (особенно при локализации полостей в пришеечной области) и некариозного происхождения, на фоне неудовлетворительной гигиены полости рта, диагностируемых у большинства обследованных пациентов с КПЛ. Основными этиологически значимыми микроорганизмами СОР у больных КПЛ являются *Staphylococcus aureus*, грибы рода *Candida albicans* и условно-патогенные энтеробактерии, колонизирующие в устойчивых ассоциациях у 88 % больных.

Таким образом, вследствие раздражения местными травматическими факторами (механическими, физическими, химическими) на фоне развития процессов асептического воспаления слизистой оболочки рта, происходит повышение проницаемости сосудов микроциркуляторного русла. Это способствует развитию благоприятных условий, для оседания циркулирующих

иммунных комплексов, которые вызывают повреждение эндотелия сосудистого русла слизистой оболочки полости рта. При гистологическом исследовании в пораженных тканях выявляются иммунные комплексы с иммуноглобулинами класса А, М и фибрина.

В пораженной коже также обнаруживаются отложения IgG и IgM – в дермоэпидермальной зоне, отложения фибрина и фибриногена – в зоне базальной мембраны.

Существенную роль, в инициации данного заболевания, принадлежит клеткам Лангерганса. Они приобретают способность предоставлять Т-клеткам аутоантигены и продуцировать ряд провоспалительных цитокинов. В результате каскада реакций, происходит инфильтрация пораженного участка Т-лимфоцитами, прилипание их к кератиноцитам и разрушение последних.

Однако на практике встречается сочетание нескольких факторов риска возникновения заболевания, что в целом влияет на тяжесть клинических проявлений. Нередко встречается сочетание красного плоского лишая с эндокринной и сосудистой патологией (в частности гипертонической болезни, сахарного диабета – «синдром Гриншпана»); желудочно-кишечной патологией.

Таким образом, красный плоский лишай следует рассматривать как многофакторный процесс, в основе которого лежит взаимосвязь местных и общих факторов.

Особенности проявлений и течения красного плоского лишая вне полости рта.

Красный плоский лишай относится к дерматозам, с проявлением в полости рта, поэтому в клинике (на приеме), следует обратить внимание на видимые кожные покровы, состояние ногтевых пластин. Это поможет оценить не только общее состояние больного, необходимость в консультации и лечении у дерматолога, но и в правильной поставке диагноза в сомнительных случаях.

Основным патоморфологическим элементом при всех формах красного плоского лишая является папула, но при экссудативно-гиперемической форме наблюдается еще и эритема застойного типа, при эрозивно-язвенной форме – эритема, эрозия или язва, при буллезной форме – пузырь, эрозия, эритема, при гиперкератотической – папулы сливаются в бляшки.

На кожных покровах излюбленной локализацией элементов КПЛ являются сгибательная поверхность предплечья, тыльная поверхность кистей, внутренняя поверхность бедер, передняя поверхность голеней, подколенные ямки и область голеностопных суставов, область крестца и подреберья (рис.7 цв. вкл.). Папулы сопровождаются сильным зудом.

При типичной форме на коже появляется монотипная сыпь в виде плоских блестящих папул красновато-синюшного цвета, с запавшим центром (рис. 1 приложения). Их поверхность вначале гладкая, затем покрывается серовато-белыми чешуйками. Элементы часто группируются, иногда сливаются, но могут располагаться изолированно.

На поверхности папул можно обнаружить переплетение полосок и точек серовато-белого цвета, образующих сетку Уикхема (рис. 2 приложения), хорошо различимую после смазывания очага растительным маслом. Формирование сетки объясняется неравномерным утолщением зернистого слоя эпителия.

При красном плоском лишае отмечается положительная изоморфная реакция *феномен Кебнера* - появление типичных элементов, на месте травматизации кожи.

Помимо типичной формы на коже различают другие разновидности красного плоского лишая:

1. *Кольцевидная форма.* Образуется при группировке папул в кольца, дуги.
2. *Бородавчатая или веррукозная.* Характерны бляшки, покрытые роговыми массами, возвышающиеся над поверхностью кожи.
3. *Пемфигоидная или буллезная форма.* Характеризуется появлением пузырей с серозным или геморрагическим содержимым на папулах и бляшках

красного плоского лишая. При разрешении пузырей на их месте могут оставаться участки атрофии и гиперпигментации.

4. *Атрофическая форма* характеризуется наличием на месте разрешения папул атрофических и склеротических изменений.

5. *Фолликулярная форма* проявляется в виде фолликулярных и перифолликулярных папул, рубцовой алопеции волосистой части головы или нерубцовой алопеции подмышечных впадин и лобка. Отмечается деструкция фолликулярного аппарата.

При поражении волосяных фолликулов может развиваться стойкая тотальная алопеция, вызванная деструкцией волосяных фолликулов.

При красном плоском лишае встречаются случаи поражения мочевого пузыря и мочеиспускательного канала, прямой кишки, пищевода, конъюнктивы, ногтевых пластин.

Поражение ногтей характеризуется образованием продольных борозд, помутнением, истончением и углублением ногтевых пластинок, которые становятся хрупкими и разрушаются.

Папулы на слизистой оболочке полости рта отличаются от таковых на коже меньшими размерами, белым цветом, характерным рисунком сгруппированных элементов, выраженным экссудативным фоном, образованием эрозий, язв, иногда пузырей. Довольно часто высыпания высыпают изолированно на слизистой оболочке рта и красной кайме губ, а кожные покровы и другие слизистые оболочки поражаются позже при утяжелении и прогрессировании патологического процесса.

Красный плоский лишай, являясь хроническим заболеванием, может иметь разную активность течения, в том числе и на слизистой оболочке полости рта, поэтому различают острую и хроническую стадии заболевания.

В *острой стадии* при типичной форме возникают новые папулы, при экссудативно-гиперемической усиливаются гиперемия и экссудация, при эрозивно-язвенной форме появляются новые эрозии или увеличиваются в размере имеющиеся. Любая травма слизистой оболочки может провоцировать

появление новых высыпания или обострение имеющихся симптомов (положительный симптом Кебнера – появление новых папул на месте травматизации).

В *хронической* стали заболевания симптом Кебнера отрицательный, процесс не прогрессирует, высыпания могут периодически исчезать, но затем возникать вновь.

Патоморфологические процессы слизистой оболочки рта при поражении КПЛ

По современным представлениям красный плоский лишай – хроническое воспалительное, иммунозависимое заболевание, имеющее специфические черты, хотя в основе этого дерматоза лежат общебиологические закономерности, присущие всем воспалительным процессам, протекающим со сменой фаз:

I фаза – повреждение клеточных структур эпидермиса и дермы;

II фаза – включение пусковых механизмов с участием медиаторов воспаления и реакцией микроциркуляторного русла дермы;

III фаза – повышение сосудистой проницаемости и миграции клеточных элементов крови;

IV фаза – регенеративные и пролиферативные процессы в эпидермисе и дерме, и/или в эпителии и собственно слизистой оболочке рта.

Патогенез болезни также включает ускоренную гибель клеток базального слоя (кератиноцитов) за счет некробиоза лимфоцитарными цитокинами.

Характерно образование коллоидных телец из погибших кератиноцитов. Коллоид рассеивает свет, дает оптическое явление Тиндаля, что обуславливает белесоватый оттенок поражений при визуальном восприятии. Базальный слой истончается, скорость замены клеток вышележащих слоев снижается, кератиноциты задерживаются в эпителии, период их конечной дифференцировки удлиняется, блестящий слой утолщается. Это утолщение —

гипергранулез и гиперкератоз — вызывает появление характерных полосок — стрий.

Патогистологическая картина эпителия СО рта при плоском лишае разнообразна: бывают гипер- и паракератоз, часто очаговый гранулез, акантоз. Сразу под эпителием имеет место диффузный, реже полосовидный инфильтрат, преимущественно из Т-лимфоцитов и плазматических клеток, которые часто проникают в эпителий, поэтому периодически граница между базальным слоем и соединительной тканью определяется плохо (как бы изъедена молью), могут отмечаться некроз эпителия или субэпителиальные полости.

Таким образом, клинические проявления КПЛ обусловлены следующими патологическими процессами, протекающим в коже и ее придатках, и слизистых оболочках, нарушением нормального процесса ороговения.

Акантоз — утолщение эпителиального слоя за счет пролиферации базальных и шиповатых клеток. Клинически акантоз характеризуется уплотнением участка СО рта.

Гиперкератоз (избыточное ороговение) — чрезмерное утолщение рогового слоя эпителия вследствие интенсивного синтеза кератина или задержки слущивания эпителия; Клинически гиперкератоз проявляется в изменении цвета и рельефа СО рта. Это возвышающееся над уровнем нормальной СО образования, расцениваемые как папулы или бляшки.

Паракератоз — неполное ороговение поверхностных клеток шиповидного слоя при сохранении в них уплощенных вытянутых ядер. Из рогового слоя клеток исчезает кератин.

При паракератозе выпадает фаза образования кератогиалина и элеидина, поэтому при нем зернистый и блестящий слои отсутствуют. Паракератоз является нормальным состоянием большинства участков СО рта. Как патологический процесс паракератоз квалифицируется только в участках, где имеется полное ороговение в норме.

На СО рта гипер- и паракератоз клинически проявляются помутнением или даже побелением и небольшим утолщением эпителия, образованием как бы

“налепленной” на СО белой пленки, которая не снимается при поскабливании шпательем.

Гранулез – утолщение зернистого слоя, в котором вместо 1–2 рядов клеток насчитывают 5 и более. Неравномерный гранулез, наблюдаемый в папулах красного плоского лишая, обеспечивает характерный для этого заболевания симптом – «сетки Уикхема», формирующийся за счет неравномерного преломления света в зонах неравномерного гранулеза.

Вакуольная дистрофия клеток базального слоя – внутриклеточный отек эпителиальных клеток с появлением в цитоплазме вакуолей, разрушающих клетки. Вакуольная (гидропическая) дистрофия - внутриклеточный отек эпителиальных клеток с появлением в их цитоплазме вакуолей.

Диффузный полосовидный инфильтрат сосочкового слоя дермы, состоящий из лимфоцитов, гистиоцитов, плазматических клеток и полиморфно-ядерных лейкоцитов, вплотную примыкающий к эпидермису с проникновением клеток инфильтрата в эпидермис (экзоцитоз). Также наличие округлых гомогенных эозинофильных (при окраске гематоксилином и эозином) глыбок (телец Сиватта), которые представляют собой дистрофически измененные кератиноциты или формируются из разрушенных клеток эпидермиса, адсорбирующих иммуноглобулины и комплемент.

Дискератоз – своеобразное нарушение нормального физиологического процесса ороговения эпителия, при котором происходит дискератинизация и дегенерация клеток шиповидного слоя. При этом имеет место дисплазия, клетки выпадают из общей связи, нарушается соединение между ними и во всех последующих слоях они проявляются как самостоятельные элементы. Расположение клеток хаотичное. Появляются большие круглые клетки с резко ограниченным и хорошо окрашиваемым ядром.

Классификация и особенности проявлений красного плоского лишая на слизистой оболочке полости рта

В настоящее время нет единой общепринятой классификации дерматоза.

Международная классификация болезней МКБ-10 выделяет:

L43 Лишай красный плоский

L43.1 Лишай красный плоский буллезный

L43. IX Лишай красный плоский буллезный. Проявления в полости рта

L43.2 Лишаевидная реакция на лекарственное средство

L43.2X Лишаевидная реакция на лекарственное средство. Проявления в полости рта

L43.8 Другой красный плоский лишай

L43.80 Проявления красного плоского лишая папулезные в полости рта

L43.81 Проявления красного плоского лишая ретикулярные в полости рта

L43.82 Проявления красного плоского лишая атрофические в полости рта

L43.83 Проявления красного плоского лишая (типичные бляшки) в полости рта

L43.88 Проявления красного плоского лишая уточненные в полости рта

В клинической практике, наиболее часто, используется классификация КПЛ СО рта, основанная на клинико-морфологических признаках, предложенная Е.В. Боровским и А.Л. Машкиллейсоном (1984), согласно которой выделяют 6 основных форм на слизистой оболочке и красной кайме губ (ККГ), нередко трансформирующихся одна в другую:

1. типичная (сетчатая),
2. экссудативно-гиперемическая,
3. эрозивно-язвенная,
4. буллезная,
5. гиперкератотическая,
6. атипичная.

Клиническая картина КПЛ длительное время может иметь стертую форму, но через определенный период может развиваться обострение процесса, представляющее собой весьма агрессивное проявление комплекса дистрофического и воспалительного процессов с нарушением обмена веществ в тканях полости рта, а присоединение вторичной инфекции усугубляет и без того тяжелую клиническую картину.

Для КПЛ слизистой оболочки полости рта характерны преимущественно две локализации:

а) наиболее типична - это дистальный отдел щеки или ретромолярная область, где полигональные папулы, слившись между собой, образуют рисунок в виде листьев папоротника или сетки, четко ограничены и могут быть пропальпированы;

б) язык (дорсальная и латеральная поверхность), на котором признаки заболевания представлены очень разнообразно: полигональные узелки, образующие площадку или покров с рубцеподобными полосками, сетками, атрофическими участками слизистой оболочки, или гипертрофические папулы.

Своеобразную клиническую картину имеет КПЛ на красной кайме губ. У большинства больных высыпания представлены отдельными папулами небольших размеров, полигональной формы. Отдельные папулы группируются, соединяются между собой кератинизированными мостиками и слегка возвышаются над окружающей красной каймой. Ороговение верхушки папул придает им беловатый или беловато-серый цвет.

На других участках слизистой оболочки полости рта КПЛ встречается намного реже. При локализации на деснах образования напоминают сетку, дерево, неравномерно выпуклые полоски, на губах – звездчатые полоски или пятна; на миндалинах - маленькие, ослепительно-белые «цветные капусточки».

Типичная форма (рис.1, 2 приложения.) встречается у 45-50% больных [11, 17] и характеризуется чаще всего бессимптомным течением, выявляется врачом при проведении санации полости рта или самим больным случайно .

Данная форма на слизистой оболочке полости рта протекает наиболее благоприятно. Жалоб пациент, как правило, не предъявляет. В ряде случаев отмечает чувство стянутости слизистой оболочки рта, изменение цвета слизистой оболочки, шероховатость, нарушение чувствительности в очаге поражения. В анамнезе у таких пациентов диагностируются невроты, гастриты, колиты, заболевания печени, поджелудочной железы, заболевания сердечно-сосудистой системы, эндокринной системы. Возможна сенсibilизация к лекарственным и химическим веществам. Вышеперечисленные заболевания предрасполагают к развитию КПЛ, при этом снижается резистентность как всего организма, так и слизистой оболочки полости рта к различным раздражителям.

При осмотре на слизистой оболочке полости рта выявляются серовато-белые папулы размером от 0,2 до 2-3 мм, которые сливаются в причудливый рисунок в виде кружева, сетки, листьев папоротника (сетка Уикхема) и располагаются на бледно-розовой (реже на застойно-гиперемированной) слизистой оболочке щек, губ, ретромолярной области, на боковых поверхностях языка. Поверхность папул слегка выступает над уровнем слизистой оболочки. Цвет папул обусловлен ороговением эпителия. Пальпация папул безболезненна. На слизистой оболочке языка образуются бляшки, которые имеют вид белых полей размером от 0.5 до 2 см и более. В этих участках сосочки языка отсутствуют или их высота значительно снижена. Возможно расположение папул в области десен параллельно их краю. В полости рта и на красной кайме губ поражения располагаются, как правило, симметрично.

На красной кайме губ изменений может не быть или имеются единичные или слившиеся папулы. При этом очаг поражения имеет преимущественно линейную форму, отмечается сухость губ и небольшое шелушение. Поднижнечелюстные и подбородочные лимфатические узлы не изменены, так как нет антигенной стимуляции лимфоидных клеток.

Экссудативно-гиперемическая форма (рис. 3 приложения) наблюдается реже типичной, по данным Абрамовой Е.И., 1966, примерно у 25% больных КПЛ, сопровождается выраженными болевыми ощущениями. Жалобы на

ссаднение, зуд, жжение слизистой оболочки рта, боль при воздействии различных раздражителей (острая, раздражающая пища, прием лекарств, протезирование и т.п.). Хроническое течение заболевания снижает защитные свойства организма и резистентность слизистой оболочки полости рта. Функционально неполноценная слизистая оболочка полости рта адсорбирует антиген (химический, лекарственный, микробный) и сенсибилизируется. Снижается ее устойчивость к травмам.

Жалобы могут быть и на шероховатость слизистой оболочки – это ороговевающие папулы.

Развитие данной формы КПЛ возможно вследствие обострения некоторых сопутствующих заболеваний, из-за отсутствия или несвоевременного лечения типичной формы. Длительность заболевания от нескольких недель до нескольких месяцев (по субъективным ощущениям пациента).

При экссудативно-гиперемической форме чаще, чем при типичной форме поражается красная кайма губ.

Протекает эта форма заболевания с более выраженной воспалительной реакцией слизистой оболочки.

На гиперемизированной слизистой оболочке щек, губ, дна полости рта, боковых поверхностях языка множественные серо-белые папулы размером до 2 мм. Папулы могут быть единичными или сливаются в причудливые рисунки, однако на гиперемизированном фоне «сетка Уикхема» просматривается плохо. Она становится отчетливо видимой после смазывания слизистой йодистокалиевым раствором (проба Шиллера-Писарева). Нарушения целостности эпителия не выявляются.

Пальпация регионарных лимфоузлов безболезненна.

Нередко развитие экссудативно-гиперемической формы обусловлено присоединением грибковой инфекции.

Патоморфологическая картина данной формы отличается выраженным отеком соединительнотканного слоя слизистой оболочки рта. Воспалительный

инфильтрат более выражен, чем при типичной форме. Отмечается значительное удлинение межсосочковых отростков эпителия.

Эрозивно-язвенную форму (рис. 4 приложения.) наблюдается примерно у 23% больных, ее принято считать самой тяжелой. Она трудно поддается лечению и характеризуется яркими клиническими проявлениями.

Пациенты предъявляют жалобы на резко болезненные высыпания на слизистой оболочке полости рта (эрозии). Постоянная боль и жжение слизистой оболочки рта затрудняет речь и прием пищи.

Патогистологическая картина выявляет нарушение целостности эпителия. Воспалительный экссудат в собственно слизистом слое. Медиаторы воспаления, токсины, химические факторы раздражают нервные окончания слизистой оболочки полости рта. В воспалительном экссудате преобладают фибрин, лимфоциты, плазмоциты. Вакуольная дистрофия базального слоя эпителия. В эпителиальном слое акантолиз, гиперкератоз, гранулез. Нарушение целостности эпителиального покрова. Соединительнотканый слой слизистой оболочки отечен, капилляры расширены, воспалительный инфильтрат резко выражен, межсосочковые отростки эпителия удлинены.

Из опроса следует, что давность заболевания составляет от нескольких дней до нескольких лет с момента возникновения боли в полости рта. Протекает длительно, прогрессирует как осложнение типичной, экссудативно-гиперемической и других форм, иногда малигнизируется (1%).

Переход в эрозивно-язвенную форму провоцируют стрессовые ситуации, обострение фоновых заболеваний, прием лекарств, травмы слизистой оболочки рта, протезирование. Ослабляются защитные свойства организма, снижаются резистентность слизистой оболочки рта к травмам и ее регенеративные способности.

При осмотре на слизистой оболочке рта на гиперемизованном фоне определяются неправильной формы резко болезненные эрозии различных размеров, от точечных до обширных, покрытые плотным фибринозным налетом, при удалении которого отмечается кровоточивость, на фоне характерного

папулезного рисунка (кружева, сетки и р.) плоского лишая. У некоторых пациентов отмечается реакция со стороны регионарных лимфатических узлов. Поднижечелюстные и подбородочные лимфатические узлы мягкие, подвижные, могут быть несколько увеличены.

Периодичность рецидивов эрозий – неопределенная, от нескольких недель до нескольких лет. Зависит от общего состояния организма, лечения сопутствующих заболеваний, воздействия провоцирующих факторов, проводимого лечения.

При гиперкератотической форме КПЛ (рис. 5 приложения) встречается редко, пациенты жалуются на шероховатость, необычный вид слизистой оболочки полости рта.

Клинически проявляется очагами ороговения в виде бляшек, которые возвышаются над подлежащими тканями. Рисунок папул сохранен. Могут быть типичные кожные проявления.

Существенную роль в возникновении этой формы играет хроническая травма, протезирование, вредные привычки (курение, алкоголь), усиливающие процессы гиперкератоза.

Патоморфологическая картина отражает резко выраженный гиперкератоз. В строме определяется диффузное хроническое воспаление с инфильтрацией лимфоцитами и гистиоцитами, в зернистом слое возникает акантоз, паракератоз, гранулез.

Давность заболевания – несколько месяцев, лет. Гиперкератотическая форма развивается как осложнение типичной и экссудативно-гиперемической.

Буллезная форма (рис. 6 цв. вкл.) встречается примерно у 3% больных, характеризуется появлением субэпителиальных пузырей, диаметром от 2 до 15 мм, заполненных серозным или геморрагическим содержимым. Время существования пузыря минимально, ввиду его быстрого вскрытия. На месте разрыва пузыря возникают эрозии, которые быстро эпителизируются, в отличие таковых при эрозивно-язвенной форме. Пузыри могут появляться одновременно с типичными папулезными высыпаниями. Множественные папулы образуют

характерный рисунок (кружева, листья папоротника и др.). В редких случаях на месте эрозий появляются участки атрофии слизистой оболочки. При осмотре слизистой оболочки рта цвет ее не изменен или слизистая слегка гиперемирована.

Пациенты жалуются на образование пузырей, болезненность слизистой оболочки, усиливающуюся при приеме пищи.

Патогистологическая картина: экссудат (содержимое пузыря) располагается субэпителиально. Выражена круглоклеточная инфильтрация в собственно слизистой оболочке. Капилляры расширены. Диапедез эритроцитов делает содержимое пузыря кровянистым. В эпителии неравномерный акантоз, паракератоз, вакуольная дистрофия базального слоя эпителия. Базальная мембрана может быть разрушена инфильтратом.

Атипичная форма (рис. 7 приложения) диагностируется примерно у 4% больных, проявляется на слизистой оболочке верхней губы десны в области фронтальной группы зубов.

Внешний осмотр без изменений. Слизистая оболочка альвеолярной части десны в области передней группы зубов верхней челюсти и верхней губы гиперемирована, отечна, эпителий истончен. На фоне отека и гиперемии слизистой определяется помутнение эпителия в виде белесоватого налета или рисунок тонкой сеточки, которые не снимаются при поскабливании. Редко бывают эрозии. Папулы серовато-белого цвета, едва различимы. Устья мелких слюнных желез на слизистой оболочке верхней губы расширены.

Жалобы: на жжение, болезненность, кровоточивость десны в области передней группы зубов верхней челюсти, особенно при чистке зубов.

Патогенез: воспалительный экссудат в собственном слизистом слое и медиаторы воспаления сдавливают и раздражают нервные окончания.

Длительность заболевания: от нескольких недель до нескольких лет.

В клинической практике встречается сочетание нескольких форм красного лишая. При этом наиболее часто встречается сочетание типичной формы с другими.

В зависимости от воздействия местных и общих провоцирующих факторов процесс может вновь рецидивировать или перейти из одной формы в более тяжелую. При этом переход в экссудативно-гиперемическую, эрозивно-язвенную форму следует расценивать как неблагоприятный процесс.

Следует отметить, что некоторые формы красного лишая относят к предраковым состояниям. Так, согласно классификации Н.Ф. Данилевского и Л.И. Урбанович (1979) гиперкератотическая и эрозивно-язвенная формы входят в группу факультативных предраков.

Под «предраком» понимают такое патологическое состояние, которое может обладать потенциальной способностью к озлокачествлению, но не всегда переходящему к нему.

Эрозивно-язвенная форма относится к облигатной группе предраков, с возможностью озлокачествления более 16%. К сожалению, при отсутствии соответствующего лечения, такая группа заболеваний переходит в злокачественное состояние.

К основным симптомам озлокачествления предраковых состояний относят следующие признаки:

1. Увеличение размера патологического очага.
2. Кровоточивость.
3. Длительное, вялое течение процесса.
4. Появление уплотнения вокруг или в основании патологического очага.

Диагностика проявлений красного плоского лишая на слизистой оболочке рта.

Диагностика заболеваний, связанных с нарушением ороговения слизистой оболочки полости рта, в том числе и красного плоского лишая, требует от врача-стоматолога глубоких знаний не только по своей специальности, но и по другим медицинским профилям.

При обследовании больных с красным плоским лишаем используются основные и дополнительные методы исследования

Клиническое обследование больных с красным плоским лишаем включает тщательный сбор анамнеза данного заболевания, анамнеза жизни с выяснением условий труда и жизни пациента, наследственной предрасположенности с учетом перенесенных ранее заболеваний, выявление сопутствующих заболеваний и их взаимосвязь с основным, этапность проявления клинических симптомов красного плоского лишая (периоды обострения и ремиссии), аллергический фактор. Следует уделить внимание проводимому ранее лечению, его эффективности. При отсутствии положительного результата выясняются возможные причины.

Отдельно выясняют зависимость развития и течения красного плоского лишая от общих, фоновых заболеваний организма. Назначают консультации соответствующих специалистов, где выясняют вегетоневротический статус, состояние желудочно-кишечного тракта, сосудистой и гормональной систем, проводят тщательное клиническое и биохимическое исследование крови, мочи, гастроскопию, ректороманоскопию и т.д. по показаниям.

При внешнем осмотре внимательно изучают состояние видимых кожных покровов, красной каймы губ; проводят пальпацию регионарных лимфатических узлов – поднижнечелюстных, подподбородочных и затылочных.

Осмотр проводится при естественном освещении, поскольку при искусственном освещении слизистая оболочка полости рта может менять свою окраску, и только потом включается стоматологический светильник.

При осмотре непосредственно слизистой оболочки полости рта обращают внимание на наличие признаков воспаления, элементы поражения, их локализацию, существуют ли они постоянно или регрессируют и каким образом, имеет ли место присоединение вторичной инфекции.

Важное диагностическое значение имеет наличие при красном плоском лишае изоморфной реакции (симптом Кебнера), проявляющейся возникновением свежих первичных элементов, свойственных данному

заболеванию, на месте раздражения кожи или слизистой оболочки любым экзогенным фактором.

Очаг поражения оценивают визуально или с помощью простой стоматоскопии (лупа, увеличение в 2-4 раза). Ороговевающие папулы белого цвета при КПЛ не поддаются механическому воздействию поскабливанием, они йоднегативны после смазывания йод-йодистостокалиевым раствором (проба Шиллера-Писарева).

В ряде случаев для выявления того или иного морфологического элемента прибегают к методу "витропрессии", который заключается в надавливании на пораженную поверхность стеклом. Таким методом уточняется характер, окраска, форма элемента.

Должное внимание следует уделить выявлению хронических очагов одонтогенной инфекции, состоянию пародонта, наличию травмирующих факторов и нерациональных конструкций протезов и их связи с возникновением и прогрессированием красного плоского лишая.

Выявляют также аллергогенные факторы, включая гиперчувствительность к стоматологическим материалам (пломбирочным, материалам для протеза), а также возможное наличие явлений гальванизма при разнородных металлах в полости рта.

При обследовании больных с красным плоским лишаем применяются дополнительные методы обследования: стоматоскопия, люминесцентная диагностика (в лучах Вуда); определение микротоков; цитологическое исследование (соскоб с элемента); бактериоскопическое исследование (соскоб с элемента); общий и биохимический анализ крови (уровень глюкозы, печеночные пробы, протромбиновый индекс и т.д.); аллергологическое исследование (кожные пробы, ИФА, РТМЛ и т.д.); определяется состояние специфической и неспецифической резистентности организма; по показаниям проводятся консультации специалистов (терапевт, невропатолог, эндокринолог, аллерголог).

Наиболее доступным и распространенным при обследовании больных с красным плоским лишаем является гистологическое исследование, которое

осуществляется для более детальной оценки воспалительного процесса, формы клинического проявления, обнаружения признаков малигнизации. Биопсию проводят под анестезией с расчетом забора тканевого материала с элементами частично окружающих участков.

Цитологический метод применяют с целью уточнения диагноза и дифференциального диагноза, выявления начала малигнизации и особенностей воспалительной реакции. Материал для исследования желателно забирать из различных полей поврежденного участка: центра, периферии, а также брать контрольные мазки-отпечатки с видимо неизменной слизистой оболочки.

Люминесцентное исследование позволяет изучить картины, наблюдаемые при кератозе в его разнообразных проявлениях, и провести дифференциальную диагностику одного вида кератоза от другого. В лучах Вуда здоровая слизистая поверхность отсвечивает бледным синевато-фиолетовым цветом. При красном плоском лишае наблюдается тусклое бело-голубоватое свечение пораженного участка.

В последние годы в стоматологическую практику активно внедряется метод люминесцентного исследования - аутофлуоресцентная стоматоскопия и Российская промышленность выпускает необходимую для этого аппаратуру - «АФС-стоматоскоп» (ООО «Полироник») (рис. 8 приложения) [12].

Метод заключается в освещении полости рта излучением особого спектра. Принцип действия основан на разнице в интенсивности аутофлуоресцентного излучения здоровых и патологически измененных тканей полости рта.

Осмотр слизистой оболочки рта и красной каймы губ проводится при выключенном освещении. Пациенту надевают специальные очки. Излучение аппарата «АФС-стоматоскоп» направляли в полость рта и через специальные очки проводят визуальный осмотр всех отделов полости рта. Особое внимание обращают на цветовую палитру свечения нормальной слизистой оболочки и участков аномального свечения. При освещении полости рта аппаратом «АФС-

стоматоскоп» возникает эндогенное или аутофлуоресцентное свечение, которое и наблюдает врач через специальные очки в условиях затемнения.

При осмотре полости рта применяется специальный протокол исследования, в который заносятся результаты (рис. 9 приложения). В протоколе отмечают участки аномального свечения – красная флуоресценция или участки затемнения (рис. 10, 11 приложения)

Для диагностики красного плоского лишая, если в патогенезе определенная роль принадлежит иммунным, в том числе аутогенным механизмам, применяются иммунологические методы, такие как прямая и непрямая реакция иммунофлуоресценции.

Дифференциальный диагноз проявлений красного плоского лишая на слизистой оболочке рта

В типичных случаях, а особенно когда имеются высыпания и на коже, диагноз КПЛ поставить нетрудно. Однако, если определяются элементы поражения только на СО рта, диагностика бывает затруднена. В зависимости от формы КПЛ дифференцируют с различными заболеваниями СО рта.

1. Дифференциальная диагностика типичной формы красного плоского лишая проводится с лейкоплакией, гранулами Фордайса, папулезным (вторичным) сифилисом, псевдомембранозным кандидозом, токсико-аллергическими медикаментозными поражениями СО рта, иногда с болезнью Боуэна, с красной волчанкой.

При диагностике типичной формы КПЛ с *плоской формой лейкоплакии* обращает на себя внимание то, что обе формы часто не вызывают субъективных ощущений. Очаги гиперкератоза имеют четкие границы, не снимаются шпателем.

Лейкоплакия не поражает кожу. Чаще встречается у мужчин, после 40 лет.

Типичная форма КПЛ отличается от плоской лейкоплакии прежде всего элементами поражения.

При лейкоплакии это пятно или бляшка белого или серовато-белого цвета, которое представляет собой неравномерное помутнение эпителия с четкими краями, невыступающее над уровнем окружающих участков СО рта. Элементы плоской лейкоплакии напоминают папиросную бумагу или налет, который не снимается при поскабливании.

При КПЛ - круглые или полигональные папулы беловато-розового или серовато-серого цвета, сливающиеся в рисунок, слегка возвышающиеся над уровнем СО рта.

Лейкоплакия локализуется чаще в передних отделах щек, возле углов рта и имеет форму треугольника обращенного вглубь рта, на нижней губе и твердом небе, дне полости рта. КПЛ чаще обнаруживается на щеках, боковых поверхностях языка в средней и задней третях, в области дна полости рта практически не встречается.

При лейкоплакии вокруг очага поражения не бывает воспалительного фона, симптом Кёбнера отрицательный, при красном плоском лишае слизистая под очагом поражения изменена. симптом Кёбнера – положительный

Гистологически преобладает гиперкератоз, акантоза нет.

В отличие от папул при КПЛ *гранулы Фордайса* имеют вид узелков желтоватого цвета, иногда они в значительном количестве распыляются в толще слизистой оболочки, но не изменяют ее рельефа. В отличие от красного плоского лишая, отсутствует гиперкератоз, воспаление слизистой оболочки, сальные железы покрыты эпителием, воспаления СО не наблюдается.

Папулы при *вторичном сифилисе* отличаются от папул при красном плоском лишае большим размером до 3-10 мм, правильными округлыми или овальными очертаниями, плотноватые, окружены венчиком гиперемии, почти не выступают над окружающей СО рта. Белый цвет их поверхности определяется не гиперкератозом, а налетом и частично некрозом эпителия, который может сниматься при поскабливании. Располагаются в любом месте (на миндалинах, небных дужках, мягком небе, щеках, по линии смыкания зубов, на языке). Покрышка папул легко снимается при поскабливании, обнажая эрозию красного

цвета, в отделяемом которой всегда определяются бледные трепонемы. В соскобе большое количество бледных трепонем, реакция Вассермана и осадочные реакции положительные.

Псевдомембранозный кандидоз напоминает красный плоский лишай только внешне, так как крошковатый налет имеет белый цвет, но отсутствует гиперкератоз. Налет частично соскабливается шпателем, в соскобе обнаруживается большое количество дрожжеподобных грибов.

Клиническая картина при токсико-аллергических медикаментозных поражениях СО рта иногда имеет сходство с типичной формой КПЛ. В плане дифференциальной диагностики помогает анамнез, больной укажет на то, что он длительное время принимал те или иные медикаменты.

Необходимо исключить также схожие с КПЛ клинические изменения СО в результате действия амальгамовых пломб, хронической механической травмы. При этих процессах патологический очаг не выходит за пределы действия раздражителя и быстро исчезает после устранения причины.

2. Дифференциальная диагностика **экссудативно-гиперемической формы КПЛ** проводится с начальными признаками хронического рецидивирующего афтозного стоматита, многоформной экссудативной эритемой, красной волчанкой, острым атрофическим кандидозом хроническим кандидозом и молочницей, болезнью Боуэна.

Экссудативно-гиперемическую форму КПЛ дифференцируют с *начальными признаками хронического рецидивирующего афтозного стоматита*, когда на СО рта имеется гиперемированное или анемичное, резко отграниченное, болезненное пятно, диаметром 0,5-1 мм, круглой или овальной формы. Пятно затем поднимается над окружающими участками слизистой, превращаясь в типичную афту.

При *многоформной экссудативной эритеме (МЭЭ)* больных беспокоят головная боль, недомогание, боли в мышцах, суставах, повышение температуры тела до 38-39 С. Затем появляются высыпания на коже и СО рта. Отмечается

значительная гиперемия и отек СО рта, на фоне которых появляются плоские папулы розового цвета, пузыри и резко болезненные эрозии, покрытые фибринозным налетом. Попытки снять налет приводят к кровотечению и боли. При КПЛ на фоне гиперемированной и отечной СО рта располагаются полигональные папулы в виде кругов, линий, кружев. Для МЭЭ характерны кожные высыпания в виде кокард – синюшно-розовые пятна диаметром 1-2 см с синевато-коричневым центром (спавшийся пузырек или корочка) и красным ободком, с типичной локализацией на кистях рук, предплечьях, голени, реже – шее, лице. МЭЭ имеет рецидивирующее и персистирующее течение. Полное разрешение процесса на СО рта происходит за 4-6 недель.

При *типичной форме красной волчанки* нет папулезных элементов, а имеются участки гиперкератоза в виде полосок, точек, а на красной кайме губ – в виде гиперкератотических чешуек, которые располагаются на гиперемированном фоне, в центре очага поражения отмечается атрофия. На красной кайме губ участки гиперкератоза имеют вид гиперкератотических чешуек, которые располагаются на гиперемированном фоне.

Локализация патологических элементов преимущественно на коже лица. Характерна стадийность развития: эритема, гиперкератоз, атрофия.

Острый атрофический кандидоз характеризуется яркой гиперемированной, сухой, болезненной слизистой оболочкой полости рта с возможным крошковатым налетом белого цвета.

При *остром псевдамембранозном кандидозе (молочница)* на поверхности слизистой оболочки расположен налет белого цвета, напоминающий творожистые массы, который легко снимается с обнажением гиперемированной или эрозивной поверхности. Белесоватые образования и налет представляют собой колонии дрожжевого мицелия, которые при длительном существовании процесса сливаются, пропитываются фибрином и образуют грубые беловато-серые пленки. При поскабливании налет снимается, обнажая гиперемированную или эрозивную поверхность. Ажурного рисунка из папул на слизистой оболочке нет.

При макроскопическом исследовании соскоба со слизистой оболочки обнаруживают в большом количестве спорообразующие клетки гриба *Candida* и нити мицелия.

В анамнезе длительный прием антибиотиков, глюкокортикостероидов, цитостатиков. Развивается также у фармацевтов, имеющих постоянный контакт с антибиотиками

Дифференциальная диагностика кандидоза с экссудативно-гиперемической формой КПЛ, осложненной кандидозом, может быть затруднена. Анамнез и пробное противогрибковое лечение позволяют уточнить диагноз. После курса противогрибковой терапии данная форма КПЛ переходит в типичную, а острый кандидоз полностью излечивается.

Хронический гиперпластический кандидоз хотя и характеризуется бляшками белого цвета, но поверхность их рыхлая. Именно поэтому бляшки легко соскоблить; в соскобе обнаруживают большое количество дрожжеподобных грибов.

Болезнь Боуэна также может маскироваться под экссудативно-гиперемическую форму КПЛ появлением участков ороговения, однако при КПЛ всегда можно обнаружить отдельные папулы, характерную «сетку Уикхема» в типичных местах слизистой оболочки полости рта.

3. Эрозивно-язвенная форма красного плоского лишая дифференцируется с хроническим рецидивирующим афтозным стоматитом, вяло текущим язвенно-некротическим стоматитом, эрозивной лейкоплакией, травматической, (декубитальной) язвой, трофической язвой, эрозивно-язвенной формой хронической красной волчанки, вульгарной пузырчаткой, аллергическим (лекарственным) стоматитом, доброкачественной пузырчаткой СО рта, многоформно-экссудативной эритемой и т.д.

При хроническом рецидивирующем афтозном стоматите (РАС) афты округлой формы, окружены гиперемизованным слегка отечным ободком, мягкие на ощупь, покрыты плотным серовато-белым фибринозным налетом. Иногда

сопровождается регионарным лимфаденитом. При КПЛ эрозии и язвы имеют полигональные очертания, нечеткие контуры, по периферии их обычно располагаются множественные типичные папулы.

При вяло текущем язвенно-некротическом стоматите, который представляет собой инфекционное заболевание, вызванное симбиозом веретенообразной палочки и спирохеты Венсана, типична локализация процесса – задний отдел щек и ретромолярное пространство. Чаще образуется одна кратерообразная язва, покрытая некротическими массами грязно-желтого цвета, которые легко удаляются. Края язвы неровные, без уплотнения, вокруг могут располагаться мелкие язвочки.

При эрозивной форме лейкоплакии, которая обычно возникает на фоне уже имеющейся плоской или веррукозной, эрозии или язвы от 0,1 до 2 см, иногда углубляются в виде трещин в количестве 1-2, с неровными краями. Дно заполнено некротическим распадом и слущивающимся эпителием. По границе язвы определяются значительные очаги гиперкератоза, они не имеют рисунчатого характера, а представляются в виде сплошных бляшек, слегка возвышающиеся над уровнем СО рта. Наиболее часто эрозируются очаги лейкоплакии в углах рта, на губах и боковых поверхностях языка.

Для травматической, (декубитальной) язвы характерно наличие раздражающего фактора, воспалительного инфильтрата, болезненности, гиперемии краев. Декубитальная язва после устранения причинного раздражителя, как правило, эпителизируется.

При трофических язвах отмечается вялое, торпидное течение. Возникают они чаще всего на фоне сердечно-сосудистой патологии. Устранение предполагаемого травмирующего фактора мало влияет на заживление язвы. Язвы могут быть одиночные или множественные, располагаются на различных участках СО рта, имеют неровные края, дно, покрытое серовато-белым некротическим налетом. Характерно отсутствие воспалительной реакции в окружающих тканях.

Эрозивно-язвенную форму красной волчанки с локализацией на красной кайме губ бывает трудно отдифференцировать от КПЛ. При красной волчанке СО рта поражается редко, встречается преимущественно у женщин 20-40 лет.

Поражению слизистой оболочки рта, как правило, предшествуют характерные эритемные пятна на коже (чаще лица, красной каймы губ). Провоцирующим фактором служит солнечный свет, так как у больных резко повышена чувствительность кожи к солнечному свету. Вокруг эрозии на фоне эритемы имеется радиально расходящаяся от центра очага белая полосовидная тонкая исчерченность (особенности ороговения). По периферии явления ороговения усиливаются, образуя слегка возвышающийся бордюр. После заживления эрозий остаются атрофические рубцы. Как и при плоском лишае, пациенты могут жаловаться на постоянную боль во рту, усиливающуюся при воздействии раздражителей.

Характерно выраженное воспаление, эрозии, язвы, трещины, вокруг которых виден гиперкератоз.

На гиперемированной слизистой оболочке определяются участки ороговения эпителия, эрозии, язвы различной величины и формы, покрытые фибринозным налетом. При удалении налета появляется кровоточивость. Эрозии или язвы сохраняются длительное время.

После заживления очага красной волчанки отстает, как правило, атрофия и рубцы.

Помогает люминесцентное исследование. В лучах Вуда при красной волчанке участки гиперкератоза на красной кайме губ дают снежно-голубое или снежно-белое свечение, на СО – белое или мутно-белое свечение в виде точек и полос. При КПЛ - беловато-желтое свечение.

Методом РИФ выявляют отложения ДНК в базальной мембране.

При гистологическом исследовании выявляют паракератоз, гиперкератоз, вакуольную дегенерацию клеток базального слоя, дегенерацию коллагеновых волокон, периоваскулярный инфильтрат из лимфоцитов, пролиферацию сосудов.

При исследовании мазков-отпечатков с очагов поражения методом люминесцентной микроскопии обнаруживаются безъядерные ороговевшие клетки эпителия желто-оранжевого или оранжево-красного цвета.

При дифференциальной диагностике *с вульгарной пузырьчаткой* следует учитывать, что вокруг эрозий при пузырьчатке нет папул, свойственных КПЛ, но свежий эпителий по периферии эпителизирующихся эрозий имеет беловато-перламутровый оттенок и может напоминать слившиеся папулы. Положительный симптом Никольского, наличие в мазках-отпечатках акантолитических клеток помогают поставить правильный диагноз.

Аллергический стоматит начинается остро. Сопровождается недомоганием, повышением температуры тела, которые связаны с приемом лекарств. Общим является наличие болезненности в полости рта, гиперемия и отечность слизистой оболочки., эрозии или язвы, покрытые налетом, легко кровоточат при снятии налета.

Резко выражена отечность слизистой оболочки. Эрозии быстро эпителизируются (4-10 дней). Папул нет. Не рецидивирует, если исключен контакт с аллергеном. Положительные кожные пробы с аллергеном и тесты аллергодиагностики.

Гистологически в очаге – лимфоциты, плазмоциты, эозинофилы, нейтрофилы, тучные клетки.

Проявления (эрозии) *доброкачественной неакантолитической пузырьчатки только полости рта*, как и красного плоского лишая, отмечаются преимущественно у женщин после 40 лет. Симптом Никольского отрицательный. При доброкачественной неакантолитической форме пузырьчатки на месте трения образуются пузыри с геморрагическим или серозным содержимым, на фоне гиперемированной слизистой оболочки. Вскрывшиеся пузыри образуют эрозии с характерной поверхностью, напоминающей мозговые извилины.

Многоформная экссудативная эритема сопровождается значительной гиперемией и отеком слизистой оболочки полости рта, на фоне которых

появляются пузыри и эрозии неправильной формы, покрытые фибринозным налетом, резко болезненные.

Папулезные высыпания вокруг эрозий при многоформной экссудаивной эритеме отсутствуют. Полное разрешение процесса на слизистой оболочке полости рта происходит за 4-6 недель.

4. Буллезная форма КПЛ дифференцируется с вульгарной пузырчаткой, доброкачественной неакантолитической пузырчаткой только СО рта (пузырчаткой Пашкова), медикаментозным стоматитом (эрозивно-пузырными формами токсико-аллергических поражений), острым герпетическим стоматитом, сосудисто-пузырным синдромом.

Следует помнить, что стадия пузыря при КПЛ существует и может сохраняться на СО рта до 2-х суток, вокруг имеется скопление специфических папул, а при *вульгарной пузырчатке* видны только эрозии, так как покрывка пузырей очень тонкая и они сразу же лопаются. Эрозии красного цвета располагаются на фоне неизменной СО. Локализация элементов различна, чаще на СО щек (особенно в ретромолярной области), небе, нижней поверхности языка, в области дна полости рта. Зловонный запах изо рта. Положительный симптом Никольского, обнаружение акантолитических клеток в мазках-отпечатках являются решающими в диагностике.

Буллезная форма требует дифференциации с *доброкачественной неакантолитической пузырчаткой полости рта*. При этих формах заболевания образуются субэпителиальные пузыри с серозным или геморрагическим содержимым, расположенных на неизменной или слегка гиперемированной отечной слизистой оболочке полости рта.

Пузыри и образовавшиеся эрозии, при доброкачественной неакантолитической пузырчатке полости рта, практически не вызывают никаких субъективных ощущений. Характерно длительное течение (от нескольких месяцев до нескольких лет), склонность к рецидивам (спустя 1 месяц и более), с

локализацией на прежних местах. Данное заболевание проявляется только в полости рта. Папулезный рисунок отсутствует.

Медикаментозный стоматит в отличие от КПЛ обычно начинается с эритемы, на которой в дальнейшем формируется пузырь. Пузыри заполнены прозрачным содержимым и быстро вскрываются, образуя эрозии, покрытые фибринозным налетом. Эрозии при токсико-аллергических поражениях мало отличаются от эрозий при КПЛ. Решающим в диагностике является анамнез и быстрое купирование заболевания после отмены медикамента.

При дифференциальной диагностике с *острым герпетическим стоматитом* следует учитывать то, что пузырьки мелкие, располагаются группами, быстро вскрываются, образуя характерные полигональные эрозии, высокая температура тела. Процесс обычно разрешается в течение 7-10 дней

При сосудисто-пузырном синдроме признаков воспаления, подлежащих к пузырям тканей, не отмечается. В результате травмирования слизистой оболочки при сосудисто-пузырном синдроме, возникают пузыри с геморрагическим содержимым.

Обратное развитие пузырей происходит при рассасывании или за счет разрыва покрышки пузыря с последующим формированием эрозии. Механизм появления пузырей связывают с разрывом мелких сосудов, в результате усиления их проницаемости и ломкости.

Характерного для красного лишая рисунка папул нет. В анамнезе отмечают сердечно-сосудистые заболевания.

5. Гиперкератотическая форма дифференцируется с веррукозной (бляшечной) формой лейкоплакии и псевдомембранозной формой кандидоза

Веррукозная бляшечная форма лейкоплакии сопровождается жалобами на шероховатость, необычный вид слизистой оболочки рта. Бляшки различной формы и очертаний с четкими границами возвышаются над окружающей слизистой оболочкой, цвет которой не изменен. Однако в отличие от красного плоского лишая очаг гиперкератоза (бляшка) чаще единичный, его

расположение соответствует воздействию травмирующего фактора (острого края зуба, протеза, дыма сигареты). Наиболее частая локализация бляшек – слизистая оболочка углов рта, неба, спинки языка, красная кайма губ. При пальпации очага может наблюдаться небольшое уплотнение. Папулезных элементов нет. Симптом Кебнера отрицательный. При гистологическом исследовании преобладание гиперкератоза, акантоз отсутствует.

при *псевдомембранозной форме кандидоза* в отличие от проявлений гиперкератотической формы КПЛ нет четкого рисунка, свойственного обычно папулам КПЛ. При поскабливании налет с очагов кандидоза удастся снять частично или полностью, после чего обнажается розовато-красное пятно. Белый налет состоит из десквамированных клеток эпителия, фибрина, дрожжевого мицелия, бактерий.. Из анамнеза выявляется длительный прием антибиотиков или кортикостероидных препаратов, а также сахарный диабет, гиповитаминозы. Диагноз уточняет микроскопическое исследование.

Лечение красного плоского лишая. Современные аспекты терапии поражений слизистой оболочки рта.

Несмотря на значительные успехи в изучении этиологии, патогенеза и клиники красного плоского лишая, лечение данной патологии остается актуальной проблемой стоматологии.

Лечение КПЛ всегда представляет трудную задачу, в виду полиэтиологичности и многофакторности патогенеза КПЛ.

При назначении лечебных мероприятий необходимо учитывать основные патогенетические механизмы развития красного плоского лишая, особенности клинической картины и течения дерматоза, сопутствующие и перенесенные заболевания.

Выбор методов лечения КПЛ определяется формой заболевания, тяжестью течения, видами соматической патологии, психоэмоциональным статусом пациента и его аллергологической предрасположенностью.

При установлении диагноза красного плоского лишая больного обследуют для выявления у него соматических заболеваний. В первую очередь следует обследовать желудочно-кишечный тракт. Необходимо также определить содержание сахара в крови, измерить артериальное кровяное давление. При выявлении патологии больной подлежит лечению и динамическому наблюдению у соответствующего специалиста: терапевта, эндокринолога, невролога, дерматолога и др.

При любой форме заболевания лечение должно быть междисциплинарным, включающим в себя местное и общее, которое направлено на ликвидацию воспалительного процесса в полости рта, лечение сопутствующей патологии во рту, выявленных общих заболеваний.

Общими направлениями лечения всех форм КПЛ является ликвидация кератоза, воспаления и нормализация процесса ороговения эпителия, а также устранение интра- и параочаговых осложнений (эритемы, эрозий, пузырей, бородавок, язв).

Необходима гипосенсибилизирующая терапия, терапия, направленная на повышение резистентности организма, устранение стрессовой ситуации. Применяются фармакотерапия и физиотерапия, фитотерапия, хирургические методы, проводится санация полости рта и диспансерное наблюдение больных.

Всем больным КПЛ СО рта назначают комплексное, индивидуализированное, этиопатогенетическое, обоснованное, последовательное, динамичное, симптоматическое лечение, которое начинают с проведения профессиональной гигиены полости рта, обучения рациональной гигиене, санации полости рта.

Во время санации проводят устранение местных раздражающих факторов, сошлифовывание острых краев зубов, замену некачественных пломб, амальгамовых пломб на другие виды неметаллосодержащих материалов

ликвидацию очагов одонтогенной инфекции. Также необходимо устранить участки ретенции зубного налета (шероховатые поверхности пломб), восстановить контактные пункты пломб.

Местным методами лечения при любой форме КПЛ предшествует и сопутствует профессиональная гигиена. Мероприятия профессиональной гигиены включают определение гигиенического состояния полости рта; удаление мягких и минерализованных зубных отложений; обучение правилам ухода за зубами, пародонтом, языком; выбор средств и предметов гигиены; шлифование острых участков поверхности зуба и реминерализирующую терапию.

Больному важны рекомендации по уходу за полостью рта, обработке очага поражения в домашних условиях.

Рекомендуется консультация врача-ортопеда для оценки имеющихся конструкций, устранения протезов из разнородных металлов и рационального протезирования. Лицам, пользующимся съемными протезами необходимо заменить пластмассовый базис на индифферентный материал (при гиперчувствительности к акрилатам), заменить широкие и глубоко расположенные искусственные коронки, нерационально изготовленные протезы.

Эти мероприятия проводятся в период ремиссии.

Больным красным плоским лишаем рекомендуется щадящая высококалорийная диета с исключением горячей, грубой, острой и пряной пищи, в ограничении потребления легко ферментируемых углеводов (сахар, кондитерские изделия и т.д.). Иногда больным КПЛ в острой стадии или в период обострения помогает переход на детские питательные смеси. Исключается курение и алкоголь. Необходимо иметь в виду, что алкогольные напитки и некоторые продукты питания (кофе, яйца, шоколад и др.) могут быть причиной не только возникновения, но и обострения заболевания.

Таким образом, лечебные мероприятия должны быть направлены на основные звенья патогенеза: воспаление, восстановление микроциркуляции и

трофики, стимуляция обменных процессов, клеточного и гуморальных факторов иммунитета, ускорение процессов регенерации.

Медикаментозное лечение включает общую и местную терапию.

Выбор метода лечения зависит:

- от формы заболевания;
- стадии заболевания;
- распространенности высыпаний;
- локализации высыпаний;
- глубины поражения кожи и слизистых оболочек;
- вовлечения в процесс придатков кожи (волосы, ногти);
- вторичных изменений (рубцовая алопеция, рубцовая атрофия кожи);
- выраженности субъективных симптомов;
- соматического состояния больного (функциональное состояние печени, ЖКТ, нервной системы).

В процессе лечения постоянно оценивается его эффективность и переносимость. При необходимости осуществляется смена используемых препаратов или их дозы.

Среди препаратов, применимых для местного и общего лечения проявлений КПЛ на СО рта следует выделить следующие группы:

1. **Антисептические препараты.** Различные виды лекарственных форм обладают в той или иной степени бактериостатическим, бактерицидным, противопротозойным или противогрибковым действием. В их состав могут входить анальгезирующие, противовоспалительные компоненты (гексорал 0,2%, корсадил 0,2%, хлоргексидина биглюконат 0,05% и т.д.). Кроме того, антисептики растительного происхождения содержат эфирные масла, богатые фитонцидами.

2. **Антибактериальные препараты.** При образовании эрозий и язв, велик риск вторичного инфицирования, что может существенно отяготить

процесс. Токсины, продуцируемые бактериями, способны разрушать ткани, вызывать воспалительный процесс. При КПЛ, рекомендовано местное применение лекарственных форм (тетрациклиновая мазь 3%, синтомициновая эмульсия 10%, линкомициновая мазь и т.д.).

3. ***Средства, стимулирующие процессы регенерации.*** Эта группа препаратов используется для ускорения восстановительных процессов. В этих целях могут быть использованы витаминные препараты, нестероидные анаболические средства, биогенные стимуляторы, иммуномодуляторы, неспецифические стимуляторы регенерации растительного и животного происхождения (масляный раствор ретинола ацетата 3,44%, масло шиповника, облепихи, солкосерил в виде желе, мази, дентальной адгезивной паста, олазол, пропасол, каротолин, тыквеол). Витамины А, Е участвуют в процессе пролиферации клеток; никотиновая кислота расширяет мелкие периферические сосуды, улучшая кровообращение; аскорбиновая кислота уменьшает сосудистую проницаемость, участвует в процессе регенерации тканей. Биогенные стимуляторы животного происхождения (солкосерил, актовегин, куриозин, хондроксид, хонсурид и т.д) - биологически активные вещества, выделенные из организма животных (крупный рогатый скот). Препараты этой подгруппы обладают репаративными свойствами, а некоторые из них также болеутоляющим, десенсибилизирующим, общеукрепляющим и противовоспалительным действием.

4. ***Препараты, улучшающие процессы микроциркуляции и трофики тканей в патологическом очаге*** (трентал, аскорутин и т.д.). При воспалении создаются условия нарушающие процессы проницаемости капиллярного русла. В результате чего возникает отек.

5. ***Нестероидные противовоспалительные препараты.*** Механизм действия связан с ингибированием биосинтеза простагландинов, которые являются медиаторами воспаления. В результате купируются такие процессы, как отек, гиперемия, боль. Их использование оправдано при экссудативно-

гиперемической и эрозивно-язвенной форме, которые сопровождаются выраженными клиническими проявлениями.

6. Седативные средства. Поскольку у части больных, практически невозможно исключить факторы, приводящие к нервно-психическим потрясениям, рекомендован прием седативных препаратов. Они уменьшают эмоциональное напряжение, обладают успокаивающим действием без снотворного эффекта.

7. Иммуномодуляторы - препараты животного, микробного, дрожжевого и синтетического происхождения, обладающие специфической способностью стимулировать процессы функционирования клеточного и гуморального иммунитета и активировать иммунокомпетентные клетки (Т- и В-лимфоциты) и дополнительные факторы иммунитета, например макрофаги (ликопид, имудон, энгистол, метилурацил, левализол, тималин, тактивин, продигиозан, пирогенал и др.).

Отсутствие результата от консервативной терапии в связи с онкологической настороженностью диктует необходимость проведения радикального хирургического лечения. При неэффективности консервативного лечения красного плоского лишая рекомендовано хирургическое воздействие на патологически измененные ткани слизистой оболочки полости рта: оперативное иссечение эрозий, воздействие на элементы поражения с помощью радиоволновой хирургии, что сопровождается полной эпителизацией пораженных участков без образования рубцов.

Схемы лечения (типовые) в зависимости от формы заболевания представлены ниже.

Типичная форма.

Местное лечение. Начинается с мероприятий направленных на устранение хронической травмы и включает в себя:

- коррекция гигиены полости рта;

- санация полости рта;
- устранение гальваноза, механических травмирующих факторов;
- рациональное протезирование;

Местным методам лечения при любой форме красного плоского лишая предшествует и сопутствует профессиональная гигиена. Профессиональная гигиена включает: определение гигиенического состояния полости рта, удаление мягких и минерализованных зубных отложений, обучение правилам ухода за зубами, пародонтом, языком, выбор средств и предметов гигиены, полирование поверхности зубов и реминерализующая терапия.

Обязательным является также устранение участков ретенции зубного налета (шероховатых поверхностей пломб, восстановление контактных пунктов, замена широких и глубоко расположенных искусственных коронок, нерационально изготовленных протезов, лечение аномального положения зубов и аномального прикуса и т.д.)

Вышеперечисленные меры призваны предупредить возможные осложнения, прогрессирование заболевания.

Согласно Федеральным клиническим рекомендациям по ведению больных красным плоским лишаем Российского общества дерматовенерологов и косметологов не требуется проведения лечения при поражении слизистой оболочки полости рта, ограничивающимся ретикулярными высыпаниями типичной формы КПЛ, не сопровождающимися субъективными ощущениями.

При имеющихся жалобах (наличии болезненных ощущений) назначают обезболивающие средства: 2% раствор пиромекаина, 1-2% раствор тримекаина, 5% раствор анестезина на персиковом масле, пирометгель, пирометколь и др.; рекомендуют внутриротовые ванночки с настоями трав (ромашка, шалфей и т.д.) и аппликации кератопластиками: масляные растворы витаминов А и Е: ретинола ацетат масляный раствор 3,4%, аевит, эвитол, тыквеол - аппликация витамина 2-3 раза в день по 15-20 минут на участки поражения.

Используются актовегин (гель или мазь), солкосерил – аппликации 2 раза в день или 1 раз при сочетании с метилурациловой мазью или по отдельности.

Показана щадящая диета (исключение кислой, острой, горячей пищи), а также запрещение курения и алкоголя.

Общее лечение включает назначение:

1. седативных средств: настойка валерианы, пустырника, пиона;

Ново-Пассит по 1 ч.л. или 1 г. 3 раза в день;

Глицин по 1 т. сублингвально 2-3 раза в день;

2. Витаминотерапия улучшает обменные процессы, повышает сопротивляемость организма. Назначают: провитамин А – Веторон-Т по 1 т. после еды курсом 1 мес.); Тыквеол – по 1 ч.л. за 30 мин. до еды); Аевит – по 1 капс. 2 раза в день курсом до месяца; Мильгамма, Рибофлавин (витамины группы В) – 1 драже 3 раза в день курсом 1,5 месяца; Никотиновая кислота, Никотинамид (витамины РР) – по 0,1 г. 2-3 раза в день курсом 1 месяц.

3. Консультация других специалистов (невропатолога, гастроэнтеролога, кардиолога) позволит выявить сопутствующую патологию.

Экссудативно-гиперемическая форма.

Требуют более интенсивной местной терапии, включающей симптоматические и патогенетические средства.

Местное лечение включает:

1. Санация полости рта (коррекция гигиены полости рта, лечение кариеса, заболеваний тканей пародонта, устранение гальваноза, механических травмирующих факторов, протезирование).

2. Обезболивание (понижается или полностью подавляется возбудимость чувствительных нервных окончаний и тормозится проведение возбуждения по нервным окончаниям):

- раствор тримекаина 3-5%, раствор лидокаина 2%; раствор пиромекаина 2%; анестезин в масле 5%. Проводится в виде ротовых ванночек и аппликаций на 3-5 минут.

- введение под очаг поражения 1-2% раствора анестетика или смеси растворов тиамин (витамина В1), пиридоксин (витамина В6), витамина РР с анестетиком,

- пленки «диплен-дента с лидокаином».

- инъекции витамина РР с 2% раствором прокаина (новокаина) или тримекаина по 1 мл каждого средства. Курс лечения составляет 10-15 инъекции (ежедневно или через день).

- инъекции 2% раствора новокаина 4-10 мл вокруг очага по В.М. Уварову;

- аппликации 1% раствора галаскорбина, 1% дибуноловой мази на 15-20 минут 3-4 раза в день; порошка ретроплацентарной сыворотки; 10-20% метациловой мази и полоскания 0,7% раствором метацила и др., предварительно, проведя аппликации раствором димексида в разведении 1:4.

3. Антисептики (в виде ротовых ванночек):

- Гексорал 0,2 %

- Мирамистин 0,01%,

- Гексэтидин, 0,2%

- Корсадил, 0,006%

- Хлоргексидин 0,06%

В качестве симптоматического средства И.М. Рабинович с соавтр., 1996 рекомендует препарат «Тантум Верде» (фирмы Си Эс Си) (0,15% раствор бензидамина гидрохлорида), который является нестероидным противовоспалительным средством, оказывающим также местноанестезирующее и эпителизирующее действие. Спреем «Тантум Верде» орошают пораженные участки СО рта или наносят его на марлевых тампонах и удерживают на поврежденной поверхности в течении 5 -10 минут. Спрей назначают ежедневно по 4-8 орошений каждые 1,5- 3 часа. Используют также

жидкость «Тантум Верде» - 0,15% раствор для полосканий полости рта (15 мл) в течение 20-30 секунд каждые 1,5- 2 часа. Курс лечения - 6 дней.

Эффективно применение геля «Холисал». Гелевая основа препарата способствует хорошей адгезии и всасыванию лечебного средства в СО ра. Гель обладает противовоспалительным и анальгезирующим действием. Гель втирают в участки поражения СО рта 3-4 раза в день в течение 5-10 дней.

Общее лечение включает:

1. Витаминотерапия: Мильгамма (В1 и В12) – по 1 драже 3 раза в день курсом 1,5 месяца; Никотиновая кислота 1 % раствор, Никотинамид – 0,5 г по 1 таб. 3 раза в день курсом 1,5 месяца. Компламин (ксантинола никотинат) – по 2 таб. 3 раза в день после еды, по мере улучшения дозу снижают до 1 таб. 3 раза в день курсом 2 месяца.

2. Коррекция микроциркуляции: Трентал – 400 мг. По 1 таб. 3 раза в день курсом 1 мес.; Аскорутин – по 2 таб. 3 раза в день курсом 1 мес.

3. Антигистаминная терапия: Супрастин – 0,025 г. по 1 таб. 3 раза в день курсом 14 дней; Тавегил – 0,001 г по 1 таб. 3 раза в день курсом 14 дней; Кларитин – 10 мг. по 1 таб. 1 раз в день курсом 14 дней;

4. Иммунокорректирующая терапия: Ликопид – 1мг 3 раза в день в течение 14 дней; Имудон – 6-8 таблеток в день сублингвально, курс 20 дней

5. Лечение общих заболеваний у специалистов.

Эрозивно-язвенная форма и буллезная форма.

Эрозивно-язвенная форма КПЛ трудно поддается лечению. Эффект достигается постепенно, через несколько недель комплексного лечения: исчезает гиперемия слизистой оболочки полости рта, эпителизируются эрозии (переход в типичную форму). Лечение эффективно при правильном выборе методов и средств патогенетической терапии, лечения сопутствующих заболеваний.

Местное лечение:

1. Санация полости рта.

2. Обезболивание слизистой оболочки рта (раствор тримекаина 3-5%; раствор лидокаина 2%; раствор пиромекаина 2%; анестезин в масле 5%). В виде ротовых ванночек и аппликаций на 3-5 минут.

3. Антисептическая обработка (перекись водорода 0,5-1% раствор; Гексорал 0,2%; Корсадил 0,2%; раствор хлоргексидина 0,06%). В виде ротовых ванночек.

4. Ферменты: лизоцим 0,05% в виде аппликаций на 15-20 мин.

5. Кортикостероидная терапия: преднизолоновая мазь 0,5% - аппликации на 15-20 мин.

6. Эпителизирующая терапия (масляные растворы витамина А, масло шиповника, облепиховое масло – аппликации на 15-20 мин; Каротолин – аппликации на 15-20 мин; Солкосерил-желе, солкосерил-мазь, аппликации на 15-20 мин; Актовегин – мазь (при назначении совместно с капсулами Аевит – можно назначать по схеме: Аевит – утром, Актовегин – вечером)).

Общее лечение.

1. Седативная терапия. Ново-Пассит – внутрь по 5 мл 3 раза в день;

2. Витаминотерапия (Аскорбиновая кислота – 1 г в сутки; Аевит – по 1 капс. 2 раза в день курсом 1 месяц).

3. Противовоспалительная терапия: глюкокортикостероиды (преднизолон, гидрокортизон, триамцинолон, дексаметазон) внутрь. Курс лечения 1-2 мес по схеме; Дипроспан – 1 мл. в/м инъекции 1 раз в 2-4 недели; на 10 день после инъекции Дипроспана назначают Делагил (хингамин) – 0,25 г внутрь курсом 10 дней; затем инъекции Делагила под элементы поражения по 1,5 мл с 0,5 мл 1% тримекаина.

4. Антигистаминная терапия (Супрастин – 0,025 г. по 1 таб. 3 раза в день курсом 14 дней; Тавегил – 0,001 г по 1 таб. 3 раза в день курсом 14 дней; Кларитин – 10 мг. по 1 таб. 1 раз в день курсом 14 дней).

5. Гипосенсибилизирующая терапия (Гистаглобулин – п/к по 2-3 мл через 3 дня, всего 10 инъекций (назначается при повышенном содержании гистамина в крови)).

6. Стимуляция тканевого обмена: Солкосерил – по 2мл в/м N 10.
7. Иммунокорректирующая терапия (Ликопид – 1мг 3 раза в день в течение 14 дней; Имудон – 6-8 таблеток в день сублингвально, курс 20 дней).
8. Лечение общих заболеваний.
9. Физиотерапевтическое лечение (гелий-неоновый лазер);
10. Криодеструкция (воздействие жидким азотом на длительно не заживающую эрозию).

Гиперкератотическая форма.

Местное лечение – преимущественно хирургическое (хирургическое иссечение или удаление с использованием лазерного скальпеля). Проводится в том случае, если форма сочетается с другими формами плоского лишая. Также показана – криодеструкция. Проводится посредством воздействия жидким азотом на бляшки с целью профилактики малигнизации.

Общее лечение проводится тех форм, с которыми сочетается гиперкератотическая форма.

Лечение КПЛ слизистой оболочки полости рта (Федеральные клинические рекомендации по ведению больных красным плоским лишаем. Российское общество дерматовенерологов и косметологов).

1. Препаратами первой линии для лечения больных КПЛ слизистой оболочки рта являются топические глюкокортикостероидные препараты:

– бетаметазон, крем, мазь 2 раза в сутки наружно на очаги поражения в течение 8 недель или

– триамцинолон, мазь 3 раза в сутки наружно на очаги поражения в течение 12 недель или

– флуоцинолона ацетонид, крем, гель, мазь 2 раза в сутки наружно на очаги поражения в течение 4–12 недель или

– клобетазол, крем, мазь 2 раза в сутки наружно на очаги поражения в течение 4-8 недель

2. В случае неэффективности топических кортикостероидных препаратов назначают ретиноиды для наружного применения:

– изотретиноин, гель 2 раза в сутки наружно на очаги поражения в течение 8 недель

Примечание. В инструкции по медицинскому применению изотретиноина красный плоский лишай не включен в показания к применению препарата.

3. Дополнительно применяют обезболивающие и ранозаживляющие средства:

– алоэ древовидного листа, линимент 2 раза в сутки наружно на очаги поражения;

– лидокаин + ромашки аптечной экстракт цветов, гель: полоску длиной 0,5 см наносят на болезненные или воспаленные участки слизистой оболочки полости рта и втирают легкими массирующими движениями 3 раза в день;

– холина салицилат + цеталкония хлорид, гель стоматологический. 1 см для взрослых и 0,5 см для детей выдавливают на чистый палец и втирают легкими массирующими движениями в пораженный участок слизистой оболочки полости рта 2–3 раза в день до или после еды и перед сном.

4. В случае тяжелого КПЛ слизистой оболочки полости рта, резистентного к проводимой терапии, используются системные глюкокортикостероидные препараты:

– преднизолон 0,5–1 мг на кг массы тела в течение 3 недель.

Особые ситуации.

Для лечения детей применяются топические глюкокортикостероидные препараты.

Тактика при отсутствии эффекта от лечения.

В случае неэффективности проводимой терапии больным КПЛ могут быть назначены ацитретин или циклоспорин.

- ацитретин 30 мг в сутки перорально в течение 3–8 недель или
- циклоспорин 5 мг на кг массы тела в сутки перорально в течение 3–8 недель.

Примечание. В инструкции по медицинскому применению ацитретина и циклоспорина красный плоский лишай не включен в показания к применению препарата.

В связи с возможностью развития в процессе терапии ретиноидами нежелательных явлений (изменения уровня трансаминаз, гепатит, гипертриглицеридемия, гиперхолестеринемия, гипергликемия и др.) необходимо проводить контроль уровня липидов, глюкозы в крови, функции печени. В связи с тератогенными свойствами ретиноидов женщинам репродуктивного возраста необходимо применять надежные меры контрацепции за 4 недели до, во время и в течение 2 лет после окончания терапии ацитретином. В случае наступления беременности ее следует прервать по медицинским показаниям.

Во время лечения циклоспорином необходим регулярный контроль концентрации креатинина плазмы – повышение может свидетельствовать о нефротоксическом действии препарата и требует снижения дозы: на 25% при возрастании креатинина более чем на 30% от исходного, и на 50%, если уровень его повышается вдвое; когда уменьшение дозы в течение 4 нед не приводит к снижению креатинина, циклоспорин отменяют. Рекомендуется мониторинг артериального давления, содержания в крови калия, мочевой кислоты, билирубина, трансаминаз, липидного профиля. В период лечения противопоказана иммунизация живыми ослабленными вакцинами.

Показания к госпитализации

- неэффективность амбулаторного лечения;
- распространенные и тяжелые поражения кожи и слизистых оболочек, в том числе гиперкератотические, буллезные, эрозивно-язвенные.

Физические методы лечения КПЛ.

При всех формах КПЛ показан электрофорез никотиновой кислоты, который чередуют с электрофорезом витамина В1. Эффективнее проведение различных курсов электрофореза по схемам I и II: I — (никотиновая и аскорбиновая кислота), II – витамин В (и тримекаин) — 20-30 сеансов на курс.

При формах КПЛ с нарушением целостности слизистой оболочки полости рта назначают средства для ускорения эпителизации: вакуум-фонофорез левамизола (0,1% раствор), по периферии эрозий на участке поражения СО рта образуют вакуумные гематомы и сразу же проводят фонофорез с 0,1% левамизолом. Следующий сеанс проводят после рассасывания гематом (в среднем через 3-4 суток), причем время вакуумного действия продолжается от 1 до 2,5 минут при неизменных параметрах ультразвуковой терапии. Курс лечения 6 сеансов, лазеротерапию, а дальше схема I и II.

Независимо от клинической формы заболевания при КПЛ с целью общего воздействия на организм назначают электрофорез магния, брома (10% растворы) на воротниковую зону всего 10 сеансов.

Лазерная терапия: монохроматическое, когерентное излучение низкоэнергетических оптических квантовых генераторов (лазеров) имеет анальгезирующее, противоотечное, противовоспалительное действие, ускоряет регенерацию тканей. Излучение гелий-неонового лазера применяется с длиной волны 632 нм.

При лазеротерапии участок поражения предварительно обезболивают 0,5-1% раствором прокаина или лидокаина, выполняют антисептическую обработку. Обработку гелий-неоновым лазером производят на расстоянии 25 см от очага поражения. Экспозиция на каждый очаг поражения составляет 30 с, время воздействия – от 20 с до 5 мин (в зависимости от возраста больного и тяжести поражения). Число процедур варьирует от 8 до 12. В период между обострениями можно назначать профилактические курсы с такой же экспозицией, но число процедур уменьшить до 5-6. По данным И.М. Курочкина,

1985 и А.Л. Машкеleyсон, 1988, гелий-кадмиевый лазер более эффективно ускоряет регенерацию и угнетает экссудативный компонент воспаления. Местно применять лекарственные средства лучше после лазерной терапии, когда произойдет расширение сосудов.

Для снятия парестезии (зуда, жжения) при типичной форме КПЛ проводят местную дарсонвализацию контактным методом в течение 3-5 мин (всего 10-12 воздействий).

В период обострения КПЛ (при образовании эрозий и язв) целесообразно проводить облучение коротковолновыми ультрафиолетовыми лучами. Воздействие начинают с одной биологической дозы, к 5-6 процедуре количество биодоз доводят до 3-4. Курс лечения составляет до 10 воздействий (ежедневно или через день). Для ускорения эпителизации и снижения болевой чувствительности проводят аэрозоль терапию лидокаином, тримекаином, маслом шиповника, ливианом, гипозолем, олазолем, пантенолом и другими препаратами.

Баркова С.В., 2008 в комплексное лечение больных КПЛ СО рта с первого дня рекомендуется включать транскраниальную электростимуляцию аппаратом «Трансаир-2». Курс лечения составляет 10 ежедневно проводимых процедур длительностью 30-40 минут с постепенным доведением суммарного тока до 3 мА, что позволяет снизить количество применяемых препаратов.

При длительно не заживающих эрозиях и язвах, а также при наличии выраженного гиперкератоза выполняют хирургическое иссечение очагов с последующей биопсией.

Криовоздействие показано при эрозивно-язвенной и гиперкератотической формах КПЛ. Конец иглы криораспылителя устанавливают на расстоянии 2-33 мм от поверхности очага поражения и парожидкостную струю направляют в его центр. Экспозиция криовоздействия зависит от размеров и от глубины патологического очага (от 25-30 до 35-40 с), оптимальная температура – 160-190° С. Криодеструкцию проводят после биопсии и исключения малигнизации.

Гирудотерапию можно рекомендовать больным КПЛ как метод выбора, сеансы проводят через каждые 2 дня в течение месяца (по 1-2 пиявки). Можно также назначать иглорефлексотерапию, лазерную акупунктуру, прижигание, электроакупунктуру.

Рекомендации по профилактике.

Важным фактором в комплексе профилактических мероприятий является диета с исключением раздражающей пищи (кислой, горячей, острой), а также отказ от курения и алкоголя. Для профилактики рецидивов и повышения защитных свойств организма в период ремиссии рекомендуется проводить курс лечения комплаином, который усиливает кровоток в капиллярах, улучшает клеточный метаболизм в тканях, способствует развитию коллатерального кровообращения. Курсы инъекции комплаина повторяют 2 раза в год в сочетании с приемом поливитаминов.

Погрешности в питании, стрессы, как правило, обостряют течение заболевания. Отмена лечения врачом или прекращение лечения пациентом сразу после эпителизации эрозии часто приводит к обострению заболевания.

Таким образом, всем пациентам с КПЛ рекомендуется:

1. Соблюдение диеты.
2. Прием поливитаминовых препаратов.
3. Профилактические осмотры у врача стоматолога.

Течение КПЛ не исключает развитие рецидива заболевания, что требует повторного лечения. Врач должен разъяснить больному важность лечебных мероприятий, оказать психологическую поддержку. Лечение сопутствующей патологии и назначение лекарственных препаратов производится после консультации у конкретного специалиста.

Динамическое наблюдение и реабилитация больных КПЛ

Больные со всеми формами красного плоского лишая подлежат динамическому наблюдению. При локализации патологии на СО рта и красной кайме губ стоматолог наблюдает больных с типичной, гиперкератотической и экссудативно-гиперемической формами КПЛ 2 раза в год, с эрозивно-язвенной и буллезной формами – 4 раза в год.

В комплекс реабилитационных мероприятий больных КПЛ входят систематические осмотры стоматологом и дерматологом через каждые 5 месяцев или в тяжелых случаях – каждые 1,5-2 месяца в течение 3-х лет.

В период ремиссии рекомендуется санация и гигиена полости рта, устранение факторов «риска», витаминотерапия, назначаются седативные препараты, белковые анаболизаторы, вводится гистаглобулин, а при длительно протекающих формах (эрозивно-язвенной и буллезной) – кортикостероиды.

Г.Д. Савкина, 1978 разработала методики динамического наблюдения за больными с различными проявлениями КПЛ, учитывая, что при одной и той же форме заболевания степень выраженности процесса различна. Все больные делятся на 2 группы: группа активного лечения и группа профилактических мероприятий.

Если в первый год динамического наблюдения происходит ухудшение клиники (появление гиперемии СО рта при типичной и экссудативно-гиперемической формах; эрозий, язв и интенсивной гиперемии при эрозивно-язвенной), то таких больных относят в группу активного лечения и им проводят комплексное лечение.

Активное комплексное лечение, эффект которого в последующем по мере необходимости закрепляется своевременно назначенными профилактическими мероприятиями, позволяет на втором году динамического наблюдения не проводить активного лечения, а ограничиться профилактическими мероприятиями. В случаях обострения болезни также проводится комплексное лечение.

Для профилактики ухудшения заболевания применяют аппликации каротолином, облепиховым маслом, анестезином на персиковом масле на 20 минут 3-4 раза в день, внутрь концентрат витамина А по 7-8 капель 3 раза в день в течение 1-1,5 мес., а также инъекции 1% раствора никотиновой кислоты по 1 мл (курс – 15-20 инъекций) под очаги поражения. В первый год наблюдений при тяжелых формах КПЛ назначают препараты седативного действия и транквилизаторы (например, микстуру Леонури по 1 столовой ложке 3 раза в день, седуксен по 1 таблетке на ночь).

В процессе наблюдения не следует забывать о периодическом проведении цитологического исследования. У некоторых больных терапевтические методы лечения неэффективны, в таких случаях язва или гиперкратотический очаг, длительно не поддающийся лечению, подлежит иссечению в пределах здоровых тканей с последующим гистологическим исследованием.

При стойком течении КПЛ рекомендуют санаторно-курортное лечение с применением сероводородных и родоновых источников для ванн и полосканий

Профилактические мероприятия включают соблюдение режима труда и отдыха, лечение соматической и психосоматической патологии, профилактику и лечение заболеваний зубов и тканей пародонта

Словарь специализированных терминов

Папула или узелок (*papula*) – плотное бесполое возвышение над поверхностью кожи или слизистой, размером от просяного до чечевичного зерна. Поверхность папулы гладкая, блестящая; белесоватого или перламутрового цвета. Во время разрешения папул остается временная гиперпигментация или депигментация, но в отличие от бугорка не бывает рубцов.

Пузырь (*bulla*) – полостное образование, диаметром более 5 мм, заполненное серозным или геморрагическим содержимым.

Эрозия (*erosion*) – дефект эпителия, возникающий после вскрытия пузыря, пузырька.

Язва (*ulcus*) – глубокий дефект слизистой оболочки рта. В отличие от эрозии в язве различают дно и стенки.

Сетка Уикхема – специфический рисунок для красного плоского лишая, образующийся в результате объединения папул.

Синдром Гриншпана – проявление эрозивно-язвенной формы красного лишая СОПР при гипертонии, сахарном диабете.

Симптом Никольского – расслоение эпидермиса с образованием пузырей. Различают три варианта:

1) если захватить пинцетом покрывку пузыря (на коже) или верхний слой эпителия у края эрозии и потянуть, то происходит отслойка пленки эпителия на видимо здоровой слизистой оболочке или коже ("краевой" симптом Никольского);

2) потирание неизменной на вид слизистой оболочки или кожи между очагами ведет к быстрому образованию пузыря или эрозии;

3) если потереть участки, расположенные далеко от очагов поражения, то также может возникнуть сдвигание верхних слоев эпителия.

Симптом Кебнера – появление типичных для заболевания морфологических элементов на клинически видимо здоровой коже, при повреждении эпидермиса (при травме, трении, мацерации).

Контрольные вопросы:

1. Красный плоский лишай. Теории этиологии и патогенеза.
2. Элементы поражения, характерные для КПЛ. Патологические процессы, лежащие в основе их образования.
3. Роль местных факторов в патогенезе КПЛ.
4. Клиническая симптоматика основных форм КПЛ.
5. Дополнительные методы исследования, необходимые для обоснования диагноза КПЛ.
6. Какие формы КПЛ являются предраками?
7. С какими заболеваниями необходимо дифференцировать различные формы КПЛ?
8. Особенности терапии больных КПЛ в зависимости от клинических проявлений.
9. Показания к проведению биопсии при красном плоском лишае.
10. Перечислите места излюбленной локализации элементов КПЛ на слизистой оболочке полости рта и коже. Ответ обоснуйте.

Вопросы для тестового контроля:

Укажите номер правильного ответа:

1. Плоский лишай относят:

- 1) к дерматозам
- 2) к аллергическим состояниям
- 3) к вирусным инфекциям
- 4) к облигатным предракам

2. Укажите первичный элемент поражения, характерный для КПЛ:

- 1) пузырек
- 2) пузырь
- 3) узелок
- 4) узел

3. Бесполостное образование воспалительного генеза до 5 мм размером, возвышающееся над слизистой и захватывающее эпителий и поверхностный слой собственной пластинки, называется:

- 1) узелок
- 2) узел
- 3) бугорок
- 4) пузырек

4.Повышенное ороговение клеток эпителия:

- 1) спонгиоз
- 2) паракератоз
- 3) гиперкератоз
- 4) акантоз

5.Неполное ороговение клеток шиповатого слоя:

- 1) акантоз
- 2) спонгиоз
- 3) гиперкератоз
- 4) паракератоз

6. Патологические процессы, характерные для КПЛ:

- 1) гиперкератоз и спонгиоз
- 2) гиперкератоз и акантолиз
- 3) гиперкератоз и акантоз
- 4) акантоз и спонгиолиз

7. Основной морфологический элемент поражения при КПЛ:

- 1) пятно
- 2) пузырек
- 3) папула
- 4) корка

8. Типичные высыпные элементы красного плоского лишая имеют следующие особенности, кроме:

- 1) папул плоских, полигональных, красновато-сиреневого цвета
- 2) вдавления в центре папул
- 3) восковидного блеска
- 4) сетки Уикхема на поверхности папул

9. Излюбленная локализация папул в полости рта при КПЛ:

- 1) слизистая ретромолярной области
- 2) на слизистой щек по линии смыкания зубов ближе к углам рта
- 3) спинка и боковая поверхность языка
- 4) все перечисленное верно

10. Наиболее типичная локализация высыпаний на коже при КПЛ:

- 1) волосистая часть головы
- 2) ладони и подошвы
- 3) сгибательная поверхность предплечий
- 4) разгибательная поверхность предплечий

11. Красный плоский лишай провоцирует:

- 1) переохлаждение
- 2) стресс
- 3) раздражающая пища

4) верно 1); 2)

12. Атипичная форма КПЛ встречается на слизистой оболочке:

- 1) щек
- 2) языка
- 3) губ
- 4) альвеолярного отростка и десны

13. Синдром Гриншпана – это сочетание КПЛ с:

- 1) сахарным диабетом и гипертонией
- 2) пиелонефритом и пузырчаткой
- 3) гипертонией и ожирением
- 4) сахарным диабетом и кандидозом

14. Признаки озлокачествления эрозивно-язвенной формы КПЛ:

- 1) наличие фибринозного налета
- 2) воспаление вокруг очага поражения
- 3) появление жжения
- 4) уплотнение краев и основания очага поражения

15. Свечение в лучах Вуда очага поражения при КПЛ:

- 1) снежно-белое
- 2) бело-желтое
- 3) оранжевое
- 4) голубовато-белое

16. В цитологическом материале с эрозии при красном плоском лишае выявляют:

- 1) фузоспирохетоз
- 2) акантолитические клетки
- 3) картину неспецифического воспаления
- 4) клетки Лангерганса

17. При обследовании и лечении больных плоским лишаем следует проявить настороженность:

- 1) венерологическую

- 2) онкологическую
- 3) гематологическую
- 4) верно 2); 3).

18. Кератопластическим действием обладают:

- 1) уротропин, солкосерил, трипсин
- 2) куриозин, бетадин, холисал
- 3) левомеколь, актовегин, тантум верде
- 4) витамин А, солкосерил, каротолин
- 5) метилурацил, трипсин, хлоргексидин

19. Для регуляции пролиферации и дифференцировки клеток эпителия используют:

- 1) трипсин
- 2) витамин А
- 3) хлоргексидин
- 4) диклофенак

20. Какое общее лечение проводится при красном плоском лишае?

- 1) лечение сопутствующих соматических заболеваний, десенсибилизирующая терапия, витамины U и C, по показаниям иммуностимулирующая терапия;
- 2) длительная кортикостероидная терапия, цитостатики, витаминотерапия, седативные препараты;
- 3) антибиотики, антипротозойные препараты, витамины (C, P), по показаниям иммуностимулирующая терапия;
- 4) витамины А, Е и группы В, седативные, десенсибилизирующие препараты, при тяжелых поражениях кортикостероиды.

21. Из чего складывается местная терапия красного плоского лишая ?

- 1) устранение местных раздражающих факторов, гигиена полости рта, запрет курения и алкоголя, ограничение острой и горячей пищи, рациональное протезирование; керато-пластики, витамины (А, В, Е, С), иммуномодуляторы

2) санация полости рта, устранение травмирующих факторов, обезболивание, антисептическая обработка и удаление некротизированных тканей, протеолитические ферменты, кератопластики.

3) обезболивание, десенсибилизирующие, дезинфицирующие препараты, протеолитические ферменты, мази с кортикостероидами и кератопластики.

4) обезболивание, десенсибилизирующие, дезинфицирующие препараты, иммуномодуляторы

22. При изготовлении несъемных протезов пациентам с плоским лишаем слизистой оболочки полости рта целесообразно применять:

- 1) нержавеющую сталь
- 2) сплавы благородных металлов
- 3) пластмассу и керамические массы
- 4) все вышеперечисленное

23. Для удаления очага гиперкератоза при плоском лишае применяют:

- 1) криодеструкцию
- 2) химиотерапию
- 3) иссечение лазерным скальпелем
- 4) верно 1) и 4).

24. Для инъекции под эрозии при красном плоском лишае применяют:

- 1) витамин А
- 2) делагил
- 3) никотиновую кислоту
- 4) верно б) и в)

25. Какие препараты используются для общего лечения больных эрозивно-язвенной формой красного плоского лишая?

- 1) антибиотики
- 2) противовирусные препараты
- 3) кортикостероидные

4) противогрибковые препараты

26. Типичную форму КПЛ дифференцируют с:

- 1) лейкоплакией
- 2) кандидозом
- 3) хроническим рецидивирующим афтозным стоматитом
- 4) медикаментозным стоматитом

27. Гиперкератотическую форму плоского лишая дифференцируют с:

- 1) плоской лейкоплакией
- 2) псевдомембранозным кандидозом
- 3) веррукозной лейкоплакией
- 4) все перечисленное верно

28. Экссудативно-гиперемическую форму КПЛ дифференцируют с:

- 1) многоформной экссудативной эритемой
- 2) красной волчанкой
- 3) острым атрофическим кандидозом хроническим кандидозом
- 4) все перечисленное верно

29. Какова кратность осмотра стоматологом больных с типичной, экссудативно-гиперемической и гиперкератотической формами красного плоского лишая?

- 1) 2 раза в год.
- 2) 1-2 раза в год
- 3) 4 раза в год.
- 4) 1 раз в 2 месяца.

30. Какова кратность осмотра стоматолога больных с эрозивно-язвенной и буллезной формами красного плоского лишая?

- 1) 2 раза в год.
- 2) 1-2 раза в год
- 3) 4 раза в год.
- 4) 1 раз в 2 месяца

Ситуационные задачи:

Задача 1

Больной М., 53 лет, обратился с жалобами на дискомфорт в полости рта, чувство стянутости, шероховатости слизистой оболочки щек. При осмотре: на слизистой оболочке щек множественные небольшие (1-2 мм) папулы беловатого цвета, располагаются в виде рисунка, при поскабливании не снимаются. Слизистая оболочка в цвете не изменена. Во рту имеются металлические мостовидные протезы с опорой на зубах 17,14,38,35.

1. Поставьте клинический диагноз с указанием формы заболевания
2. Что необходимо выяснить из анамнеза?
3. Какие дополнительные методы исследования необходимо провести?
4. Составьте план лечения.
5. Назначьте местную терапию

Задача 2

Больная Л., 45 лет, обратилась с жалобами на сухость, жжение и болезненность слизистой оболочки полости рта при приеме острой пищи. Больная состоит на диспансерном учете по поводу невроза и гипертонической болезни. При осмотре: слизистая оболочка задней трети щек и ретромолярной области слева и справа гиперемирована с множеством мелких беловато-сероватых папул, сливающихся в кольца, нити. При поскабливании папулы не снимаются. Полость рта санирована.

1. Поставьте клинический диагноз с указанием формы заболевания.
2. Обоснуйте его.
3. Проведите дифференциальную диагностику
4. Составьте план общего лечения
5. Назначьте местную терапию

Задача 3

Больная В., 55 лет, обратилась с жалобами на периодическое образование пузырей на десне и щеках, болезненность при приеме пищи. При осмотре: слизистая оболочка бледно-розового цвета, достаточно увлажнена. На слизистой оболочке переходной складки нижней челюсти с переходом на щеки и альвеолярную десну имеются мелкие папулезные элементы, образующие ажурный рисунок. На альвеолярной десне справа имеется спавшийся подэпителиальный пузырь (1,0x1,5 см). Слизистая оболочка вокруг пузыря слегка гиперемирована, болезненна при прикосновении.

1. Поставьте клинический диагноз с указанием формы заболевания
2. Проведите дифференциальную диагностику
3. Укажите факторы, способствующие возникновению заболевания
4. Укажите, что применяют для общего лечения при данном заболевании
5. Назначьте местное лечение

Задача 4.

Пациентка М., 60 лет, обратилась с жалобами на ощущение стянутости, шероховатости слизистой оболочки щек, пощипывания во время приема острой и горячей пищи. Болеет около года, не лечилась. Состоит на диспансерном учете у гастроэнтеролога с диагнозами хронический гастрит и хронический колит. При объективном осмотре. Лицо симметричное. Кожные покровы чистые. Открывание рта прямое, безболезненное, на 4 см. Регионарные лимфоузлы не увеличены, подвижны, безболезненны. При осмотре полости рта на слизистой обеих щек в среднем и заднем отделах ближе к переходной складке располагаются участки измененного эпителия, беловатого цвета бляшки в виде сетки, кружев, узоров с окружающими очертаниями. Папулы в виде налета не возвышаются над уровнем здоровой слизистой оболочки и имеют перламутровый цвет. «Налет» не снимается при поскабливании. Слизистая оболочка вокруг и между папулами покрасневшая, отечная. Полость рта санирована. Имеются острые края 17, 16, 26, 27 зубов и амальгамовые пломбы

на 15, 16, 25, 26 Укажите, что выявляют при гистологическом исследовании первичных элементов, 36, 37, 46, 48. Гигиена полости рта удовлетворительная. На коже изменений не обнаружено.

1. Поставьте клинический диагноз с указанием формы заболевания
2. Укажите этиологические факторы заболевания
3. Определите первичный элемент при этом заболевании
4. Определите первичный элемент при этом заболевании
5. Определите, могут ли разные формы заболевания трансформироваться одна в другую

Задача 5.

Пациентка С., 50 лет, обратилась с жалобами на чувство стянутости, шероховатости слизистой оболочки щек, языка, появление белого пятна на боковой поверхности языка справа.

Заметила белое пятно около 6 месяцев назад. Оно медленно увеличивается в размерах и возвышается над окружающей слизистой оболочки языка.

Состоит на диспансерном учете у гастроэнтеролога с диагнозом хронический гастрит, хронический колит. Курит более 30 лет.

При объективном осмотре. Лицо симметричное, открывание рта прямое, безболезненное на 4,5 см. Регионарные лимфоузлы не увеличены, подвижные, безболезненные. Кожные покровы чистые.

В средних и задних отделах щек, на спинке и боковых поверхностях языка имеются участки измененного эпителия белого цвета в виде «кружев», не возвышающиеся над уровнем здоровой слизистой оболочки. Белые пятна не снимаются при поскабливании. На боковой поверхности язык слева в области 35,36 зубов – участок измененного эпителия белесоватого цвета с четкими контурами, возвышающийся над уровнем слизистой оболочки. Окружающие элементы поражения слизистой оболочки бледно-розового цвета, без признаков

воспаления. На 45,46 зубах имеются кариозные дефекты II класса по Блэку, острые края зубов.

1. Поставьте клинический диагноз заболевания с указанием формы заболевания,
2. Определите, относят ли эту форму заболевания к предракам
3. Составьте план местной терапии данной формы заболевания
4. Укажите, что можно рекомендовать пациентке
5. Выберите лекарственные препараты, применяемые для общего лечения данной формы заболевания

Список использованной литературы.

1. Барер Г.М. Терапевтическая стоматология. Заболевания слизистой оболочки полости рта / Г.М. Барер, Е.А. Волков, В.В. Гемонов // М.: ГЭОТАР-Медиа, 2010. – 256 с.
2. Барер Г.М. Рациональная фармакотерапия в стоматологии / Г.М. Барер, Е.В. Зорян. – М.: Литтерра, 2006. - 568 с.
3. Барер Г.М. Терапевтическая стоматология: учебник. Ч 3. Заболевания слизистой оболочки полости рта. М.: ГЭОТАР-Медиа, 2008.–288 с.
4. Боровский Е.В. Заболевания слизистой оболочки полости рта и губ/ Е.В. Боровский, А.Л. Машкиллейсон. - М: МЕДпресс, 2001. – 320 с.
5. Данилевский Н.Ф. Заболевания слизистой оболочки полости рта /Н.Ф. Данилевский, В.К. Леонтьев, А.Ф. Несин и др. – М.: Стоматология, 2001. – 271 с.
6. Заболевания слизистой оболочки полости рта и губ (под ред. А.К. Иорданишвили. – М.: МЕДпресс-информ, 2008. – 380 с.
7. Ильина Л.В. Местное применение циклоспорина А при красном плоском лишае слизистой оболочки рта / Л.В. Ильина // Диссертация канд. Мед. наук. – Москва, 2005.- 131 с.
8. Литвинов С. Л. Эффективность различных местных медикаментозных препаратов в комплексном лечении больных с красным плоским лишаем слизистой оболочки полости рта / С.Л. Литвинов // Автореферат дисс. канд. мед. наук. – Пермь, 2004. – 137 с.
9. Тимофеева Л.В. Местная фармакотерапия воспалительных заболеваний пародонта / Л.В. Тимофеева, Л.Р. Мухамеджанова. – Казань: ИД «Алексей». – 2007. – 26 с.
10. Петрова Л. В. Клиника, патогенез и лечение красного плоского лишая слизистой оболочки полости рта /Л.В. Петрова //Дис. док. мед. наук. – М., 2002. – 182 с.
11. Силантьева Е.Н., Заболотный А.И. Красный плоский лишай слизистой оболочки рта (клиника, диагностика, лечение): Учебно-методическое

пособие для врачей. / Е.Н. Силантьева, А.И. Заболотный - Казань, 2018, 76 с.: илл.

12. Силантьева Е.Н., Анохина А.В. Аутофлуоресцентная стоматоскопия при диагностике доброкачественных новообразований и предраковых заболеваний челюстно-лицевой области / Сб. статей Национального конгресса с международным участием «Паринские чтения 2022. Инновации в прогнозировании, диагностике, лечении и медицинской реабилитации пациентов с хирургической патологией черепно-челюстно-лицевой области и шеи», посв. памяти проф., засл. деятеля науки Республики Беларусь О.П. Чудакова. Республика Беларусь, Минск, 2022, с. 451-456.

13. Соколовский Е.В. Кожные и венерические болезни/ Е.В. Соколовский // учебное пособие для студентов медицинских ВУЗов. – Спб.: Фолиант, 2008. – с. 190-194.

14. Терапевтическая стоматология: национальное руководство / под ред. Л.А. Дмитриевой, Ю.М. Макашовского. — М.: ГЭОТАР-Медиа, 2009. —912 с. — (Серия «Национальные руководства»).

15. Трубин В.В. Предраковые заболевания челюстно-лицевой области / В.В. Трубин, А.Г. Корнилов, А.С. Хачатрян // Конспект лекций. ИУВ. Чебоксары, 2006. – 52 с.

16. Чистякова И.А. Красный плоский лишай / И.А.Чистякова// Consilium medicum. – 2006. – Том 08/№ 1.

17. Фазылова Ю.В. Рувинская Г.Р. Красный плоский лишай: проявления в полости рта. Современные принципы диагностики и лечения: учебно-методическое пособие / Ю.В. Фазылова, Г.Р. Рувинская – Казань, 2014. – 74 с.: илл.

18. Федеральные клинические рекомендации по ведению больных красным плоским лишаем. Российское общество дерматовенерологов и косметологов- Москва – 2015

Приложение

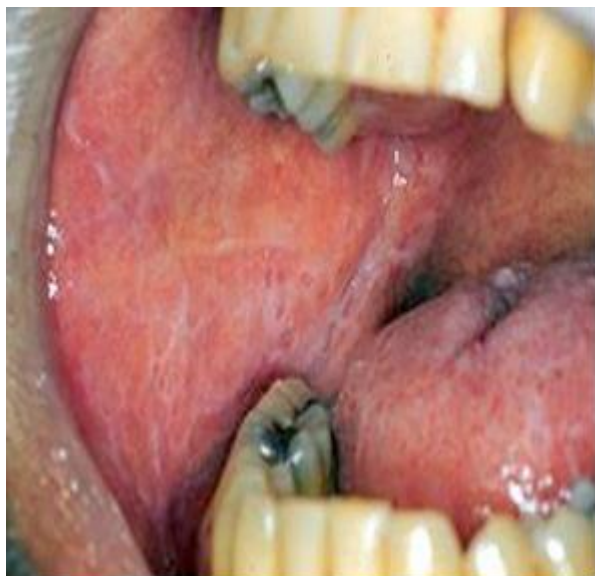

Рис. 1. Типичная форма КПЛ на слизистой оболочке щеки

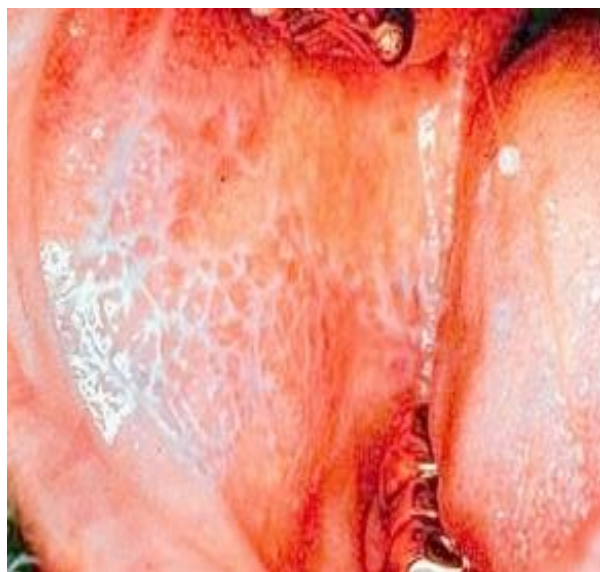

Рис. 2. Типичная форма КПЛ (сетка Уитхема) на слизистой оболочке

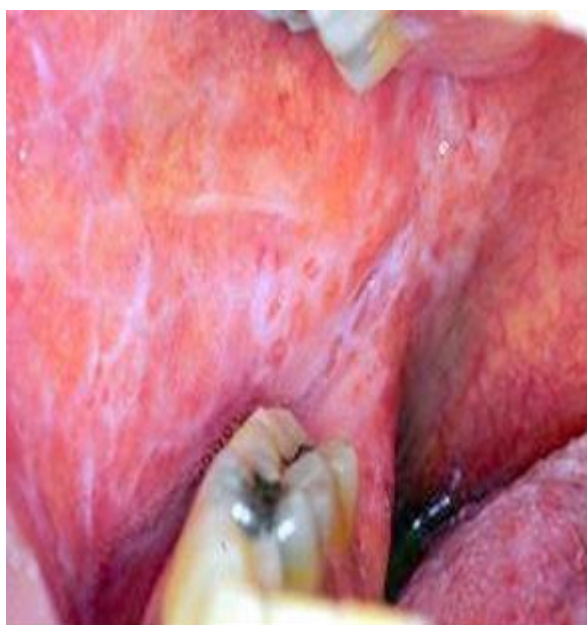

Рис. 3. Экссудативно-гиперемическая форма КПЛ на слизистой оболочке щеки и языка

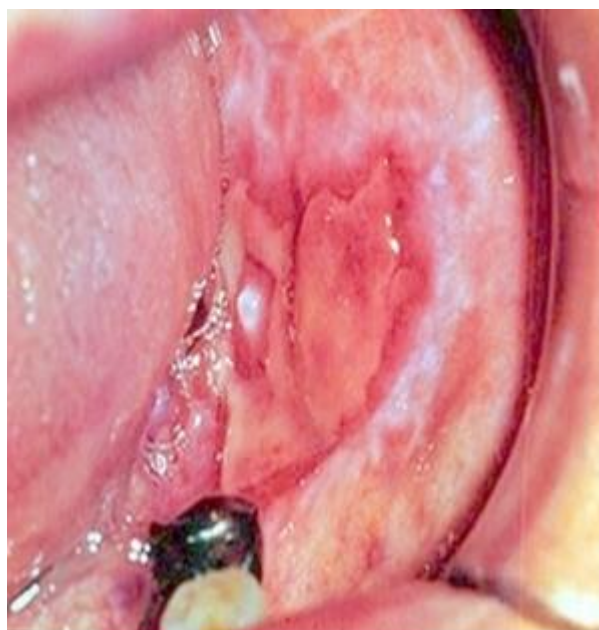

Рис. 4. Эрозивно-язвенная форма КПЛ на слизистой оболочке щеки и переходной складке

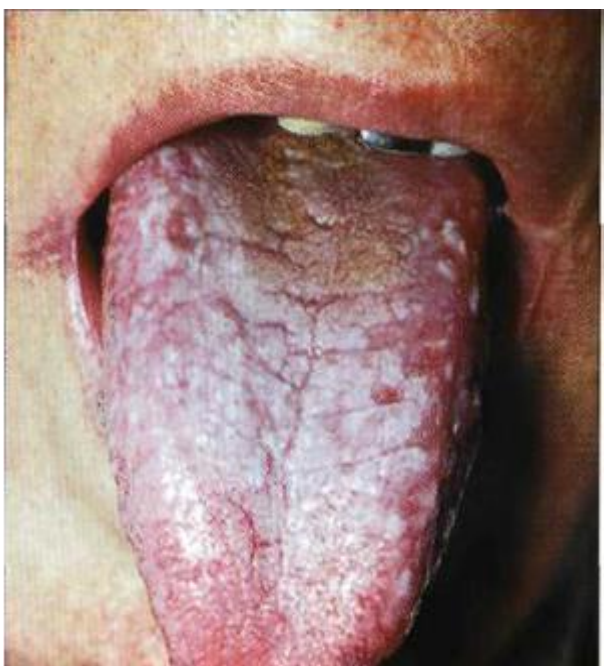


Рис. 5. Гиперкератотическая форма КПЛ на слизистой оболочке дорсальной поверхности языка

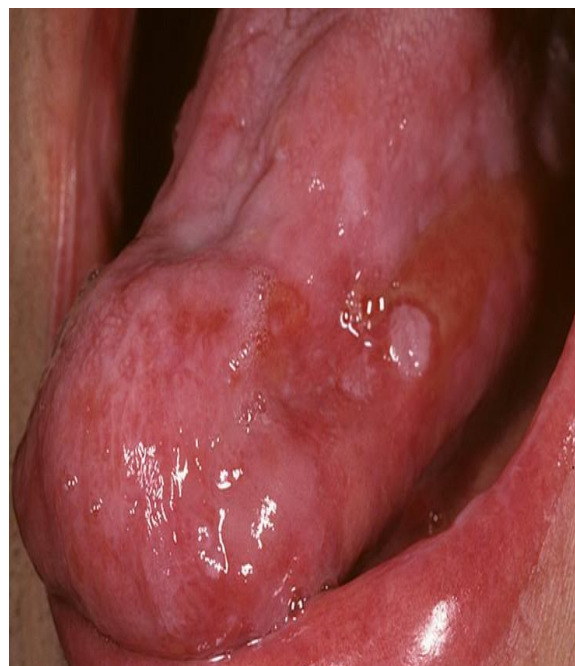

Рис. 6. Буллезная форма КПЛ слизистой оболочке боковой поверхности языка

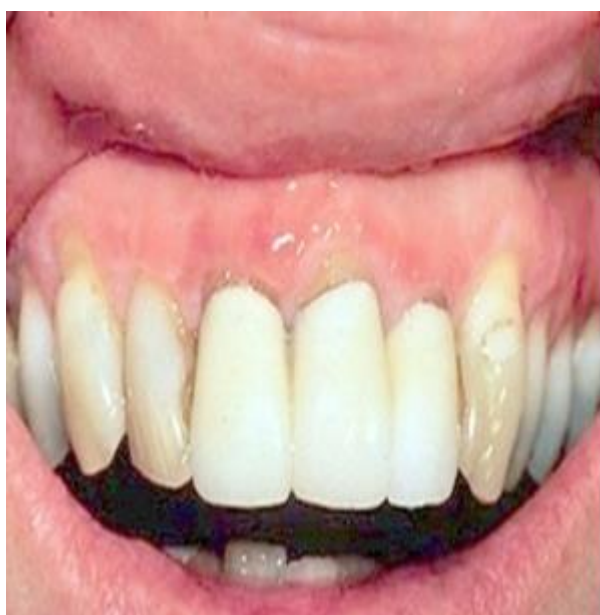

Рис.7. Атипичная форма КПЛ на слизистой оболочке десны



Рис. 8. «АФС-стоматоскоп» (ООО «Полироник»)

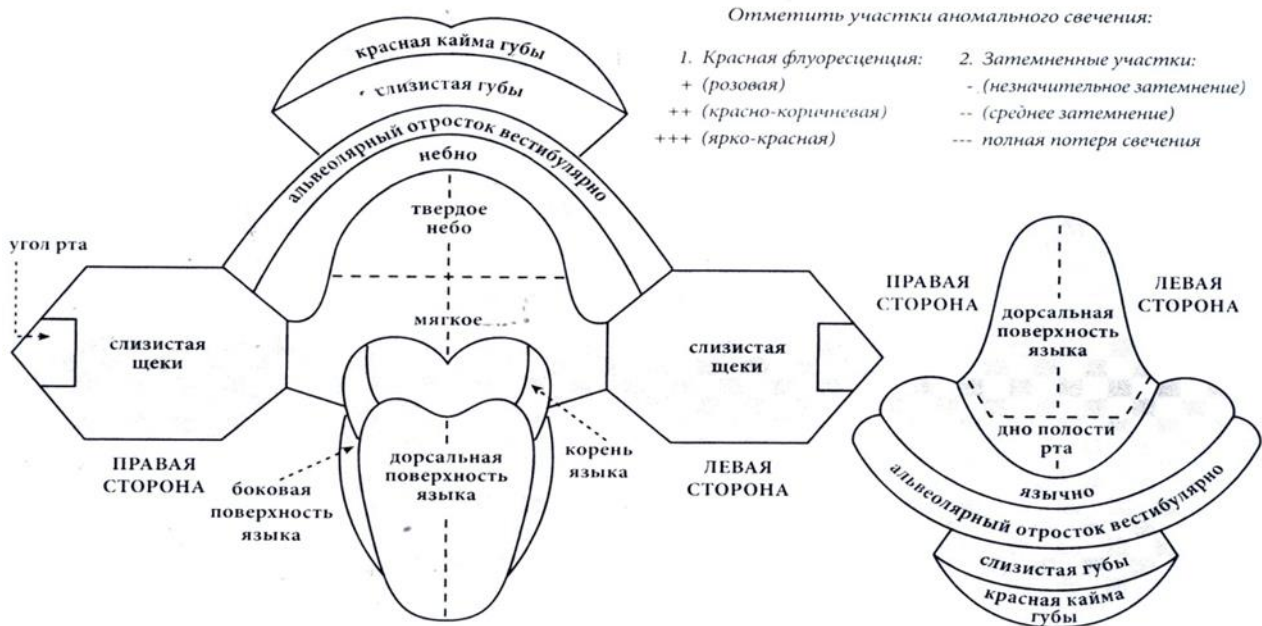


Рис. 9. Протокол осмотра полости рта при проведении аутофлуоресцентной стоматоскопии

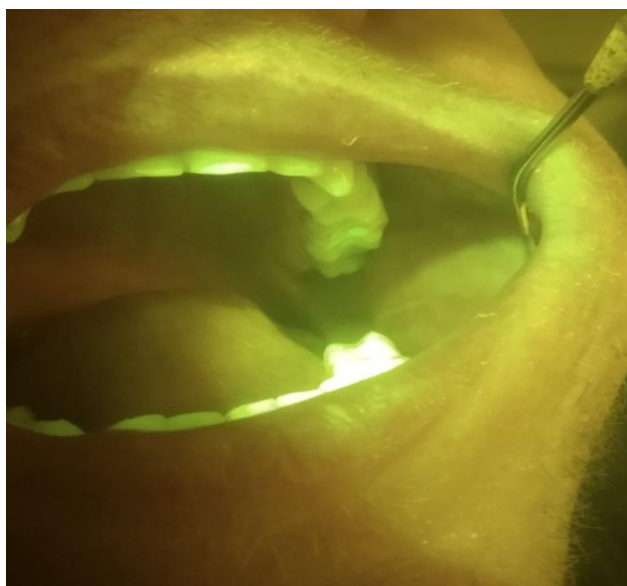

Рис.10. Эффект «темного пятна» КПЛ при АФ-стоматоскопии слизистой оболочки щеки

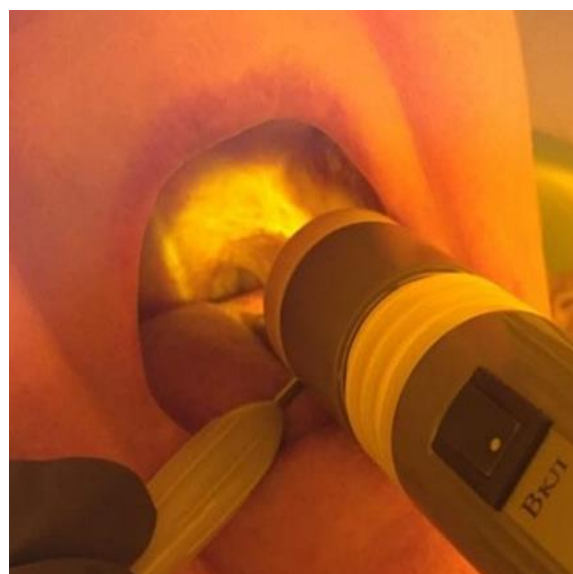


Рис 11. Эффект «темного пятна» КПЛ при АФ-стоматоскопии слизистой оболочки твердого неба