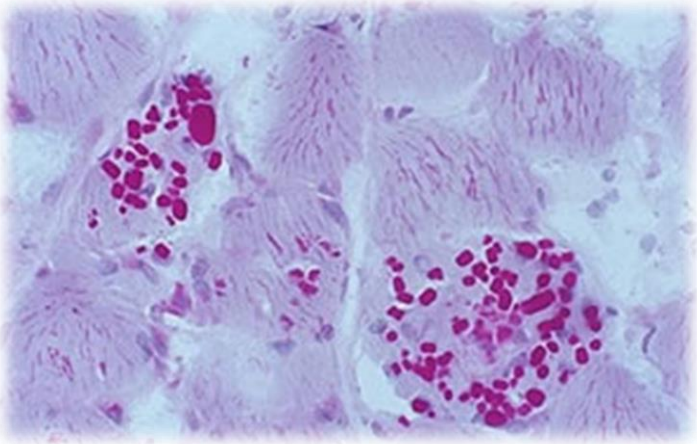

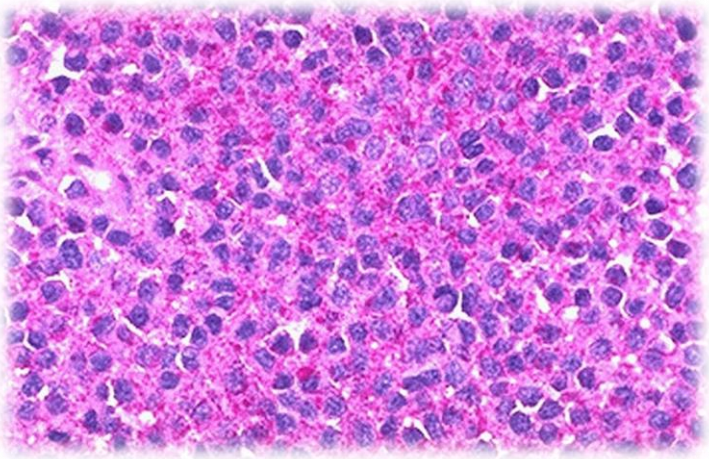

Staining

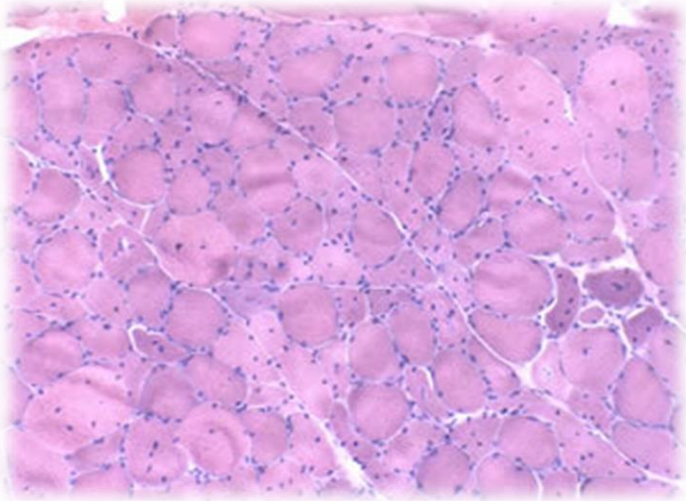

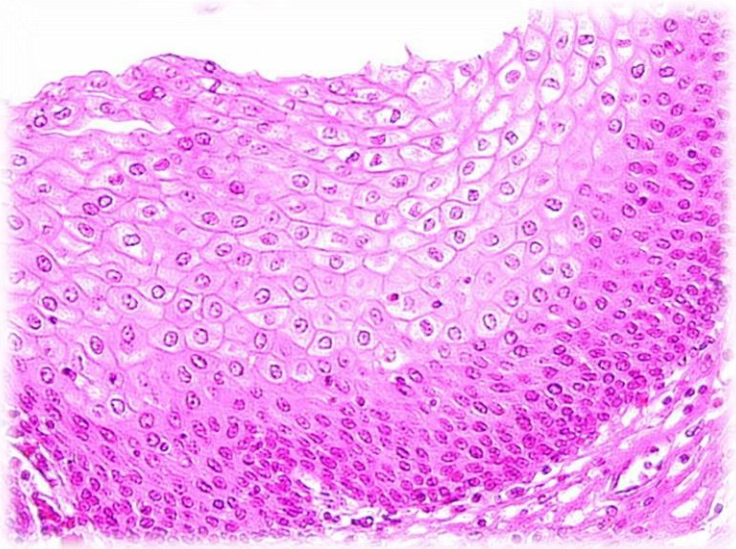

Deparaffinazitaion-Rehydratation

1. Sign slides, protect using scotch tape
2. Xylene 1st – 7 min
3. Xylene 2nd – 7 min
4. Ethanol 96% 1st – 5 min
5. Ethanol 96% 2nd – 5 min
6. dH_2O - ≥3’

Machine for deparaffinization

1. Hematoxylin and Eosin (H&E)

- Hematoxylin and Eosin (H&E) staining is used routinely in histopathology laboratories as it provides the pathologist/researcher a very detailed view of the tissue. It achieves this by clearly staining cell structures including the cytoplasm, nucleus, and organelles and extra-cellular components.
- In a clinical histology laboratory, all specimens are initially stained with H&E and special or advanced stains are only ordered if additional information is needed to provide a more detailed analysis, for example to differentiate between two morphologically similar cancer types.
- Result: Nuclei – blue or violet, cytoplasm - pink or orange.

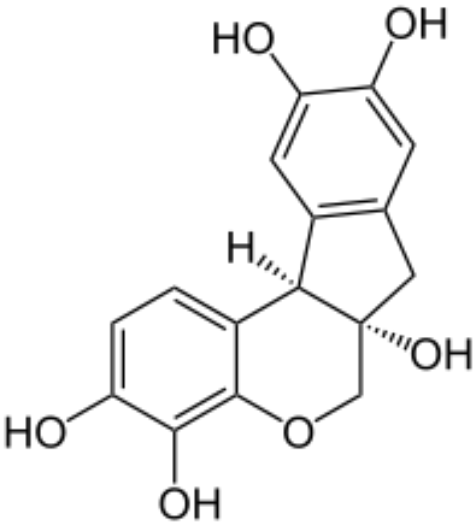

Hematoxylin

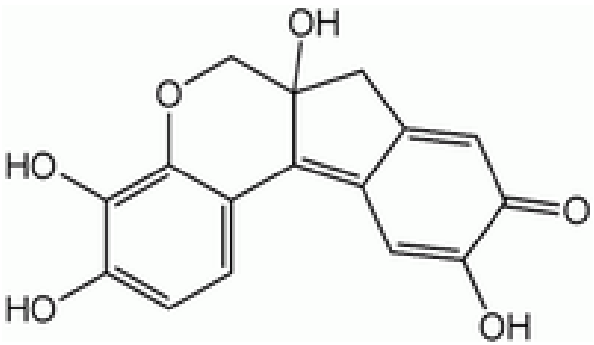

Hematein

Eosin Y

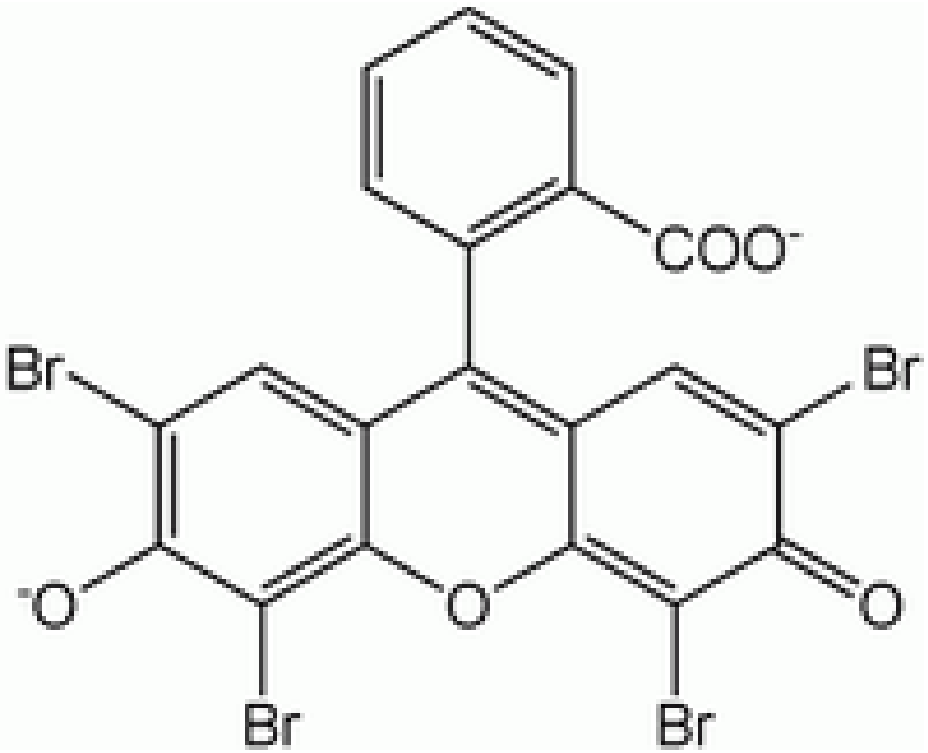

H&E staining

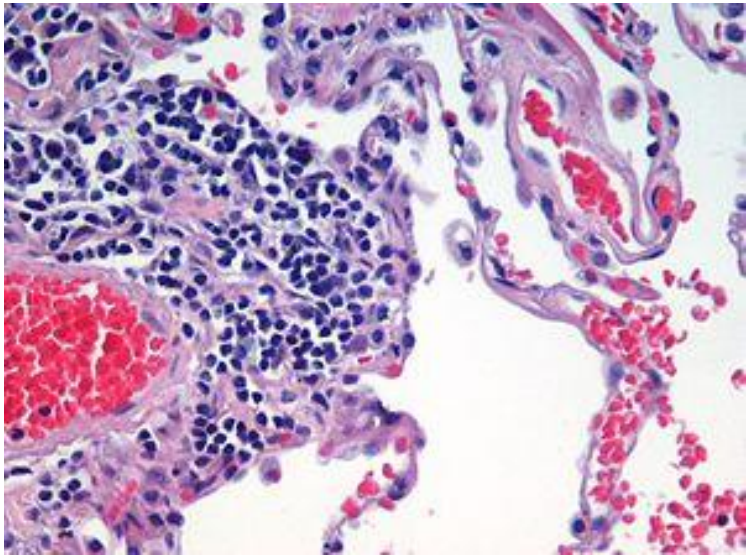

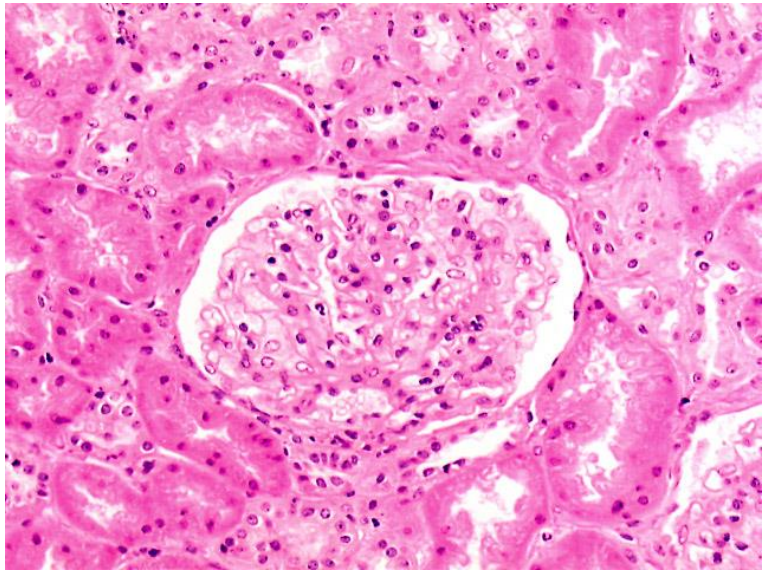

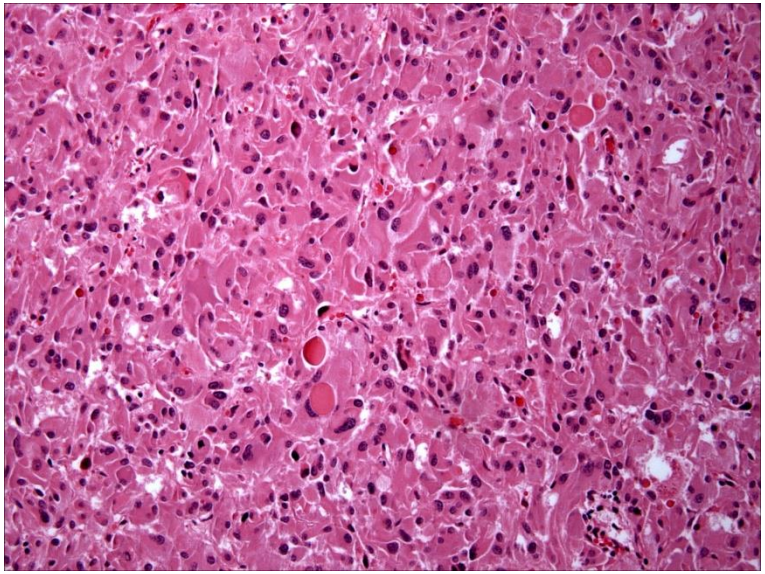

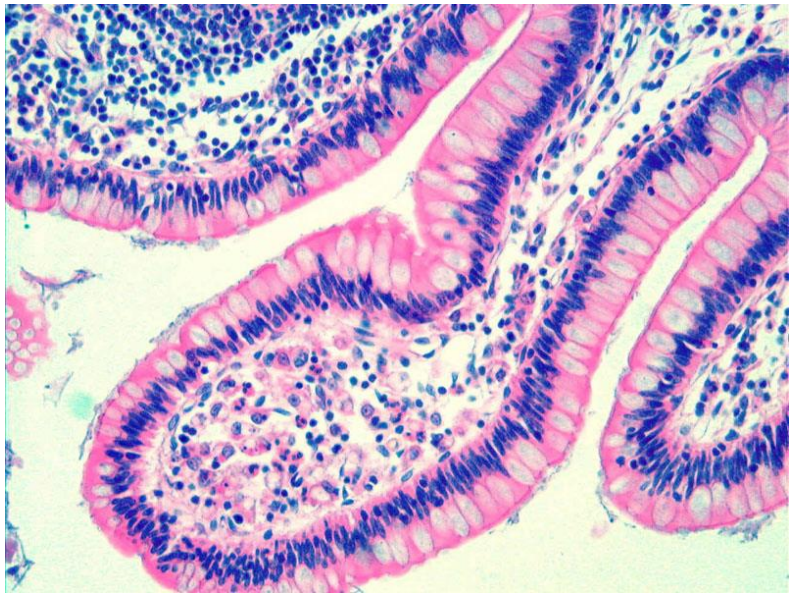

H&E staining protocol

1. Deparaffinazitaion-Rehydratation
2. Mayer's hematoxylin – 1 min
3. Rinse in tap water – 5 min
4. Aqueos eosin – 10 sec
5. Rinse in distilled water – 5 min
6. Dehydrate, clear and mount

2. van Gieson Staining Protocol

- Van Gieson is used to differentiate between collagen and smooth muscle in tumours and to demonstrate the increase of collagen in diseases.
- Weigert iron hematoxylin → picric acid + acid fuchsin
- Result: nuclei - **black** or dark brown, muscle and elastic – yellow, collagen – bright red

van Gieson Staining

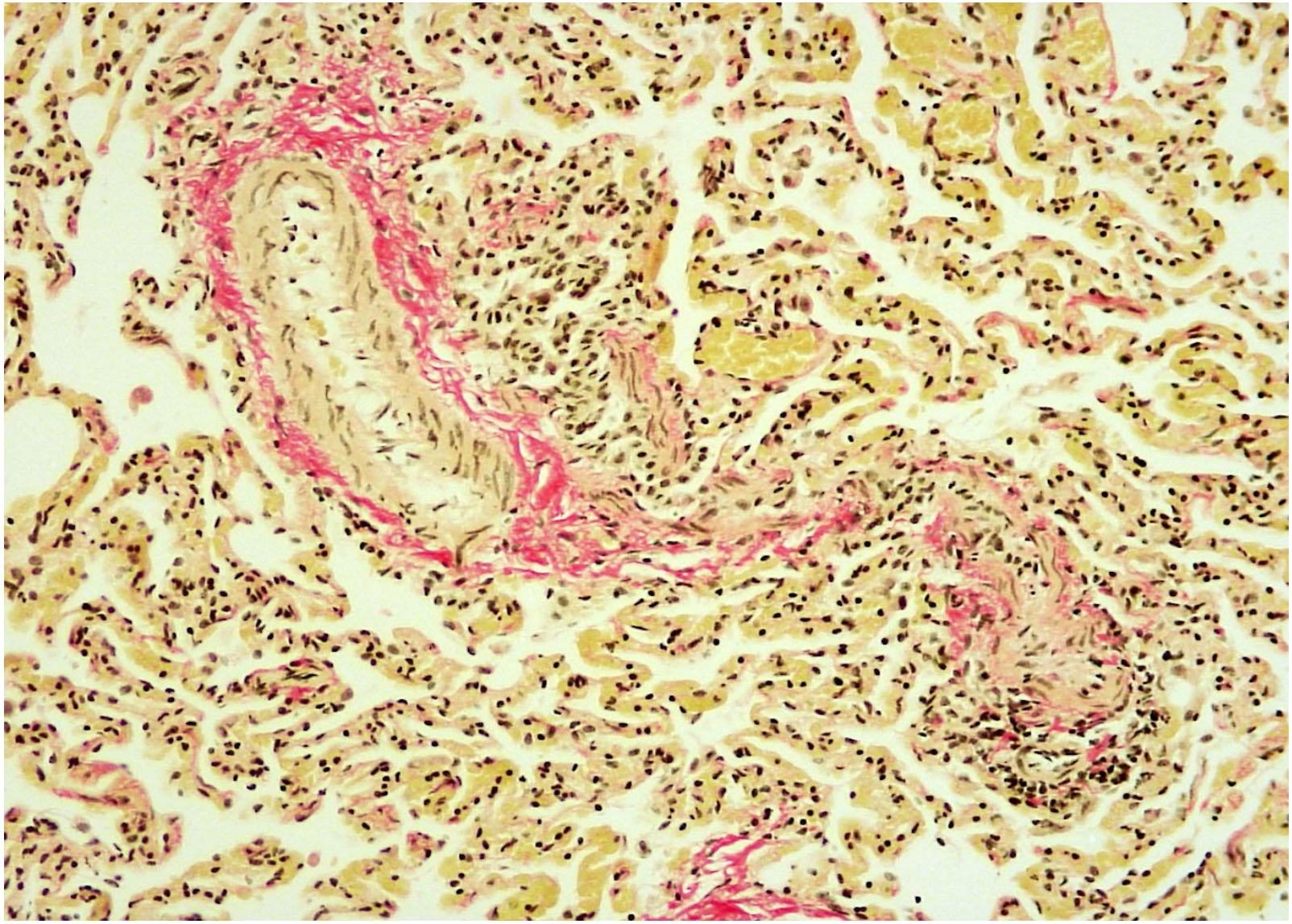

3. Masson's trichrome staining

- This method is used for the detection of collagen fibers in tissues such as skin, heart, etc. on formalin-fixed, paraffin-embedded sections, and may be used for frozen sections as well. The collagen fibers will be stained blue and the nuclei will be stained black and the background is stained red.
- Weigert iron hematoxylin → acid fuchsin → phosphomolybdic acid→ aniline blue
- Result: nuclei - **black**, cell protoplasm – pink, fibrin –red, collagen – blue

Masson’s trichrome staining

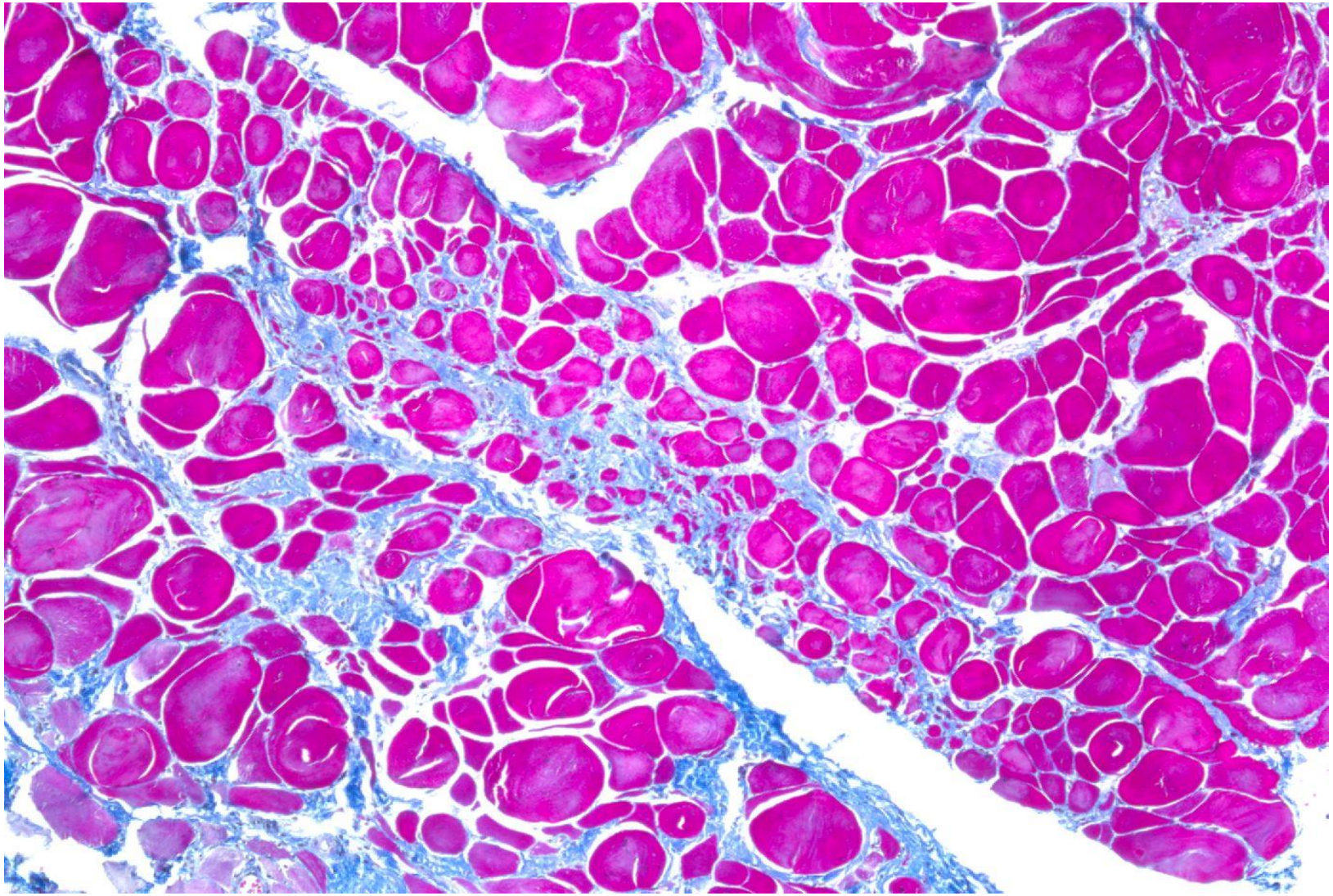

4. Picrosirius red

- Mayer's hematoxylin → sirius red F3BA + picric acid
- <u>Result</u>: muscle – yellow, collagen – red (polarized light: type I – red/yellow, type III – green)

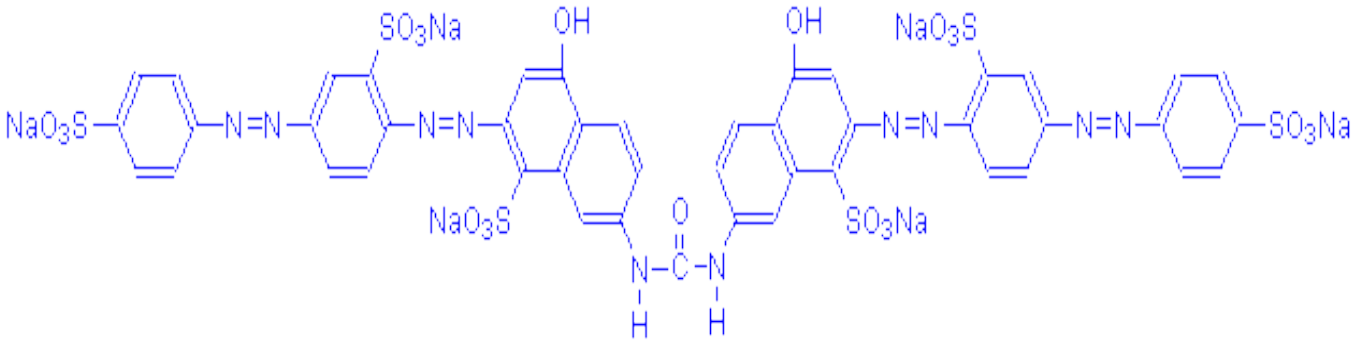

Pikrosirius red

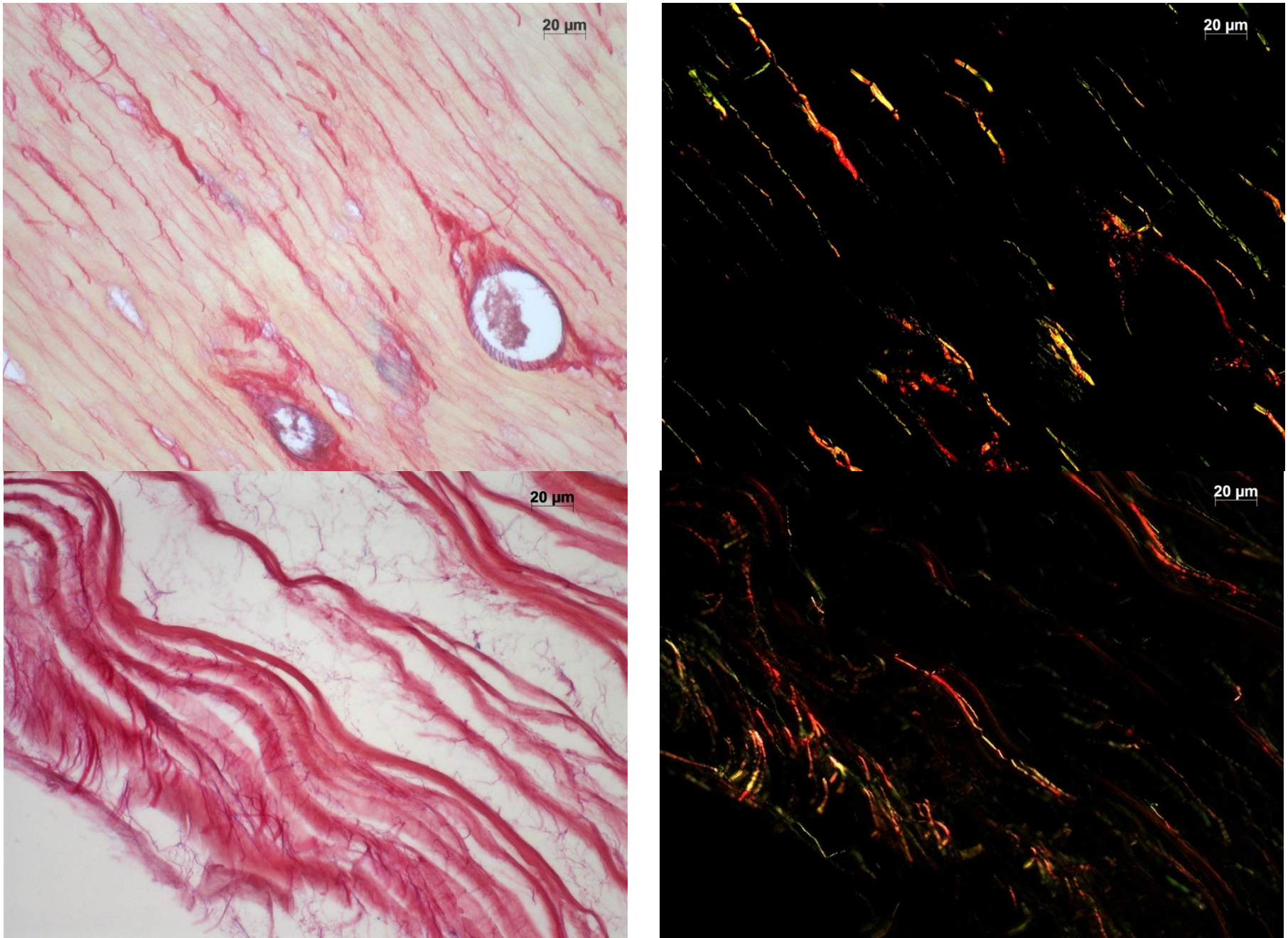

6. Gram staining

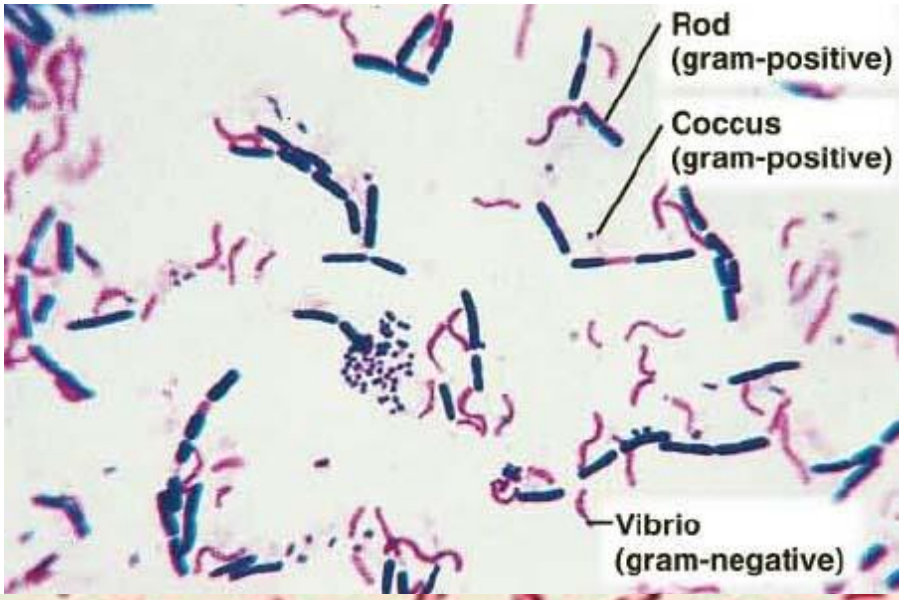

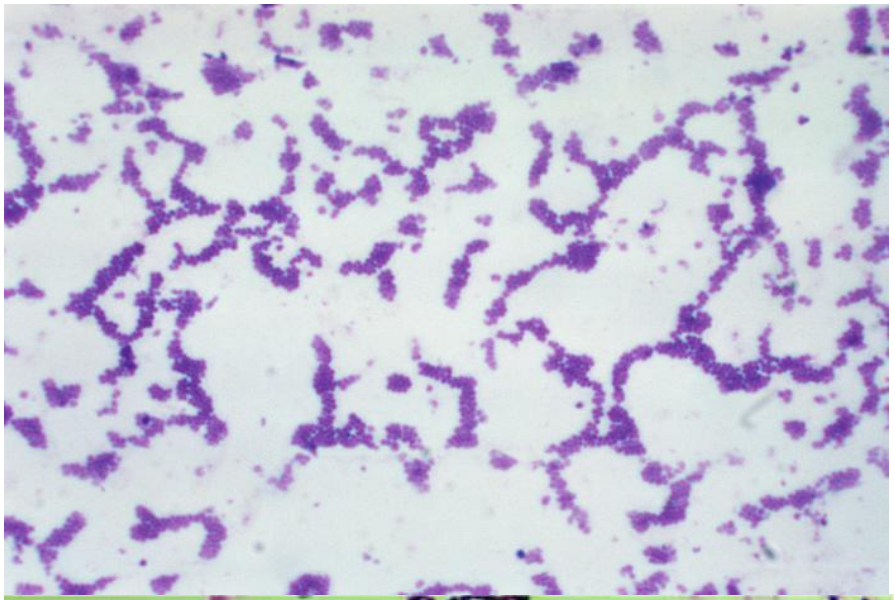

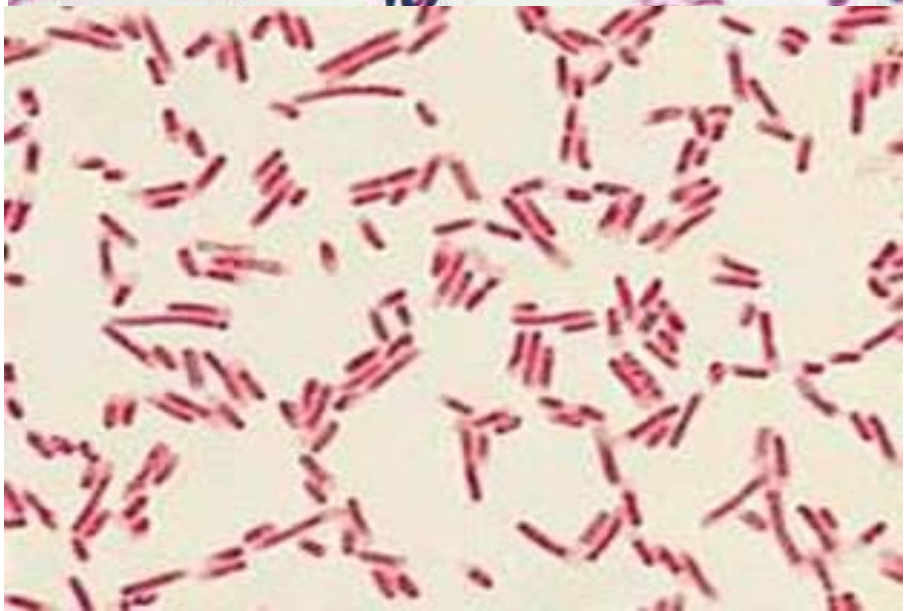

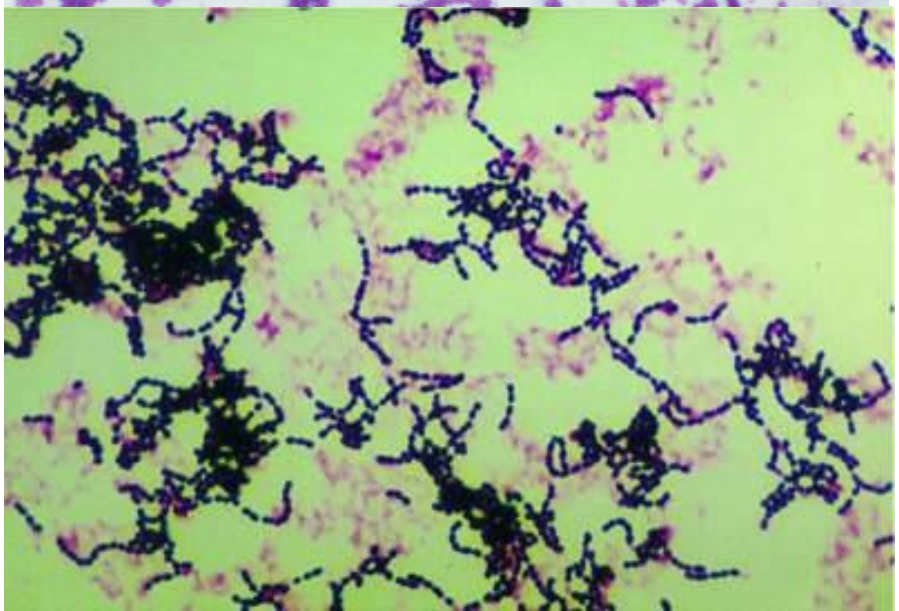

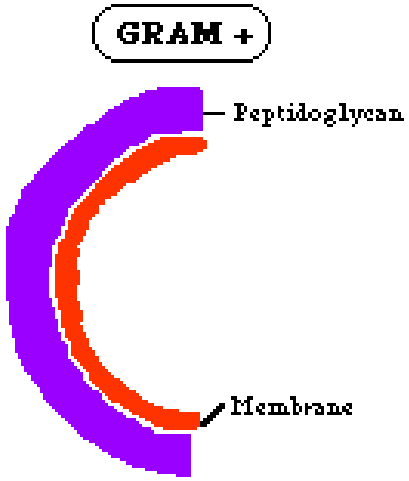
GRAM +
Peptidoglycan
Membrane

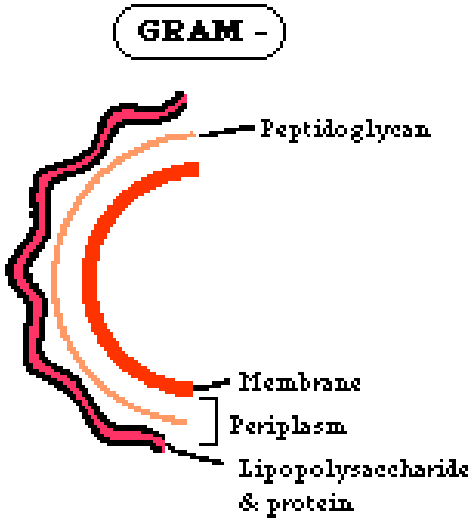
GRAM -
Peptidoglycan
Membrane
Periplasm
Lipopolysaccharide
& protein

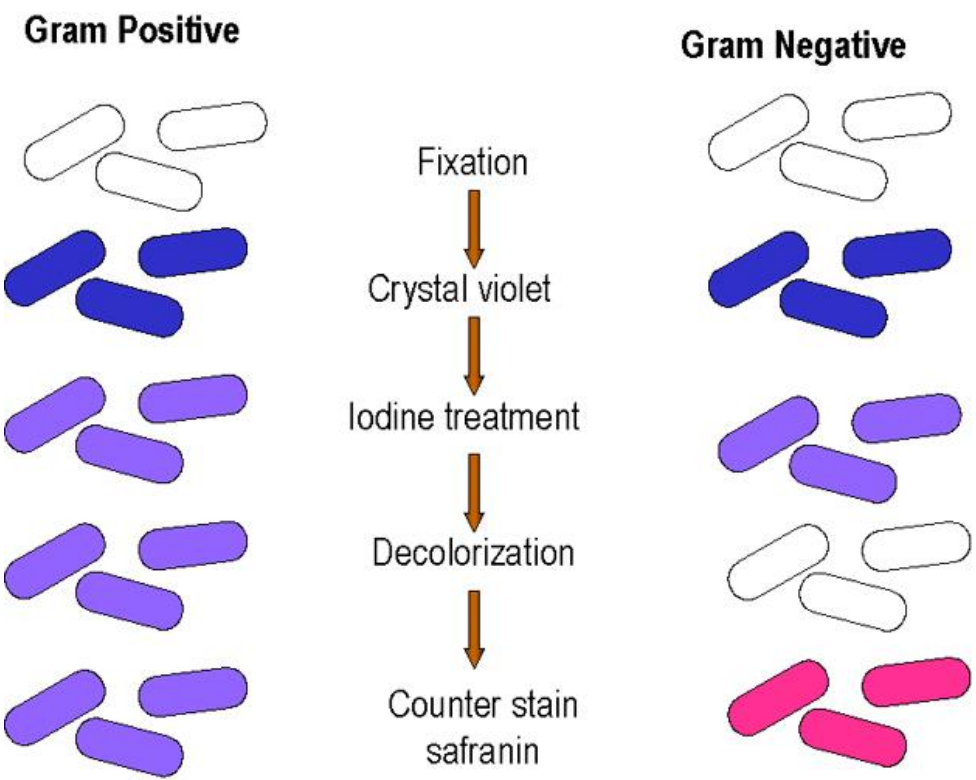
Gram Positive
Gram Negative
Fixation
Crystal violet
Iodine treatment
Decolorization
Counter stain
safranin

II. Histochemical methods

- Помогают установить локализацию определенных химических веществ и продуктов их метаболизма в тканях и клетках
- Frozen sections

Histochemical methods

- Vitamins
- Fat
- Nucleic acids
- Carbohydrates (glycogen)
- Proteins (amyloid, enzymes)

1. Au salt impregnation

- Vitamin A

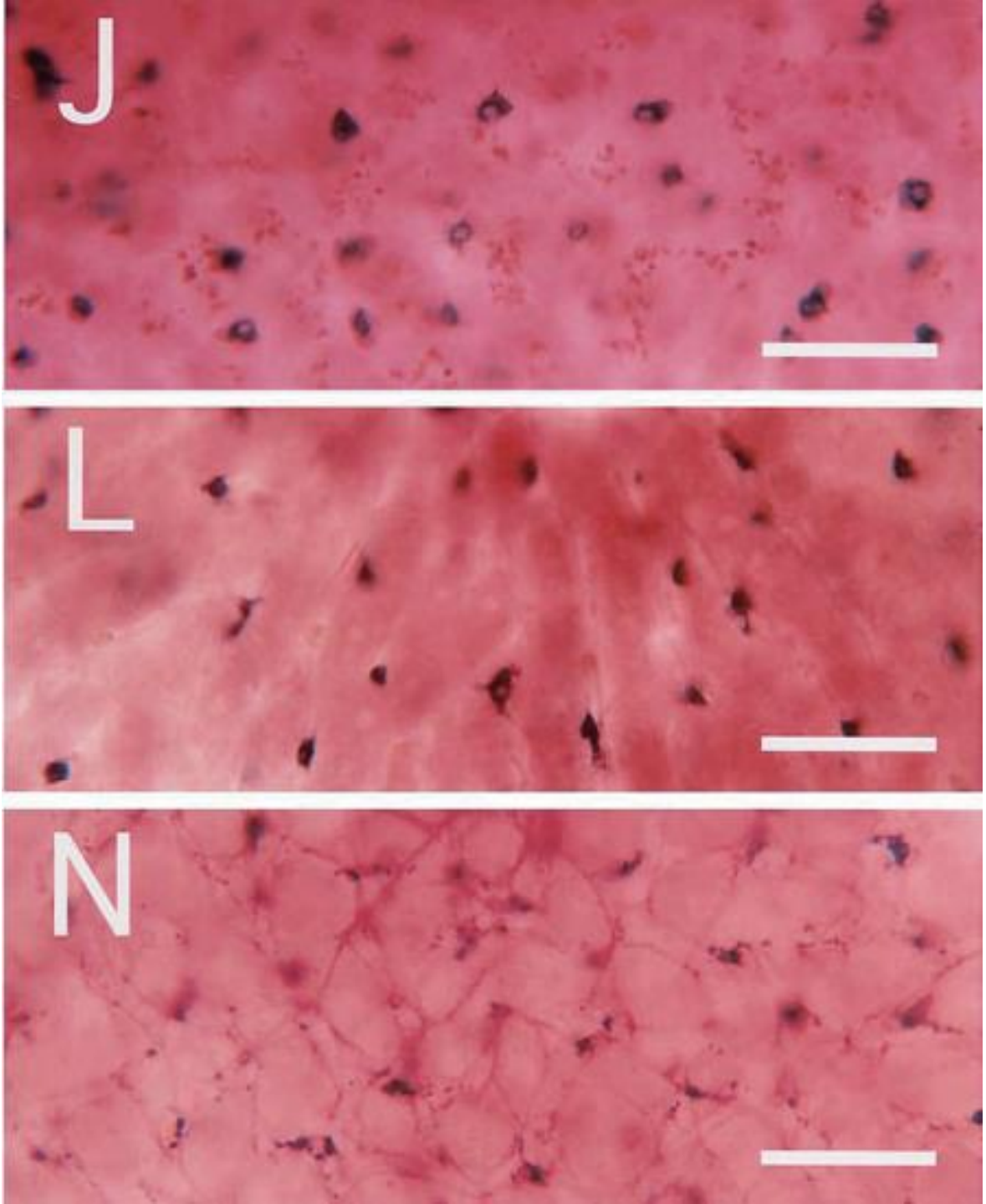
J
L
N

Neutral fat stain

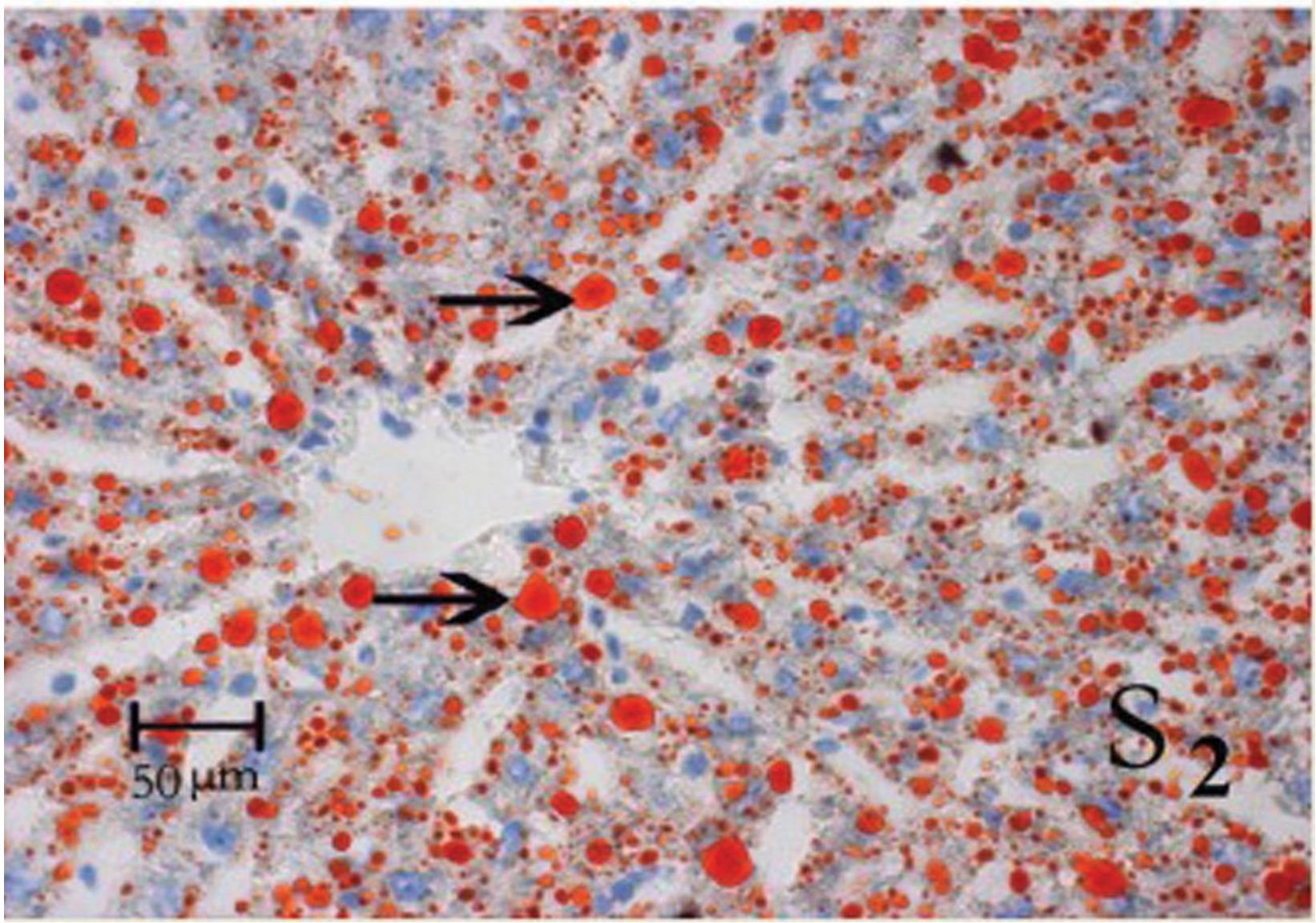

Feulgen stain (nucleic acid)

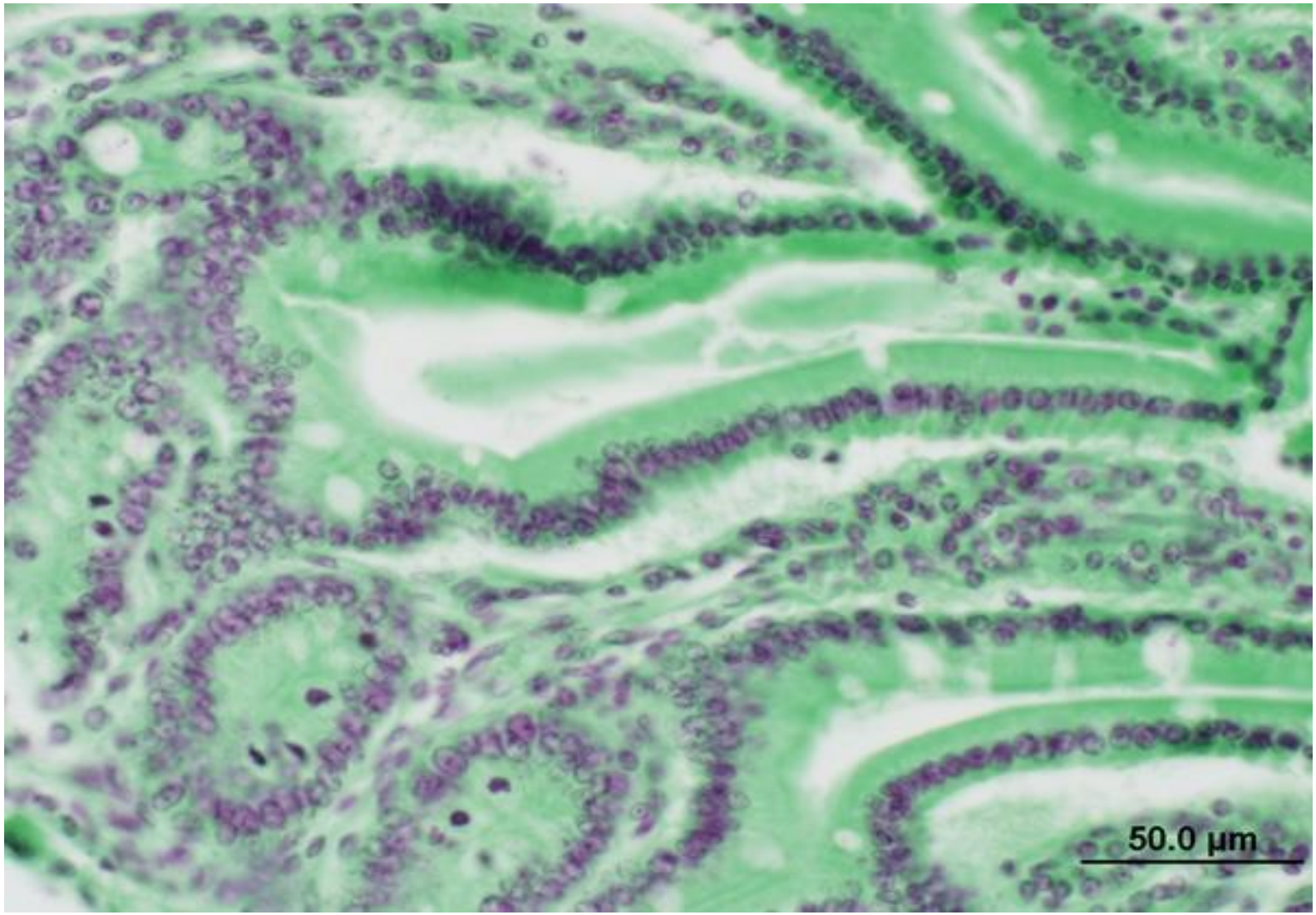

5. Glycogen staining

1. Реакция ШИК (PAS)

- H_5IO_6
- Реактив Шиффа
- Гемалаун Майера

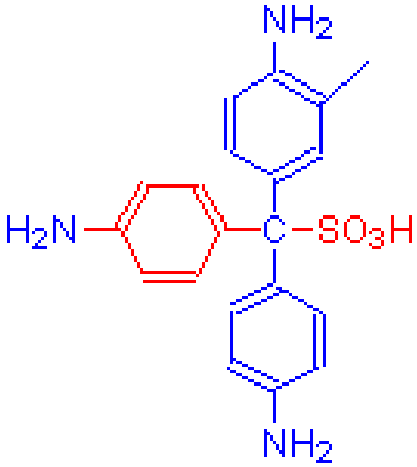

Фуксинсернистая кислота - реактив Шиффа

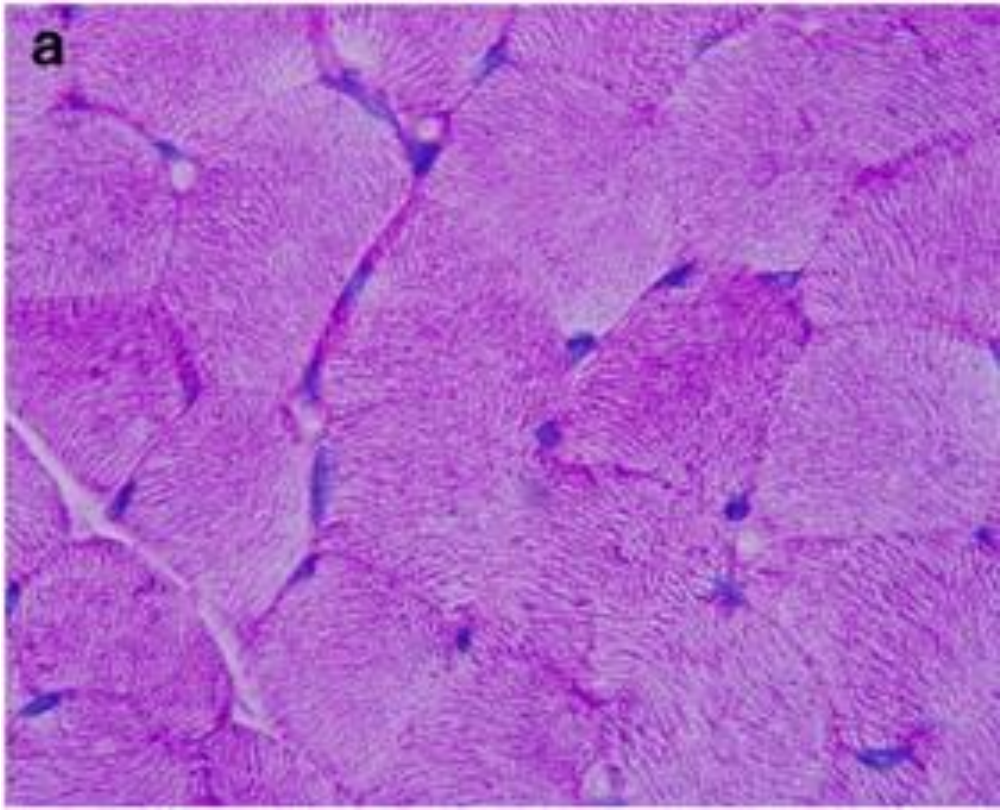

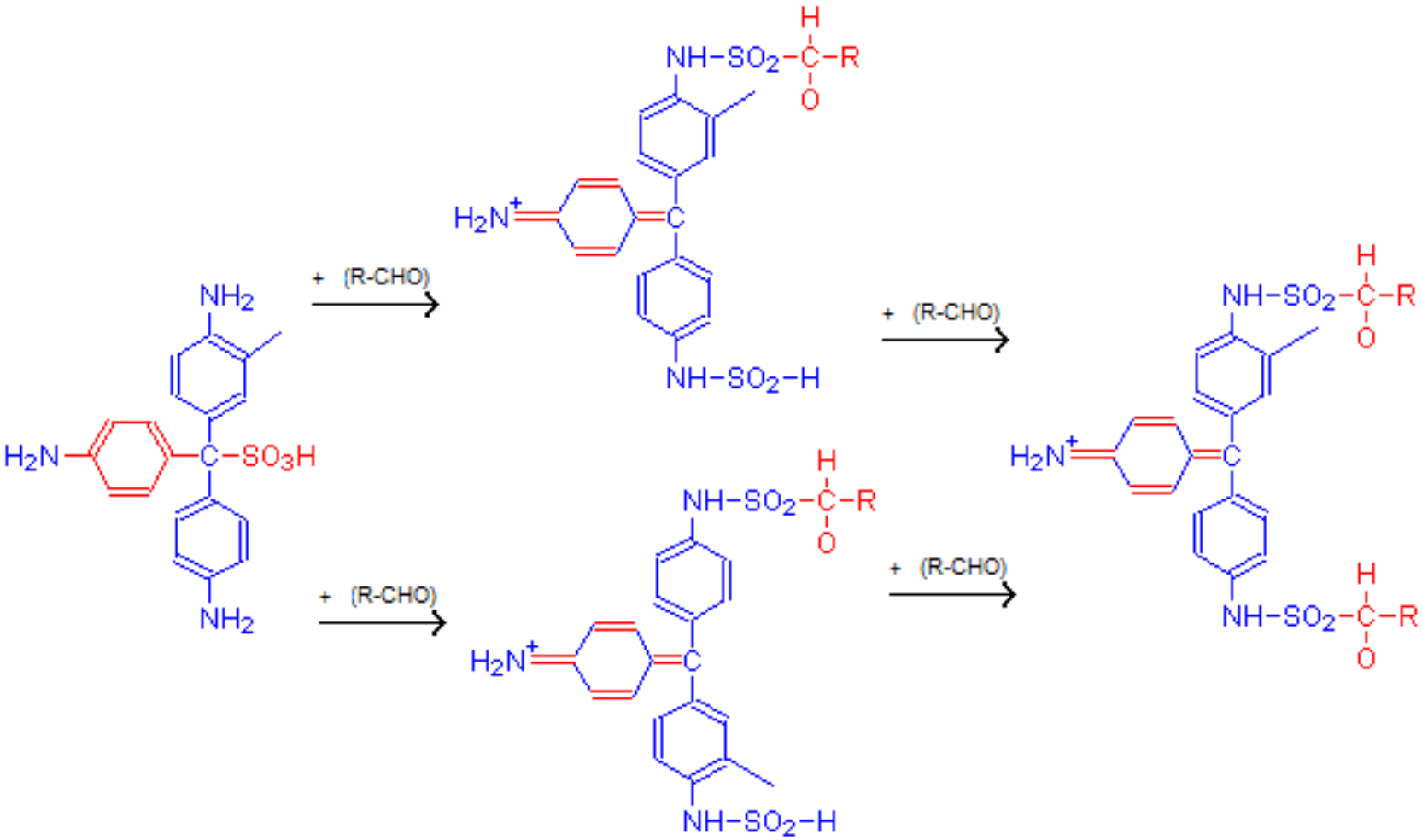
NH2
H2N
C
SO3H
NH2
+ (R-CHO)
NH-SO2-C-R
H
O
H2N+
C
NH-SO2-H
+ (R-CHO)
NH-SO2-C-R
H
O
H2N+
C
NH-SO2-H
+ (R-CHO)
NH-SO2-C-R
H
O
H2N+
C
NH-SO2-C-R
H
O

PAS

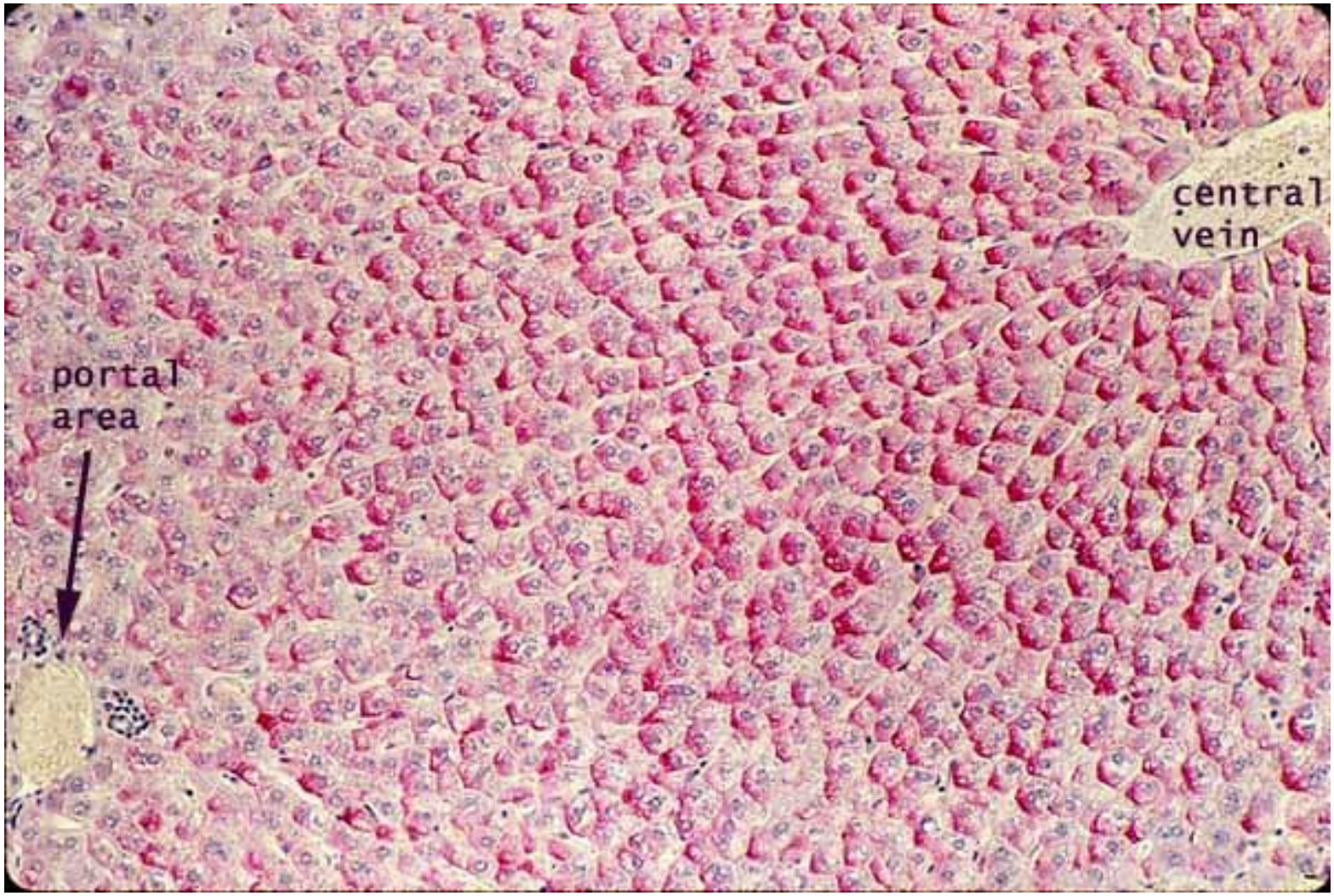

Glycogen staining

2. Метод Беста

- Кармин
- Гематоксилин

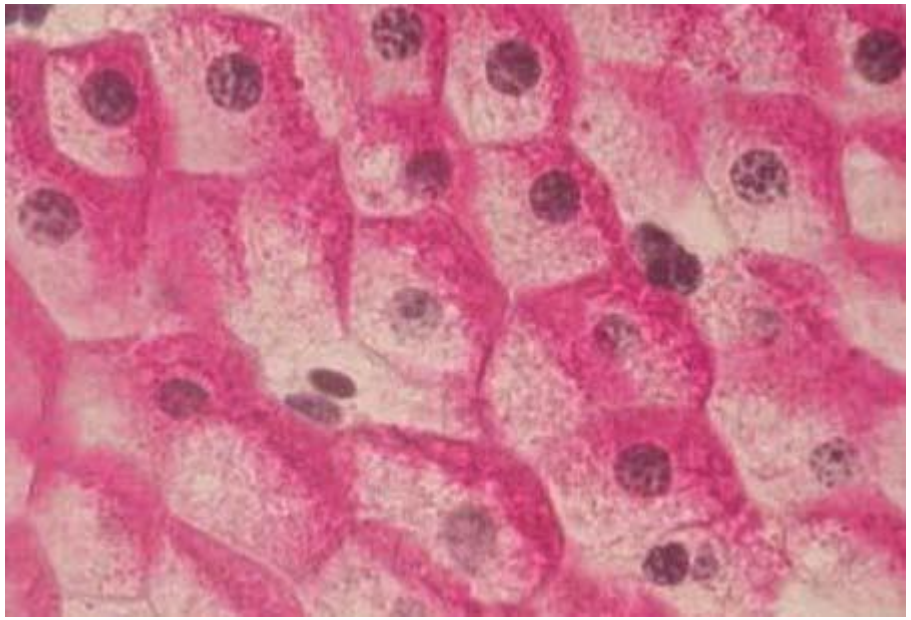

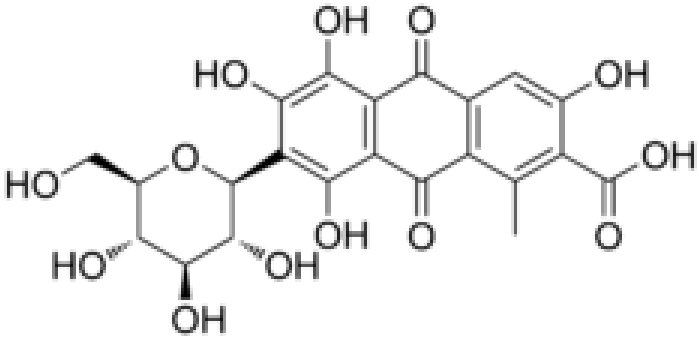

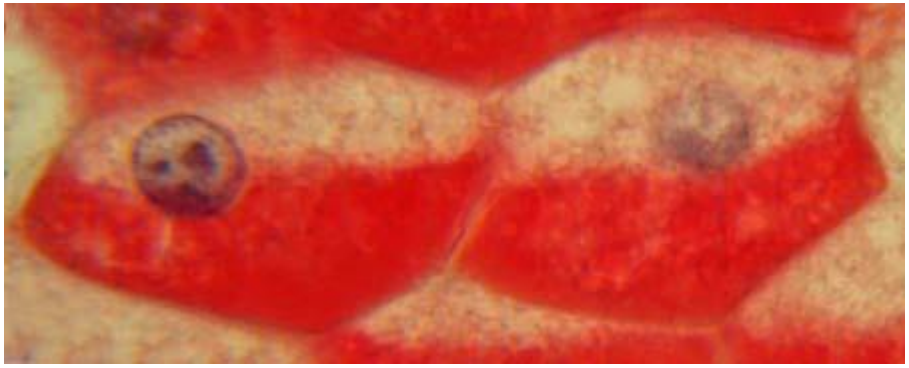

Alkaline phosphatase

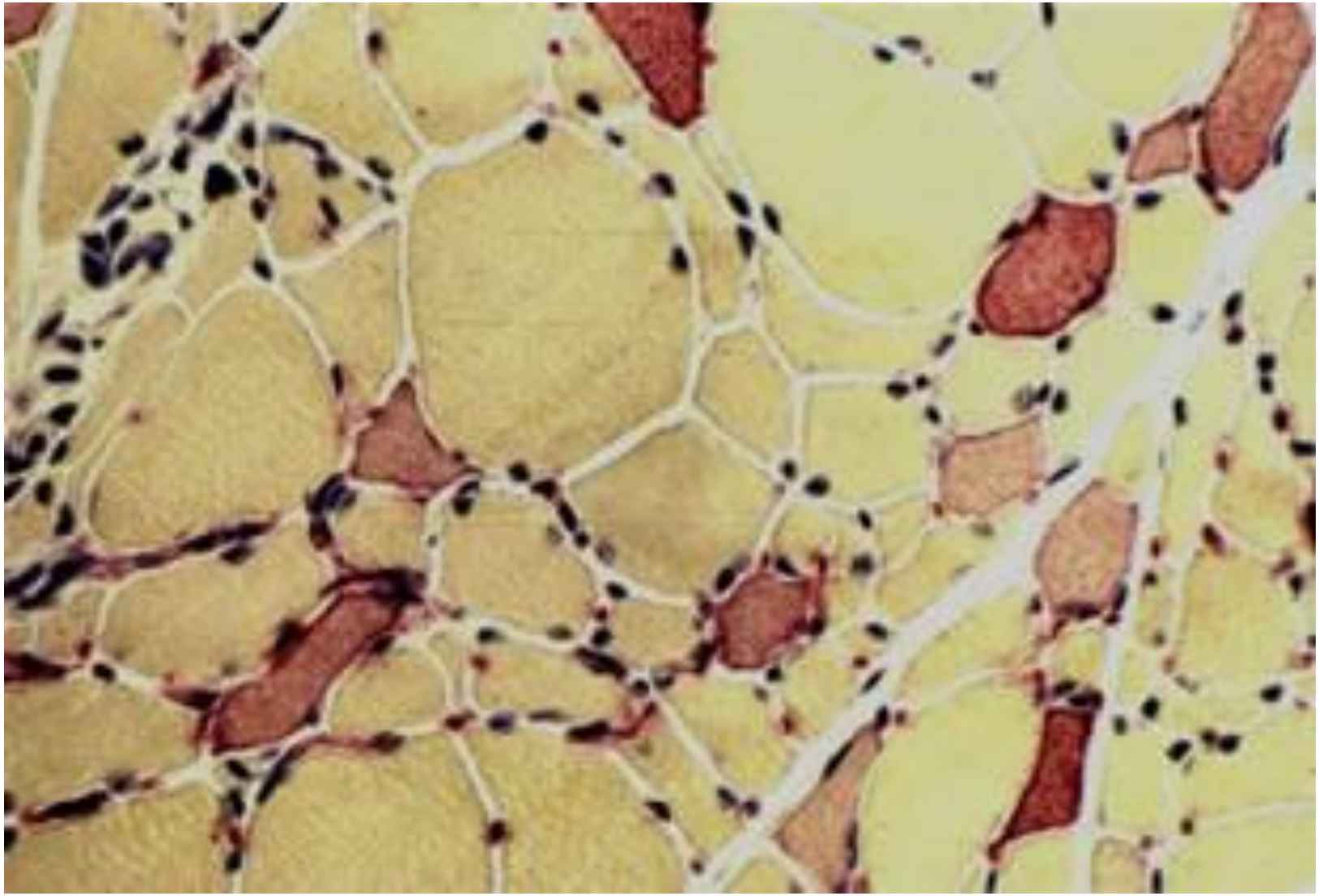

Succinate dehydrogenase

- Катализирует обратимое окисление сукцината до фумарата (кофермент - FAD)
- Является маркёром митохондрий
- Может применяться для дифференцирования «медленных» и «быстрых» мышечных волокон

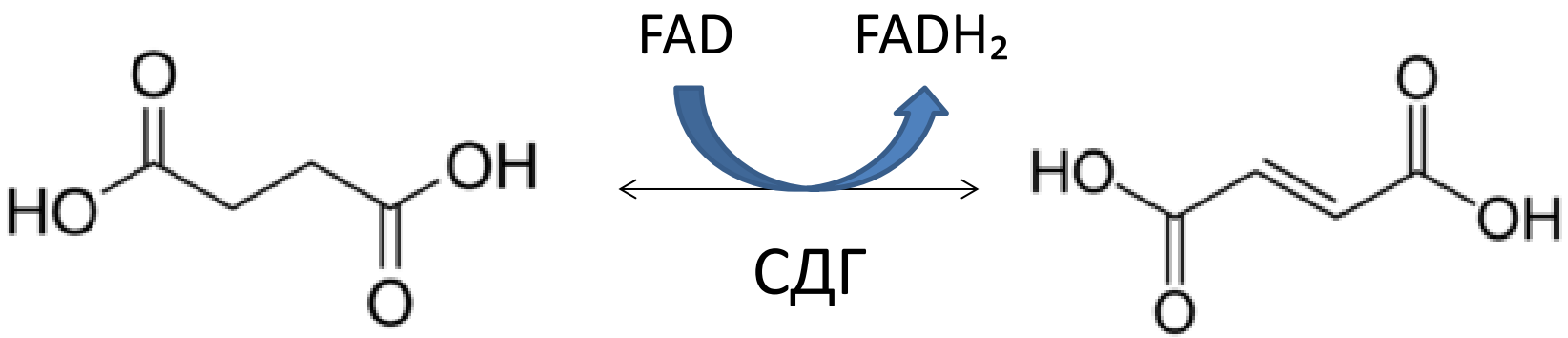

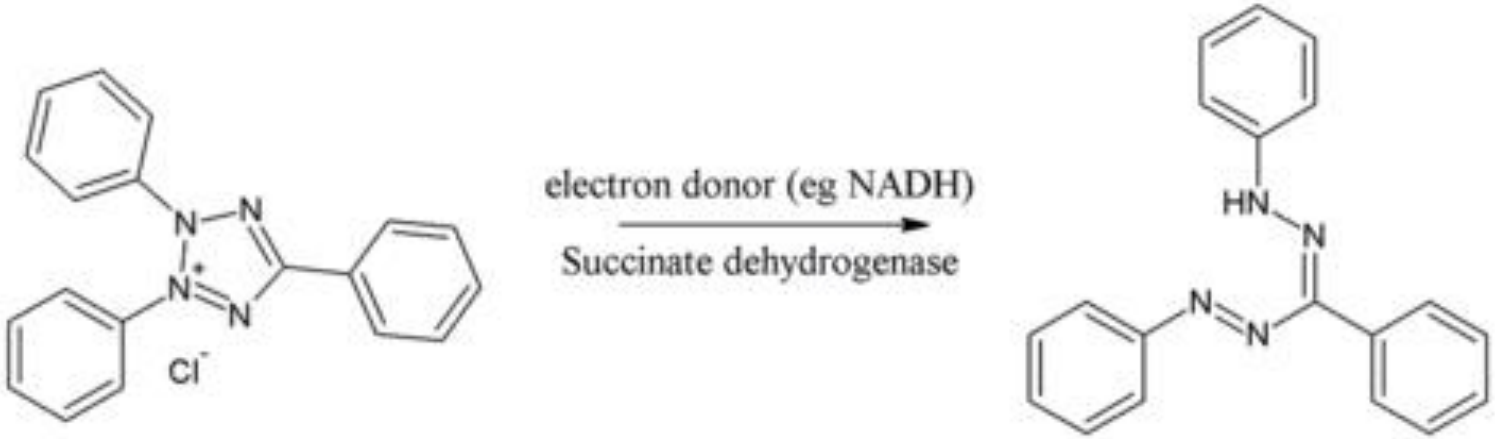
N
N
N
N
Cl⁻
electron donor (eg NADH)
Succinate dehydrogenase
HN
N
N
N

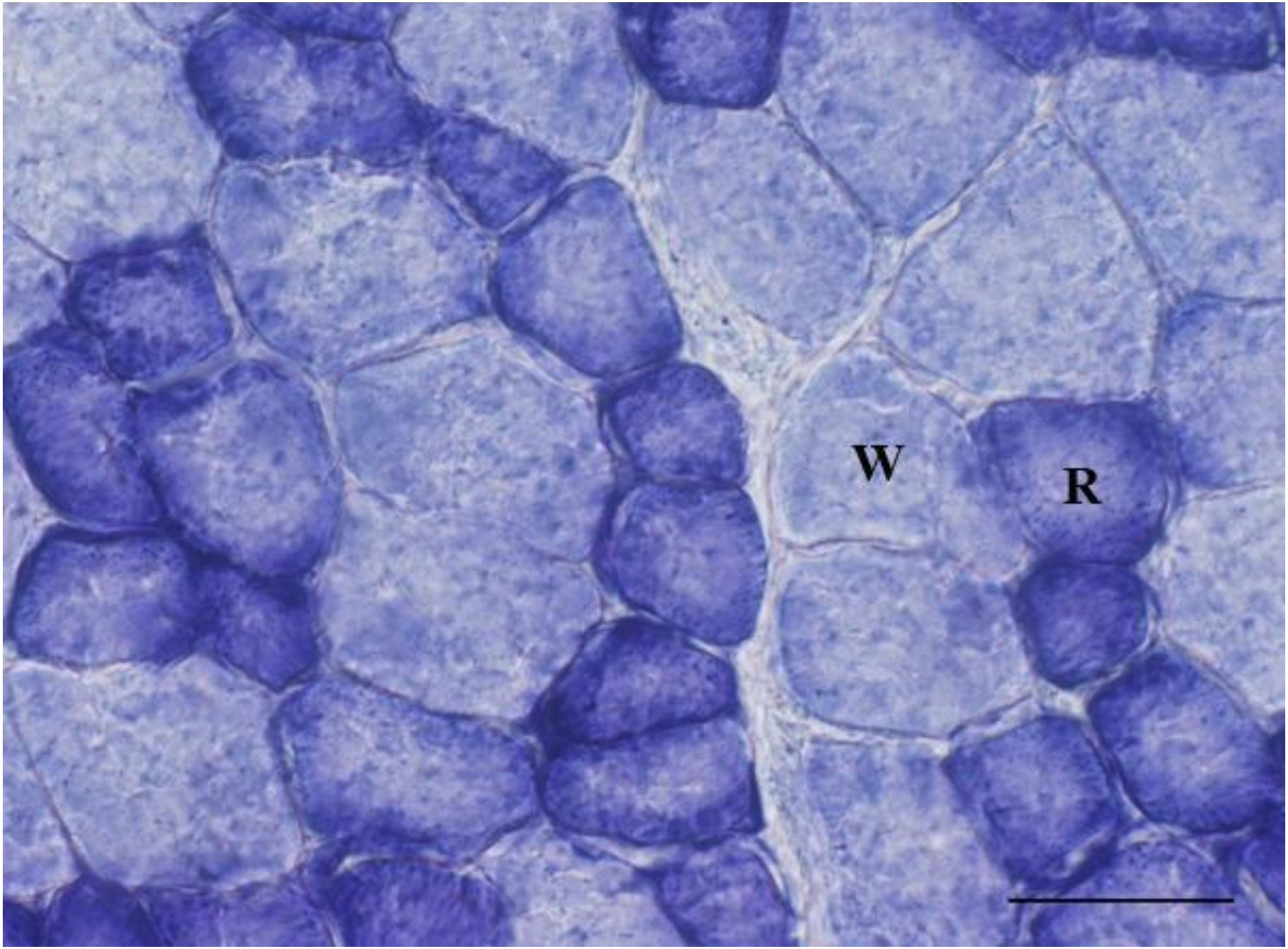
W
R

(ST)
(FT)
20.0 µm

Lactate dehydrogenase

- Катализирует обратимое превращение пирувата в лактат (кофермент - NAD)
- Локализация – в сердце, печени, мышцах

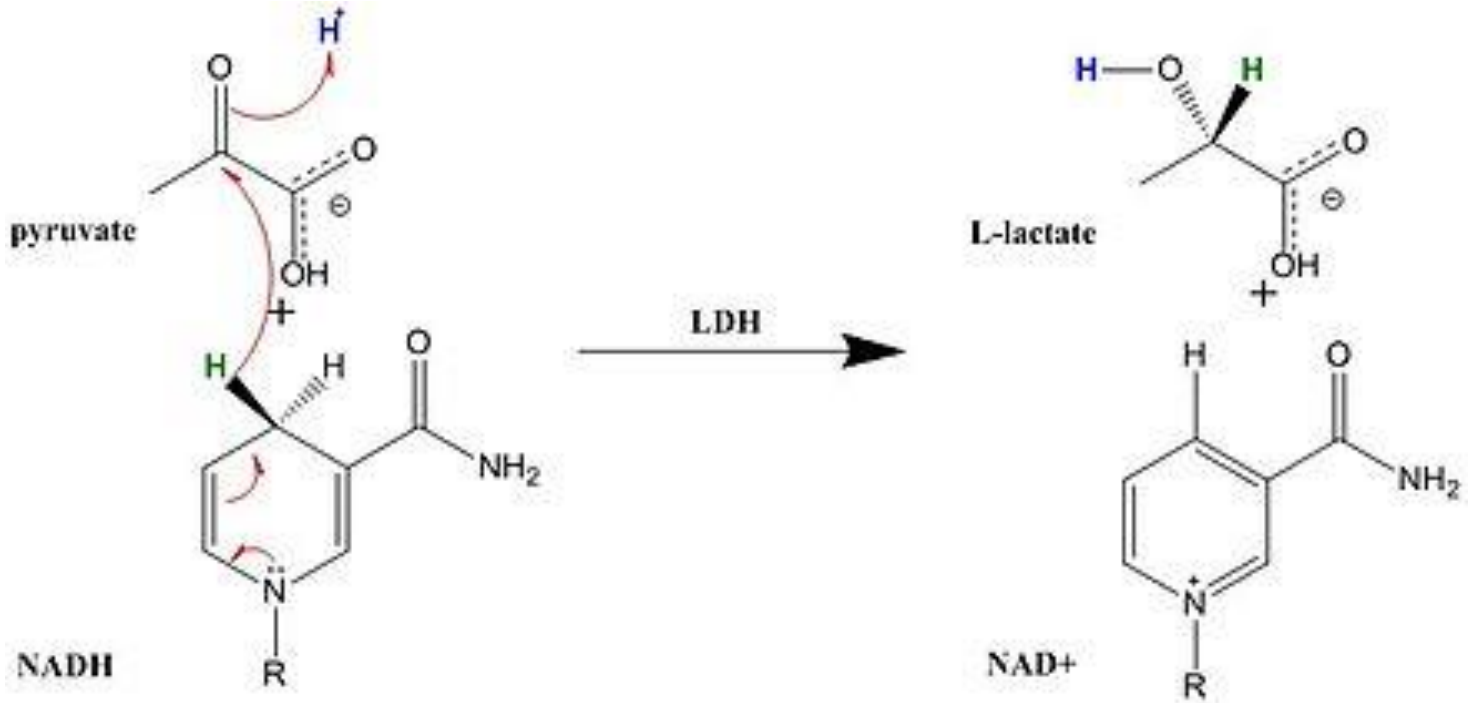

Lactate dehydrogenase

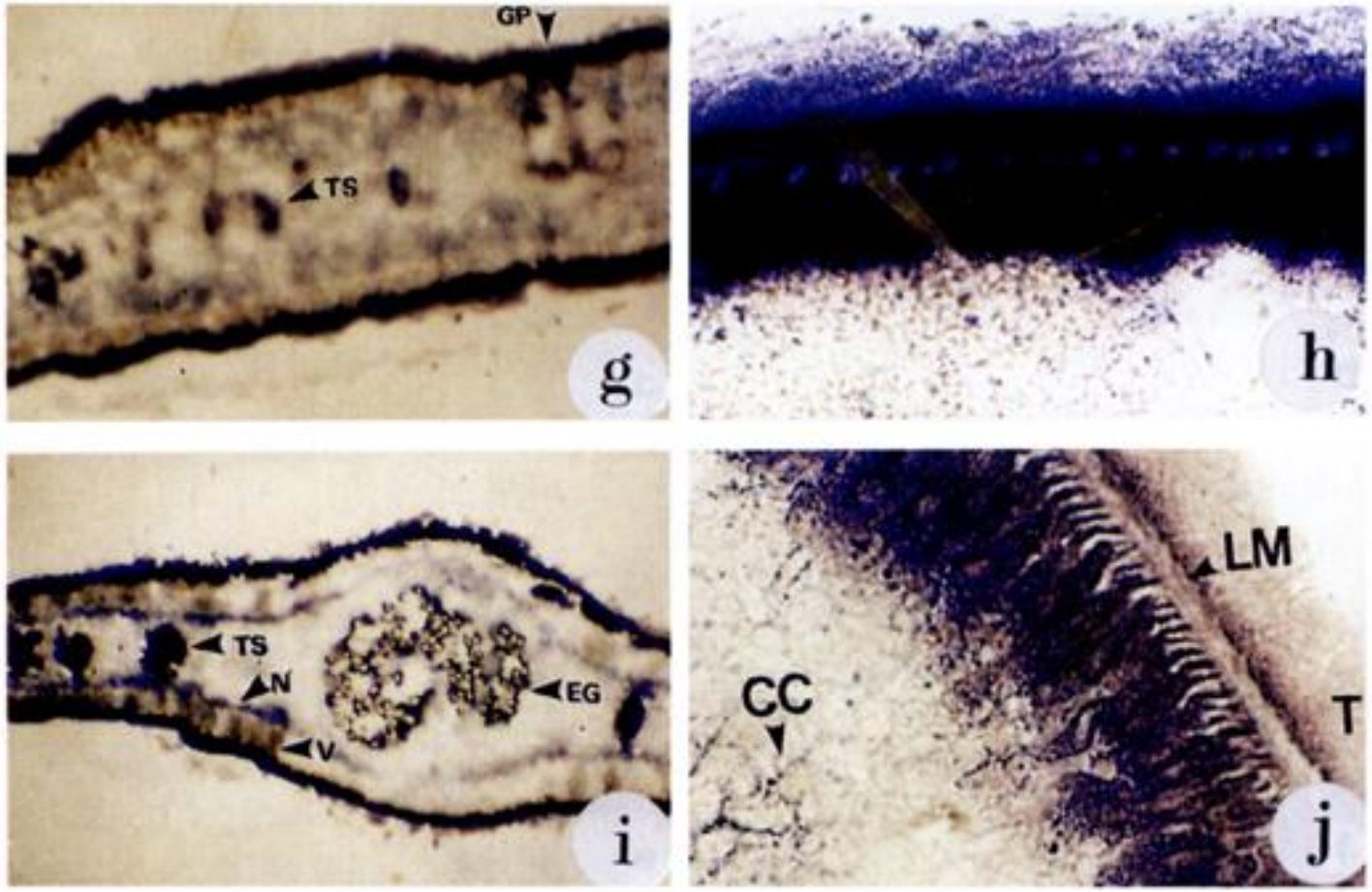

Peroxidase

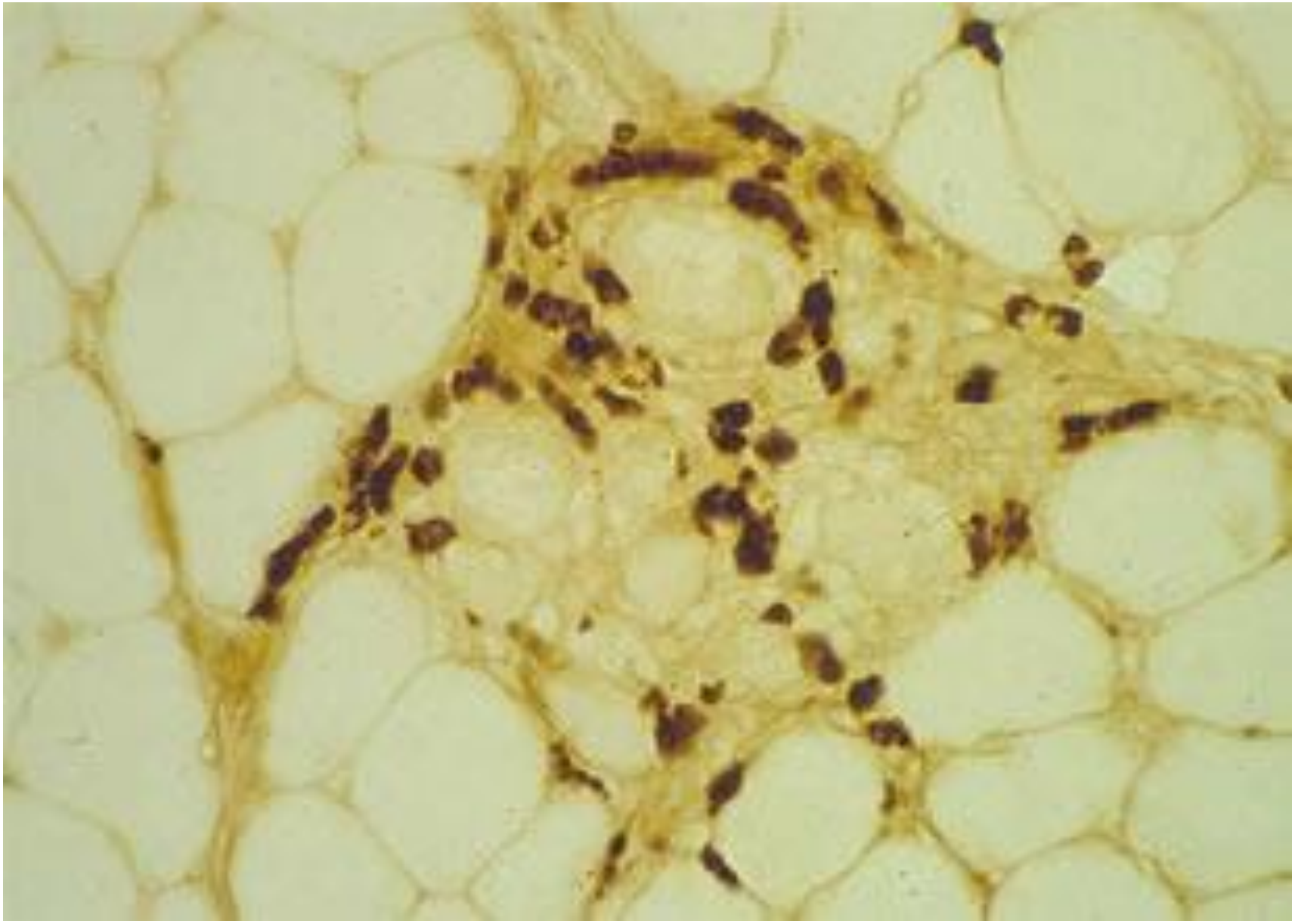

Stainers

Coverslip types

❖ Rectangle

- 18x18
- 24x24
- 24x50

❖ Round



*Thickness – 0,13-0,16 µm

Dehydration, mounting

- Dehydrate using xylene and ethanol
- Mounting into aqueos embedding media

Mounting media

- Non-aqueos
- Aqueos

Mounting

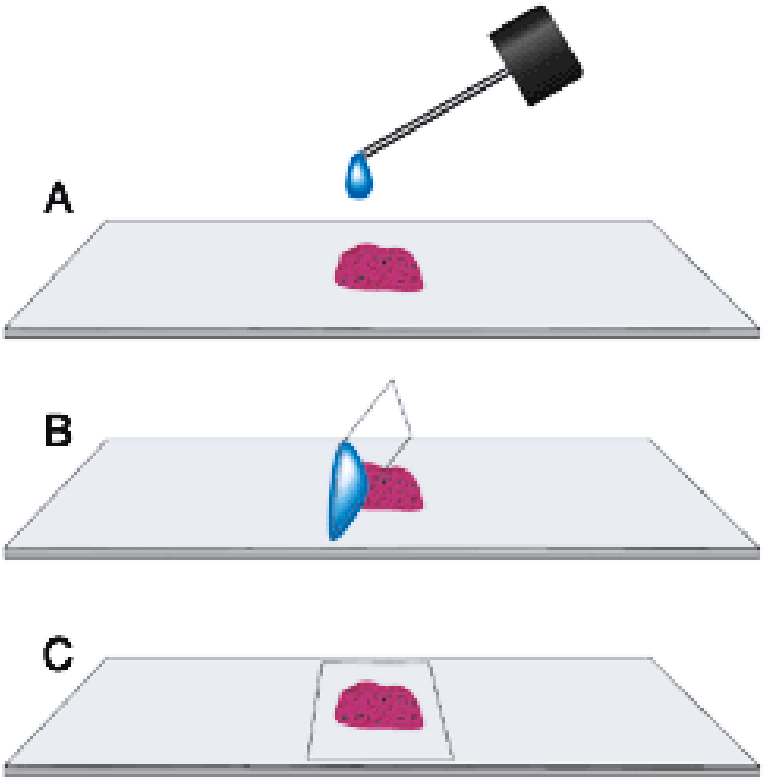

Coversippers

The end

6. Gram staining

- Применяется для определения принадлежности микроорганизмов по Граму
- Кристаллический фиолетовый → раствор Люголя → спирт → фуксин
- Результат: грибы и грамположительные бактерии окрашиваются в фиолетовый, грамотрицательные – в красный цвета

Пероксидаза

- Осуществляет разложение пероксидов
- Относительно высокая концентрация в печени, лейкоцитах, мышцах, почках, слизистой тонкой кишки

$$H_2O_2 \rightarrow H_2O + O^0 + 2e^-$$

Характерные ошибки

- Нельзя давать срезам высохнуть, их необходимо постоянно держать в растворе
- Следует протирать обе поверхности стёкол марлей перед внесением их из одной среды в другую

• Обеспечение полной депарафинизации

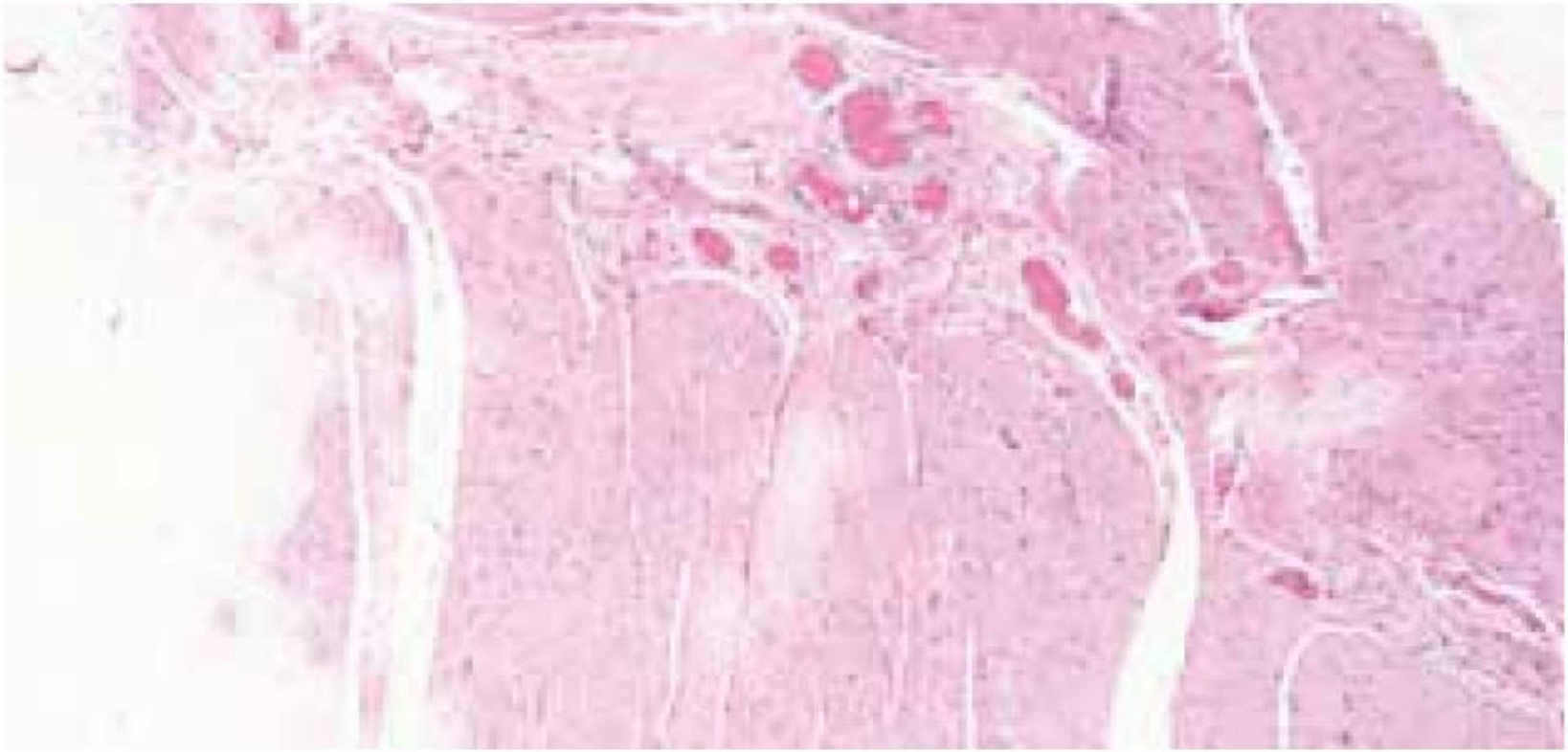

На данном микропрепарате, окрашенным H&E, в левой части обнаруживается обширная неокрашенная область, а также несколько небольших слабо окрашенных участков в центре . Это является результатом недостаточного депарафинирования срезов перед окрашиванием.

•Обеспечение полной регидратации

Фокус неравномерной окраски плоского эпителия, появление которой вызвано остатками ксилола и следами парафина в этой области во время обработки гематоксилином.

2. Выявление нейтральных жиров по Чиффеле и Путту

- Применяется для определения жировой эмболии или жировой дистрофии
- Судан IV (растворяют в ПГ при 100°С)→ 85%-ный ПГ (дифференцировка) → dH_2O → квасцовый гематоксилин → заключение в глицерин-желатин
- <u>Результат</u>: жиры окрашиваются в оранжево-красный цвет, ядра синие

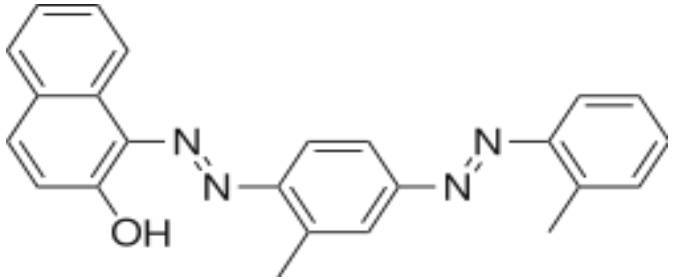

Окраска на гликоген (по Мак-Манусу)

- Депарафинизация регидратация
- Просушить срезы (аккуратно)
- Раствор йодной кислоты – 7 мин
- Промыть в дист. воде
- Реактив Шиффа – 20 мин.
- Проточная вода – 10 мин
- Гематоксилин Майера – 30 сек
- Дегидратация, просветление, заключение

Характеристики сред

- Коэффициент преломления света
- Однородность

4. Реакция Фёльгена на НК

- Применяется при исследовании хромосом и количественной оценки ДНК
- Соляная кислота (60°C) → реактив Шиффа → сернистая вода → световой зелёный
- Результат: хроматин становится красным или фиолетовым, а цитоплазма – зелёной.

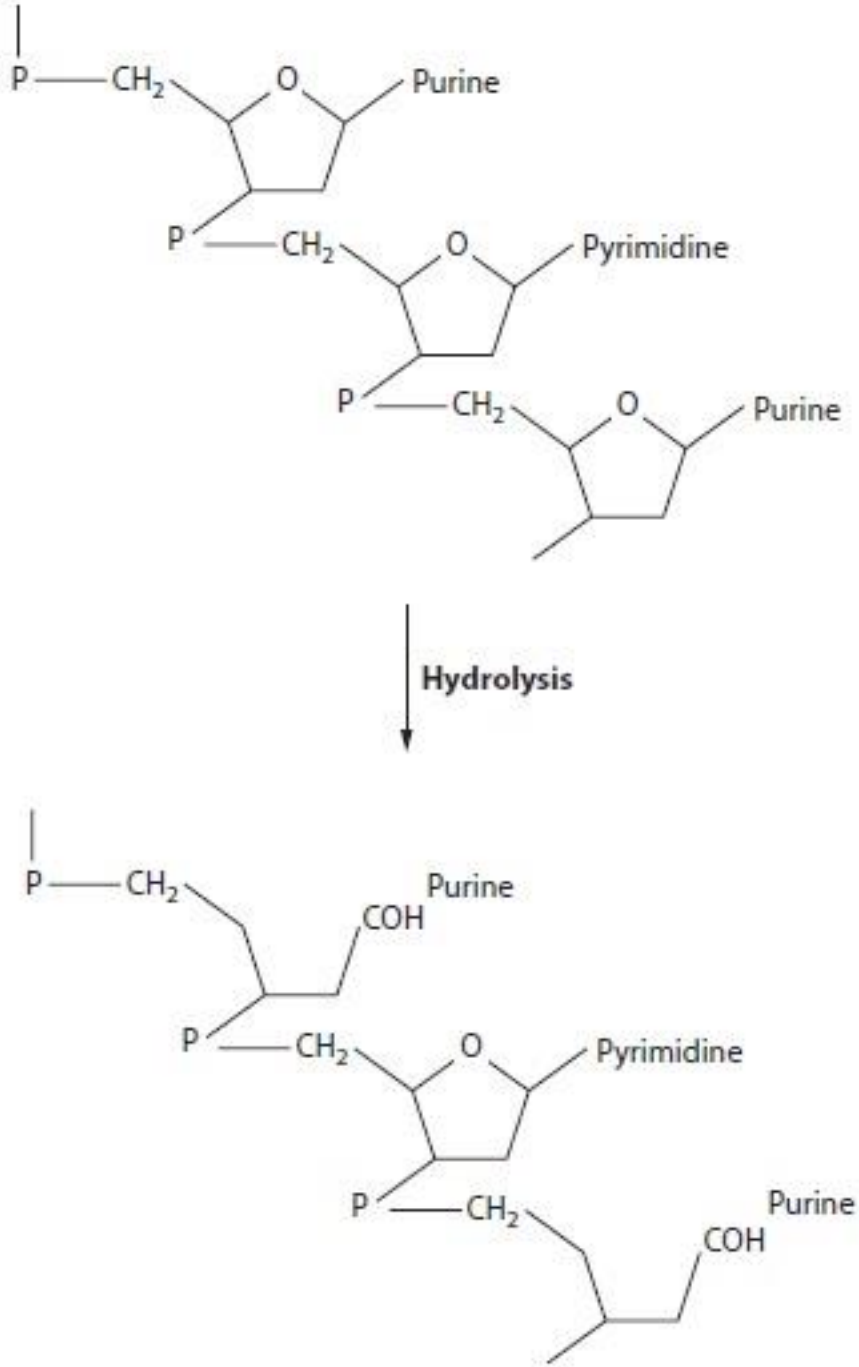
P
CH2
O
Purine
P
CH2
O
Pyrimidine
P
CH2
O
Purine
Hydrolysis
P
CH2
COH
Purine
P
CH2
O
Pyrimidine
P
CH2
COH
Purine

Щелочная фосфатаза

- Отщепляет фосфат от многих типов молекул
- Локализация: кишка, почки, печень, эндотелий
- Методы обнаружения:

1. Реакция осаждения с ионами металлов
2. Одновременное или последовательное азосочетание

Mistakes

- Air bulbs
- Использование густой глицерин-желатины
- Недостаточная дегидратация препаратов
- Высыхание препаратов
- Использование сред
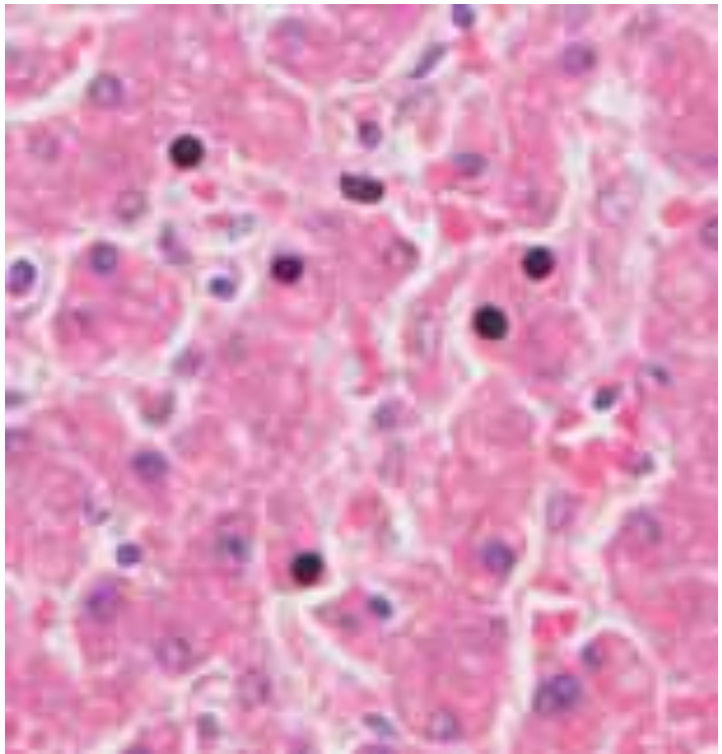
низкого качества