

Топография шеи

Верхняя граница:

- наружный затылочный выступ
- верхняя выйная линия
- вершина сосцевидного отростка височной кости
- ветвь и основание тела нижней челюсти.

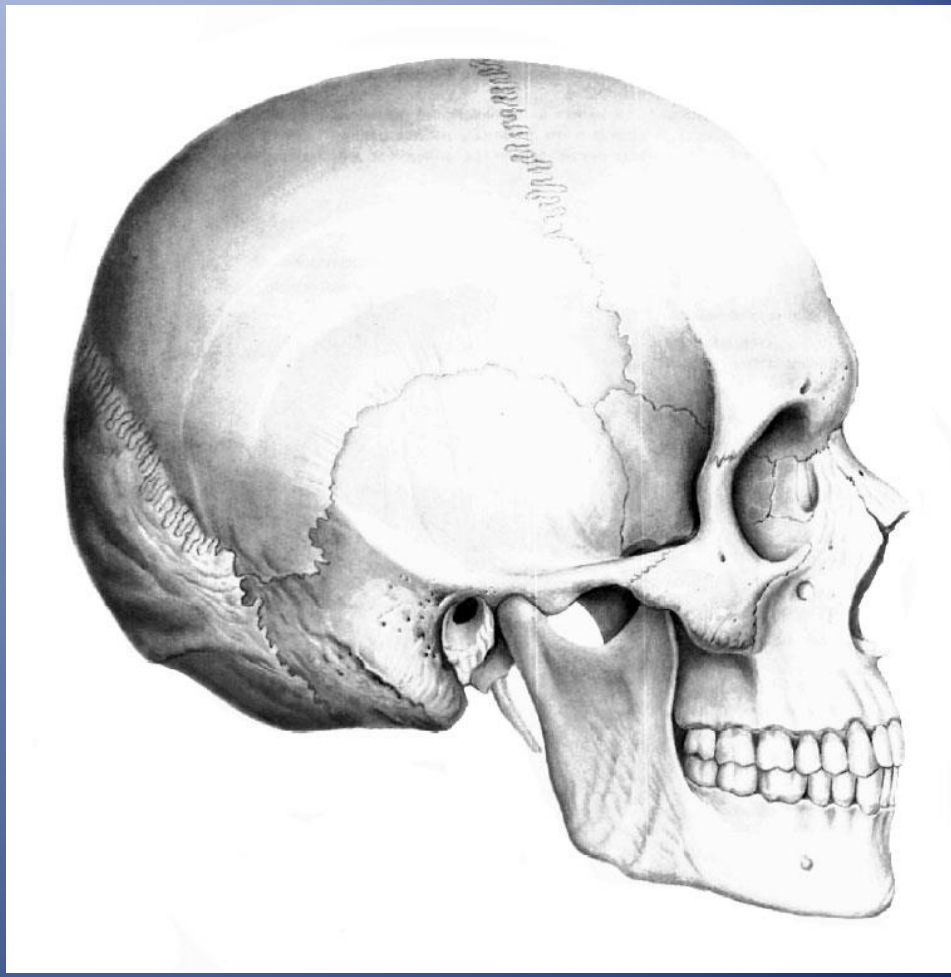

Нижняя граница:

линия, проходящая по ключицам и яремной вырезке грудины

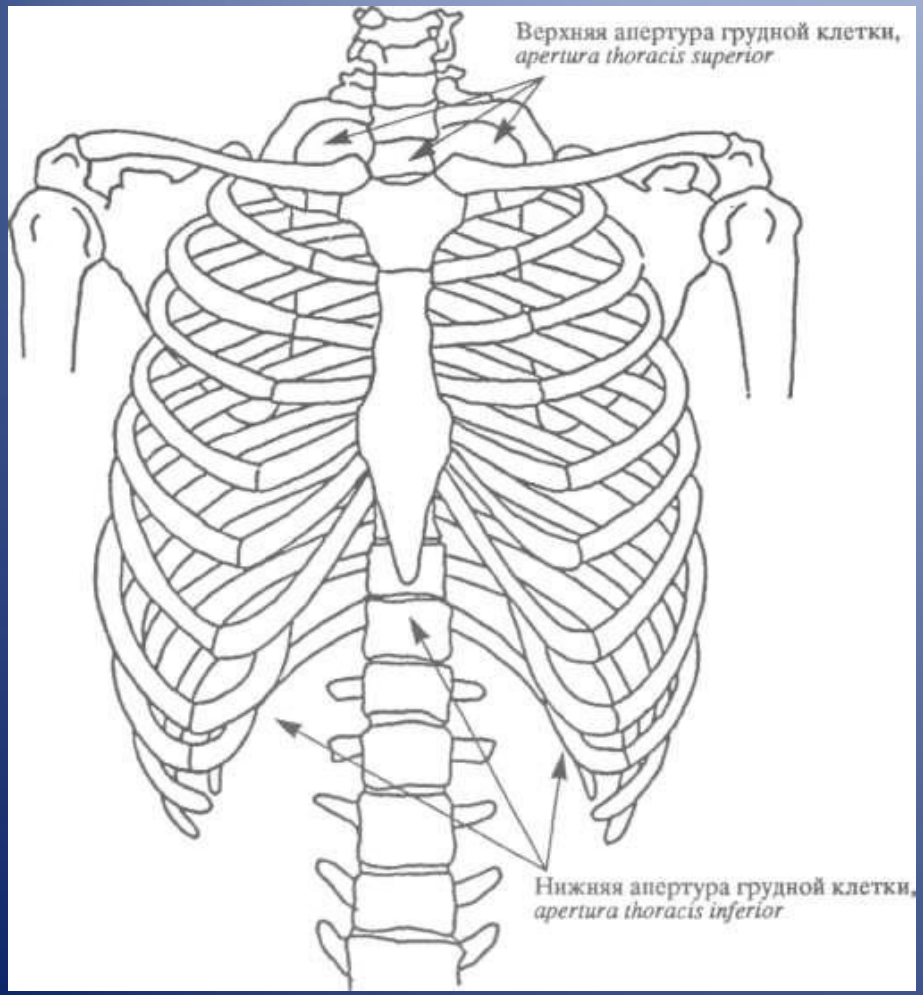

линия, соединяющая акромиальные концы ключиц с остистым отростком VII шейного позвонка

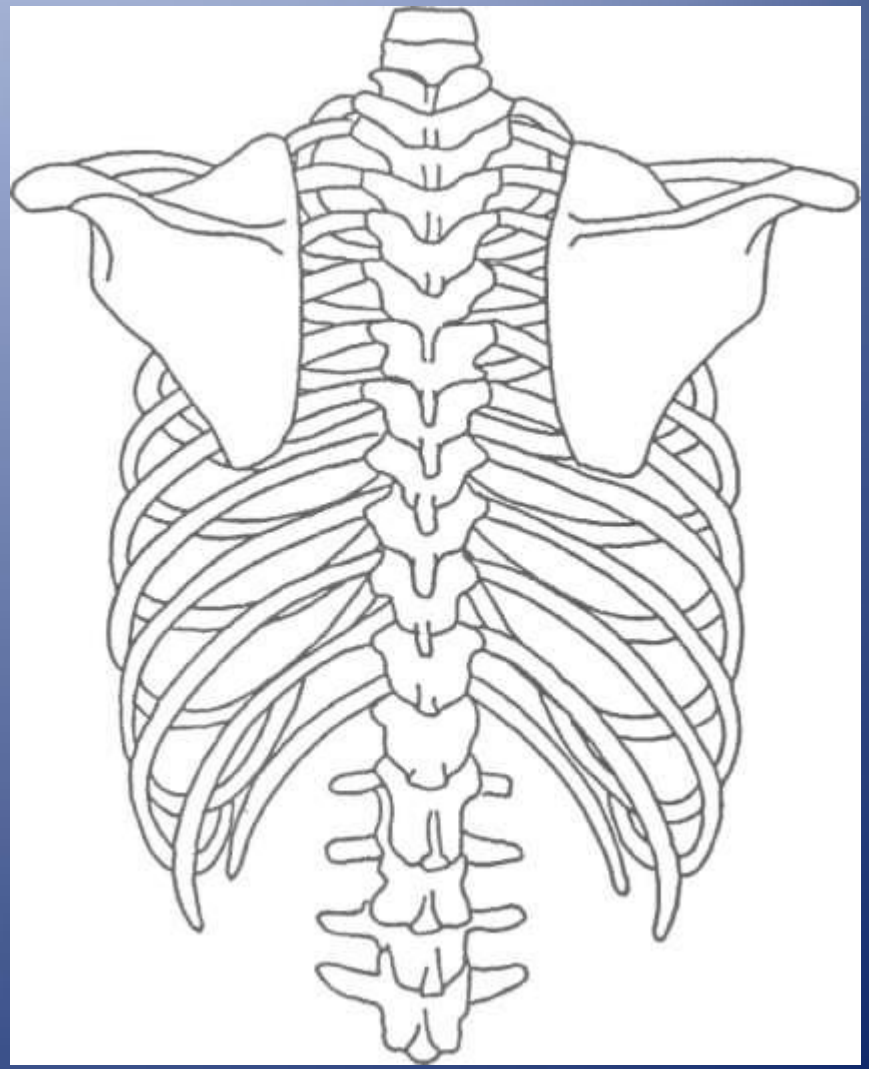

области

- задняя область шеи
- передняя область шеи
- боковая область шеи
- грудинно-ключично-сосцевидная область шеи

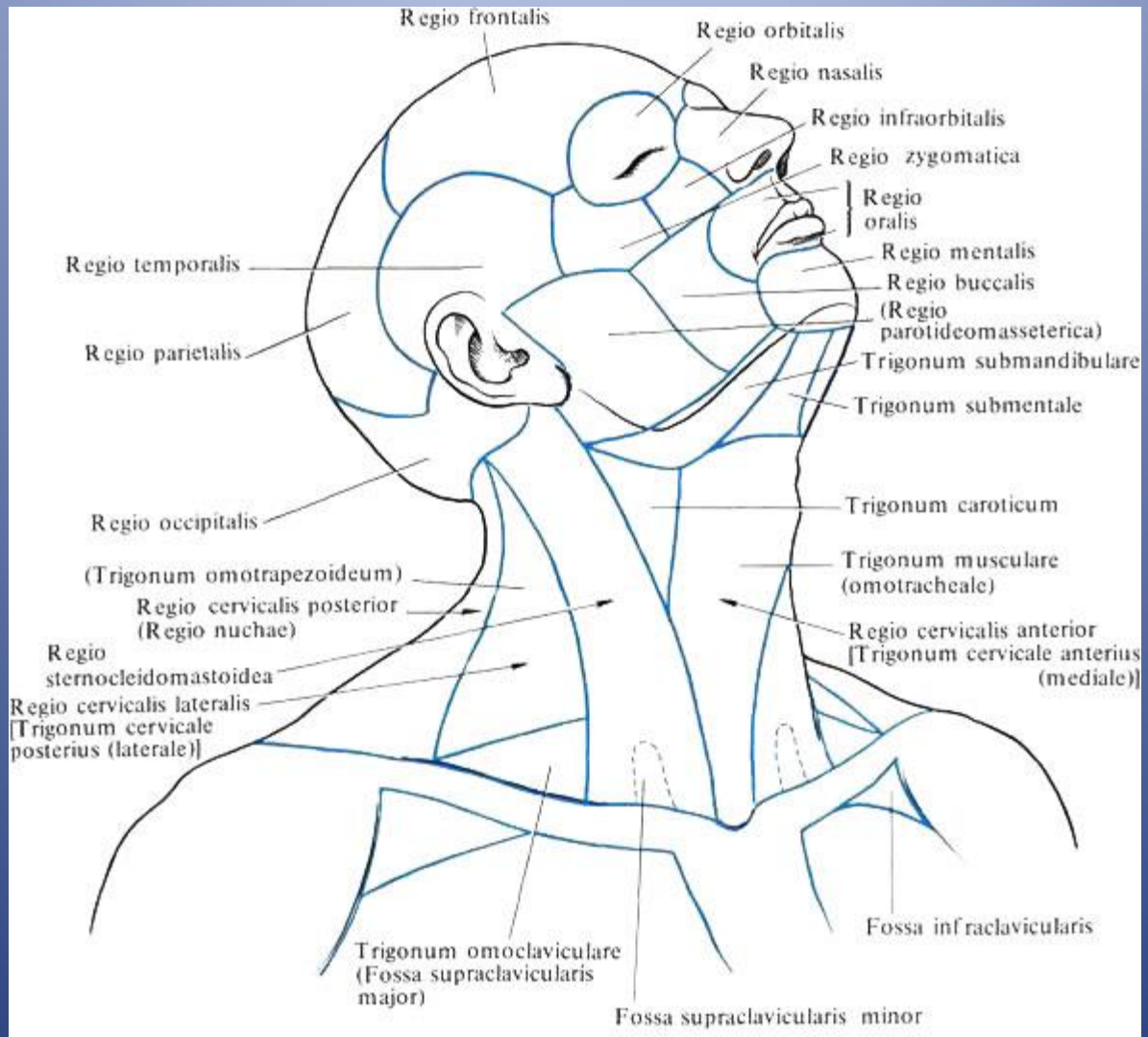

327. Области головы и шеи.

Треугольники шеи

передняя область шеи

- Лопаточно-подъязычный или сонный
- Лопаточно-трахеальный
- Поднижнечелюстной
- Пирогова

боковая область шеи

- Лопаточно-ключичный
- Лопаточно-трапецивидный

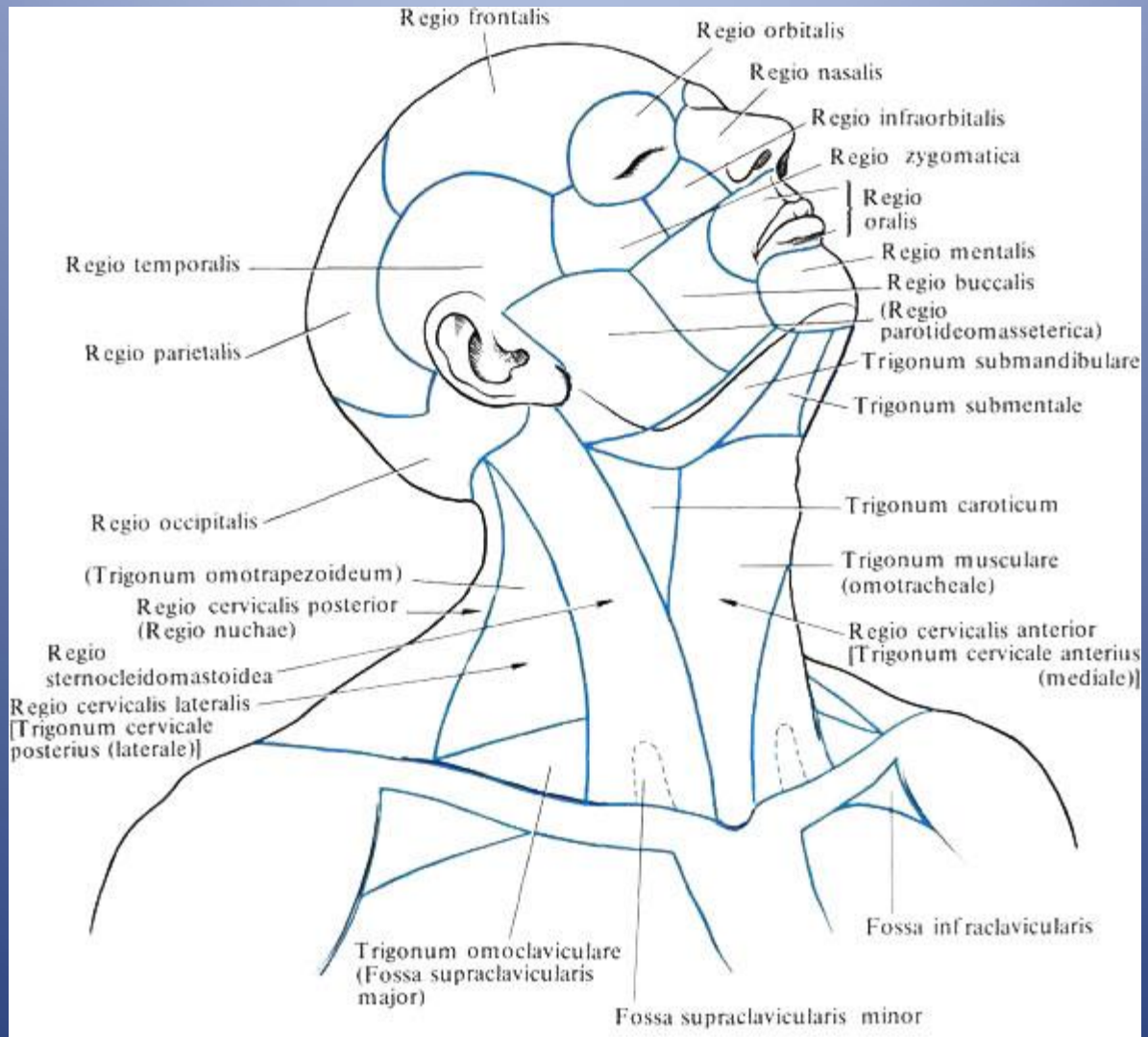

327. Области головы и шеи.

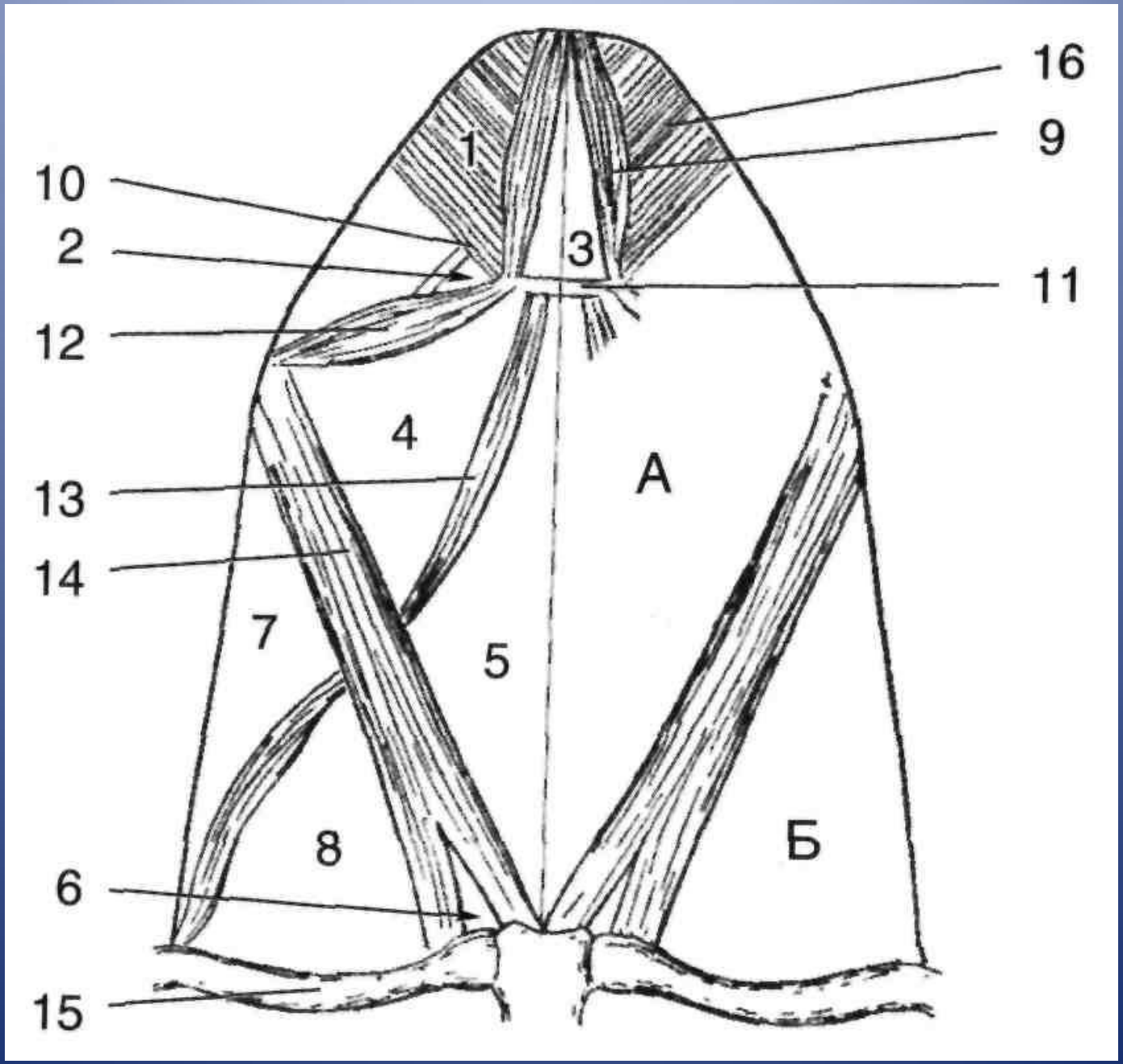
16
9
10
1
2
3
11
12
4
A
13
14
7
5
8
Б
6
15

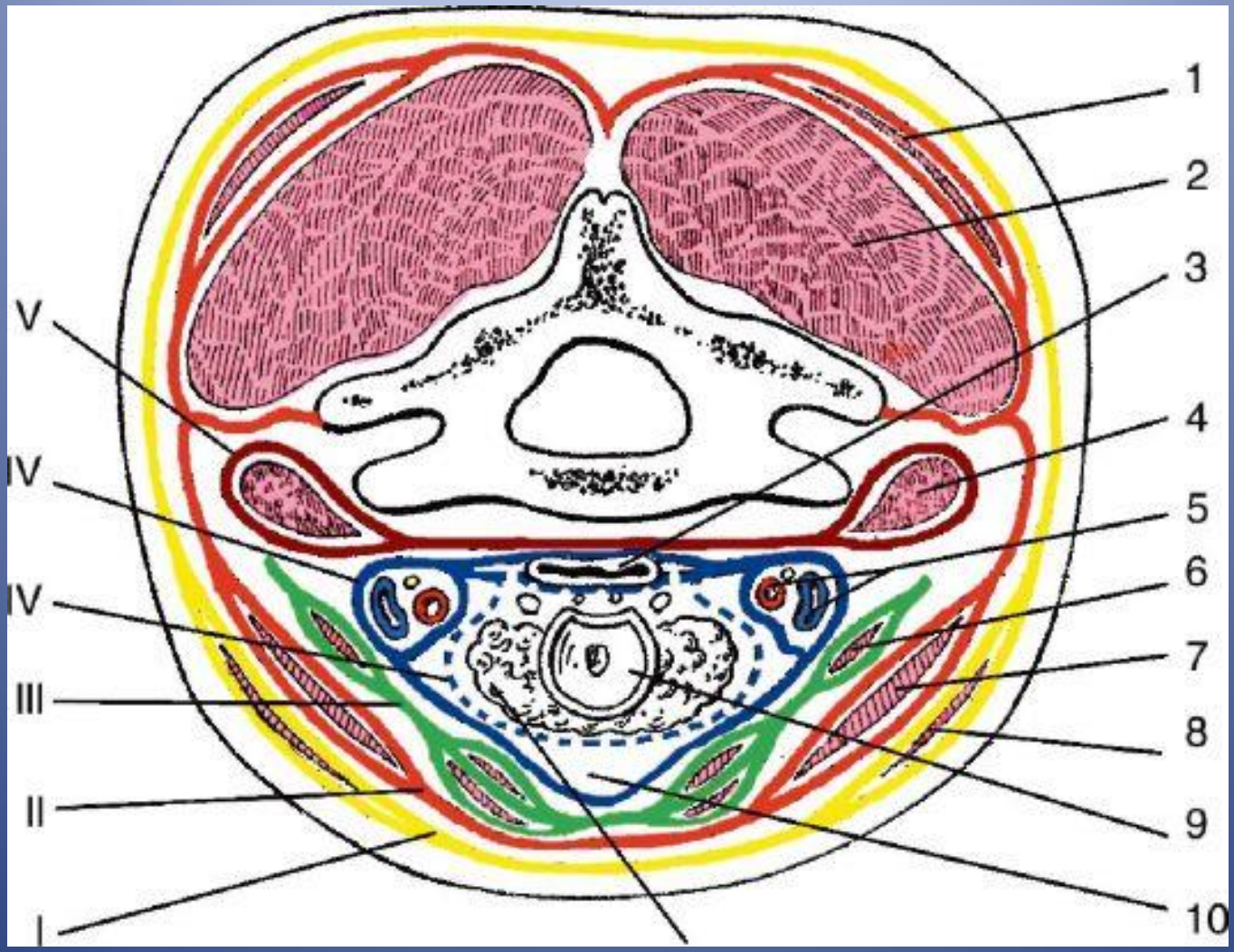

- I - fascia superficialis (желтый цвет);
- II - lamina superficialis fasciae colli propriae (красный);
- III - lamina profunda fasciae colli propriae (зеленый);
- IV - lamina visceralis fasciae endocervicalis (синий пунктир), lamina parietalis fasciae endocervicalis (vagina carotica (синий);
- V - fascia prevertebralis (коричневый);

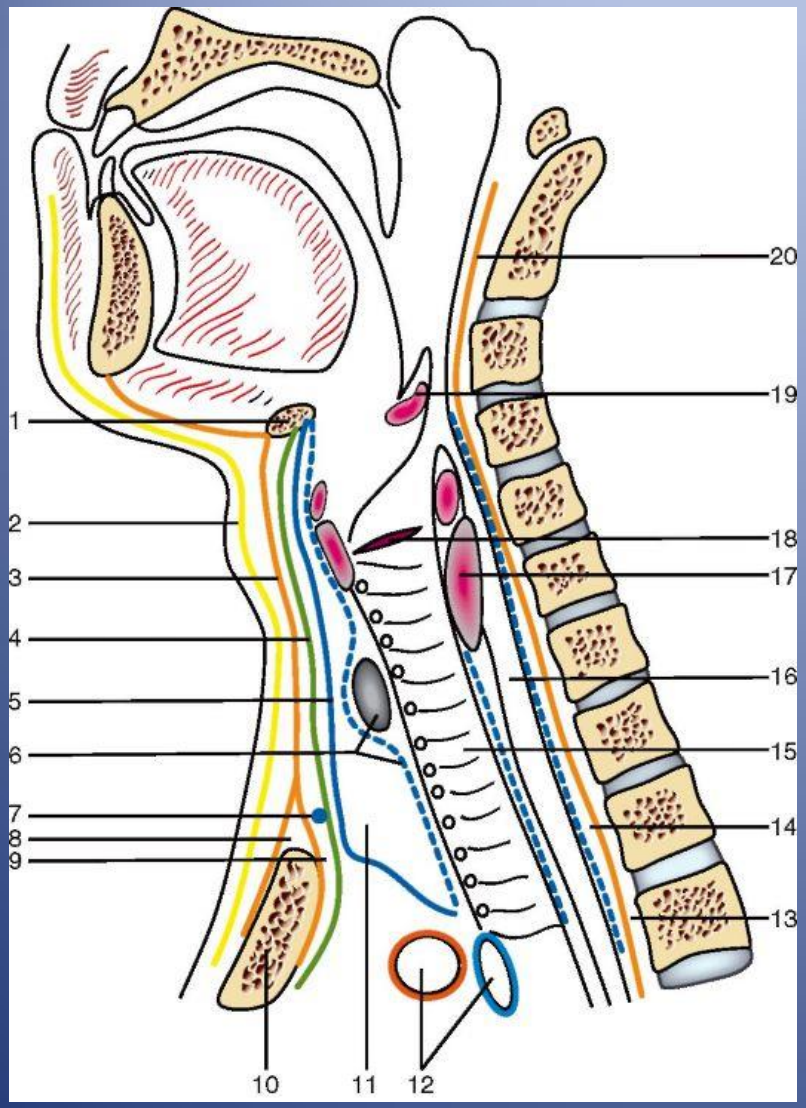

- ***Надгрудинное межапоневротическое***

3 - lamina superficialis fasciae cervicalis propriae (2-я); 4 - lamina profunda fasciae cervicalis propriae (3-я);

- рыхлая клетчатка, лимфатические узлы и яремная венозная дуга, arcus venosusjuguli
- Recessus retrosternocleidomastoideus или «карман Грубера»
- "воспалительный воротник"

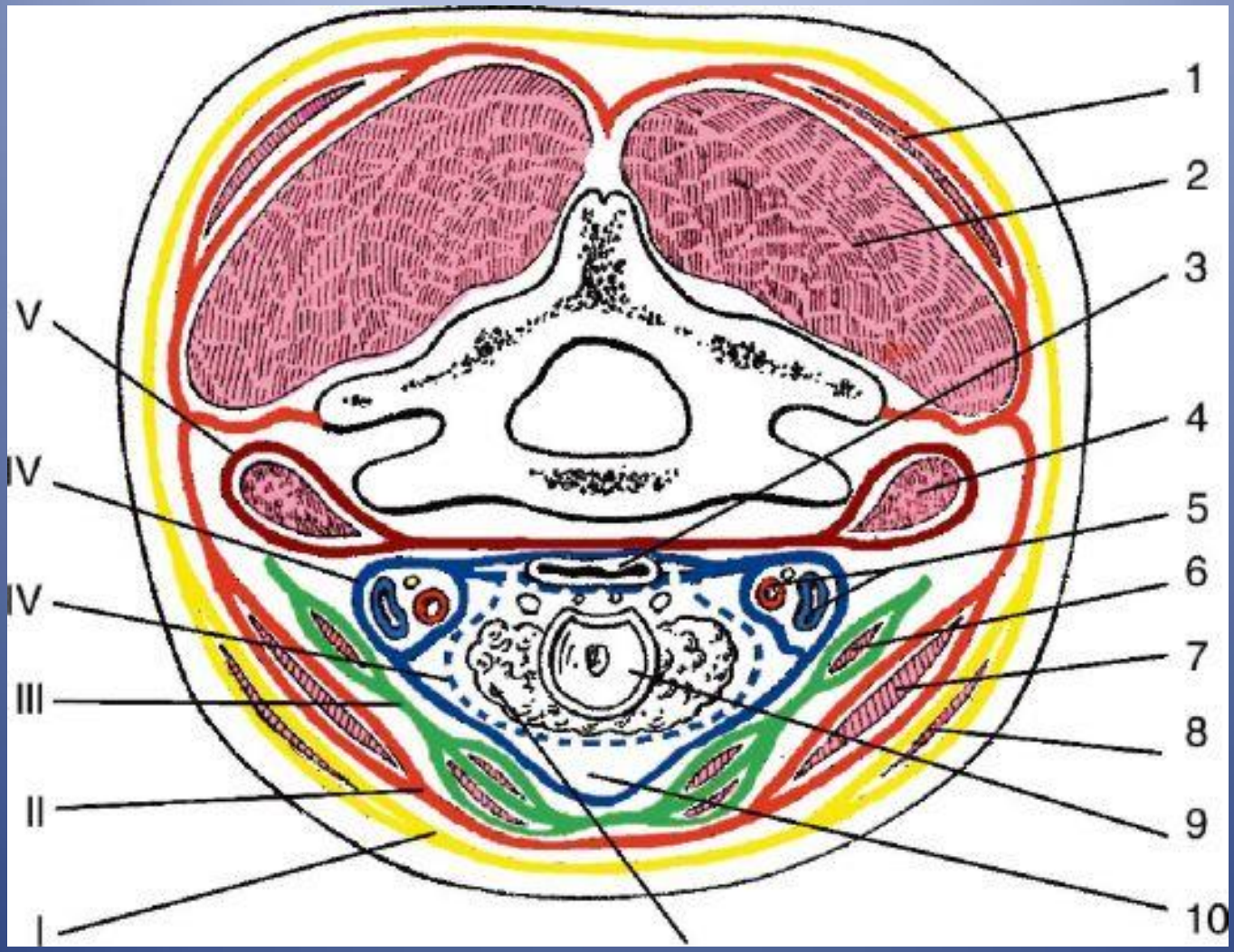

- I - fascia superficialis (желтый цвет);
- II - lamina superficialis fasciae colli propriae (красный);
- III - lamina profunda fasciae colli propriae (зеленый);
- IV - lamina visceralis fasciae endocervicalis (синий пунктир), lamina parietalis fasciae endocervicalis (vagina carotica (синий);
- V - fascia prevertebralis (коричневый);

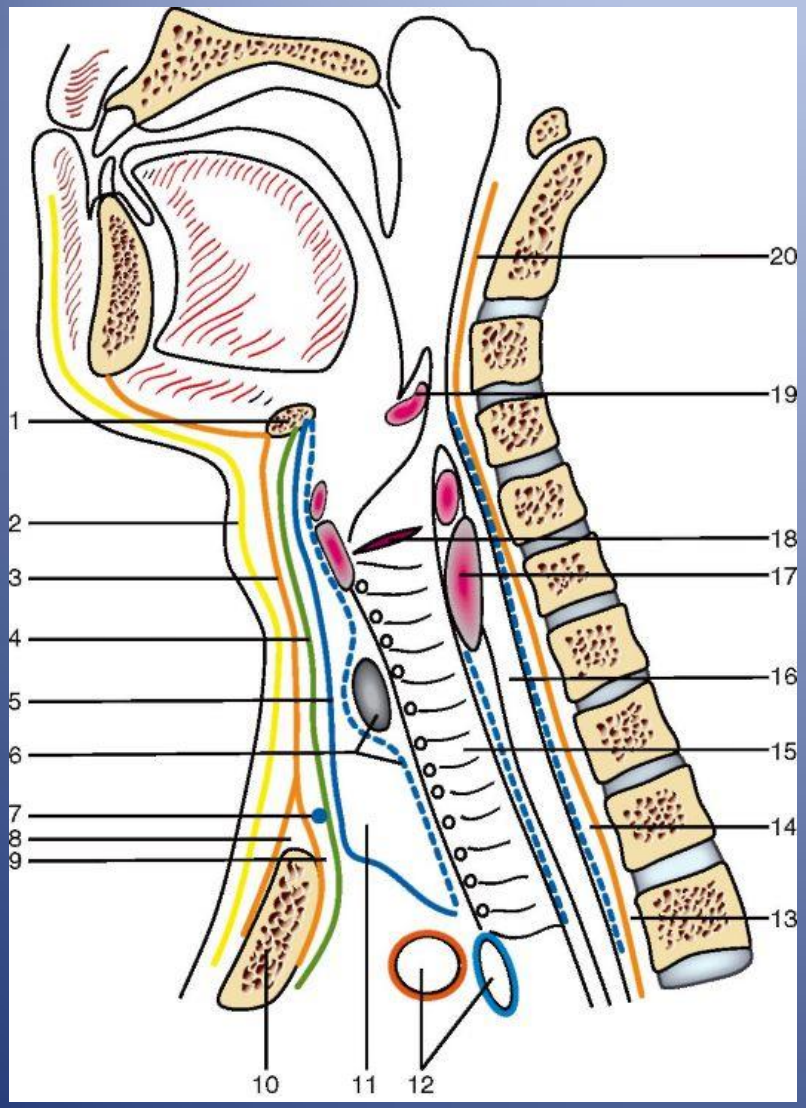

- ***Предорганное***

5 - париетальный листок fasciae endocervicalis (4-я); 6 - висцеральный листок fasciae endocervicalis (4-я)

- Претрахеальное
- лимфатические сосуды и узлы, a. thyreoidea et plexus thyroideus, перешеек щитовидной железы
- ограничено: спереди - грудинно-подъязычной и грудинно-щитовидной мышцей; а сзади - гортанью и трахеей; по бокам - ножнами сосудисто-нервных пучков
- внизу свободно переходит в переднее средостение
- При глубоких флегмонах этого пространства инфекция может свободно спуститься в переднее средостение и вызвать его воспаление (передний медиастинит)

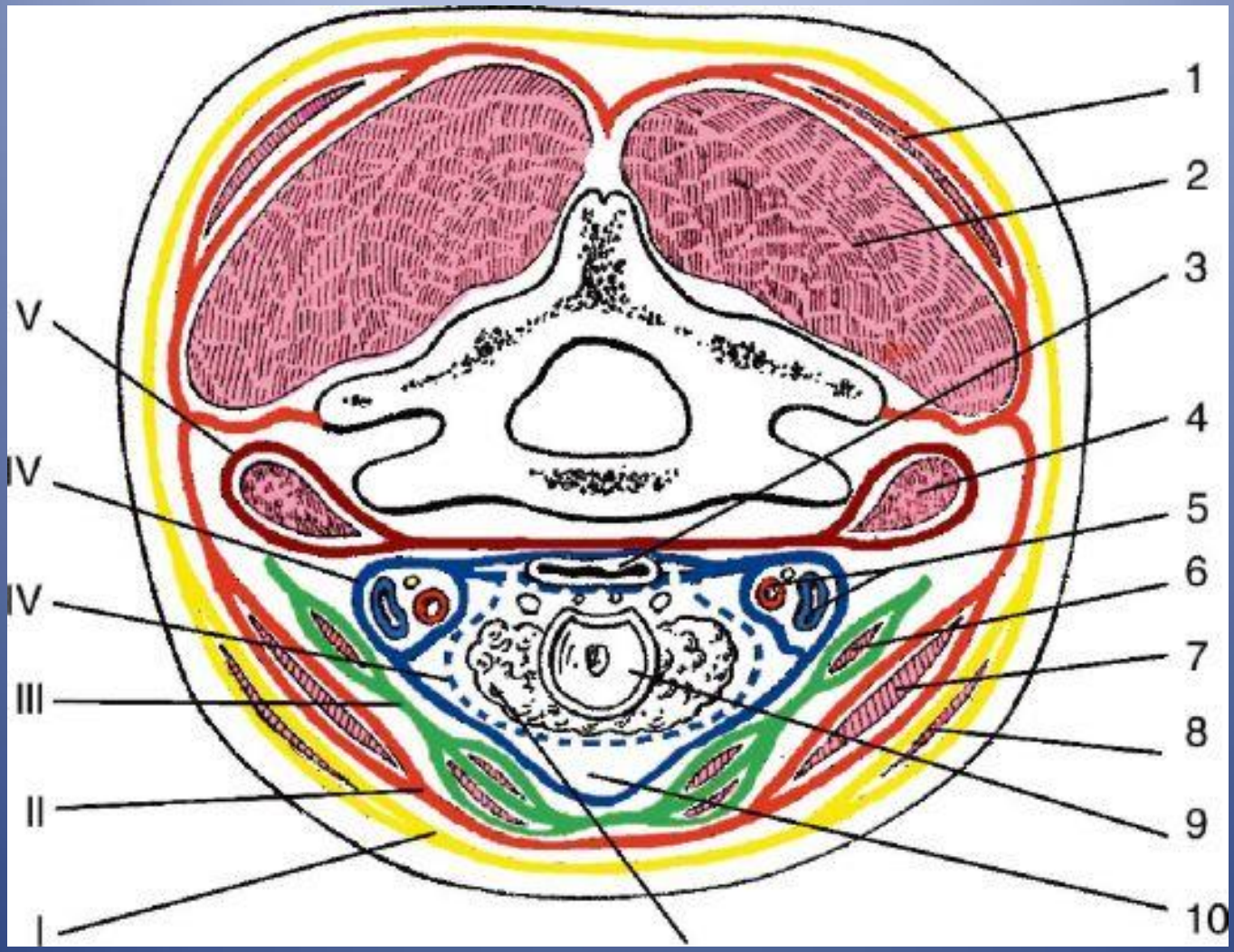

- I - fascia superficialis (желтый цвет);
- II - lamina superficialis fasciae colli propriae (красный);
- III - lamina profunda fasciae colli propriae (зеленый);
- IV - lamina visceralis fasciae endocervicalis (синий пунктир), lamina parietalis fasciae endocervicalis (vagina carotica (синий);
- V - fascia prevertebralis (коричневый);

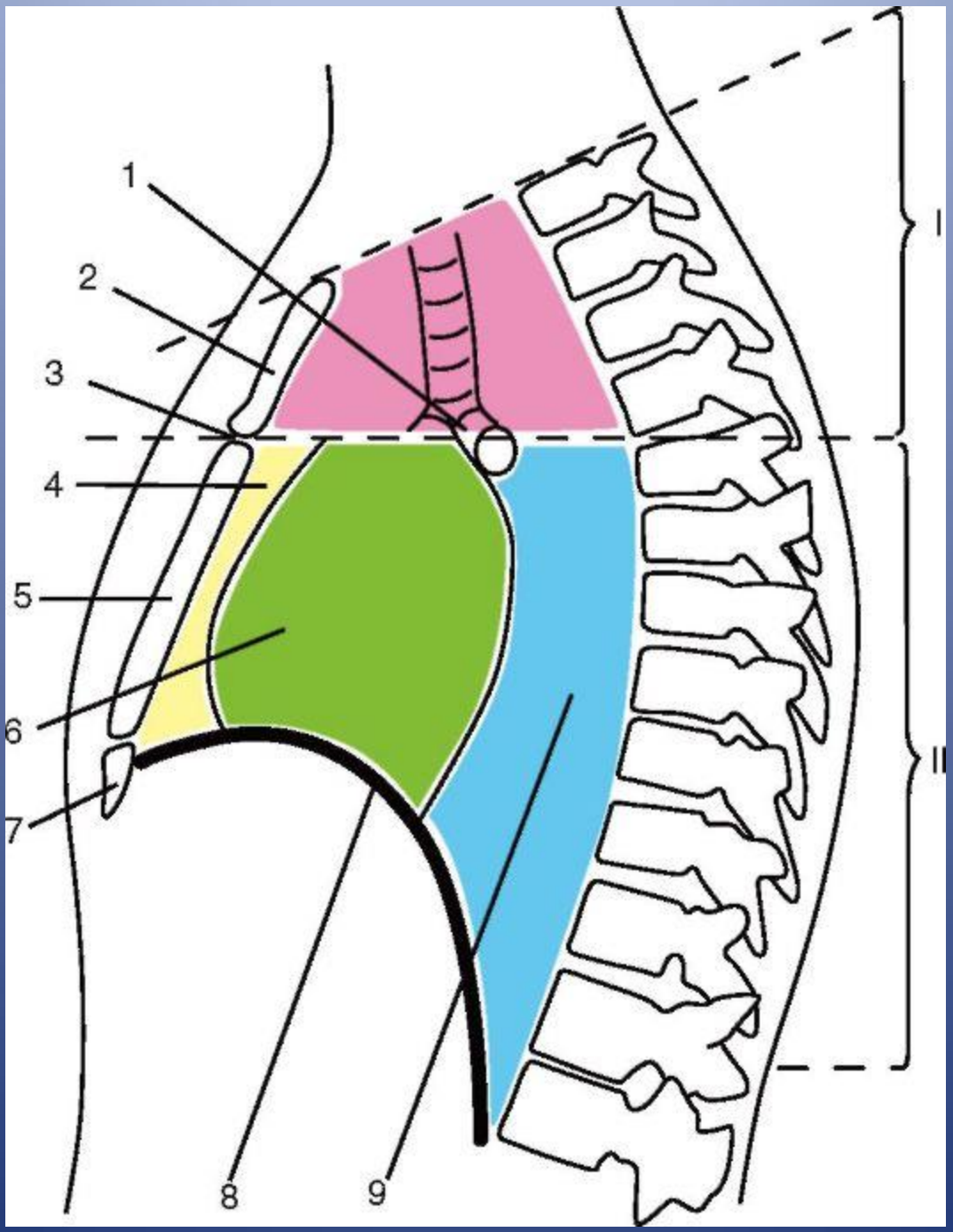
1
2
3
4
5
6
7
8
9
I
II

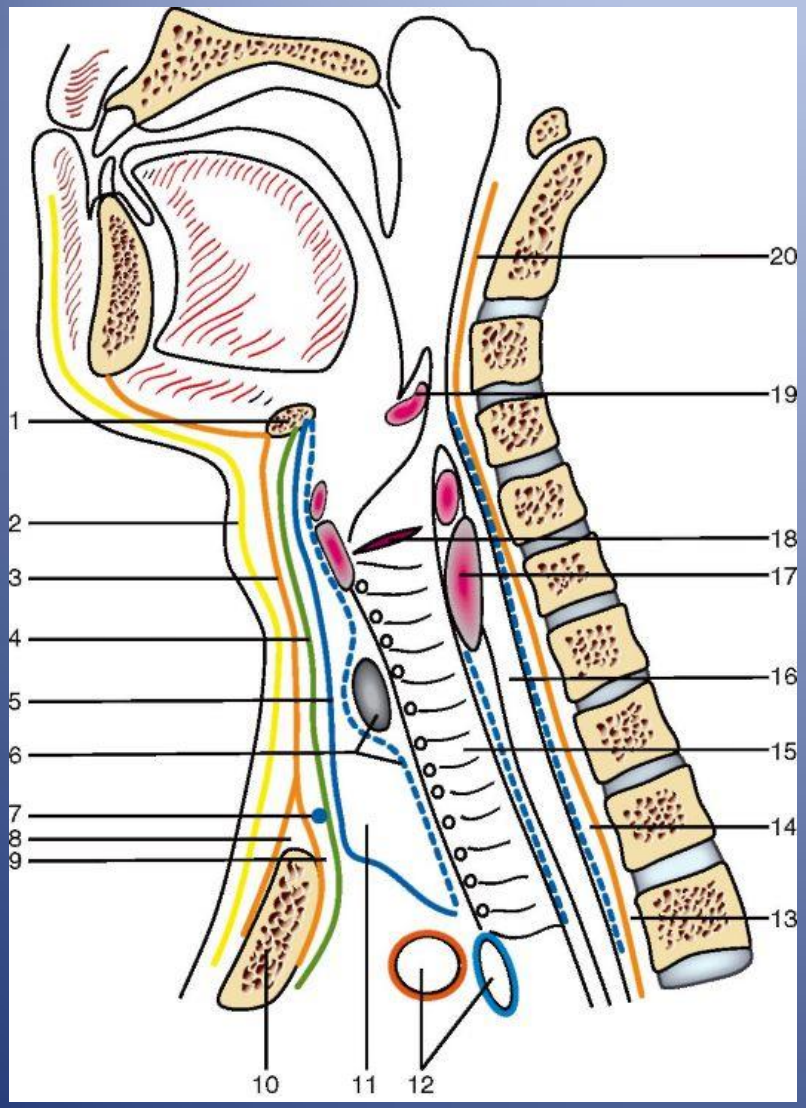

- Позадиорганное

5,6 fascia endocervicalis; 20 - fascia prevertebralis (5-я)

- от основания черепа до заднего средостения
- spatium retropharyngeale
- Внутренняя сонная артерия, 9-12 пары черепных нервов
- spatium retrooesophageale
- При ранениях пищевода, или повреждении его стенки инородным телом инфекция может спуститься в заднее средостение и вызвать его воспаление (задний медиастенит)

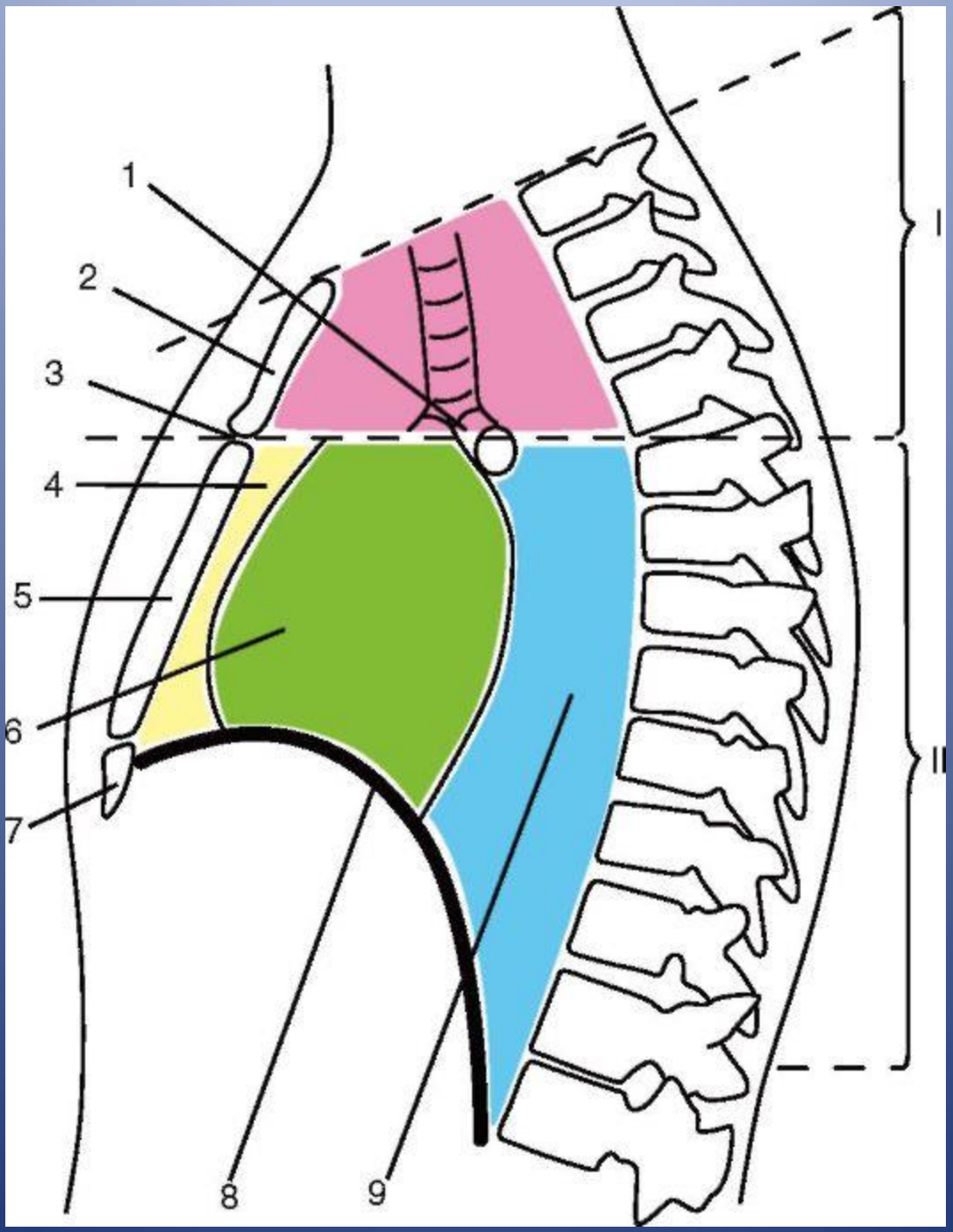
1
2
3
4
5
6
7
8
9
I
II

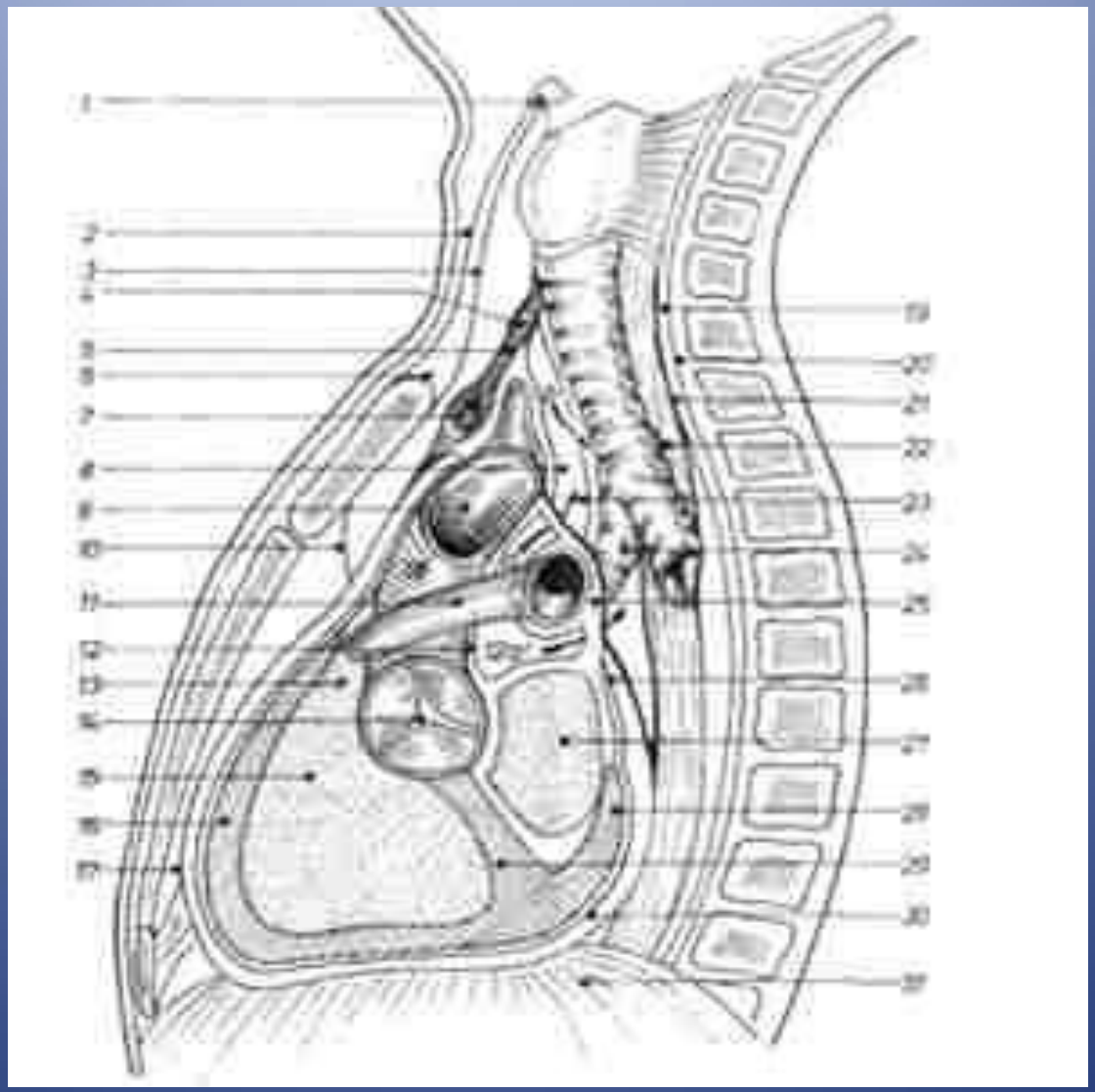

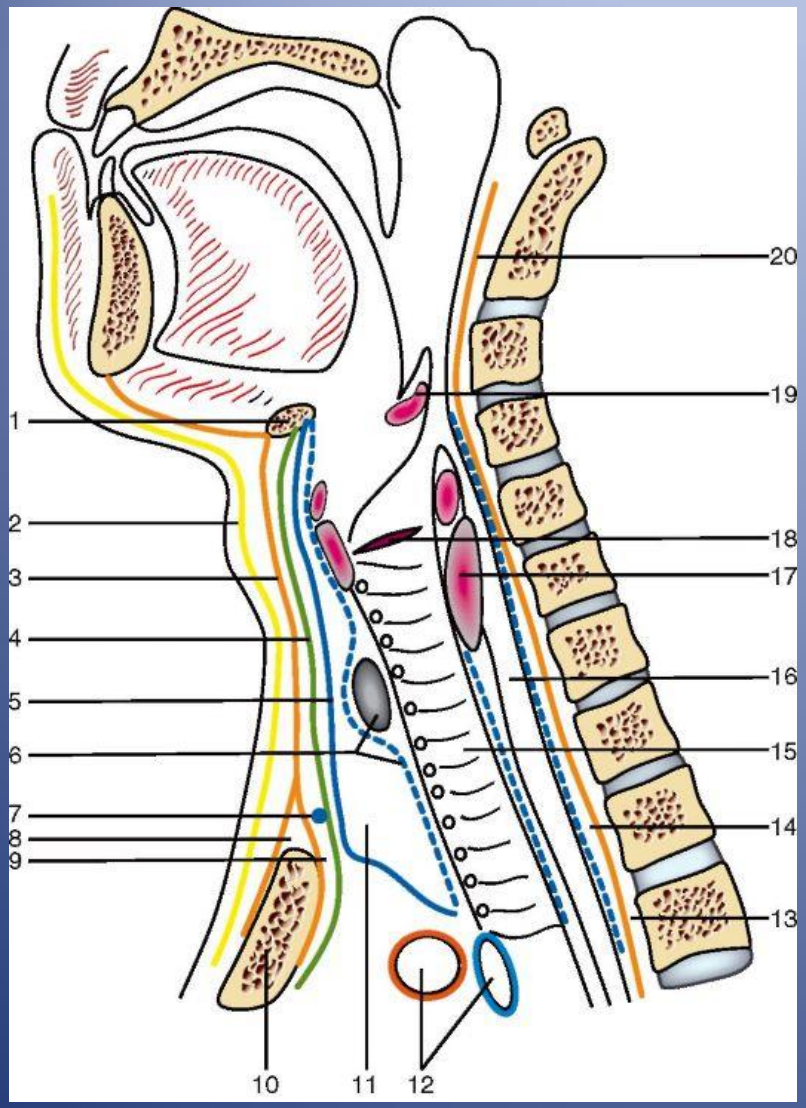

- Предпозвоночное

20 - fascia prevertebralis (5-я) и шейные позвонки

- До III грудного позвонка
- глубокие мышцы шеи, шейный отдел симпатического ствола

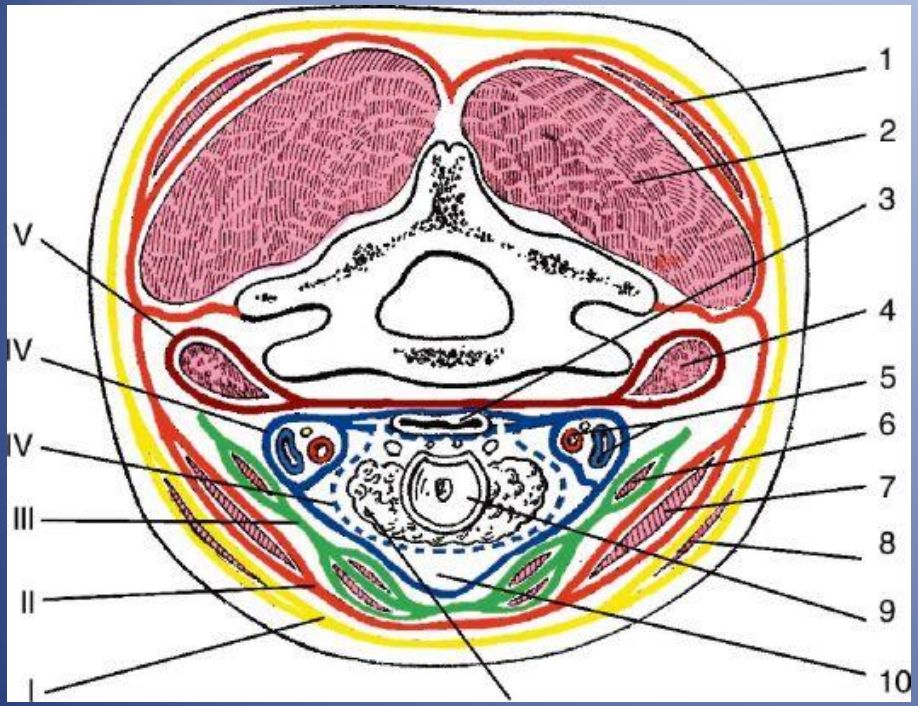

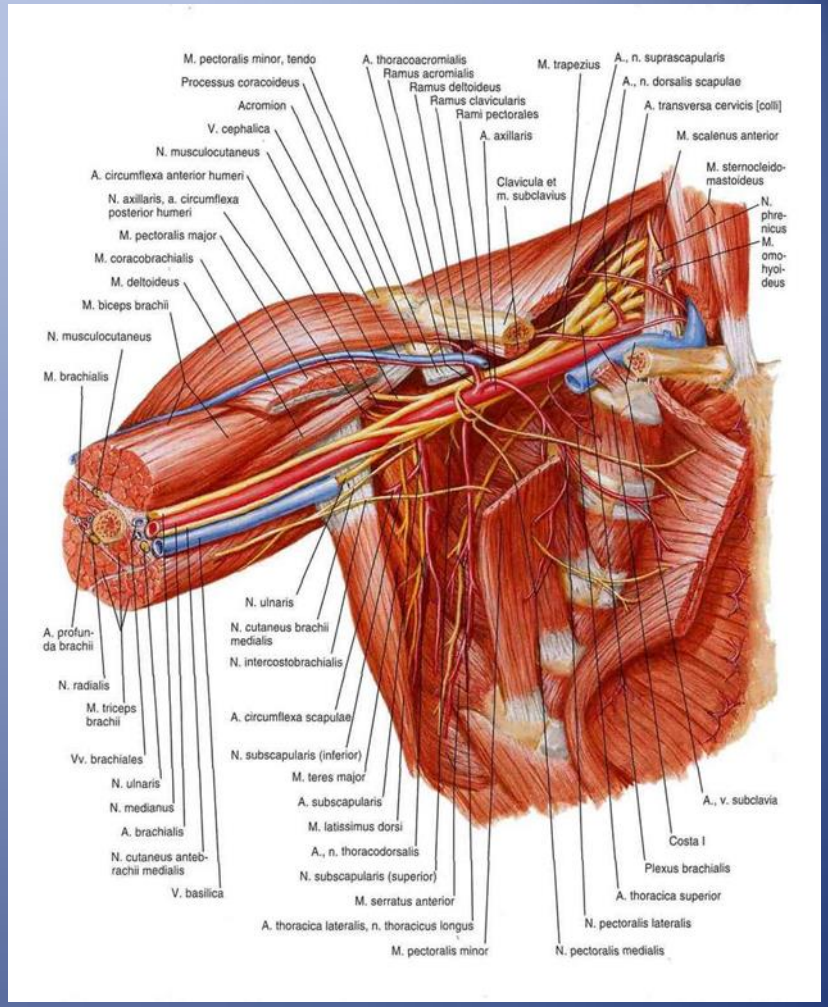

- Боковое межапоневротическое пространство шеи

II - lamina superficialis fasciae colli propriae и V - fascia prevertebralis

- Книзу сообщается с клетчаткой подмышечной впадины
- Передняя лестничная мышца делит на два промежутка

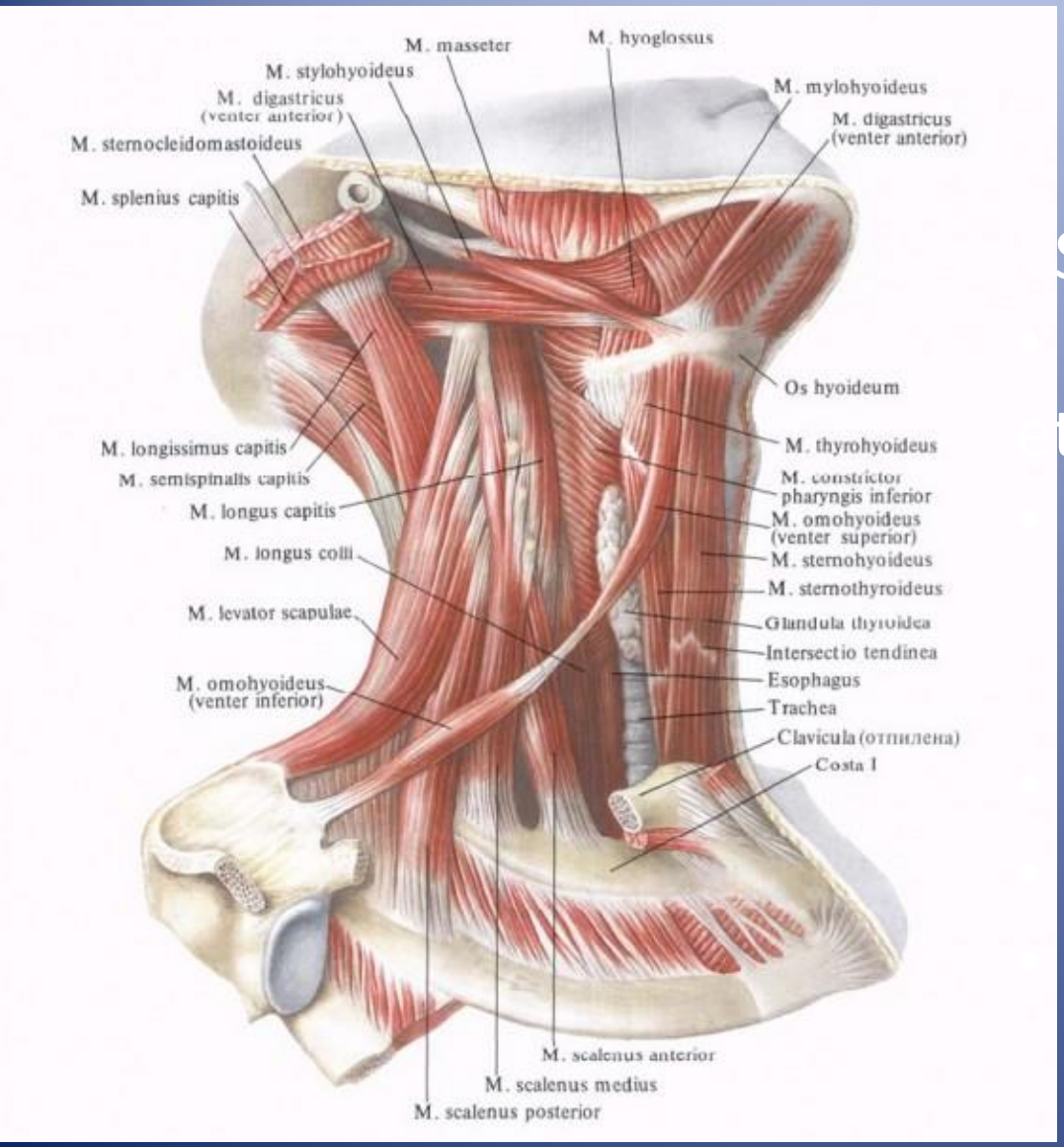

Spatium anteroscalenium:

mm. sternohyoideus

t sternothuroideus

m. scalenius anterior

Spatium interscalenium:

m. scalenius anterior

m. scalenius medius

I ребро

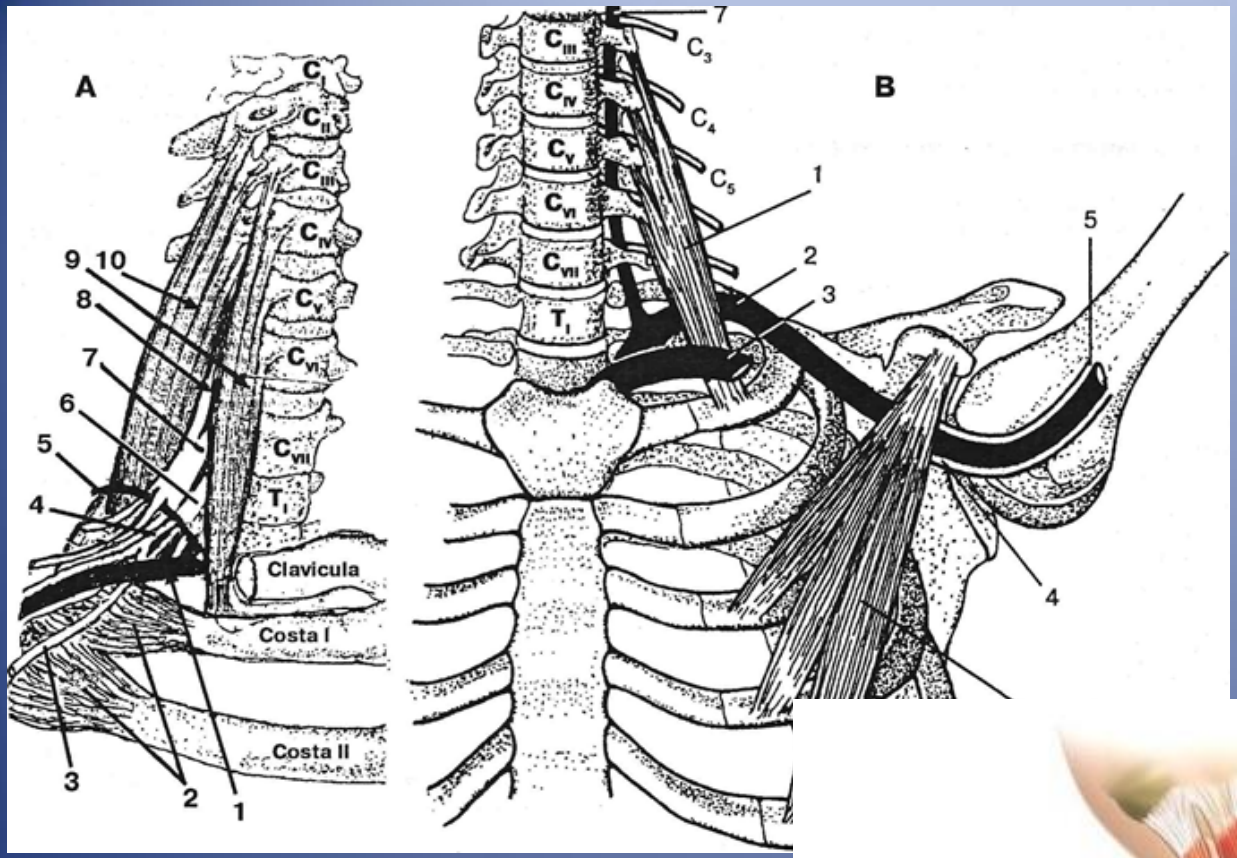
A
B
C I
C II
C III
C IV
C V
C VI
C VII
T I
C III
C IV
C V
C VI
C VII
T I
C3
C4
C5
7
1
2
3
5
4
9 10
8
7
6
5
4
Clavicula
Costa I
Costa II
3
2
1

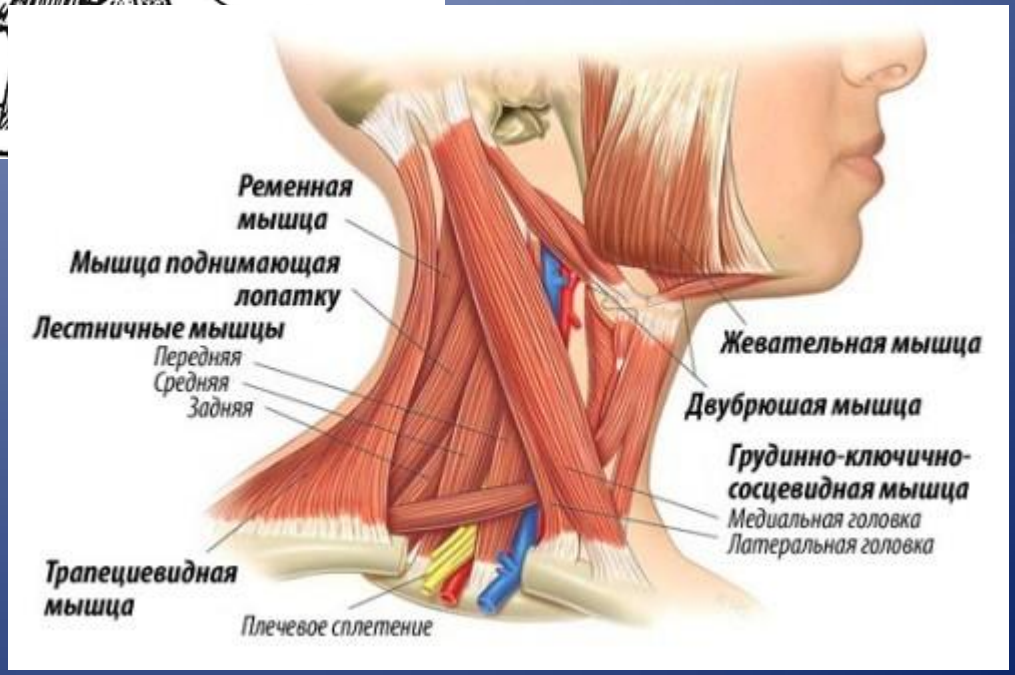
Ременная мышца
Мышца поднимающая лопатку
Лестничные мышцы
Передняя
Средняя
Задняя
Жевательная мышца
Двубрюшая мышца
Грудинно-ключично-сосцевидная мышца
Медиальная головка
Латеральная головка
Трапециевидная мышца
Плечевое сплетение

туннельная невропатия - боль в шее, надплечье, плече.
скаленус-синдром – усиление болей при поворотах и наклонах головы при сокращении передней и средней лестничных мышц
шейный остеохондроз или аномально расположенное I ребро - нейродистрофические изменения в лестничных мышцах - сдавление подключичной артерии - ослабление пульса

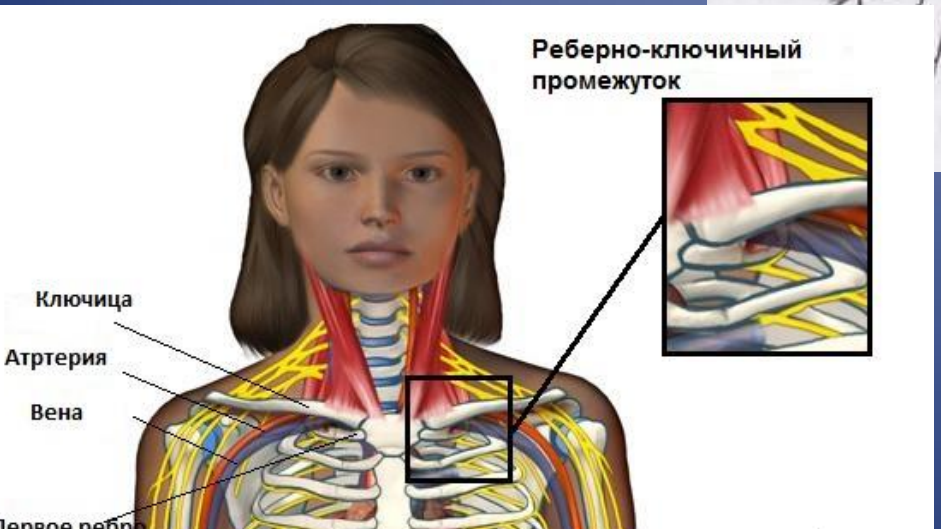

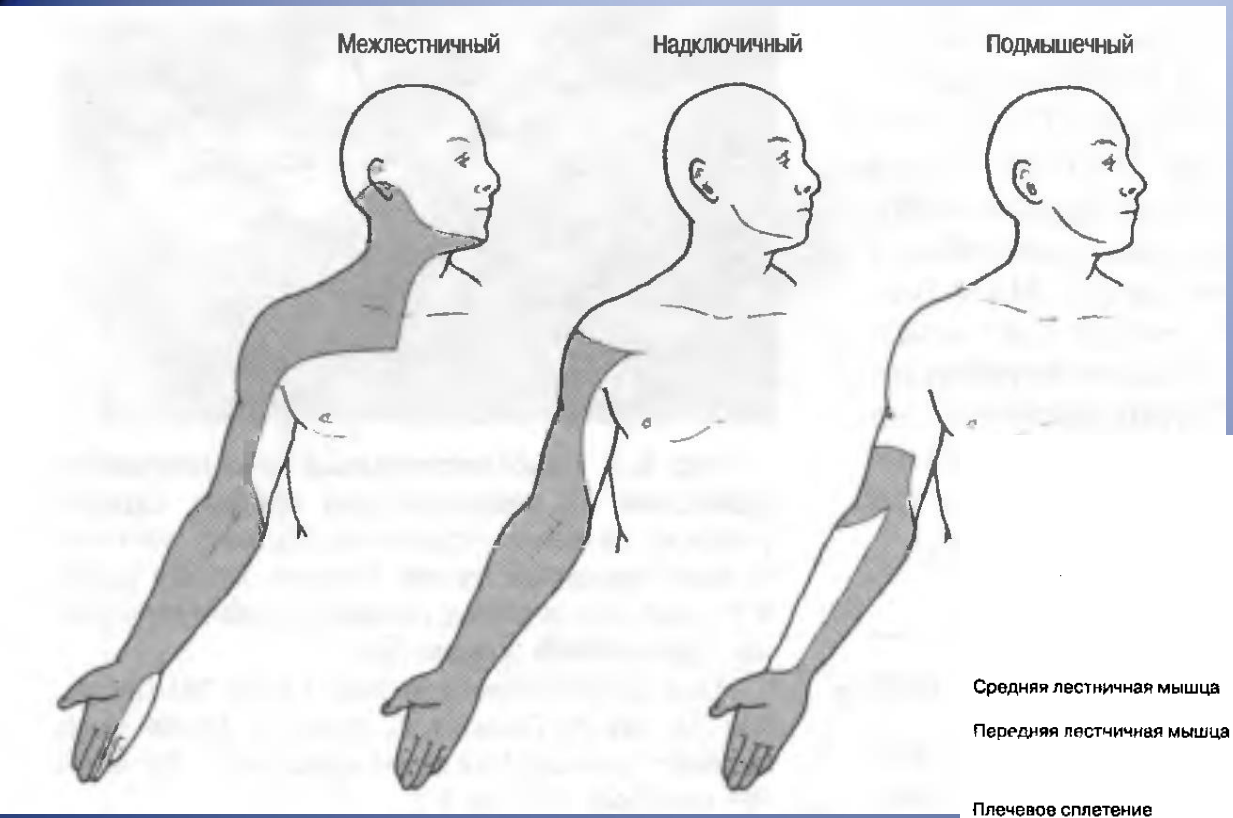

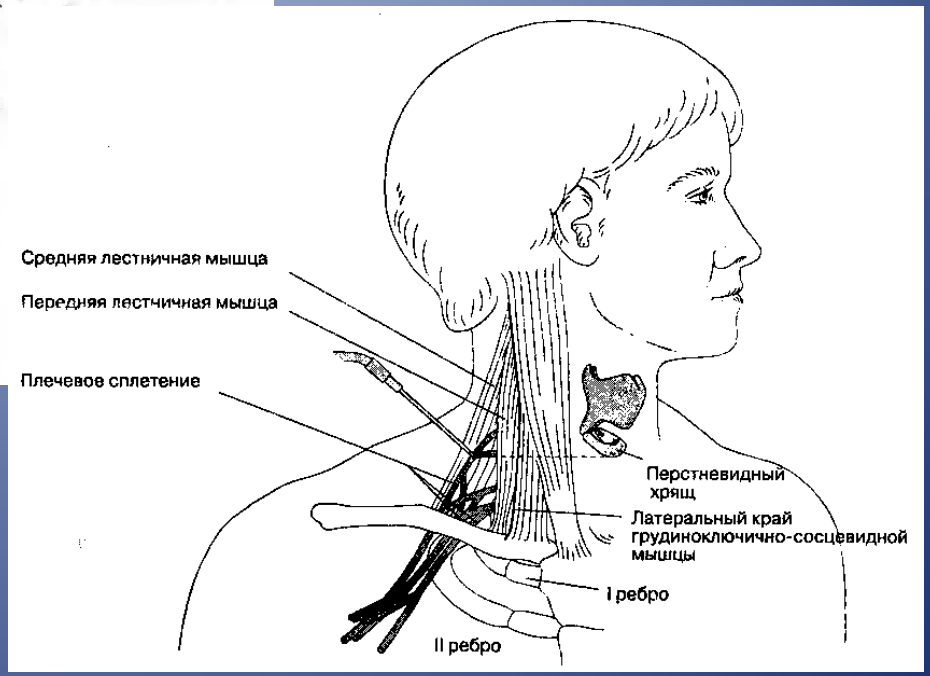

регионарная анестезия при вмешательствах на верхней конечности

Топография живота

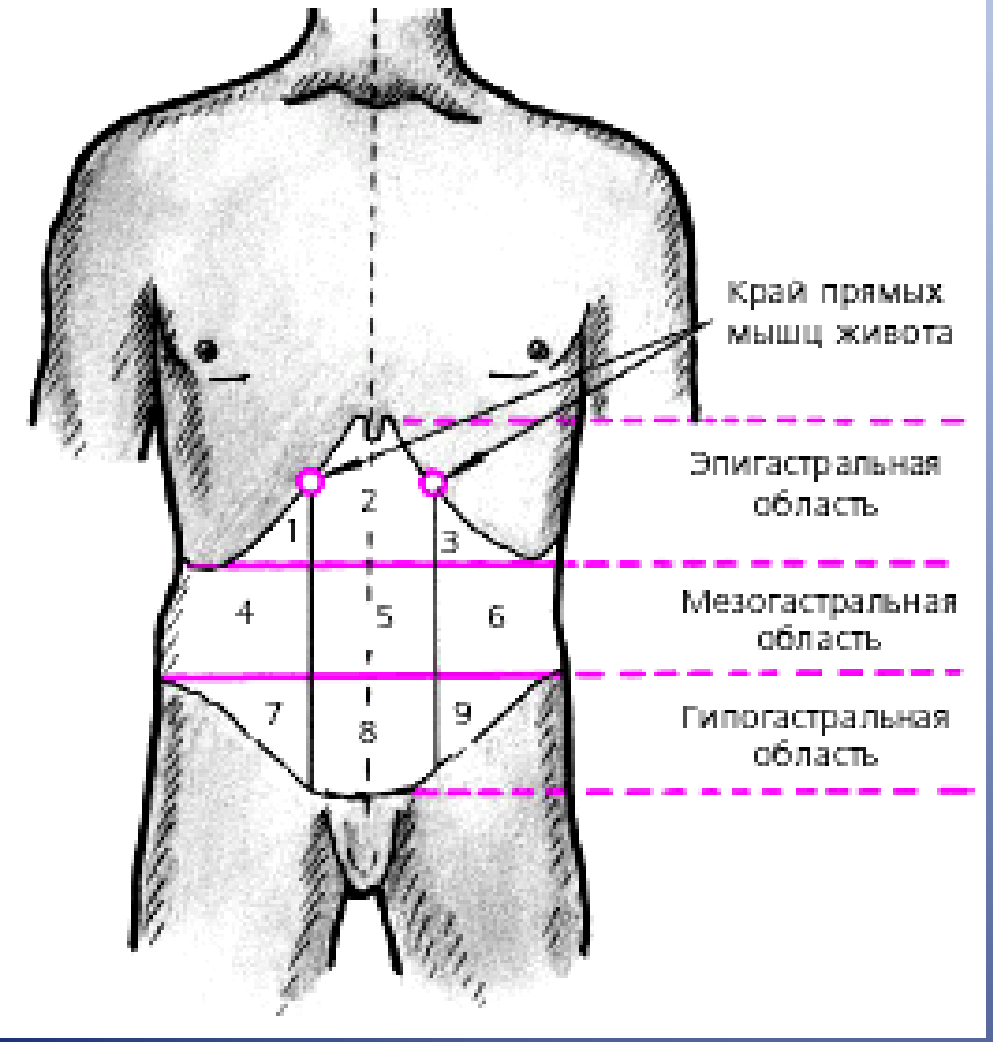
Край прямых мышц живота
Эпигастральная область
Мезогастральная область
Гипогастральная область
1
2
3
4
5
6
7
8
9

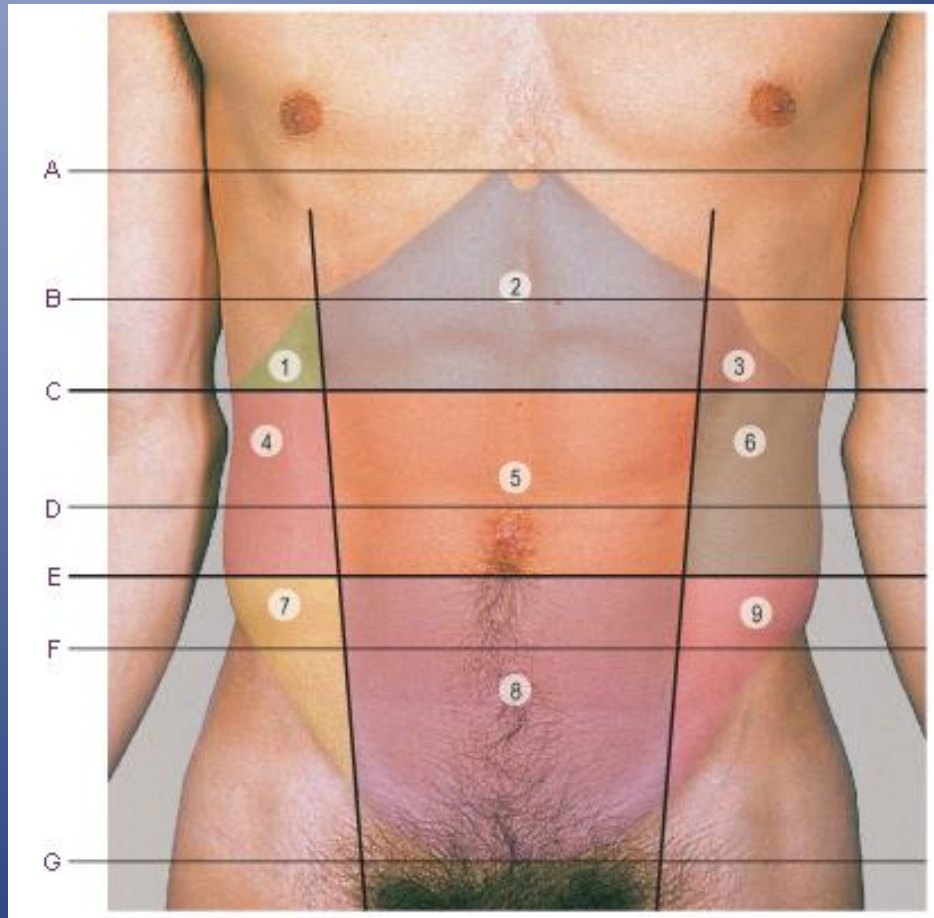
A
B
C
D
E
F
G
1
2
3
4
5
6
7
8
9

Слабые места передней стенки

- *Белая линия живота*
- *Область пупка*
- *Паховый канал*
- *Овальная ямка под паховой связкой – место формирования бедренного канала*

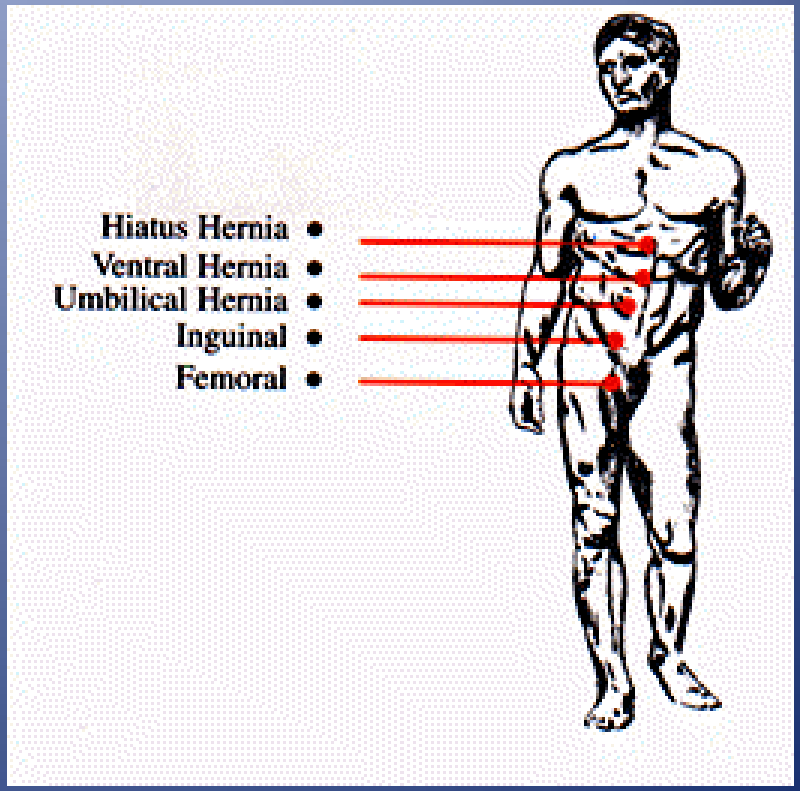

Белая линия живота

- *Сухожильный тяж, идущий по передней срединной линии от мечевидного отростка до лобкового симфиза*
- *Образована перекрестом волокон апоневрозов широких мышц живота*
- *Апоневрозы участвуют в образовании влагалища прямой мышцы живота*

Мышцы живота

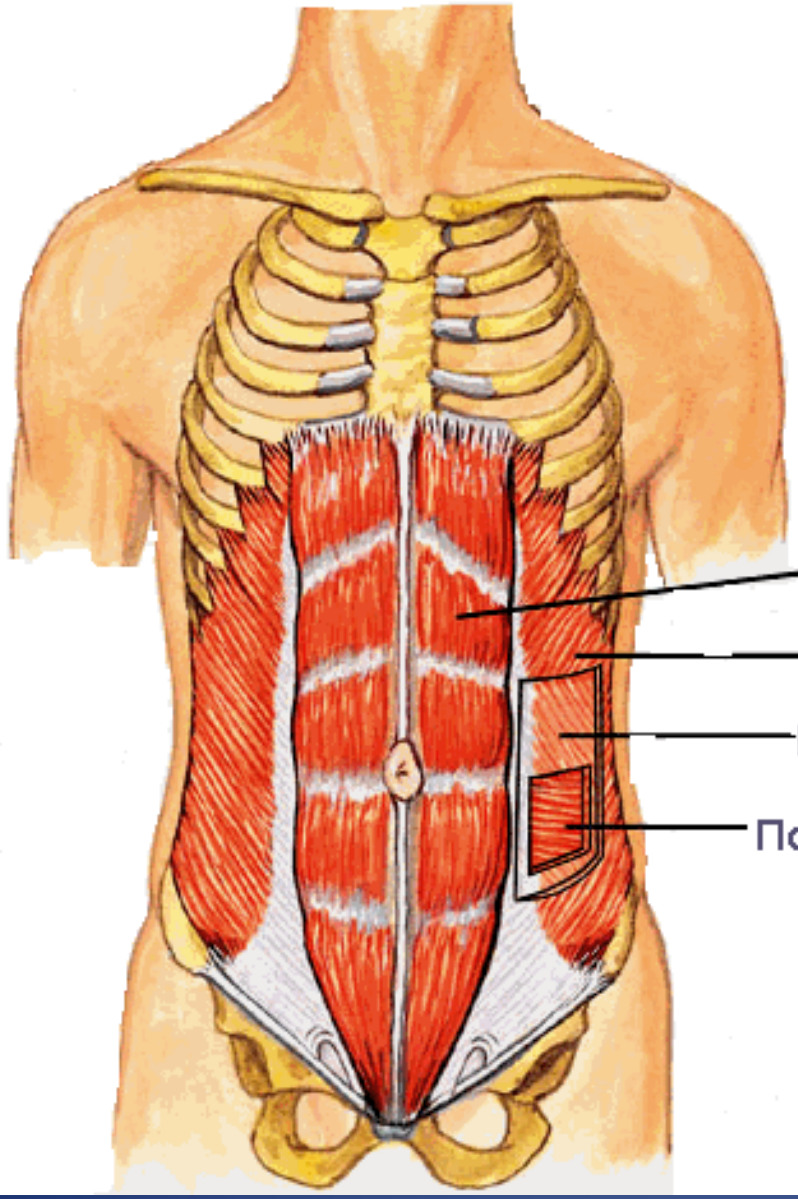

Влагалище прямой мышцы

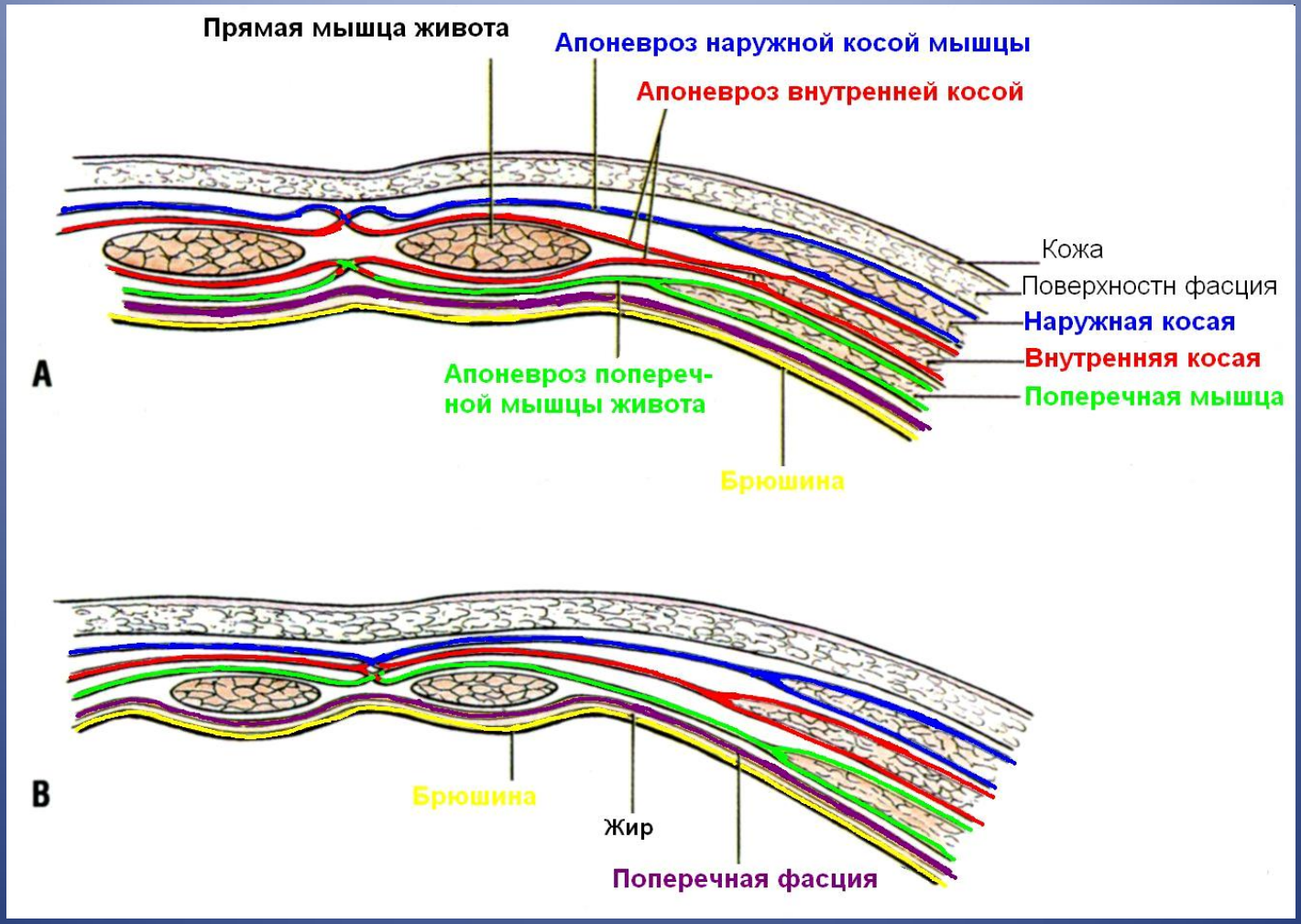

- *А – выше пупка; В – ниже пупка*

Влагалище прямой мышцы живота ***выше пупка***

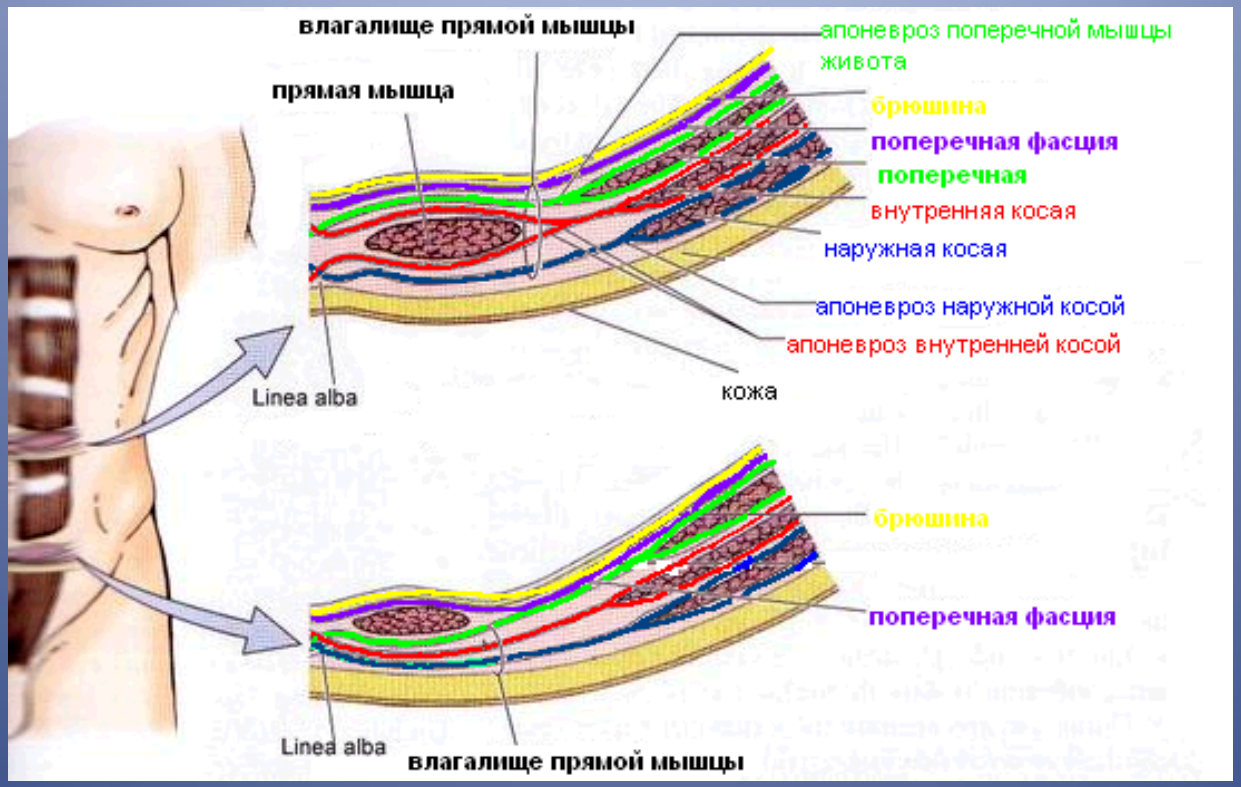

- ***Передняя стенка*** = апоневроз наружной косой + ½ апоневроза внутренней косой
- ***Задняя стенка*** = ½ апоневроза внутренней косой + апоневроз поперечной мышцы + поперечная фасция

Влагалище прямой мышцы живота ***ниже пупка***

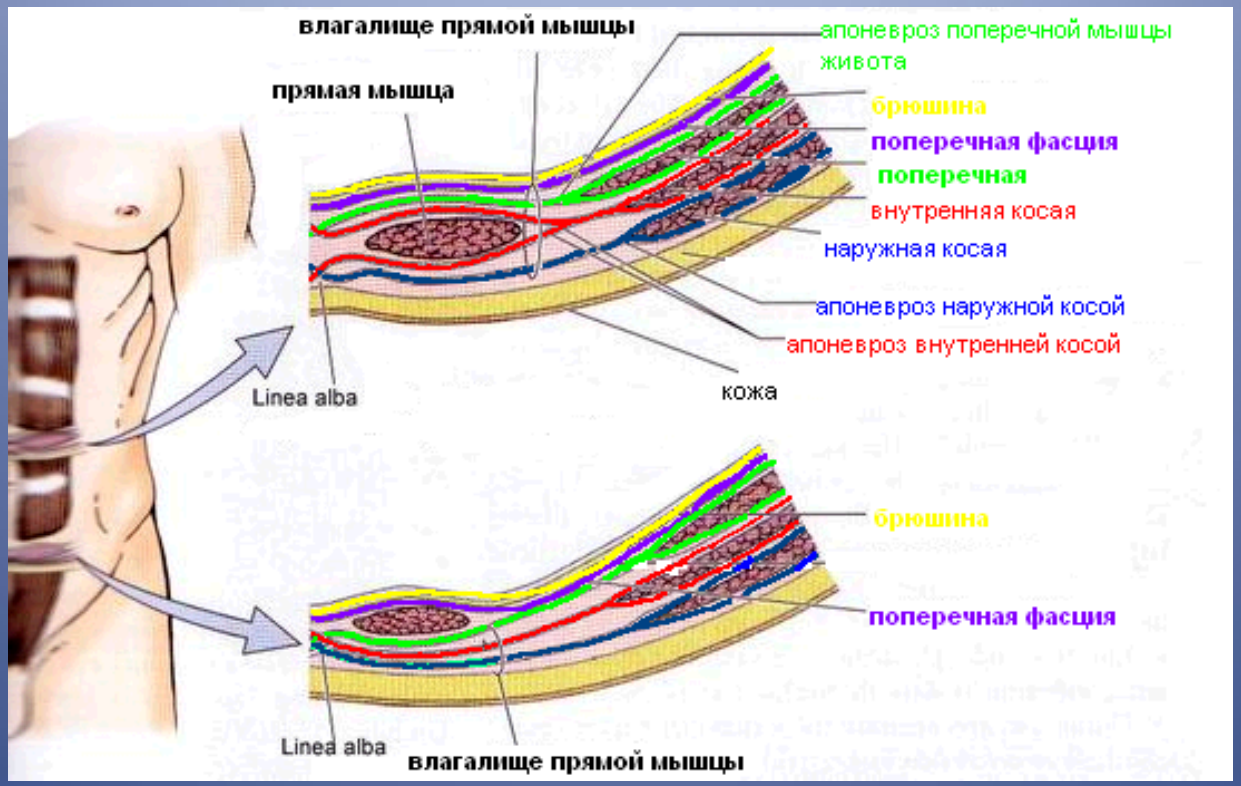

- ***Передняя стенка*** = апоневроз наружной косой + апоневроза внутренней косой + апоневроз поперечной
- ***Задняя стенка*** = поперечная фасция

Белая линия живота **выше пупка шире**, а между волокнами апоневрозов бывают **ромбовидные щели**

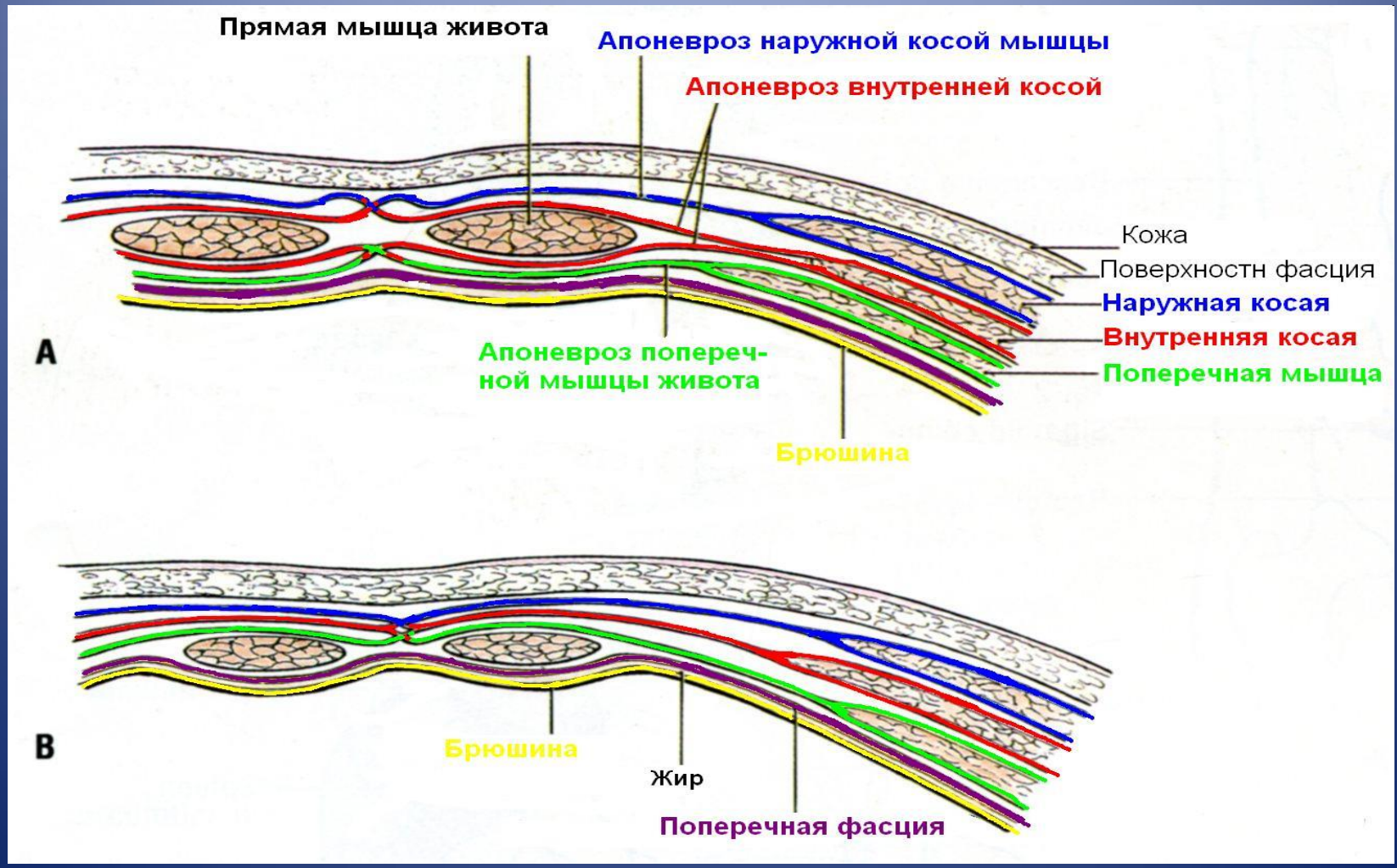

Грыжи белой линии живота

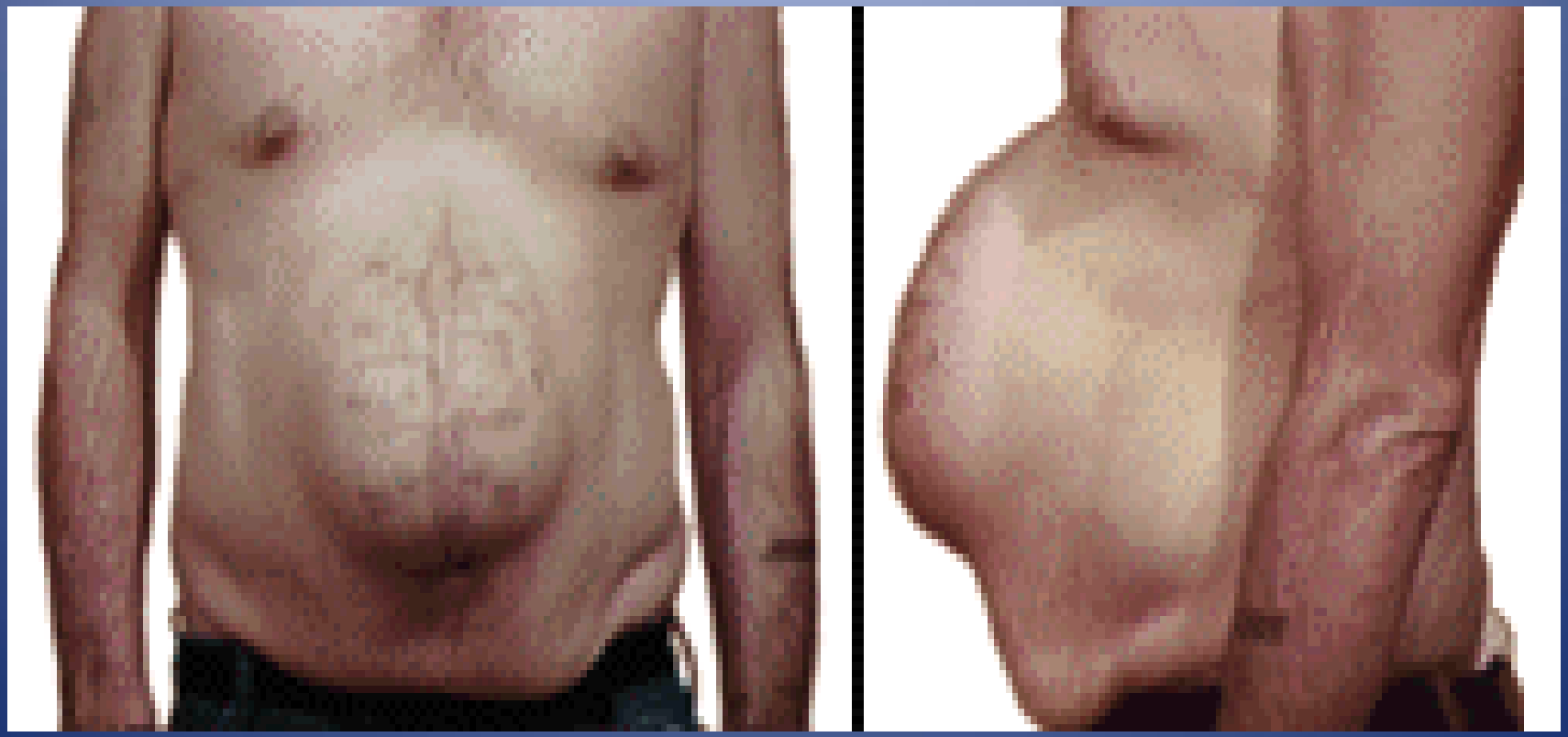

Слабые места в области таза и низ живота

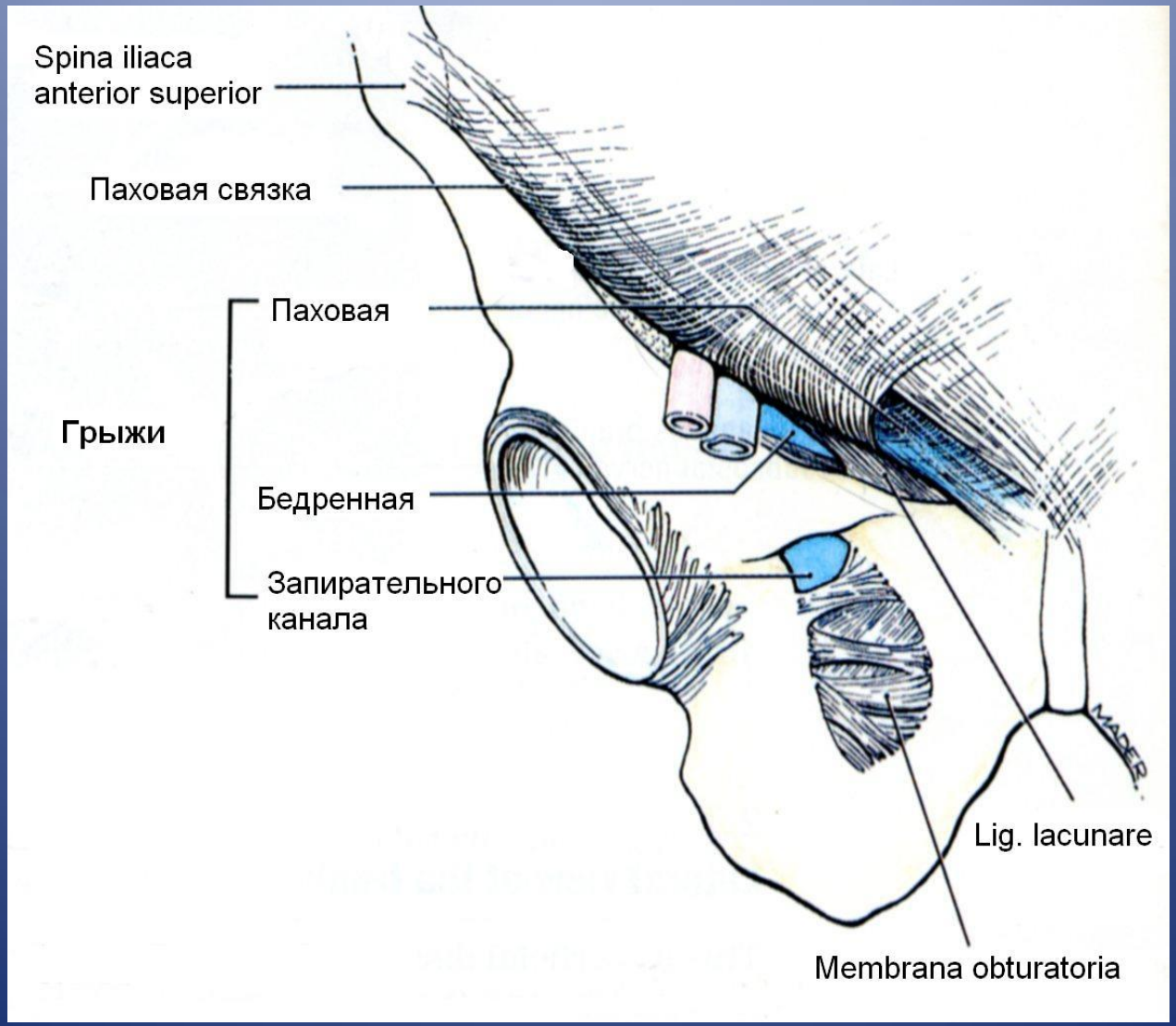

Паховый канал, паховая связка, паховые грыжи

Паховый канал – щель между мышцами передней брюшной стенки выше паховой связки

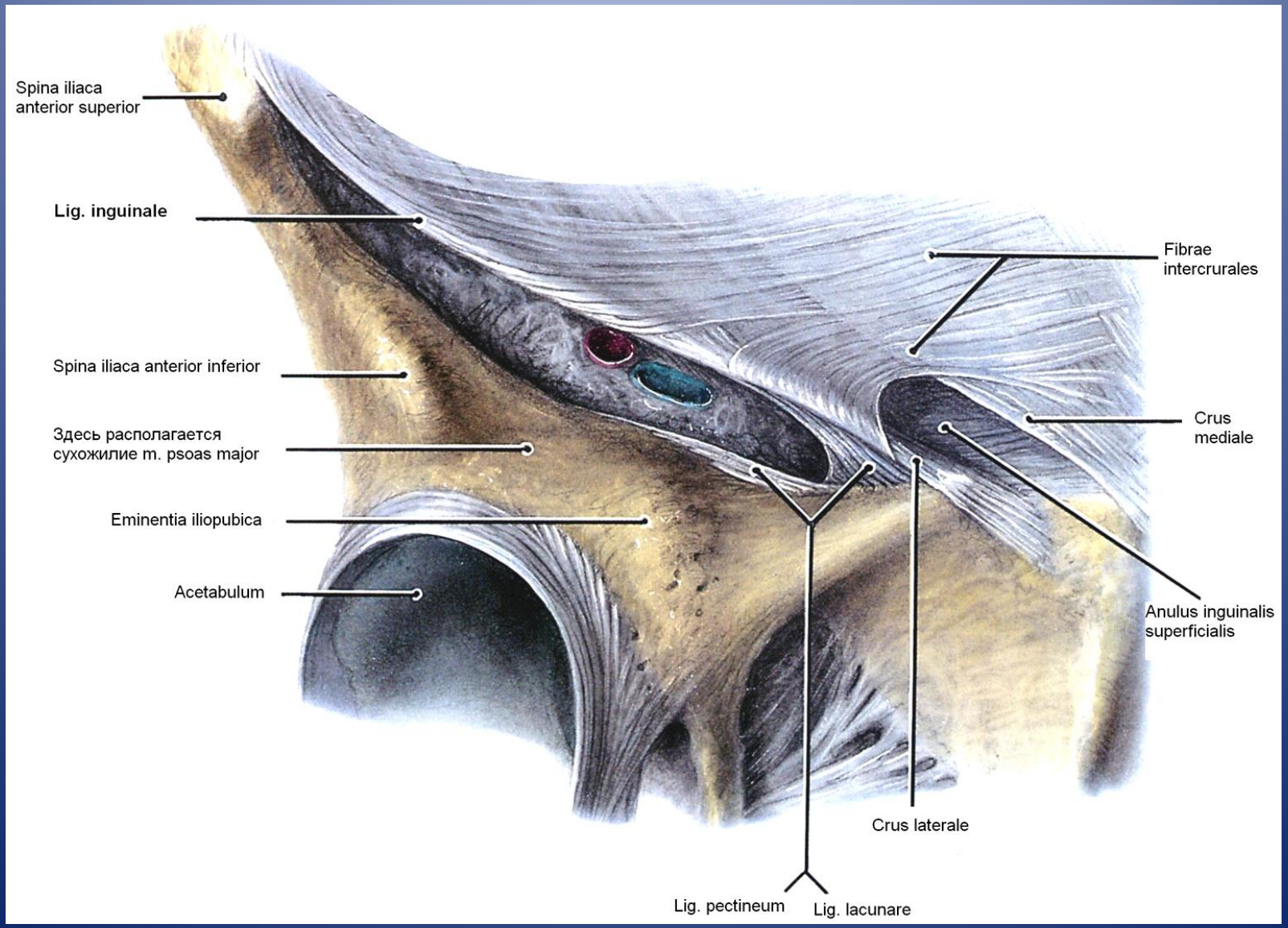

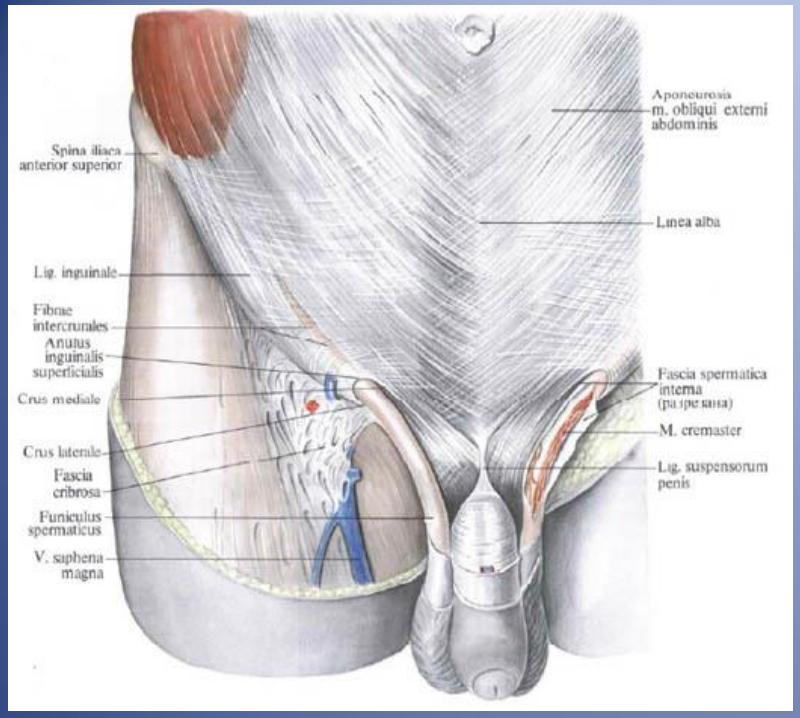
Aponeurosis m. obliqui externi abdominis
Spina iliaca anterior superior
Linea alba
Lig. inguinale
Fibrae intercrurales
Anulus inguinalis superficialis
Fascia spermatica interna (paries anterior)
Crus mediale
M. cremaster
Crus laterale
Lig. suspensorium penis
Fascia cribrosa
Funiculus spermaticus
V. saphena magna

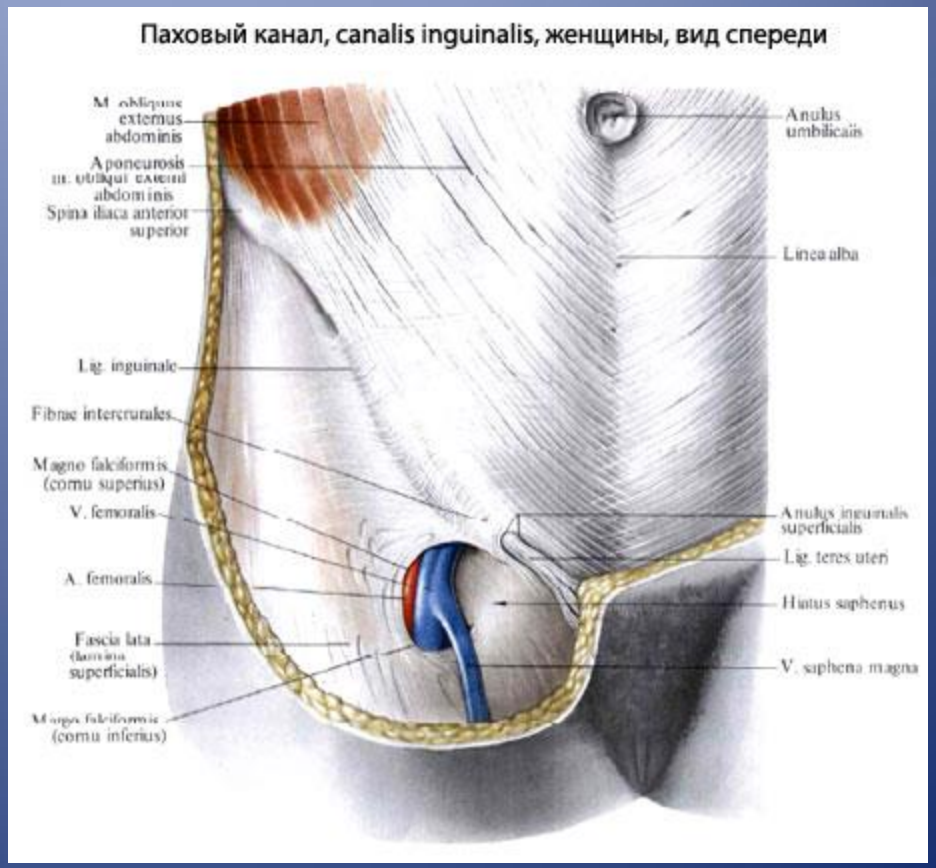
Паховый канал, canalis inguinalis, женщины, вид спереди
M. obliquus externus abdominis
Aponeurosis m. obliqui externi abdominis
Spina iliaca anterior superior
Anulus umbilicalis
Linea alba
Lig. inguinale
Fibrae intercrurales
Magno falciformis (cornu superius)
V. femoralis
Anulus inguinalis superficialis
Lig. teres uteri
A. femoralis
Hiatus saphenus
Fascia lata (lamina superficialis)
V. saphena magna
Margo falciformis (cornu inferius)

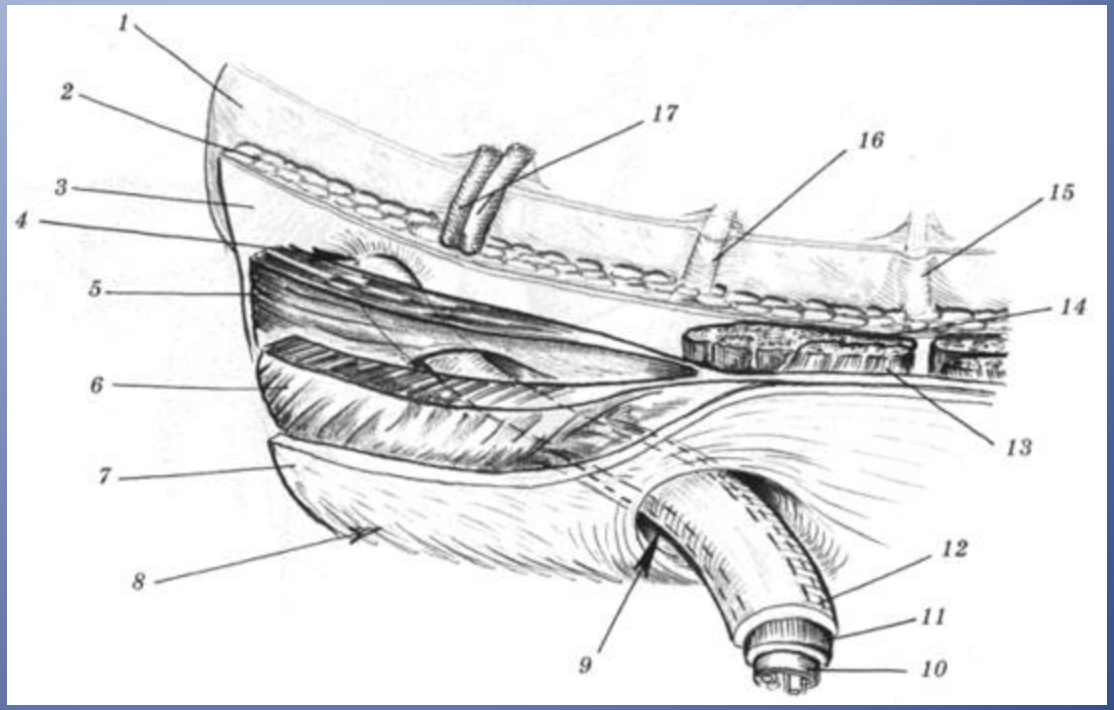

- Схема строения пахового канала: 1 - брюшина; 2 - предбрюшинная клетчатка; 3 - поперечная фасция; 4 - глубокое паховое кольцо; 5 - поперечная мышца; 6 - внутренняя косая мышца; 7 - апоневроз наружной косой мышцы; 8 - паховая связка; 9 - поверхностное паховое кольцо; 10- внутренняя семенная фасция; 11 - мышца, поднимающая яичко; 12 - наружная семенная фасция; 13 - пирамидальная мышца; 14 - прямая мышца живота; 15 - срединная пупочная складка брюшины (облитерированный урахус); 16 - медиальная пупочная складка брюшины (облитерированная пупочная артерия); 17 - нижние эпигастралъные сосуды

Паховая связка – нижний, подогнутый в виде желобка край апоневроза наружной косой мышцы

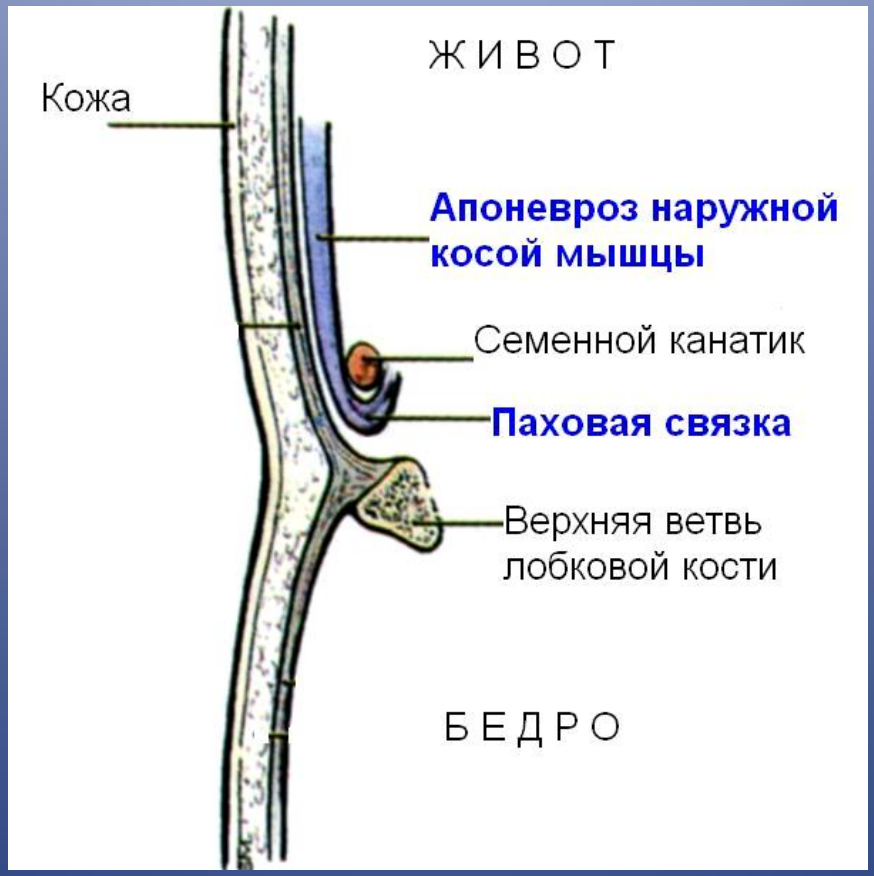

Стенки пахового канала

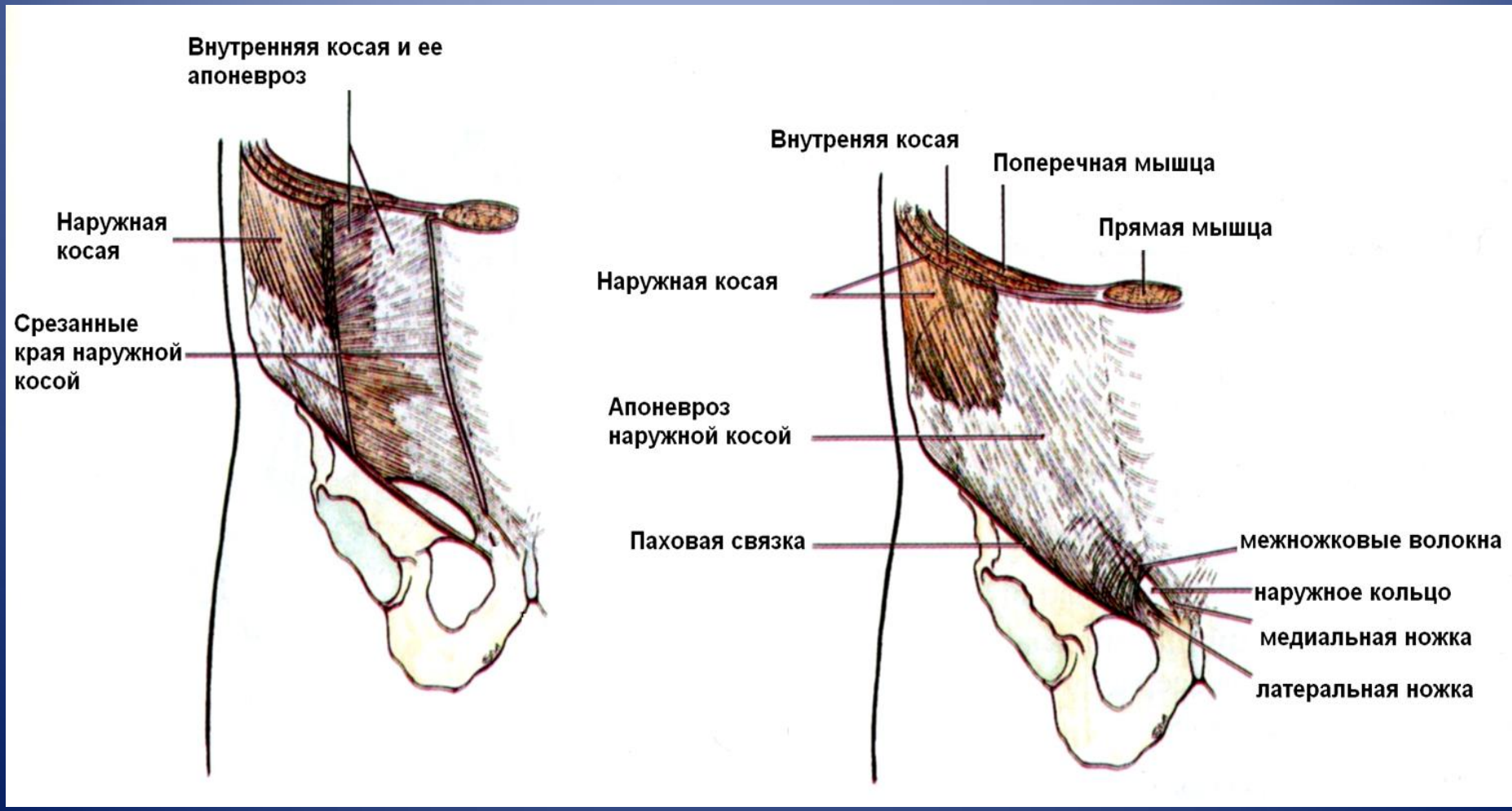

Стенки пахового канала

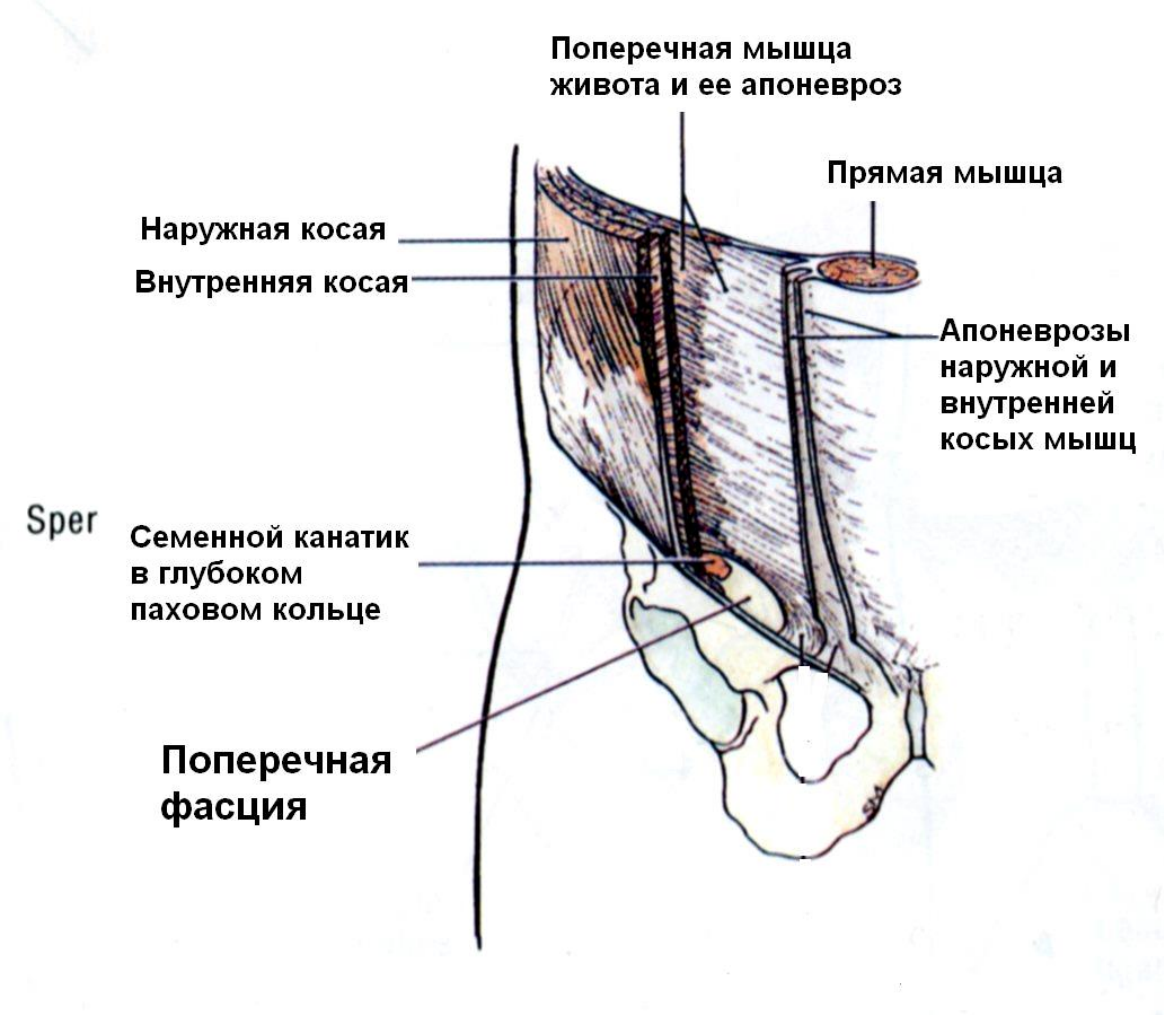

Стенки пахового канала

- ***Передняя*** – апоневроз наружной косой мышцы живота
- ***Верхняя*** – нижние края внутренней косой и поперечной мышц живота
- ***Нижняя*** – паховая связка
- ***Задняя*** – поперечная фасция

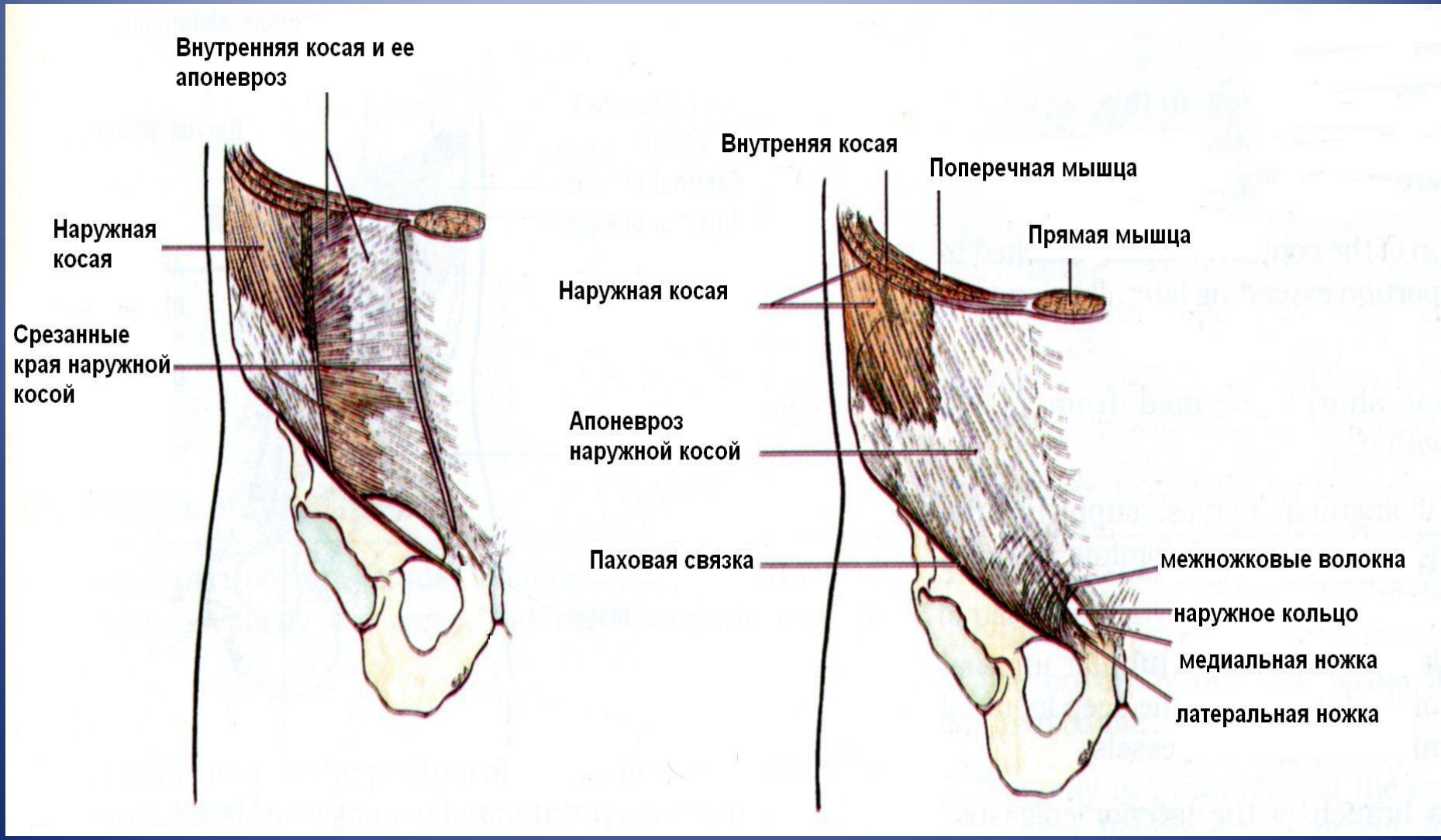
Внутренняя косая и ее апоневроз
Наружная косая
Срезанные края наружной косой
Внутреняя косая
Поперечная мышца
Прямая мышца
Наружная косая
Апоневроз наружной косой
Паховая связка
межножковые волокна
наружное кольцо
медиальная ножка
латеральная ножка

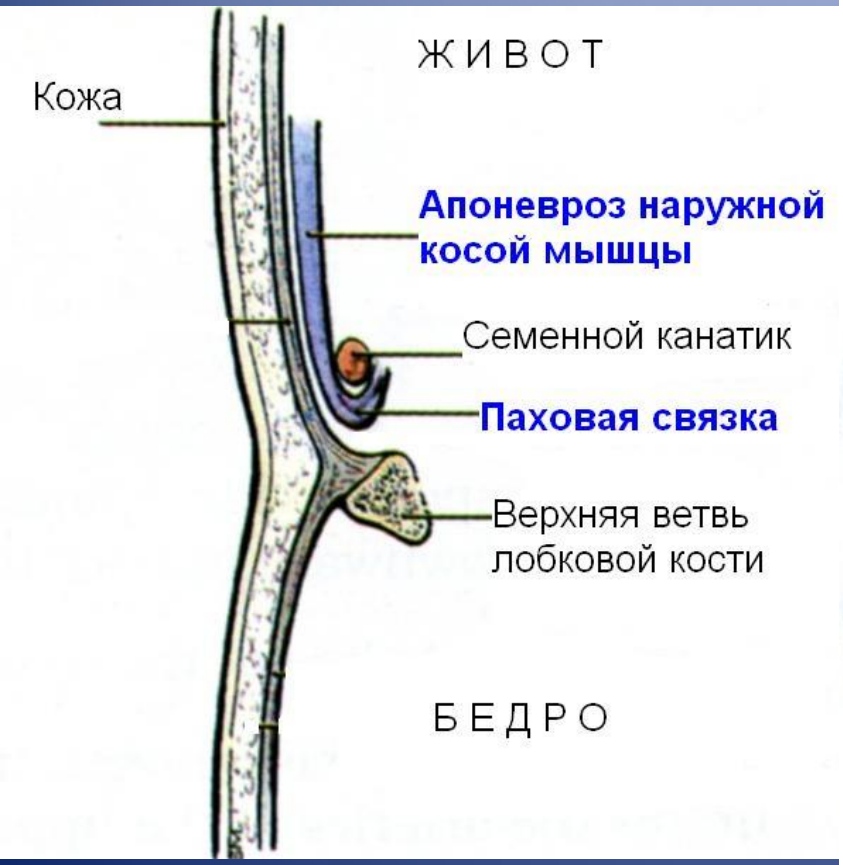
ЖИВОТ
Кожа
Апоневроз наружной косой мышцы
Семенной канатик
Паховая связка
Верхняя ветвь лобковой кости
БЕДРО

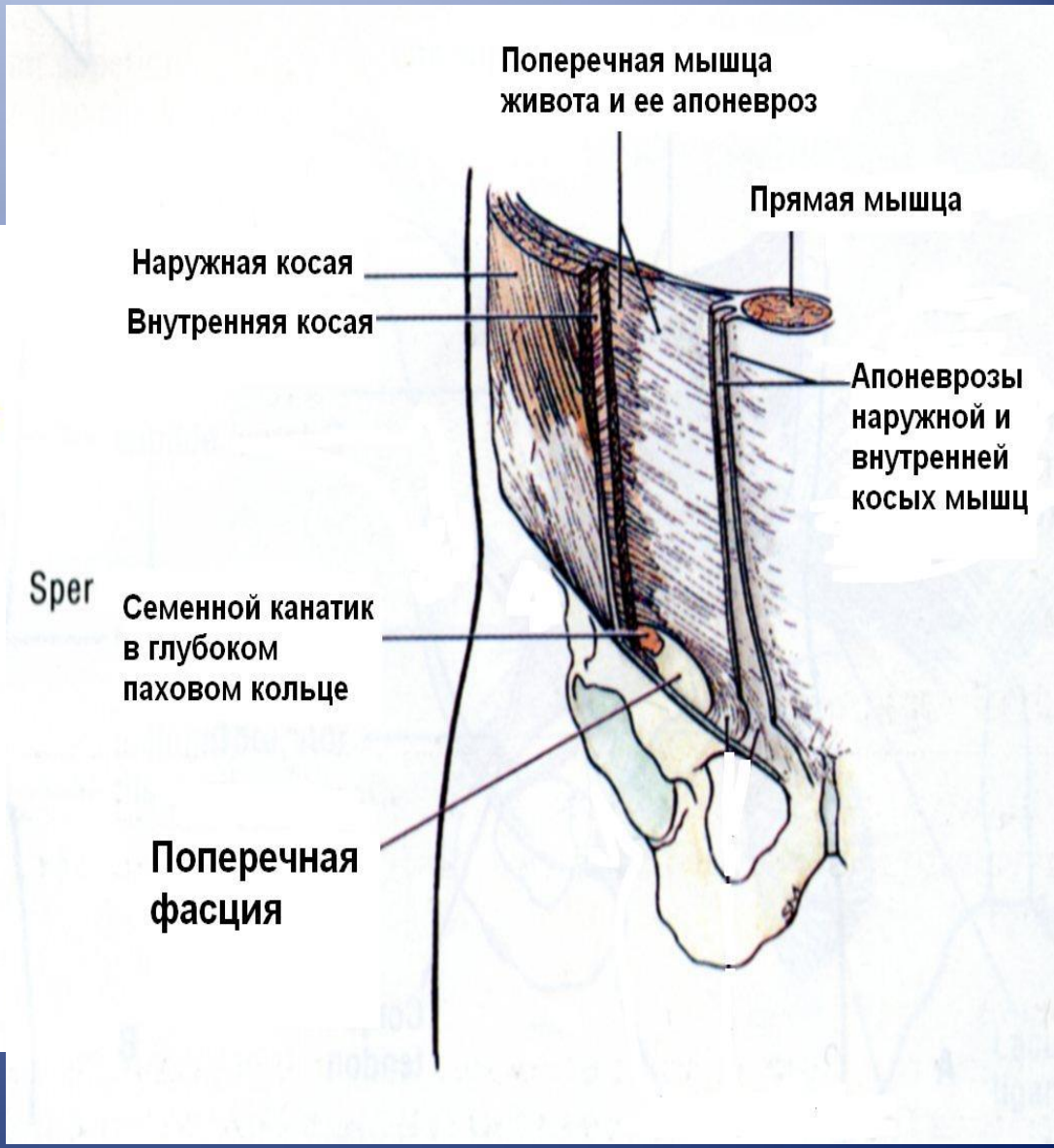
Поперечная мышца живота и ее апоневроз
Прямая мышца
Наружная косая
Внутренняя косая
Апоневрозы наружной и внутренней косых мышц
Sper
Семенной канатик в глубоком паховом кольце
Поперечная фасция

Задняя стенка укреплена только поперечной фасций

- Паховые грыжи могут быть двух типов
- Косая паховая грыжа – петли кишки входят через внутреннее кольцо и проходят по всему паховому каналу
- Прямая – петля кишки продавливает поперечную фасцию в области наружного кольца (прямо выходит под кожу)

Глубокое (внутреннее) кольцо

- Углубление поперечной фасции (соответствует латеральной паховой ямке)

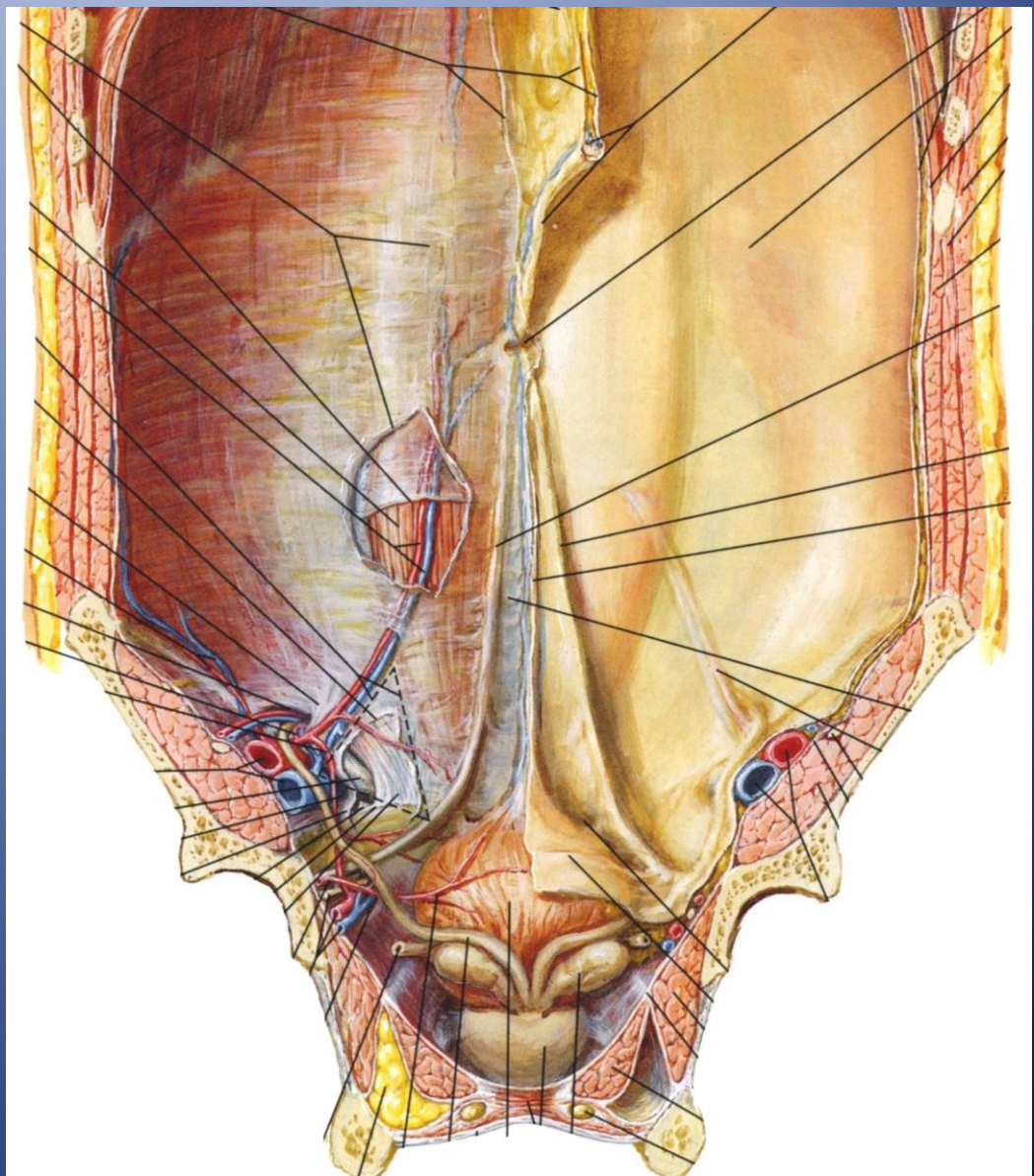

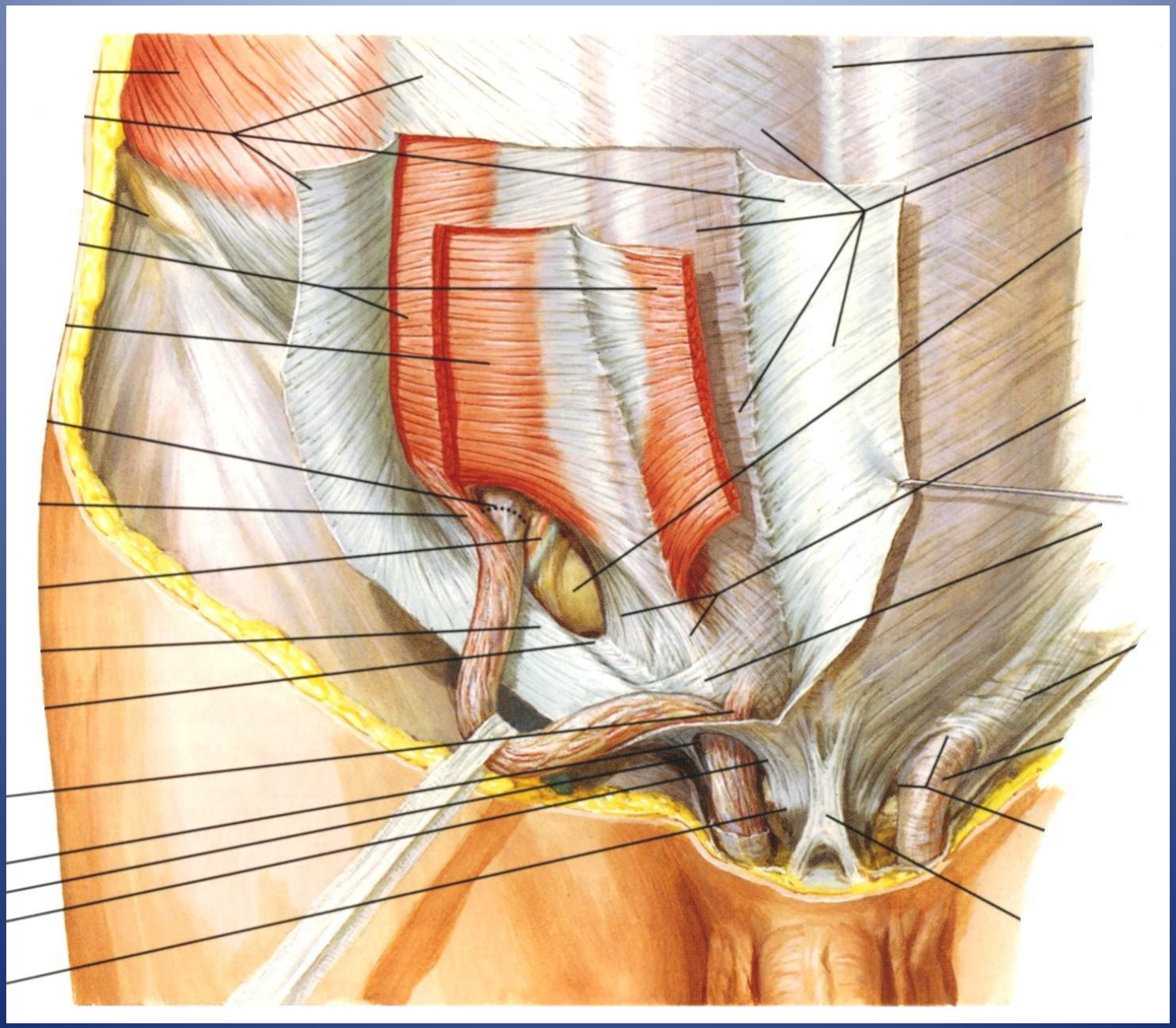

Поверхностное кольцо

имеет 4 стенки:

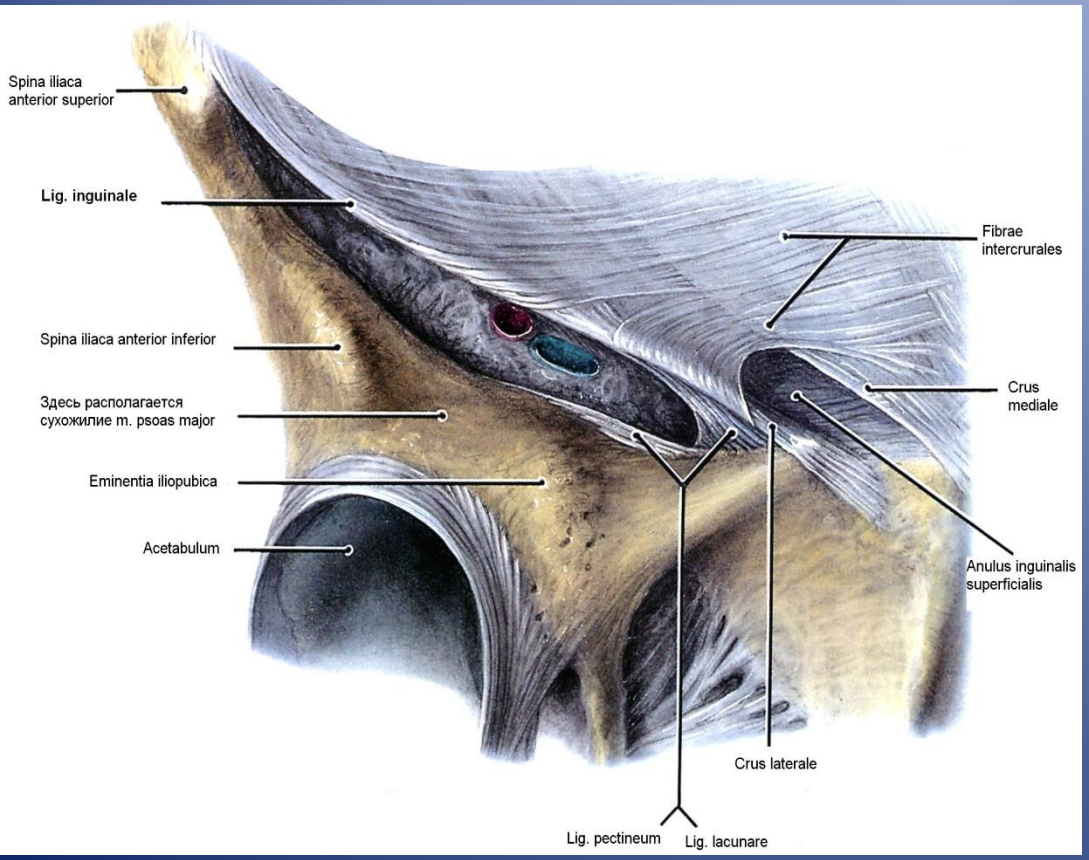

- Верхнюю – медиальная ножка паховой связки
- Нижнюю – латеральная ножка паховой связки
- Латеральную – межножковые волокна
- Медиальную – загнутая связка

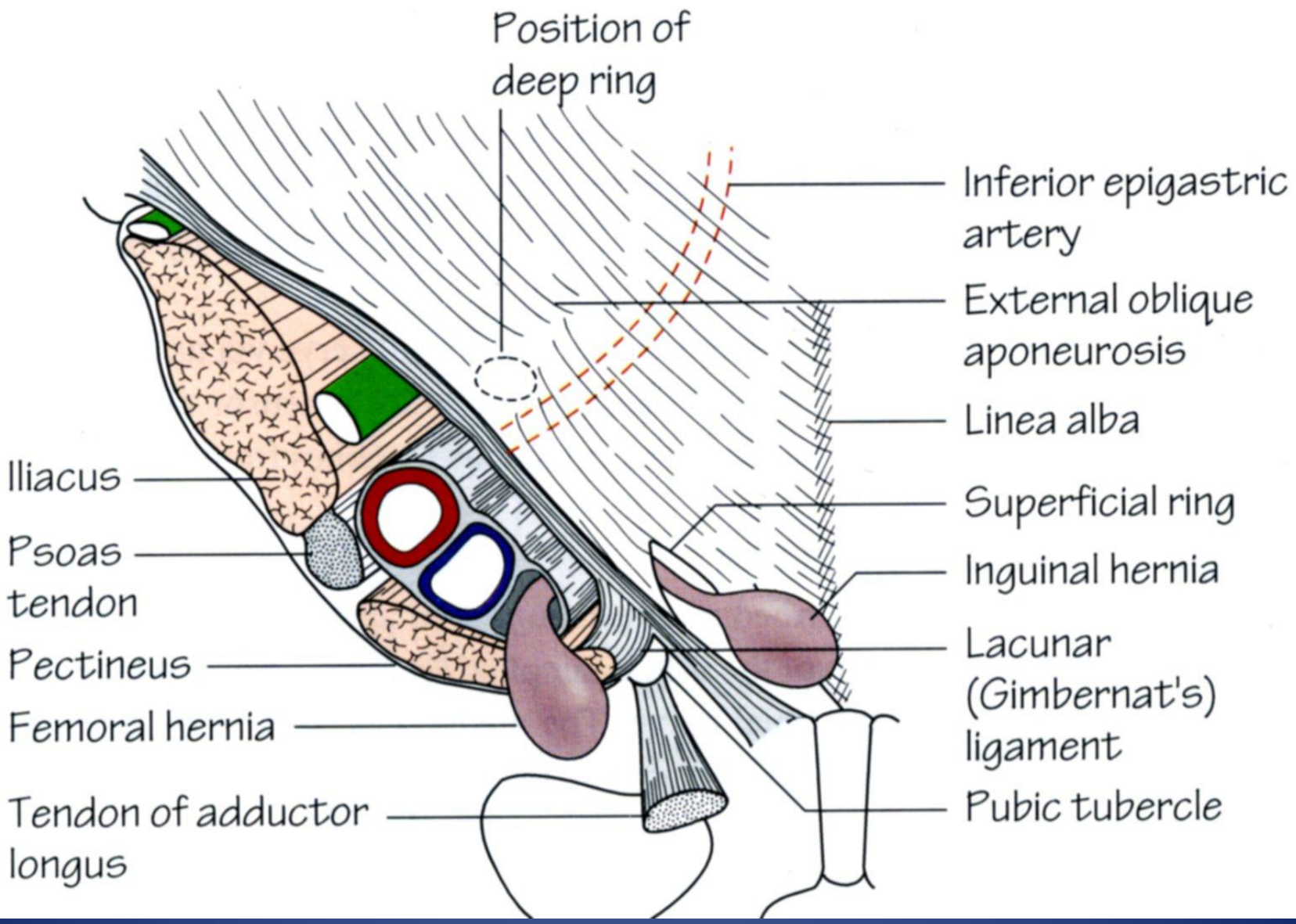
Position of deep ring
Inferior epigastric artery
External oblique aponeurosis
Linea alba
Superficial ring
Inguinal hernia
Lacunar (Gimbernat's) ligament
Pubic tubercle
Iliacus
Psoas tendon
Pectineus
Femoral hernia
Tendon of adductor longus

Косая паховая грыжа

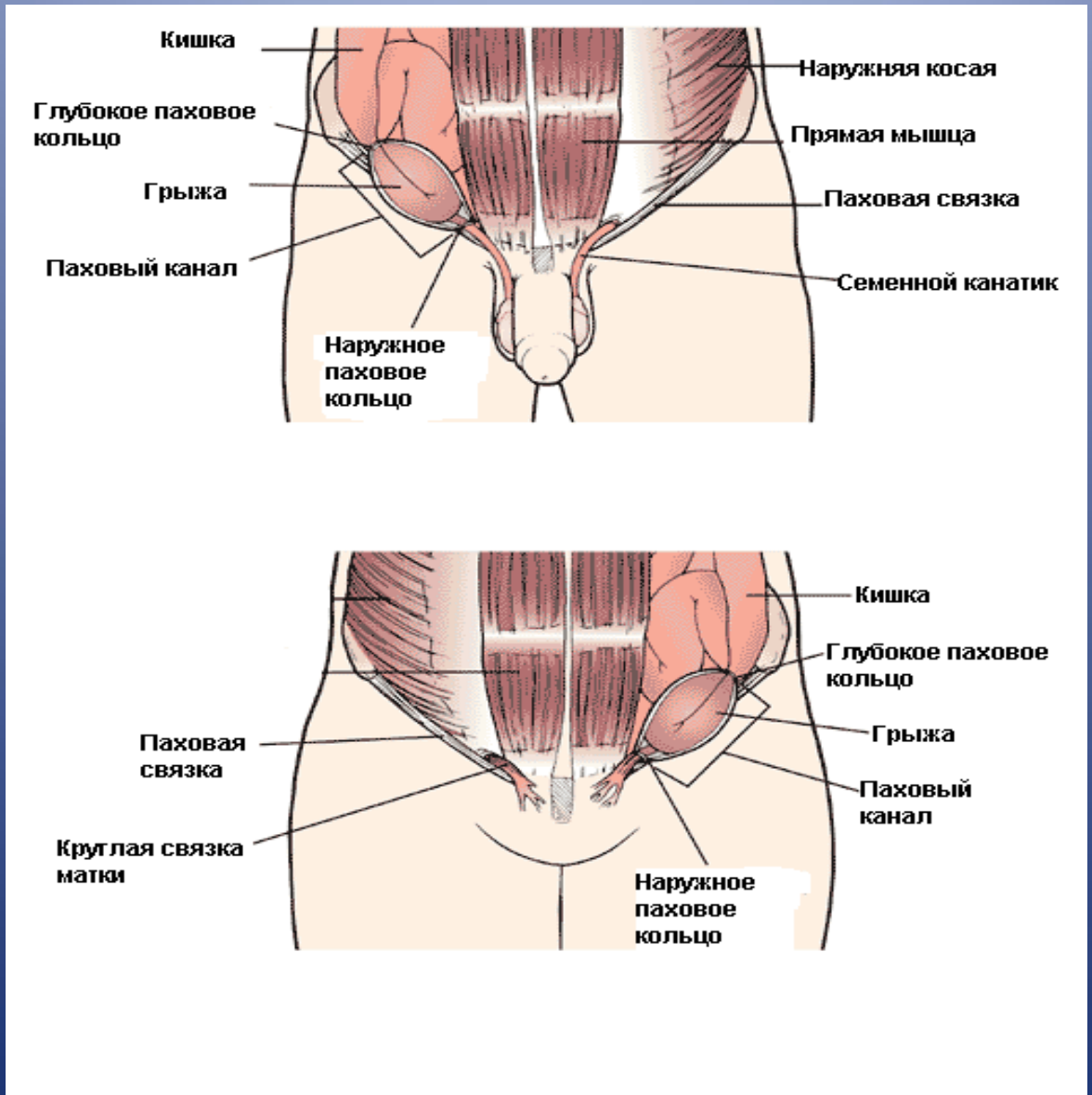

Прямая паховая грыжа

Бедренные грыжи

- Между паховой связкой и костями таза имеется пространство, которое подвздошно-гребешковой связкой (*lig. iliopectineum*) разделено на две лакуны:
- Мышечную (*lacuna musculorum*) – латерально,
- Сосудистую (*lacuna vasorum*) - медиально

Мышечная и сосудистая лакуны

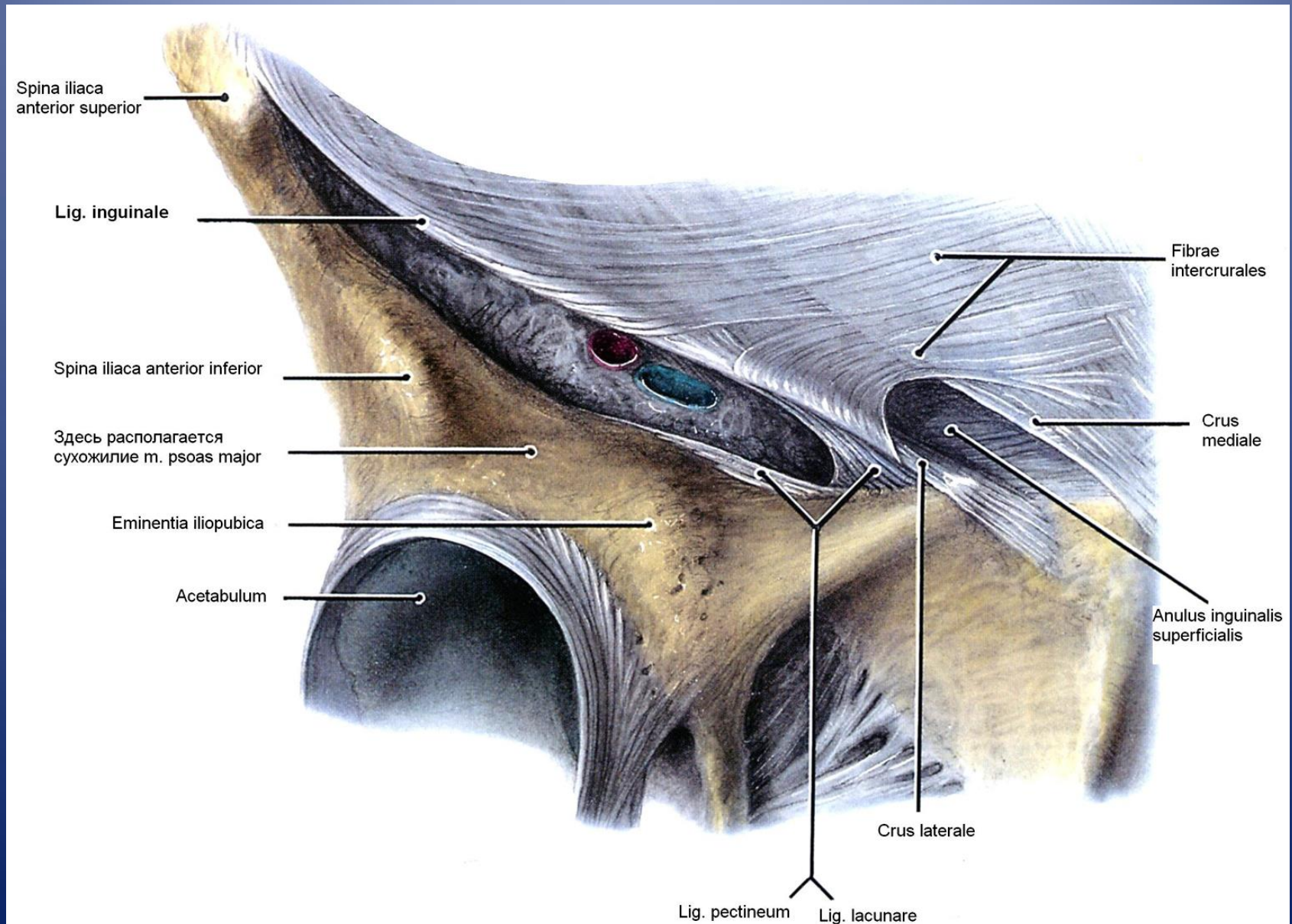

Мышечная лакуна

- Проходят ***m.iliopsoas*** и **бедренный нерв**

Сосудистая лакуна

- Проходят:
- Бедренная артерия;
- Бедренная вена;
- Нервы;
- Лимфатические сосуды

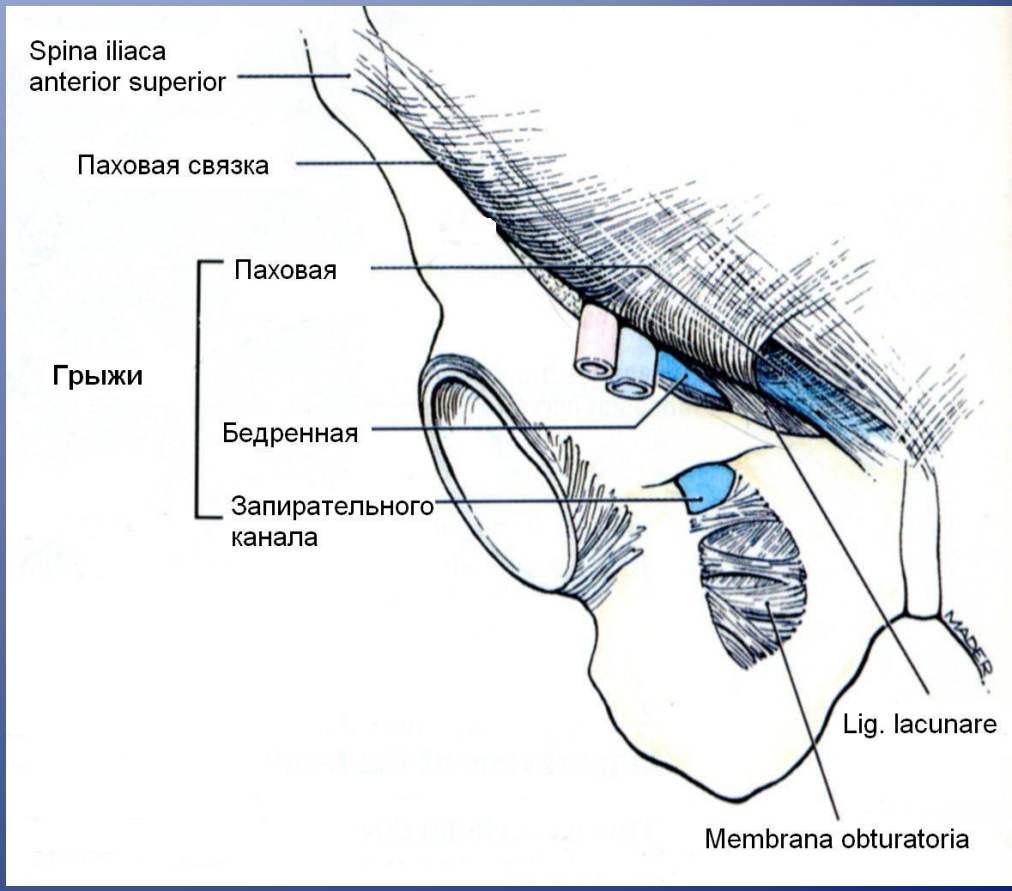

Бедренное кольцо (*anulus femoralis*) сосудистой лакуны – место образования бедренных грыж

Границы бедренного кольца

- Медиальная – лакунарная связка
- Передняя – паховая связка
- Латеральная – бедренная вена
- Задняя – гребенчатая связка

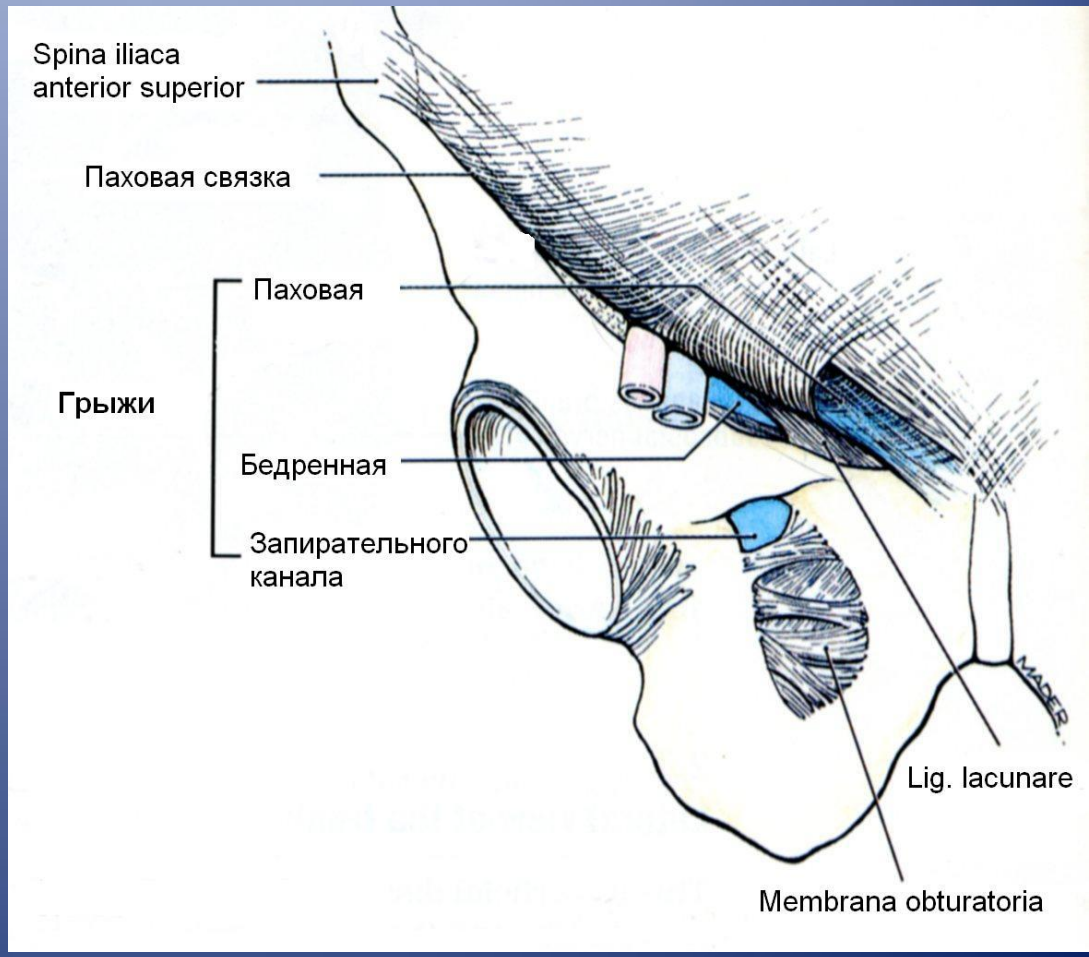

Бедренный канал

- Появляется при образовании бедренной грыжи
- Расположен ниже паховой связки
- Имеет 3 стенки и 2 отверстия

Наружное и внутреннее отверстия

1. Внутреннее – бедренное кольцо

2. Наружное -поверхностное кольцо
(подкожная щель)

Стенки бедренного канала

- Спереди – сращение паховой связки с верхним рогом подкожной щели
- Сзади – гребенчатая фасция
- Латерально – бедренная вена

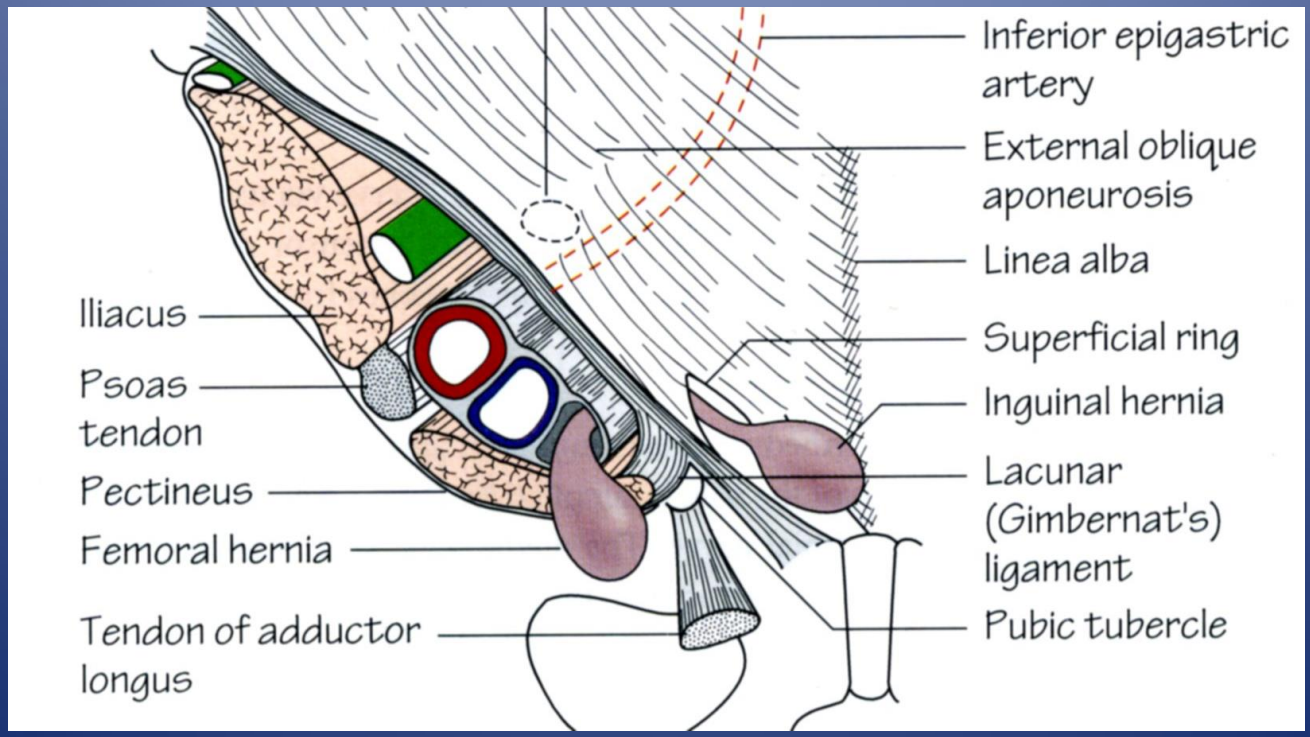

Границы треугольника Пети

- Нижняя – подвздошный гребень
- Медиальная – передний край m.latissimus dorsi
- Латеральная – задний край наружной косой мышцы живота

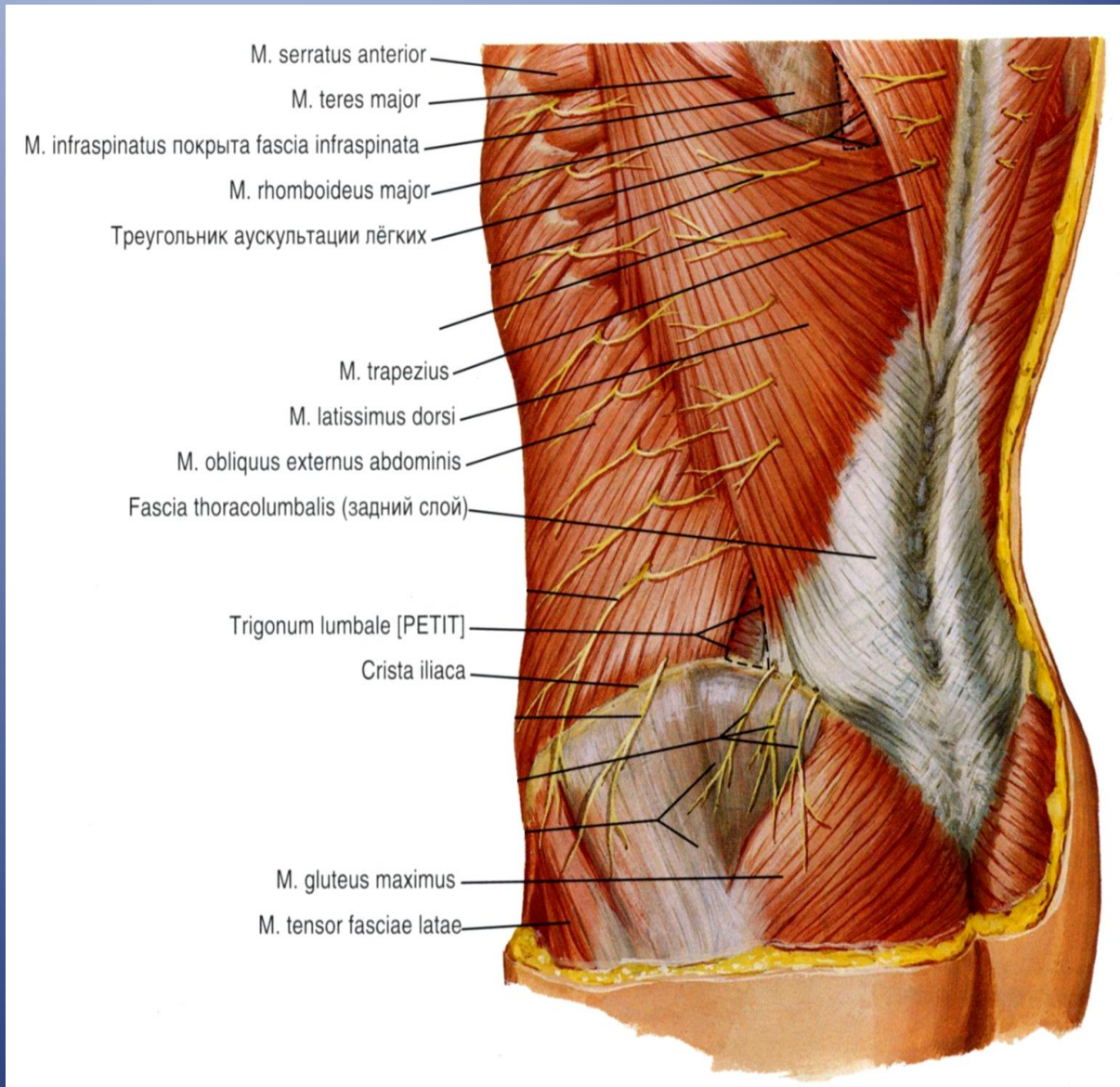

Границы треугольника Грюнфельда - Лесгафта

Верхняя – нижний край *m.serratus posterior inferior*

- Медиальная – *m.erector spinae*
- Нижняя – край внутренней косой мышцы живота

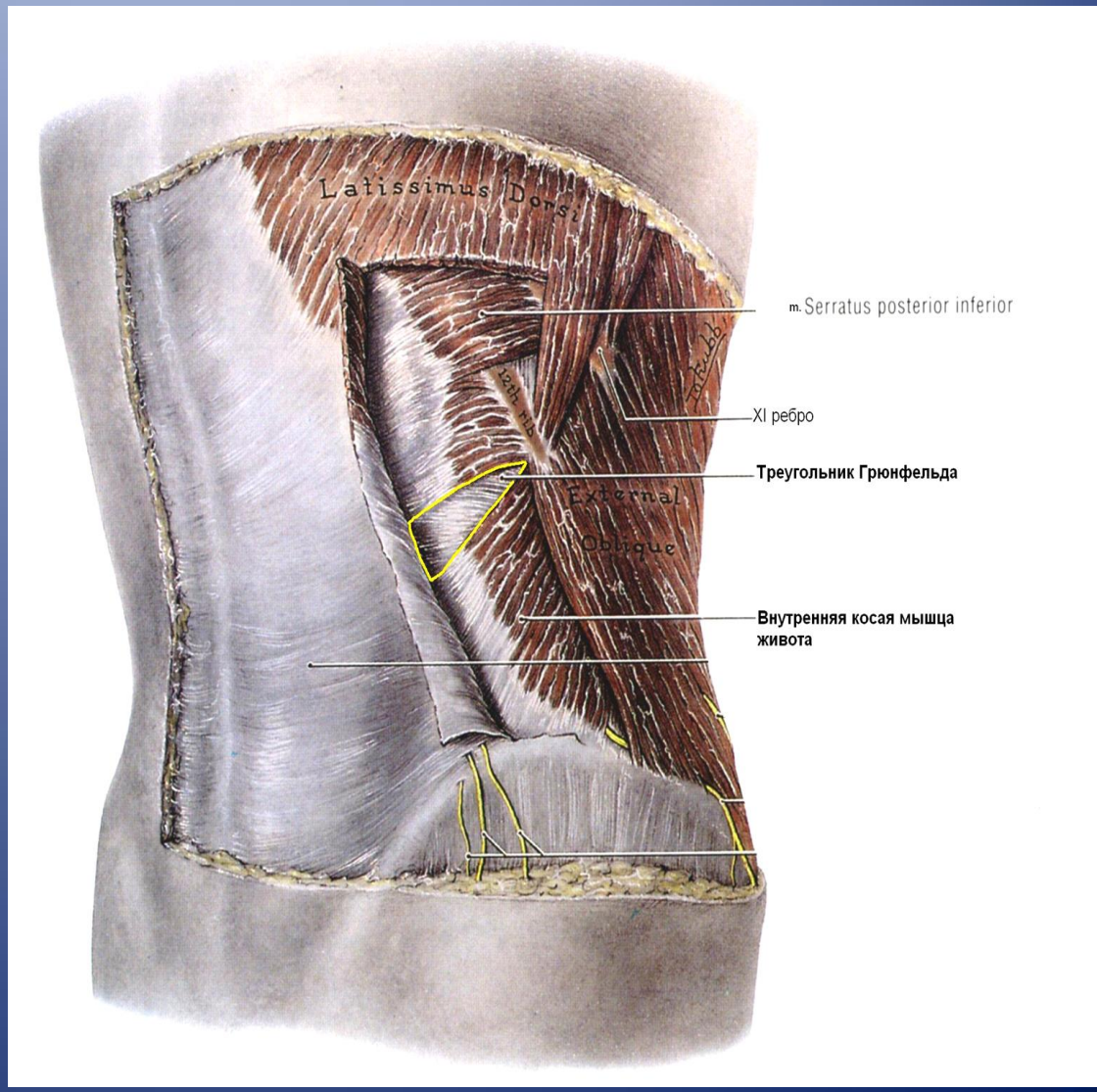

Треугольник аускультации

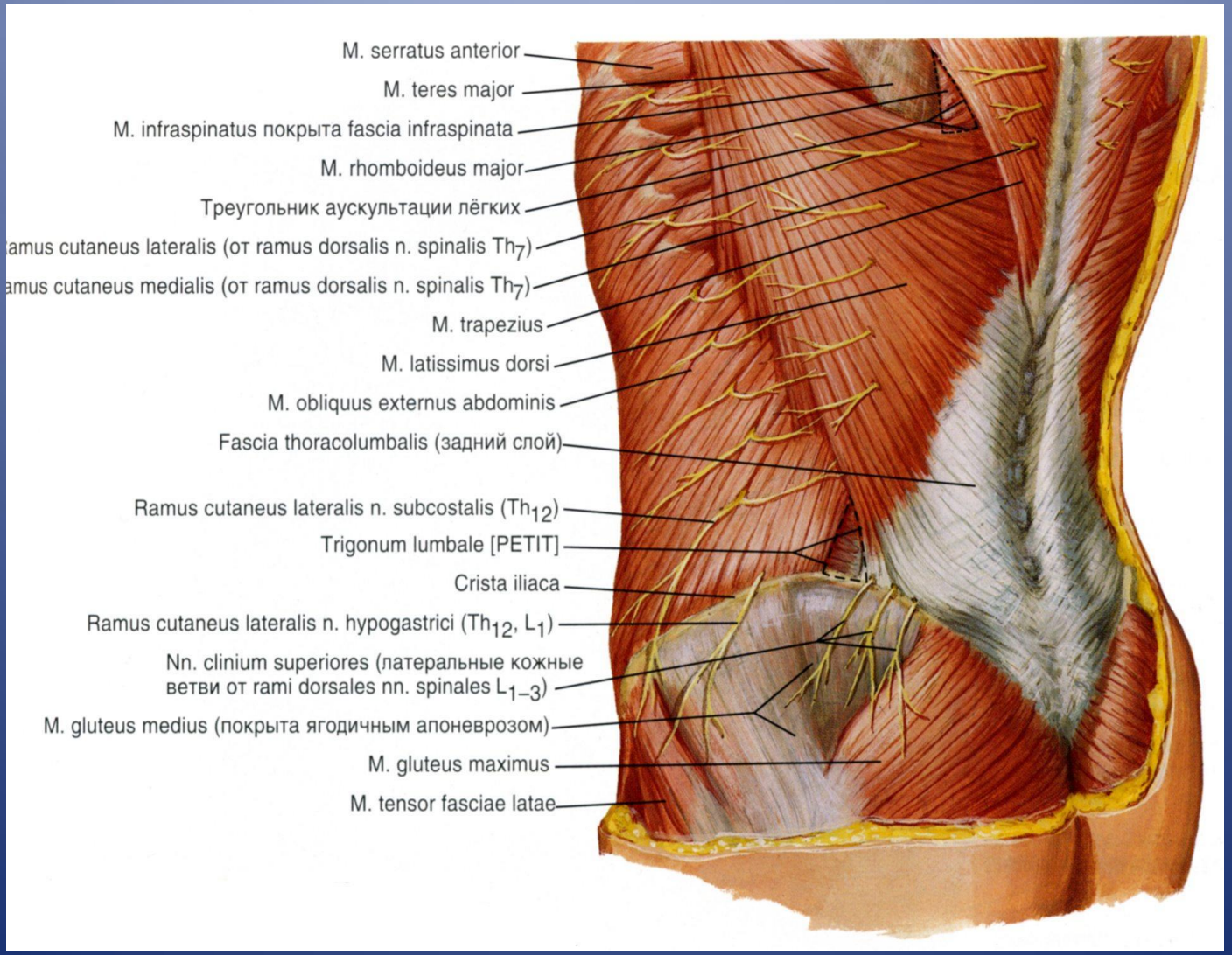

Топография верхней конечности

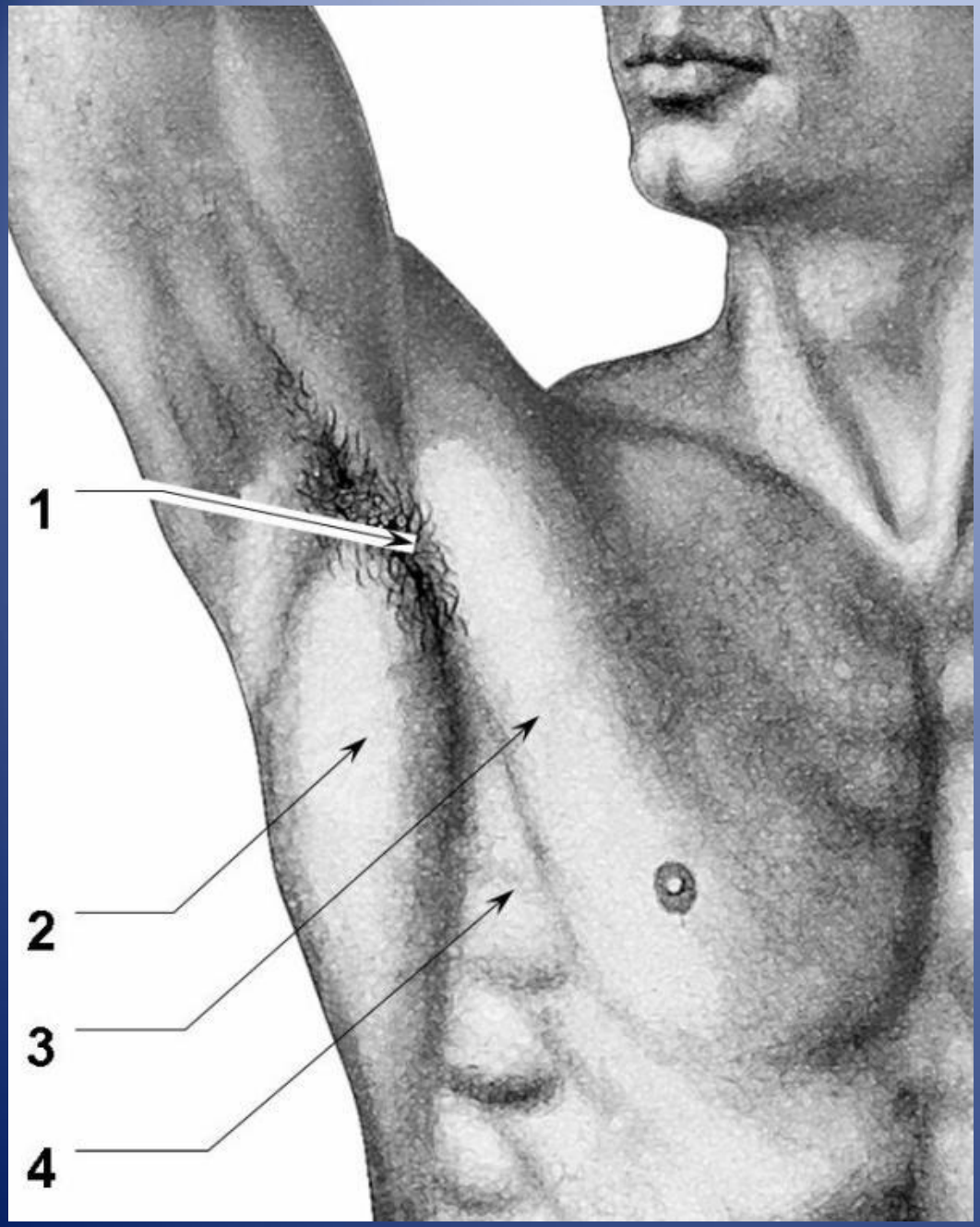

- 1 – **подмышечная ямка**,
- 2 – край большой грудной мышцы,
- 3 – край широчайшей мышцы

Подмышечная полость

Apertura superior

Apertura inferior

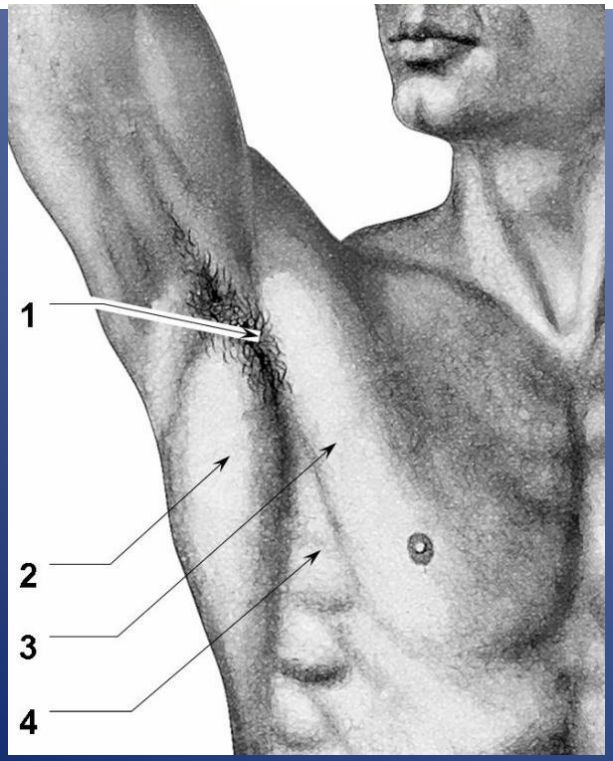

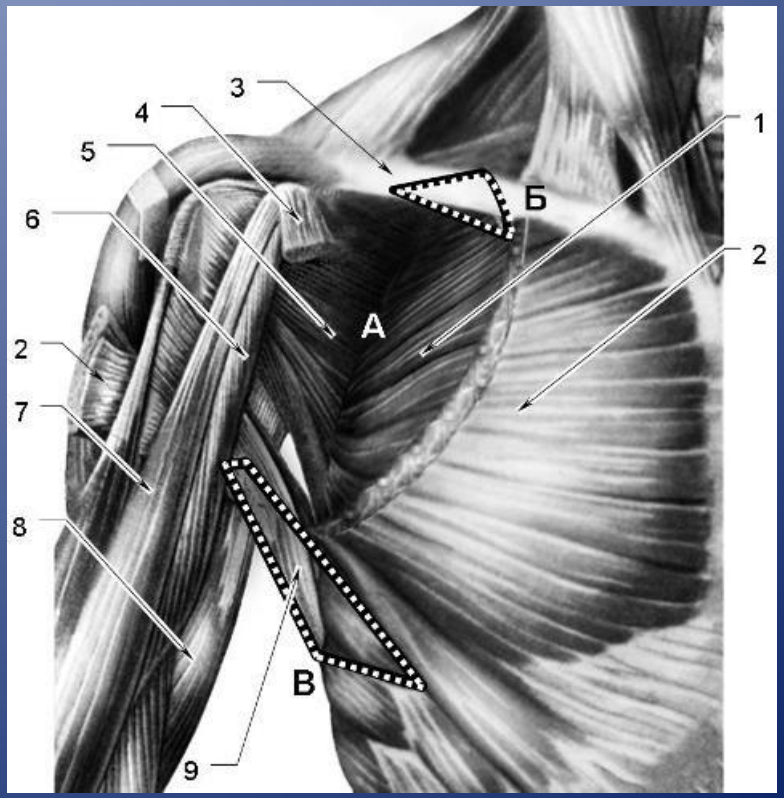

Подмышечная полость

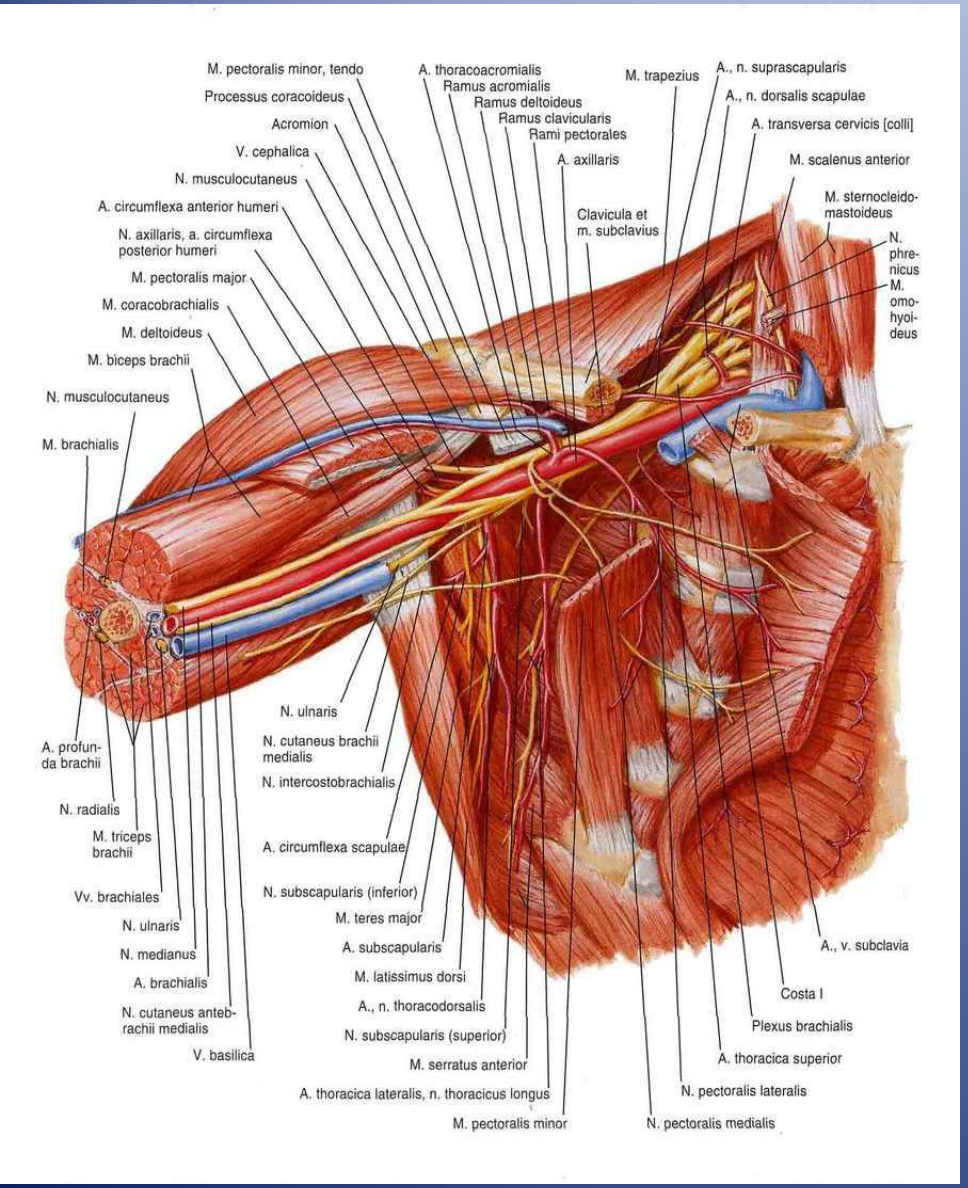

- *mm. pectoralis major et minor*
- *m. latissimus dorsi,* m. *teres major,* m. *Subscapularis*
- m. *serratus anterior*
- m. *biceps brachii,* m. *coracobrachialis*

Вид спереди на плечо со структурами подмышечной впадины

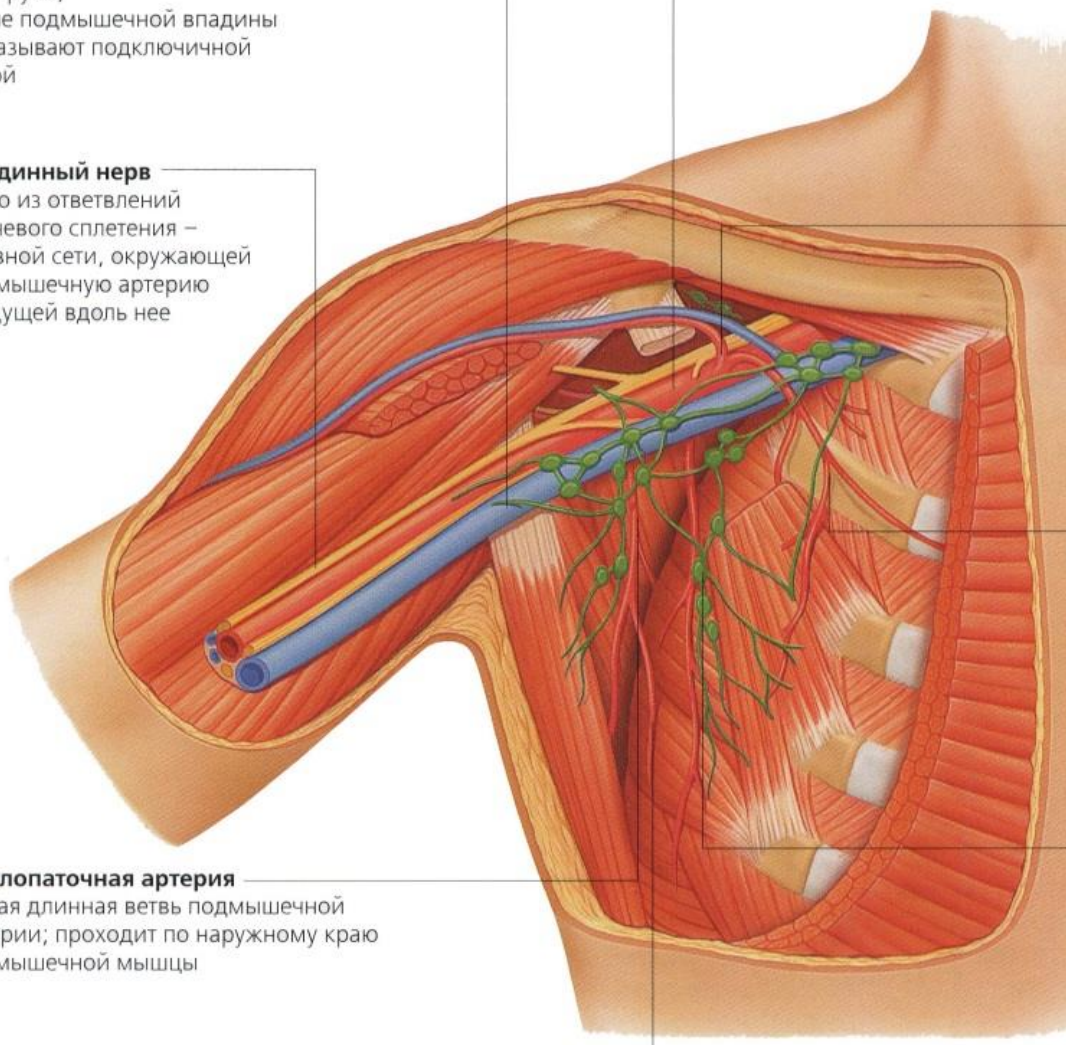

Подмышечная вена
Объединяет плечевую вену и внутреннюю поверхностную вену руки; после подмышечной впадины ее называют подключичной веной

Срединный нерв
Одно из ответвлений плечевого сплетения – нервной сети, окружающей подмышечную артерию и идущей вдоль нее

Подлопаточная артерия
Самая длинная ветвь подмышечной артерии; проходит по наружному краю подмышечной мышцы

Подмышечная артерия
Продолжение подключичной артерии, которая, выйдя из подмышечной впадины, становится плечевой артерией

Грудно-акромиальная артерия
Идет вниз, снабжая кровью мышцы двух верхних межреберных промежутков и передней зубчатой мышцы

Артерия грудной клетки и акромиального отростка
Делится на четыре ветви, снабжая кровью области груди и плеча

Лимфатические узлы
Лимфа собирается из верхней конечности и молочной железы, а также грудной стенки и фильтруется в этих узлах

Боковая артерия грудной клетки
Проходит вдоль нижней границы малой грудной мышцы; ее ветви снабжают кровью наружную часть молочной железы женщин

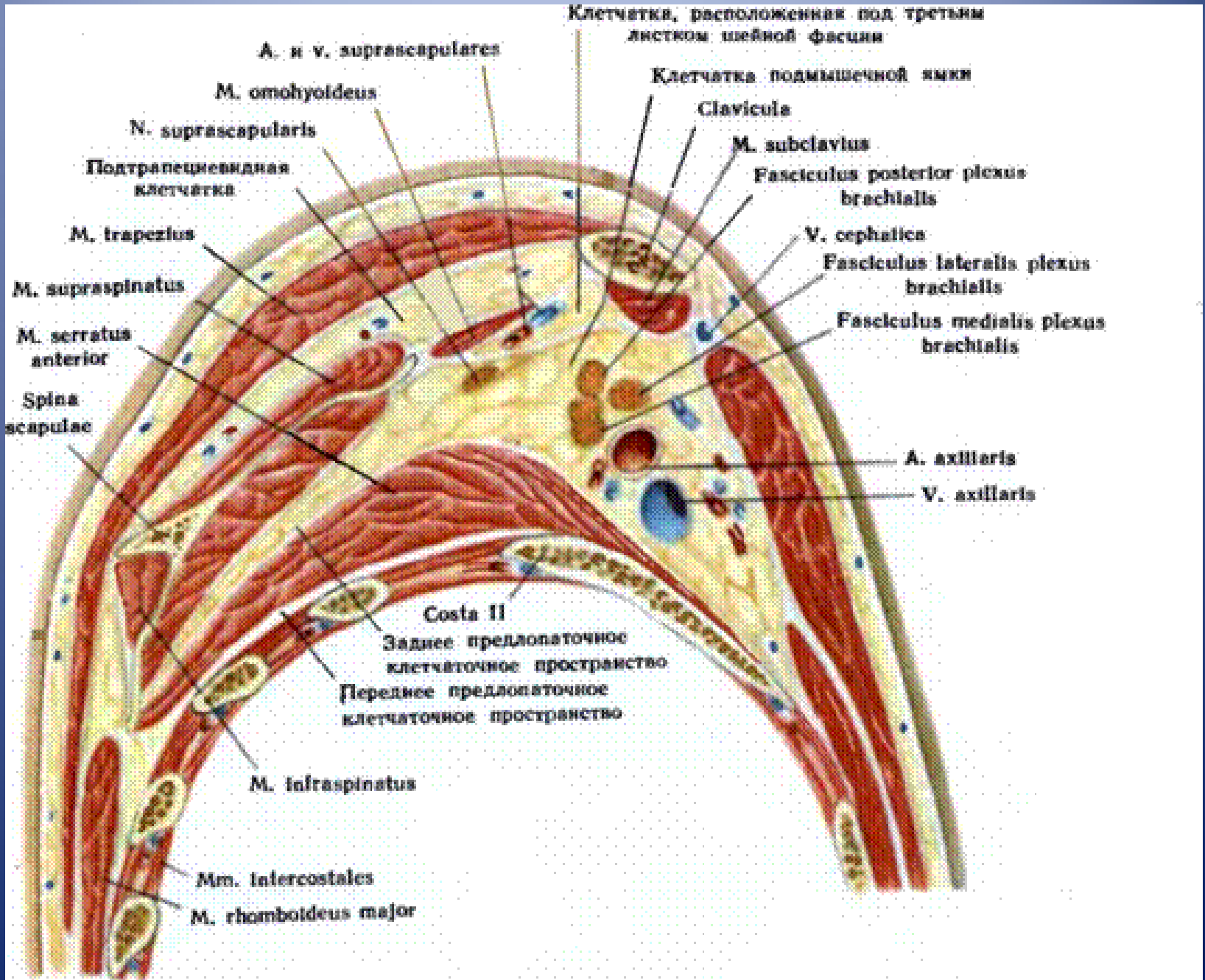
Клетчатка, расположенная под третьим листком шейной фасции
A. и v. suprascapulares
Клетчатка подмышечной ямки
M. omohyoideus
Clavicula
N. suprascapularis
M. subclavius
Подтрапециевидная клетчатка
Fasciculus posterior plexus brachialis
M. trapezius
V. cephalica
M. supraspinatus
Fasciculus lateralis plexus brachialis
M. serratus anterior
Fasciculus medialis plexus brachialis
Spina scapulae
A. axillaris
V. axillaris
Costa II
Заднее предлопаточное клетчаточное пространство
Переднее предлопаточное клетчаточное пространство
M. infraspinatus
Mm. intercostales
M. rhomboideus major

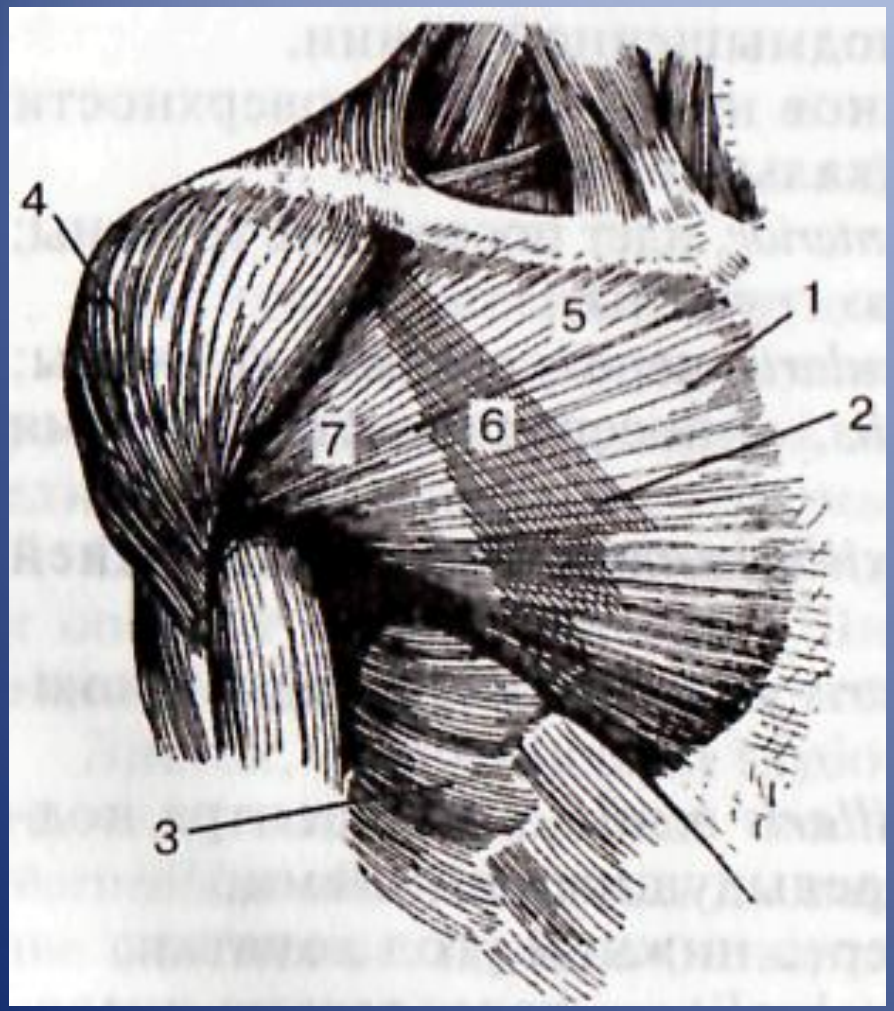

1 - m. pecloralis major;

2 - m. pectoralis minor (проекция);

3 - m. serratus anterior;

4 - m. deltoideus;

5 - trigonum clavipectorale;

6 - trigonum pectorale;

7 – trigonum subpectorale.

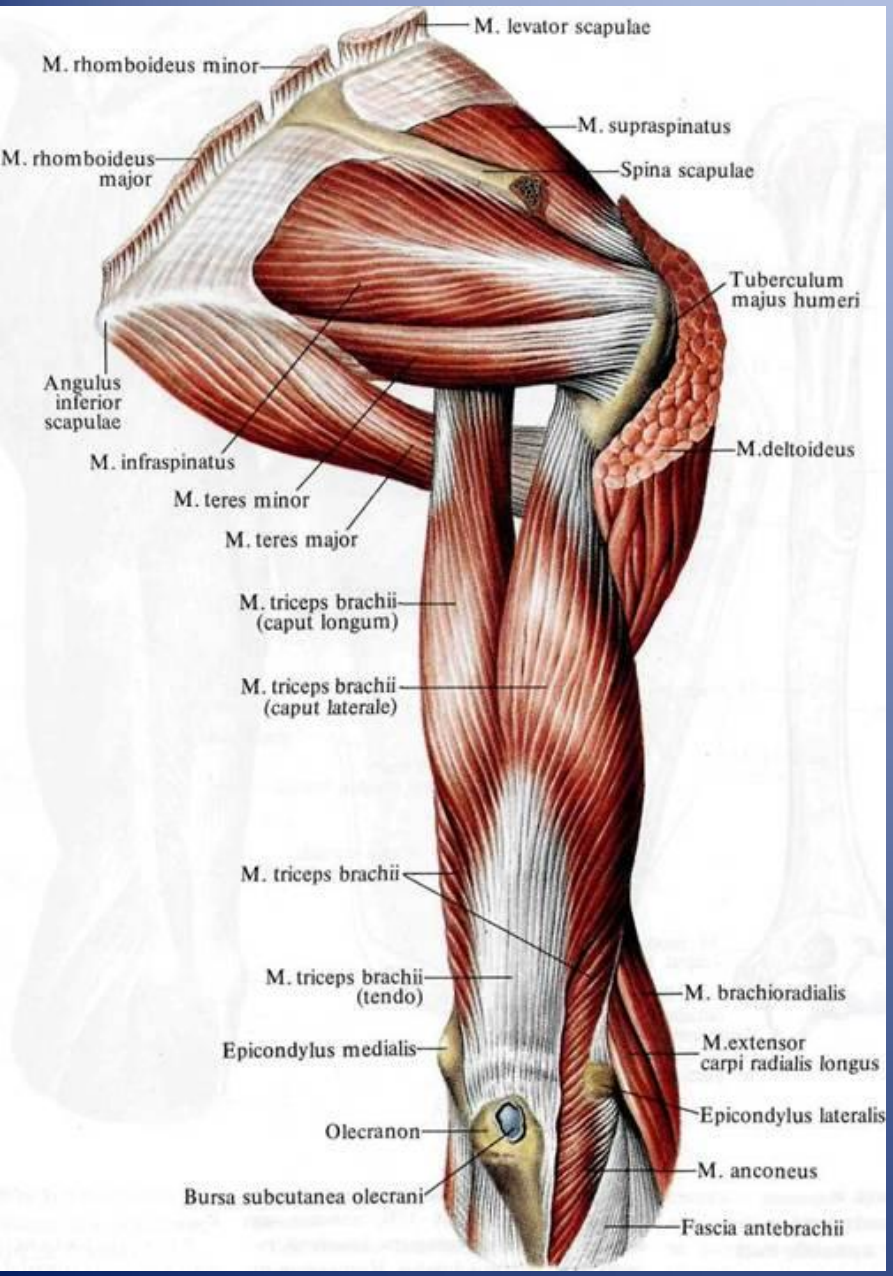
M. levator scapulae
M. rhomboideus minor
M. supraspinatus
M. rhomboideus major
Spina scapulae
Tuberculum majus humeri
Angulus inferior scapulae
M.deltoideus
M. infraspinatus
M. teres minor
M. teres major
M. triceps brachii (caput longum)
M. triceps brachii (caput laterale)
M. triceps brachii
M. triceps brachii (tendo)
M. brachioradialis
Epicondylus medialis
M.extensor carpi radialis longus
Epicondylus lateralis
Olecranon
M. anconeus
Bursa subcutanea olecrani
Fascia antebrachii

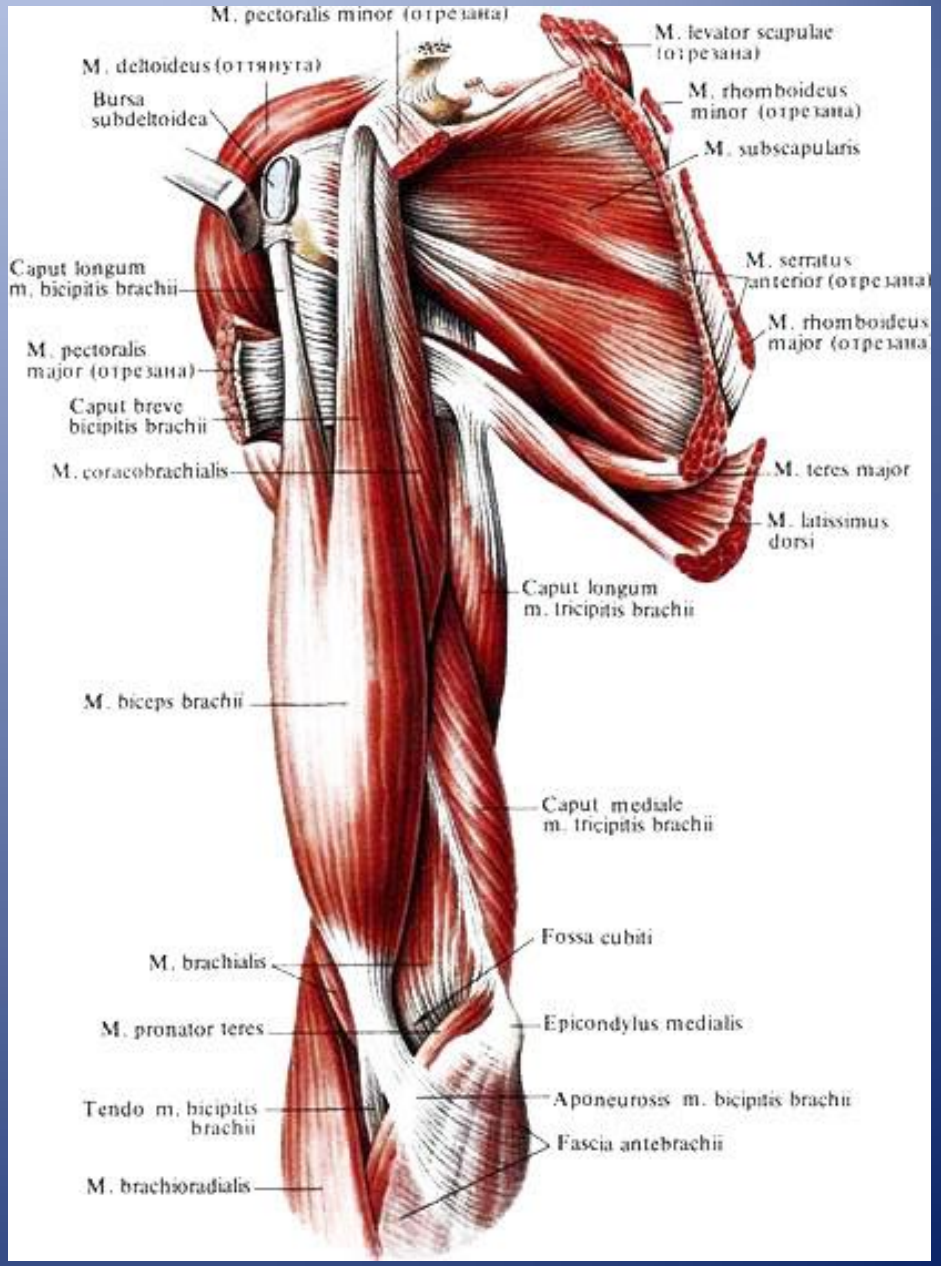
M. pectoralis minor (отрезана)
M. levator scapulae (отрезана)
M. deltoideus (оттянута)
Bursa subdeltoidea
M. rhomboideus minor (отрезана)
M. subscapularis
M. serratus anterior (отрезана)
Caput longum m. bicipitis brachii
M. rhomboideus major (отрезана)
M. pectoralis major (отрезана)
Caput breve bicipitis brachii
M. coracobrachialis
M. teres major
M. latissimus dorsi
Caput longum m. tricipitis brachii
M. biceps brachii
Caput mediale m. tricipitis brachii
Fossa cubiti
M. brachialis
M. pronator teres
Epicondylus medialis
Tendo m. bicipitis brachii
Aponeuross m. bicipitis brachii
Fascia antebrachii
M. brachioradialis

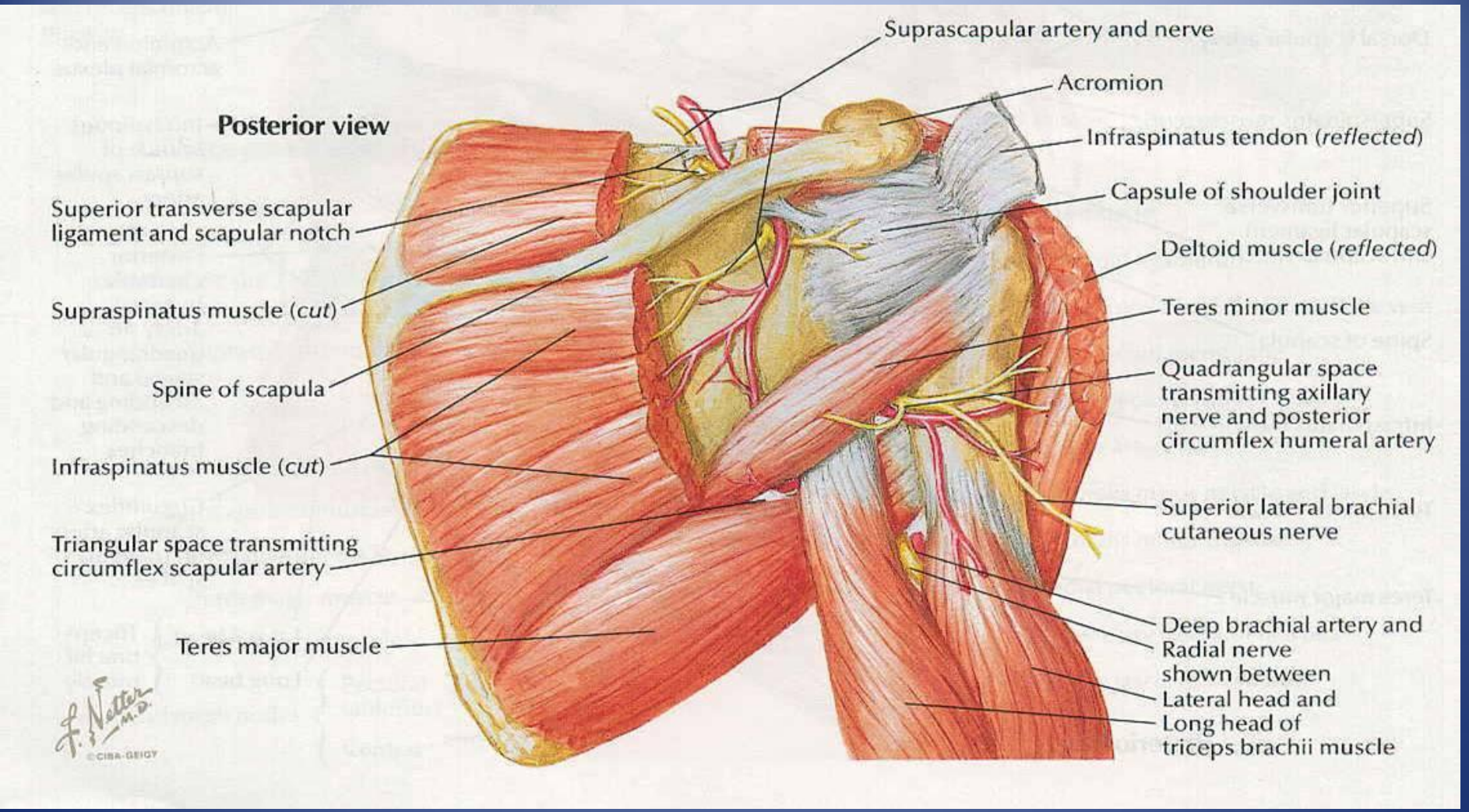
Posterior view
Suprascapular artery and nerve
Acromion
Infraspinatus tendon (*reflected*)
Capsule of shoulder joint
Deltoid muscle (*reflected*)
Teres minor muscle
Quadrangular space transmitting axillary nerve and posterior circumflex humeral artery
Superior lateral brachial cutaneous nerve
Deep brachial artery and Radial nerve shown between Lateral head and Long head of triceps brachii muscle
Superior transverse scapular ligament and scapular notch
Supraspinatus muscle (*cut*)
Spine of scapula
Infraspinatus muscle (*cut*)
Triangular space transmitting circumflex scapular artery
Teres major muscle
F. Netter M.D.
©CIBA-GEIGY

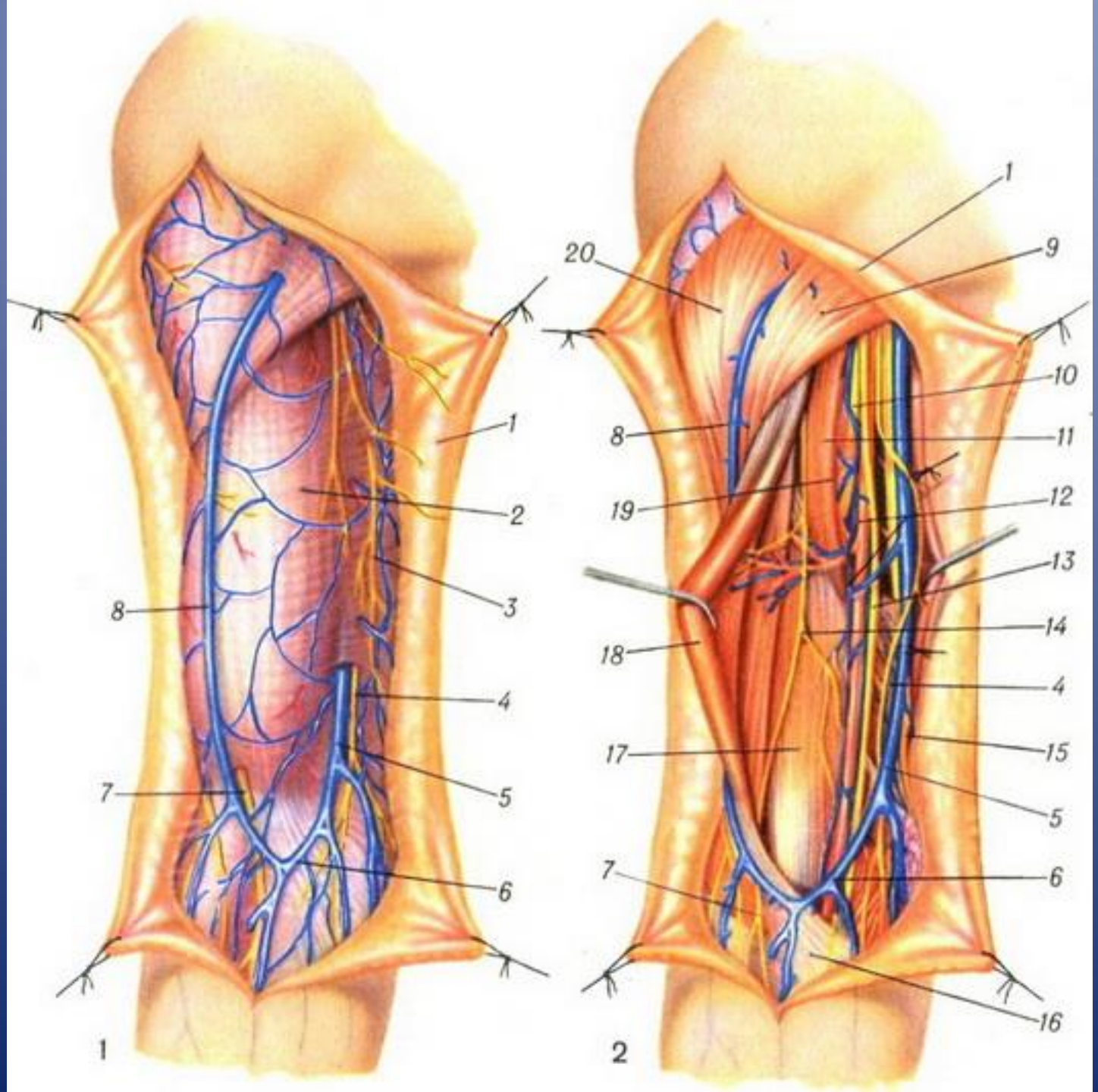
1
2
3
8
4
7
5
6
1
20
9
10
8
11
19
12
13
18
14
4
17
15
5
7
6
16
1
2

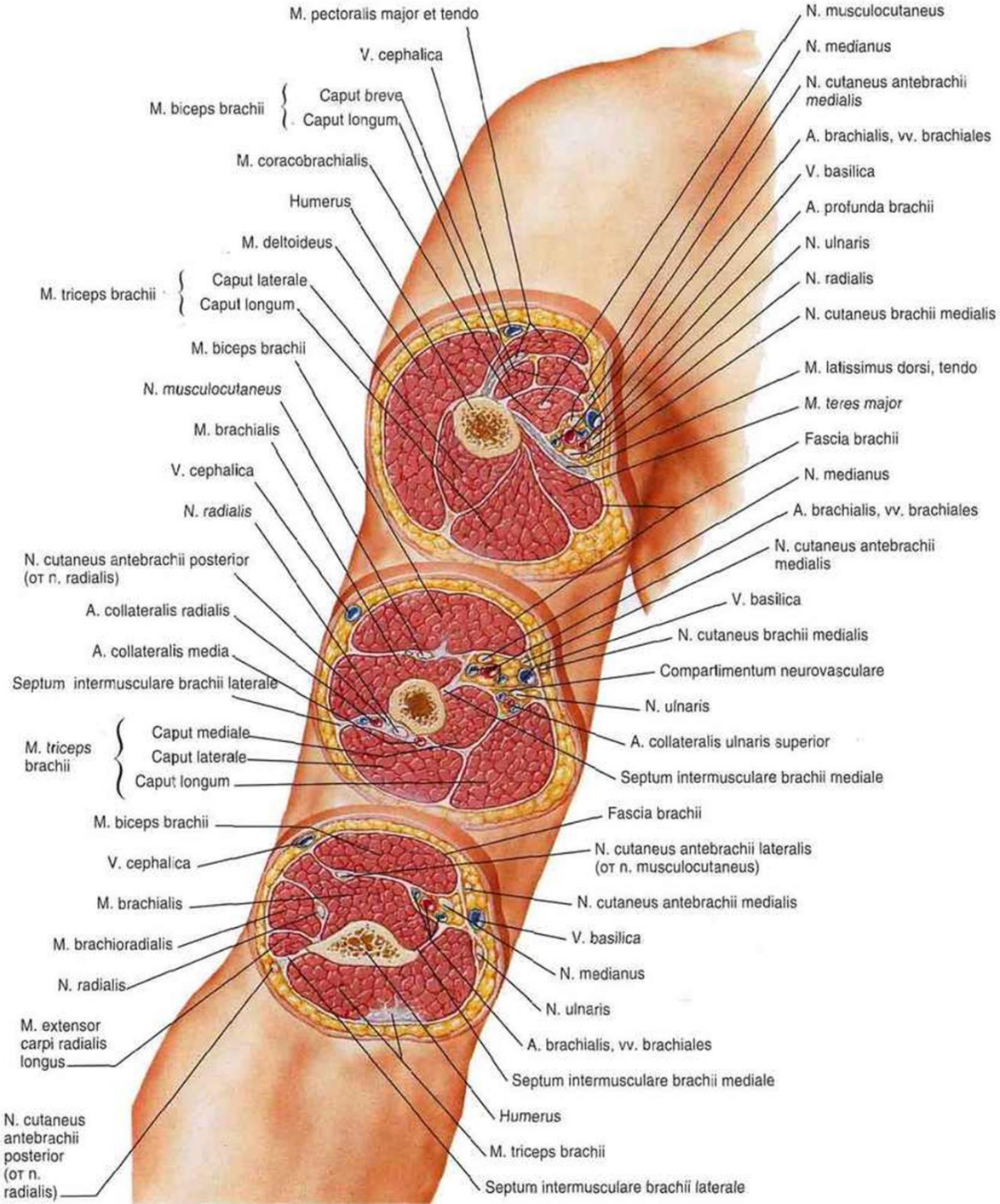
M. pectoralis major et tendo
V. cephalica
M. biceps brachii
Caput breve
Caput longum
M. coracobrachialis
Humerus
M. deltoideus
M. triceps brachii
Caput laterale
Caput longum
M. biceps brachii
N. musculocutaneus
M. brachialis
V. cephalica
N. radialis
N. cutaneus antebrachii posterior (от n. radialis)
A. collateralis radialis
A. collateralis media
Septum intermusculare brachii laterale
M. triceps brachii
Caput mediale
Caput laterale
Caput longum
M. biceps brachii
V. cephalica
M. brachialis
M. brachioradialis
N. radialis
M. extensor carpi radialis longus
N. cutaneus antebrachii posterior (от n. radialis)
N. musculocutaneus
N. medianus
N. cutaneus antebrachii medialis
A. brachialis, vv. brachiales
V. basilica
A. profunda brachii
N. ulnaris
N. radialis
N. cutaneus brachii medialis
M. latissimus dorsi, tendo
M. teres major
Fascia brachii
N. medianus
A. brachialis, vv. brachiales
N. cutaneus antebrachii medialis
V. basilica
N. cutaneus brachii medialis
Compartimentum neurovasculare
N. ulnaris
A. collateralis ulnaris superior
Septum intermusculare brachii mediale
Fascia brachii
N. cutaneus antebrachii lateralis (от n. musculocutaneus)
N. cutaneus antebrachii medialis
V. basilica
N. medianus
N. ulnaris
A. brachialis, vv. brachiales
Septum intermusculare brachii mediale
Humerus
M. triceps brachii
Septum intermusculare brachii laterale

Плече-мышечный канал

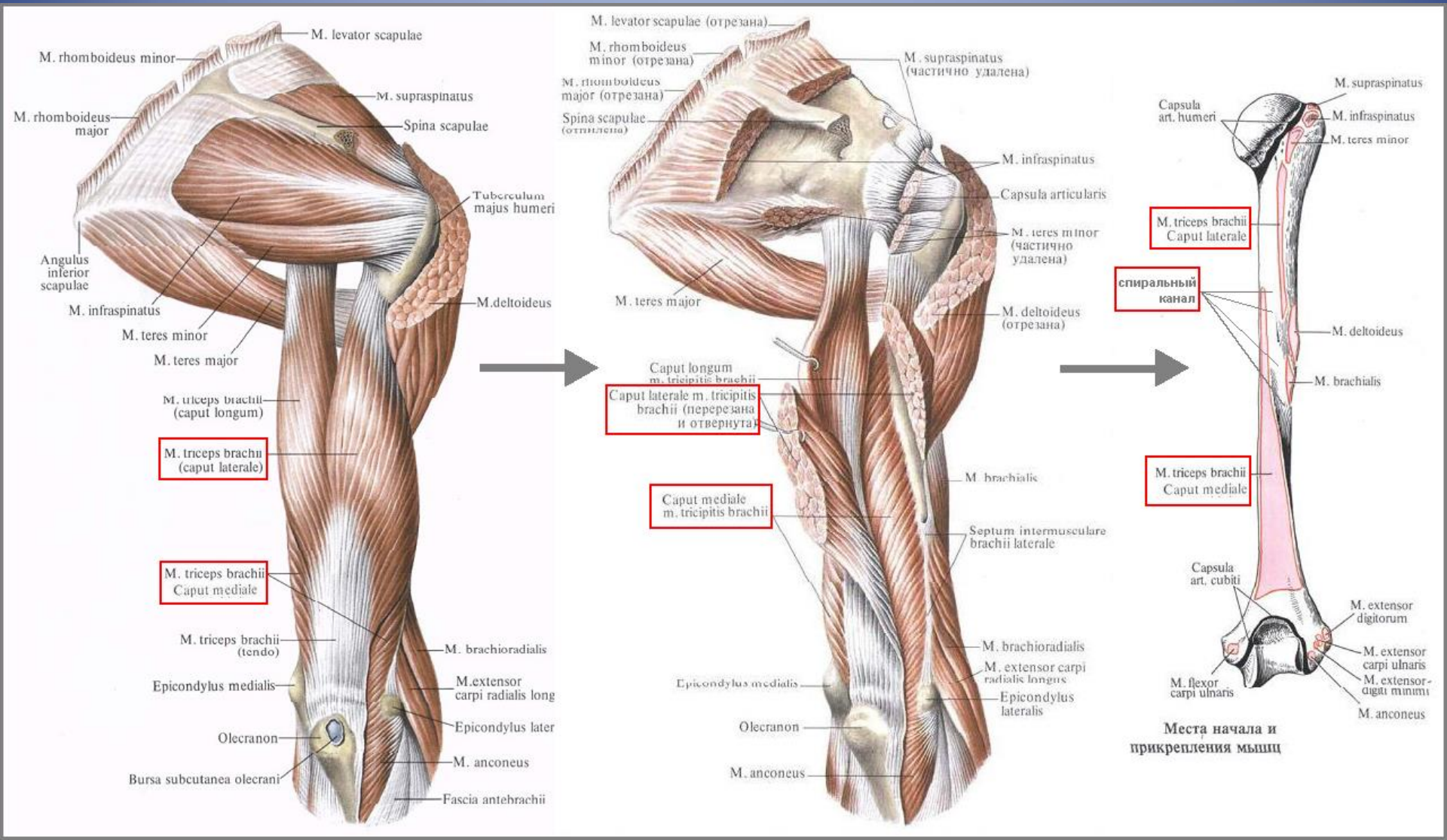

- Входное отверстие ограничено плечевой костью и двумя головками трехглавой мышцы плеча (латеральной и медиальной)

- Выходное между плечевой и плечелучевой мышцами

Плече-мышечный канал

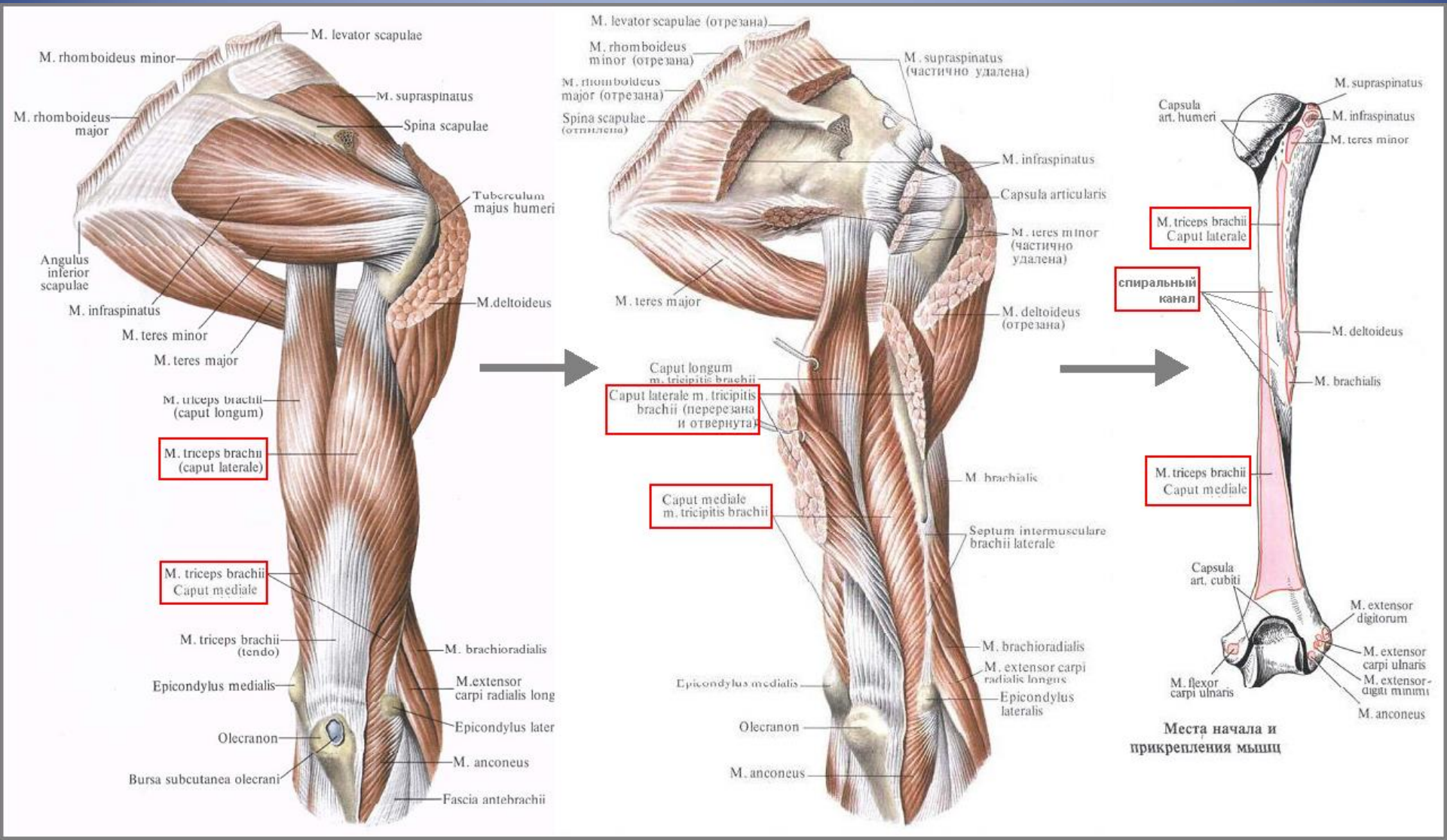

- Компрессионное поражение лучевого нерва в канале обычно является следствием:
- перелома плеча в ее средней трети;
- компрессия нерва может возникнуть вскоре после перелома из-за отека тканей и повышения давления в канале;
- позднее нерв страдает на уровне канала вследствие его сдавлении рубцовыми тканями или костной мозолью.

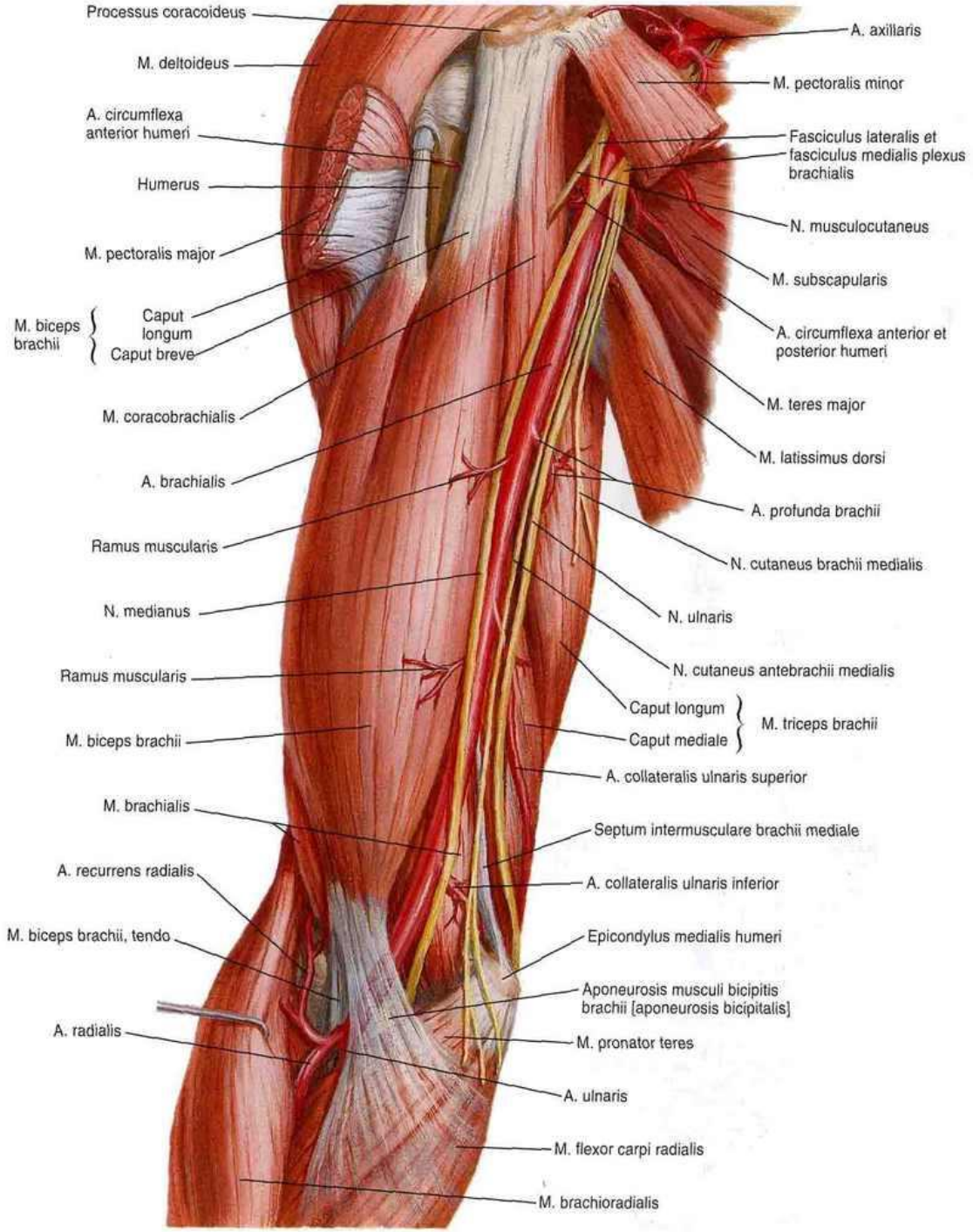
Processus coracoideus
M. deltoideus
A. circumflexa anterior humeri
Humerus
M. pectoralis major
M. biceps brachii
Caput longum
Caput breve
M. coracobrachialis
A. brachialis
Ramus muscularis
N. medianus
Ramus muscularis
M. biceps brachii
M. brachialis
A. recurrens radialis
M. biceps brachii, tendo
A. radialis
A. ulnaris
M. flexor carpi radialis
M. brachioradialis
A. axillaris
M. pectoralis minor
Fasciculus lateralis et fasciculus medialis plexus brachialis
N. musculocutaneus
M. subscapularis
A. circumflexa anterior et posterior humeri
M. teres major
M. latissimus dorsi
A. profunda brachii
N. cutaneus brachii medialis
N. ulnaris
N. cutaneus antebrachii medialis
Caput longum
Caput mediale
M. triceps brachii
A. collateralis ulnaris superior
Septum intermusculare brachii mediale
A. collateralis ulnaris inferior
Epicondylus medialis humeri
Aponeurosis musculi bicipitis brachii [aponeurosis bicipitalis]
M. pronator teres

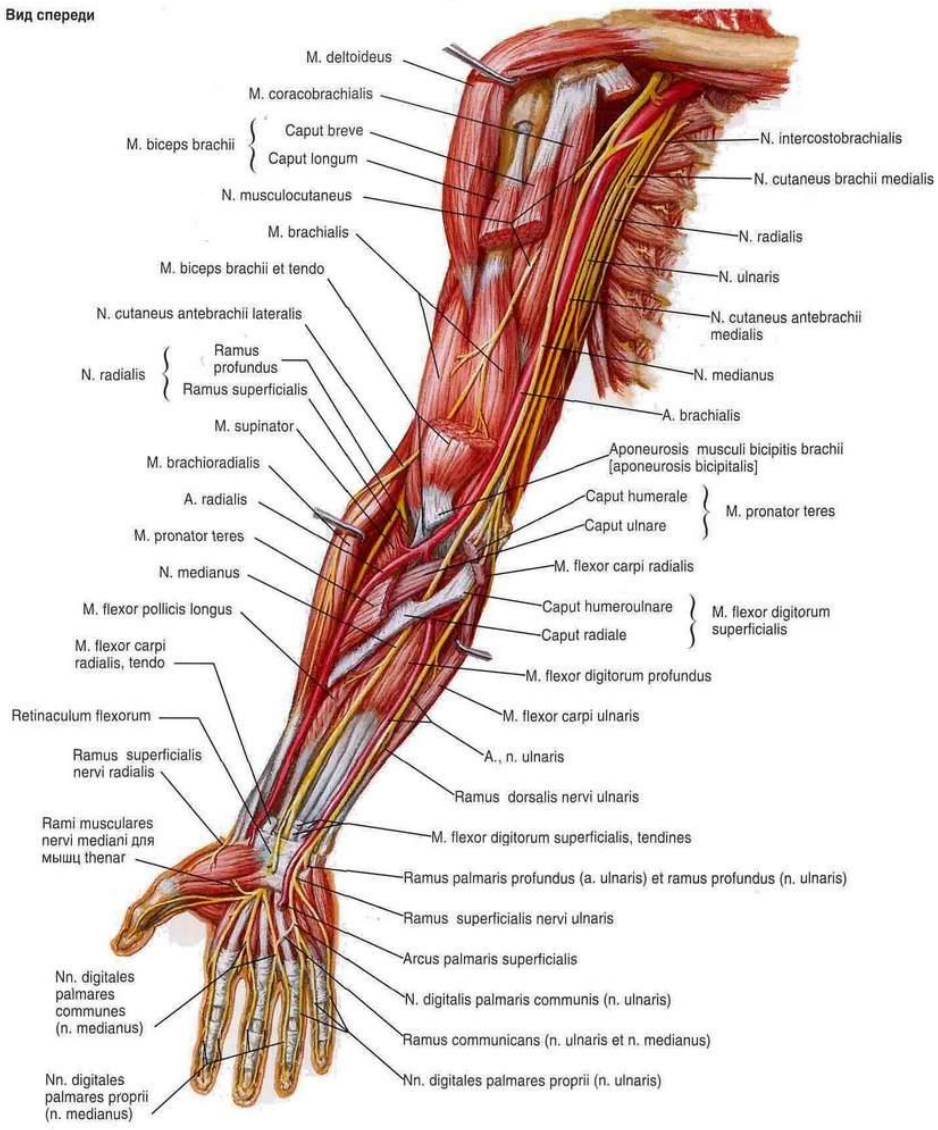

- Лучевая борозда
- Локтевая борозда
- Срединная борозда

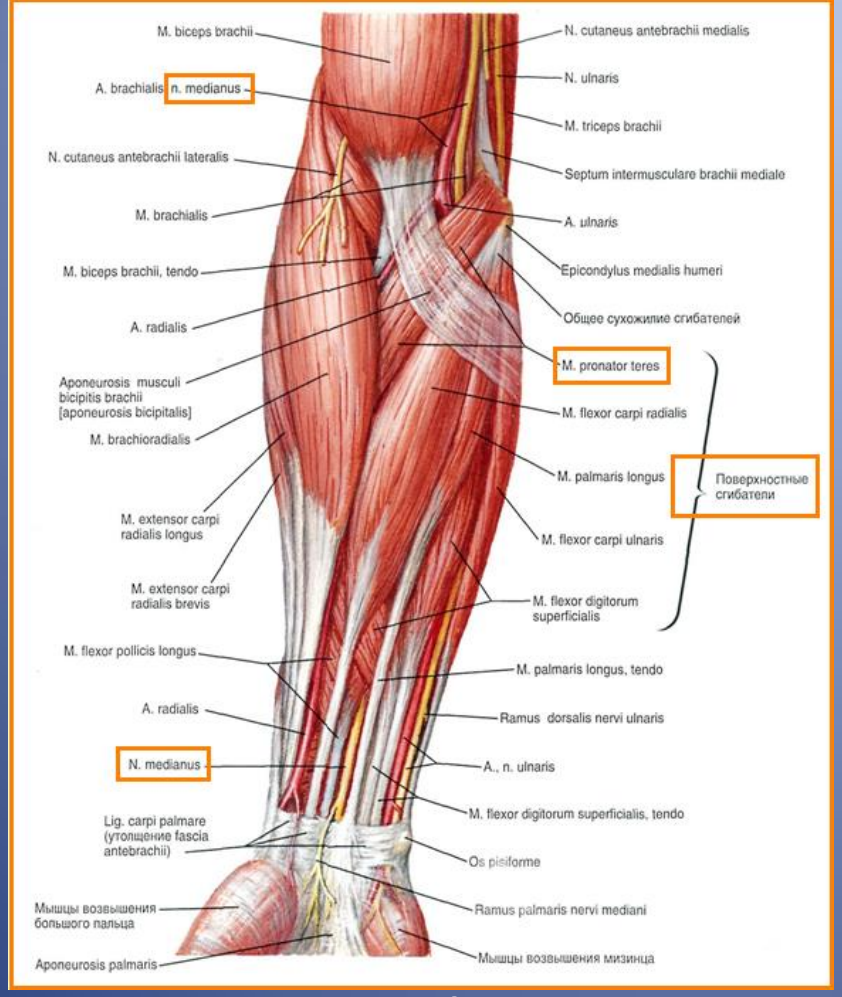

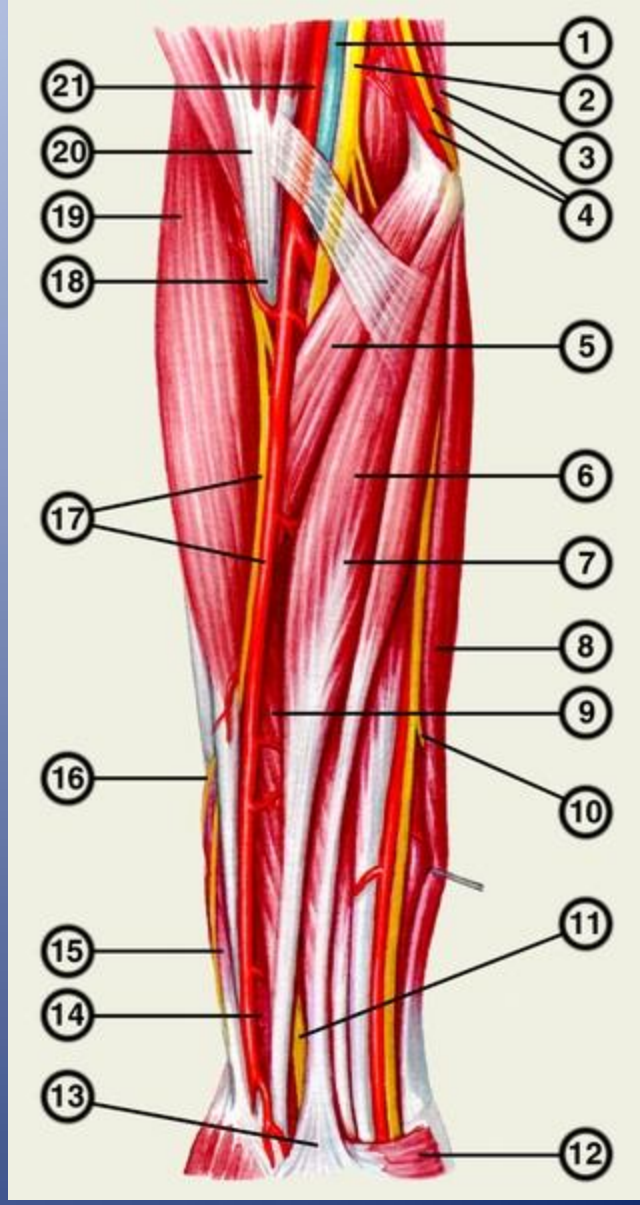

Лучевая борозда (sulcus radialis) ограничена плечелучевой мышцей (19) латерально и лучевым сгибателем запястья (6,7)

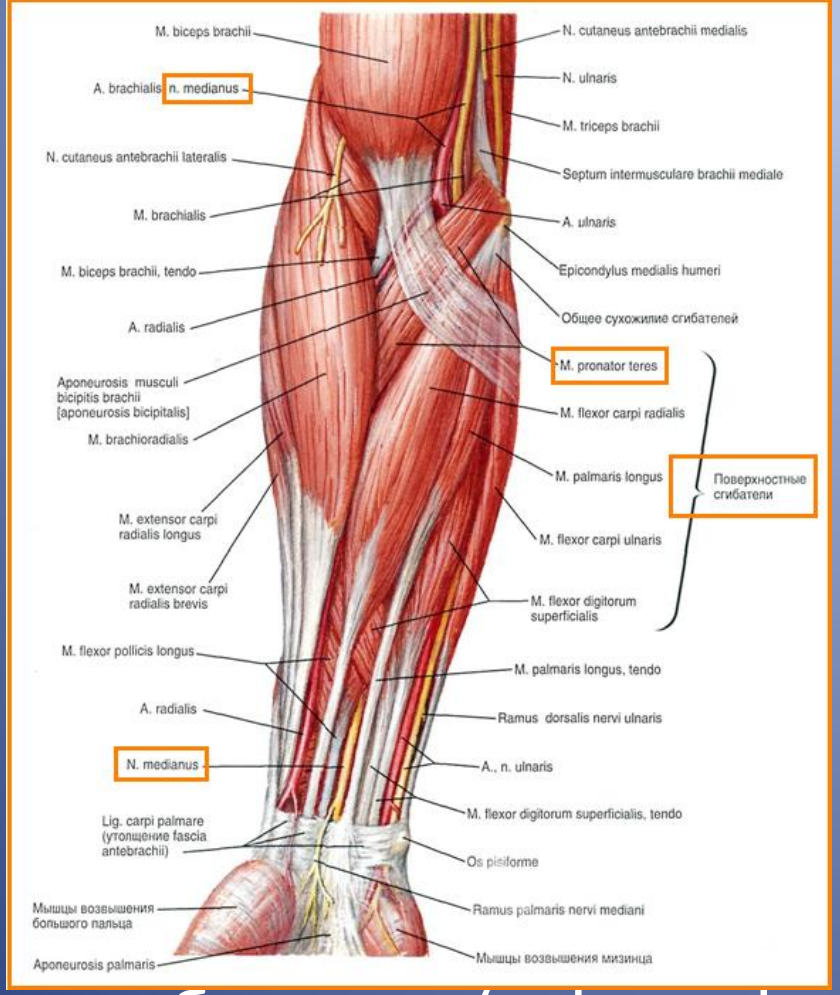

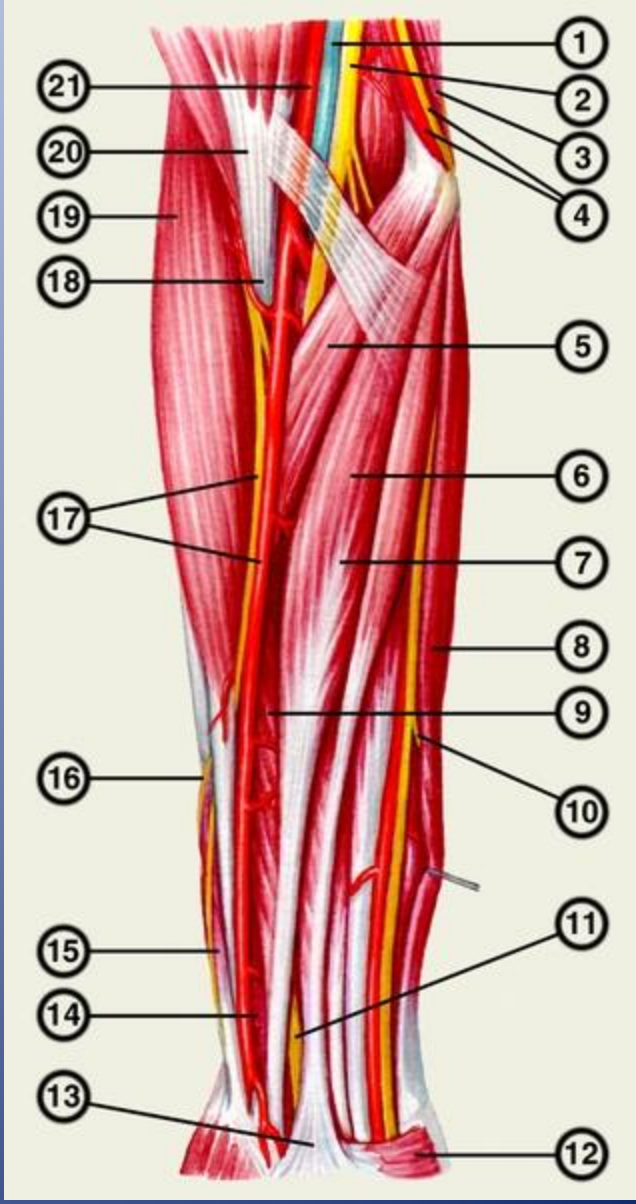

Локтевая борозда (sulcus ulnaris) ограничена с латеральной стороны поверхностным сгибателем пальцев, с медиальной - локтевым сгибателем запястья

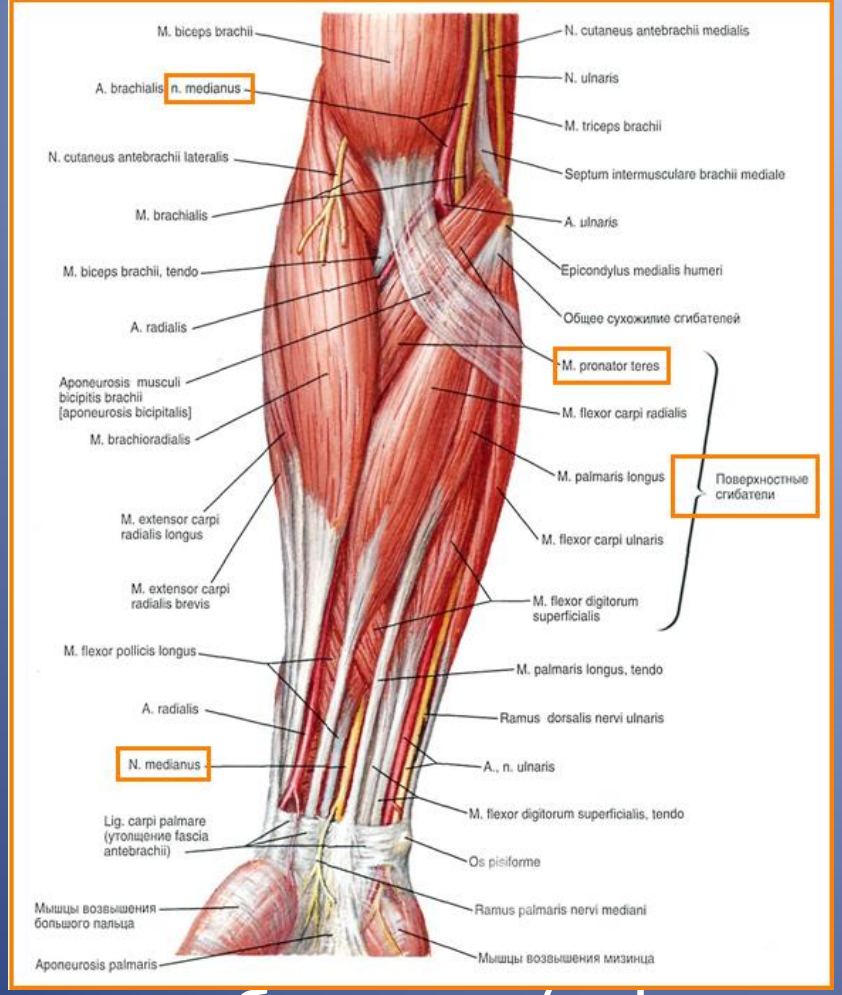

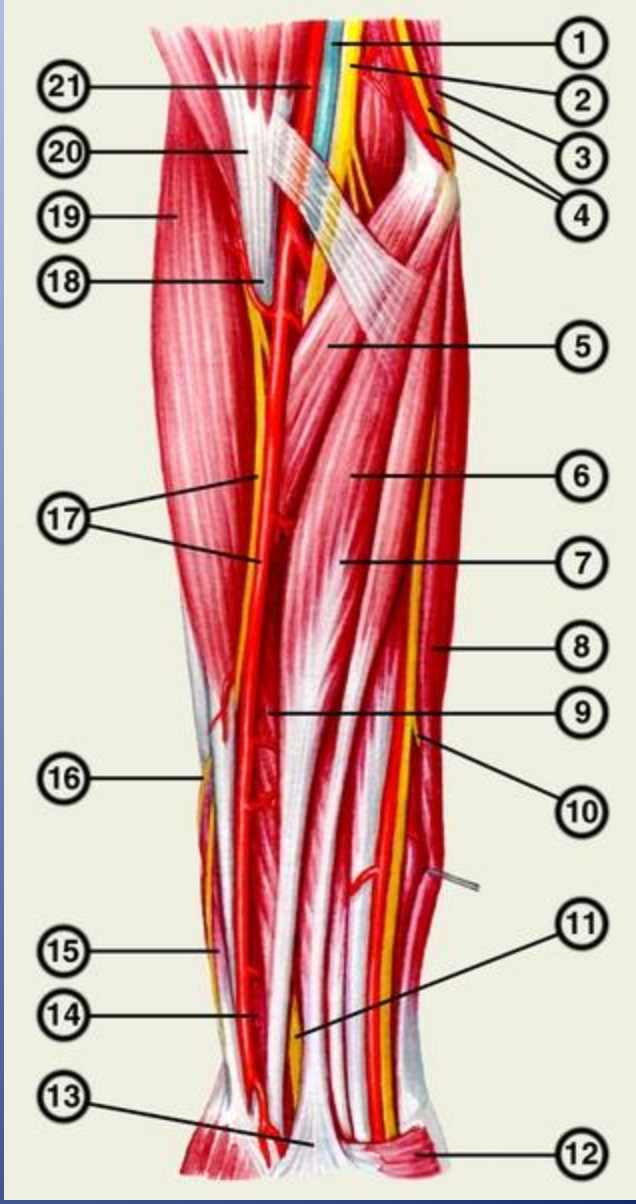

Срединная борозда (sulcus medianus) расположена между лучевым сгибателем запястья и поверхностным сгибателем пальцев.

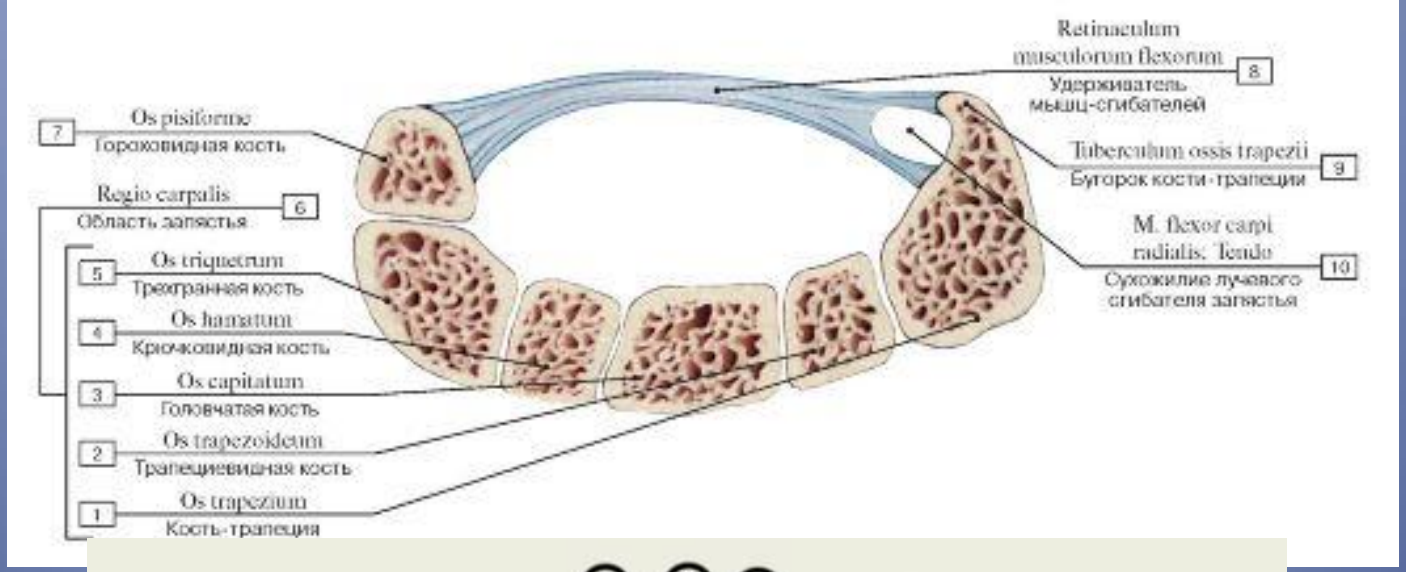
Retinaculum musculorum flexorum
Удерживатель мышц-сгибателей
8
Os pisiforme
Гороховидная кость
7
Tuberculum ossis trapezii
Бугорок кости-трапеции
9
Regio carpalis
Область запястья
6
M. flexor carpi radialis. Tendo
Сухожилие лучевого сгибателя запястья
10
5 Os triquetrum
Трехгранная кость
4 Os hamatum
Крючковидная кость
3 Os capitatum
Головчатая кость
2 Os trapezoideum
Трапециевидная кость
1 Os trapezium
Кость-трапеция

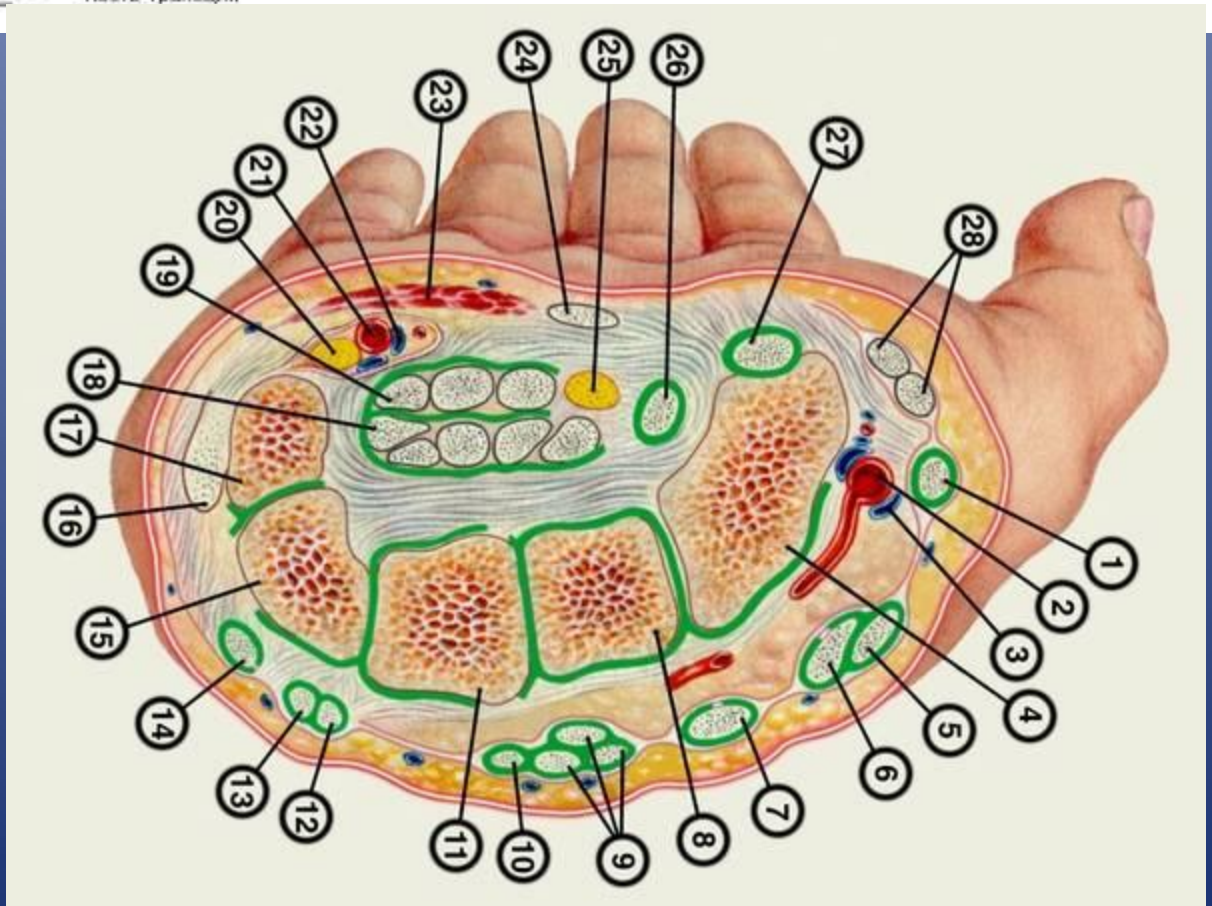
1
2
3
4
5
6
7
8
9
10
11
12
13
14
15
16
17
18
19
20
21
22
23
24
25
26
27
28

Вид с ладонной стороны

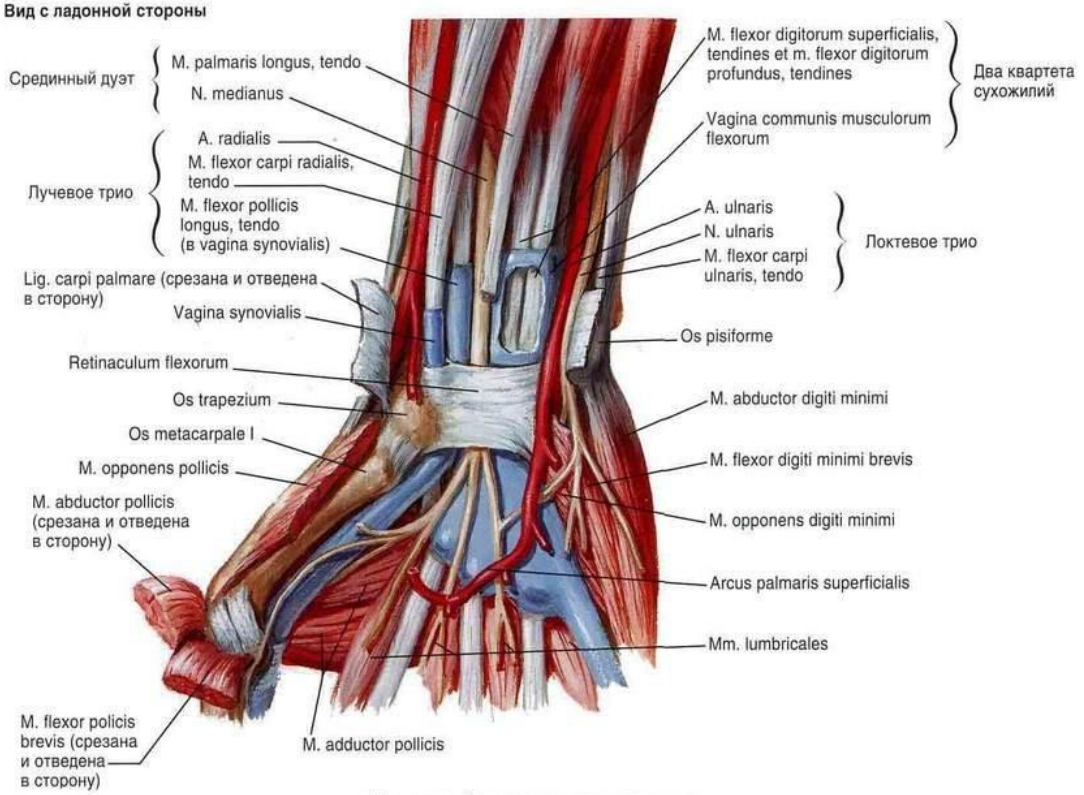

Поперечный срез через канал запястья

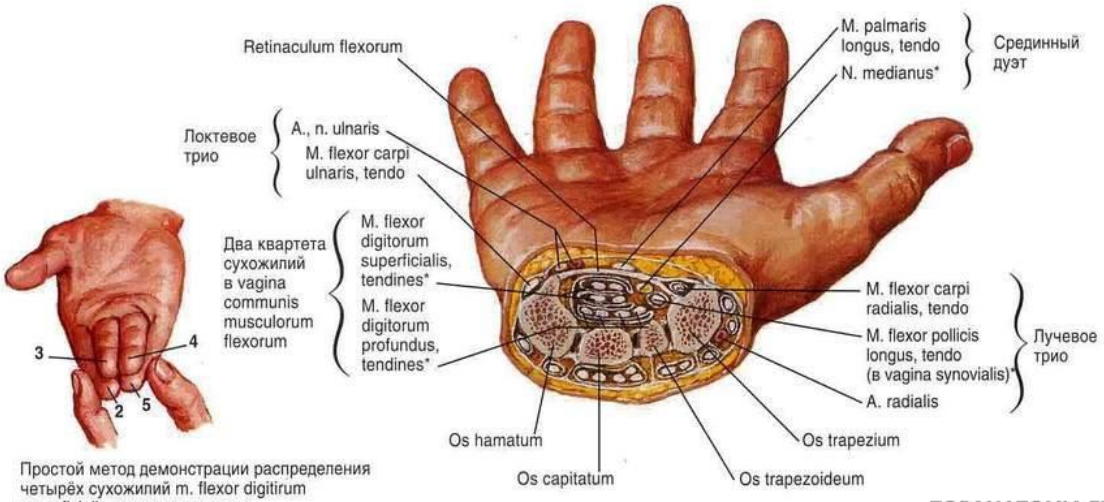

Простой метод демонстрации распределения четырёх сухожилий m. flexor digitirum superficialis в канале запястья

TOPANATOMIA.BY

* Структуры, лежащие в канале запястья

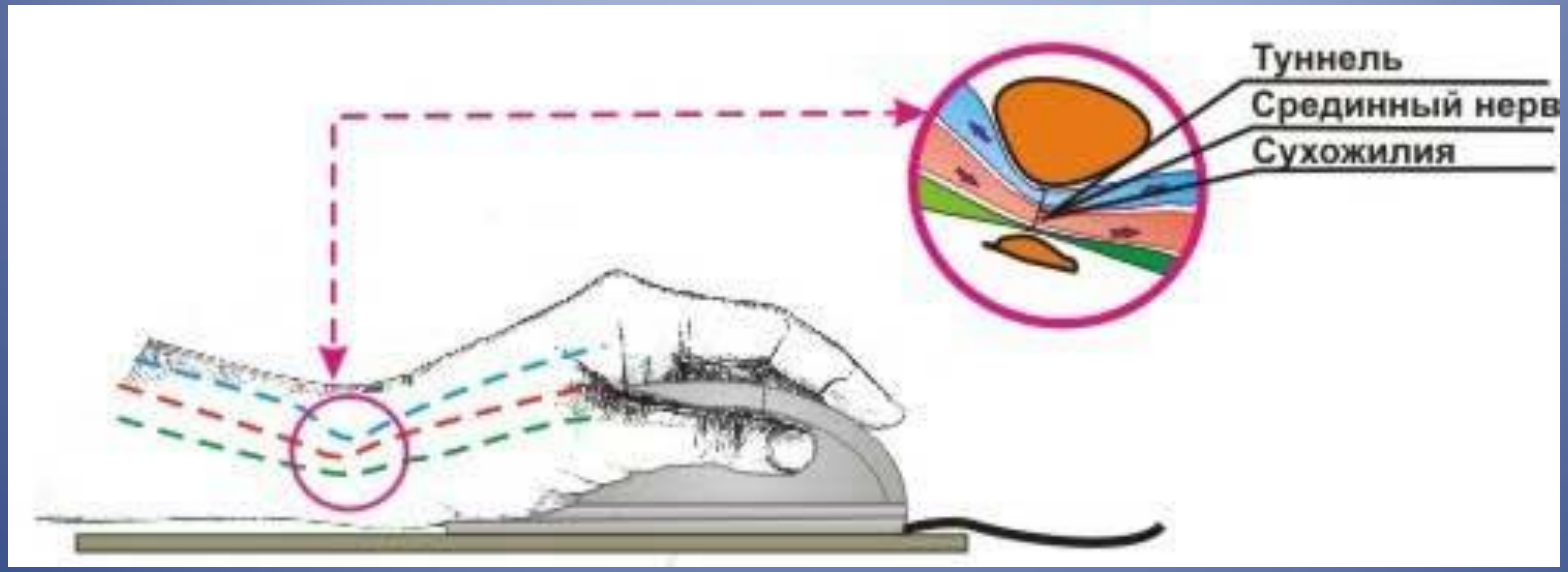
Туннель
Срединный нерв
Сухожилия

Топография нижней конечности

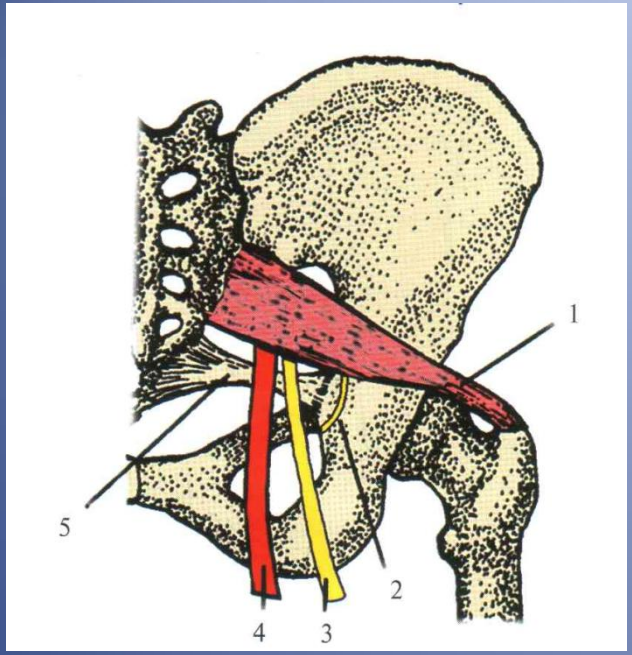

1. Грушевидная мышца;
2. Нерв половой;
3. Нерв седалищный;
4. Нижняя ягодичная артерия;
5. Крестцово-остистая связка.

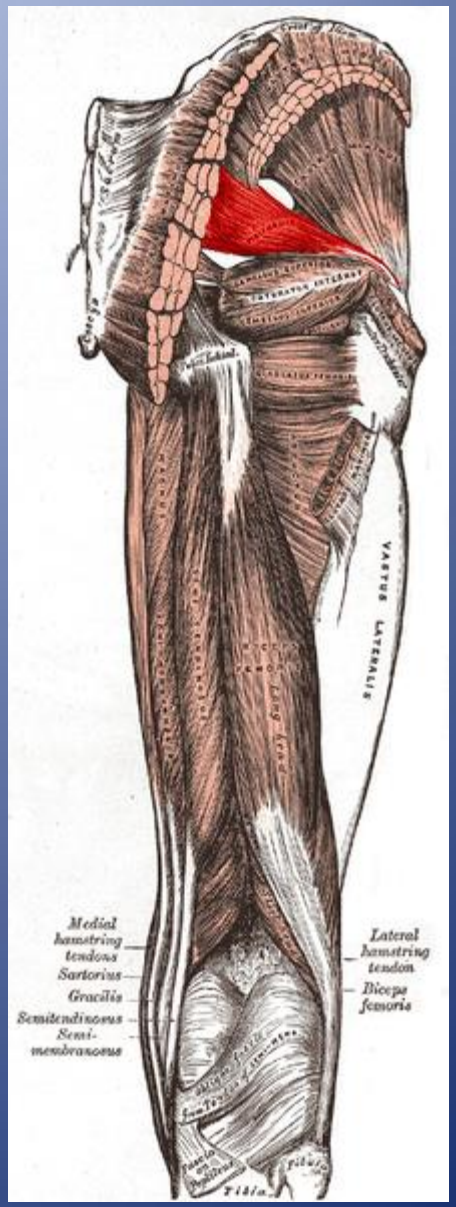

- При синдроме грушевидной мышцы возможно:

- сдавление седалищного нерва между измененной грушевидной мышцей и крестцово-остистой связкой;
- сдавление седалищного нерва измененной грушевидной мышцей при прохождении нерва через саму мышцу (вариант развития седалищного нерва).

Грушевидная мышца
(m. piriformis)

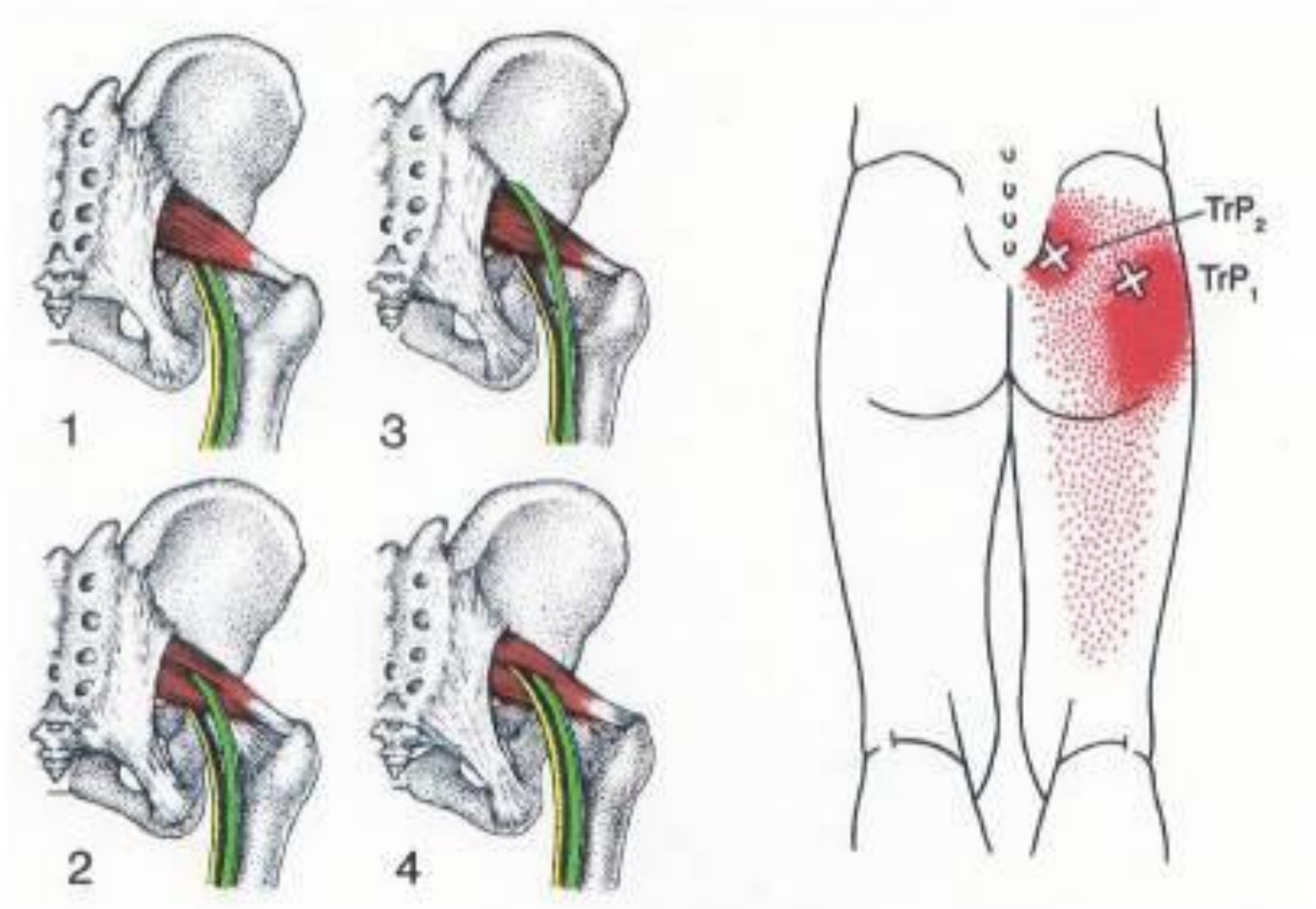

Схематическое изображение 4-х вариантов взаиморасположения грушевидной мышцы и седалищного нерва; паттерн отражённой боли триггерных точек грушевидной мышцы.

Функция мышцы – вращает бедро кнаружи и отводит бедро (супинация бедра).

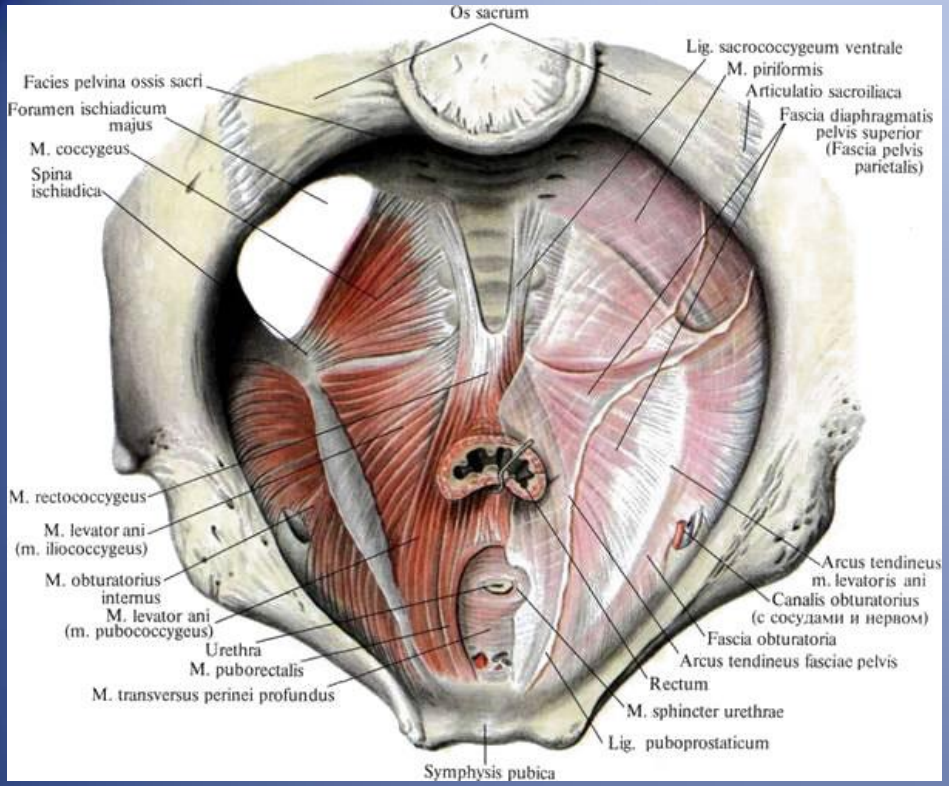

Запирательный канал

- Стенками этого канала являются запирательная борозда лобковой кости (сверху), запирательная мембрана и внутренняя запирательная мышца (снизу)

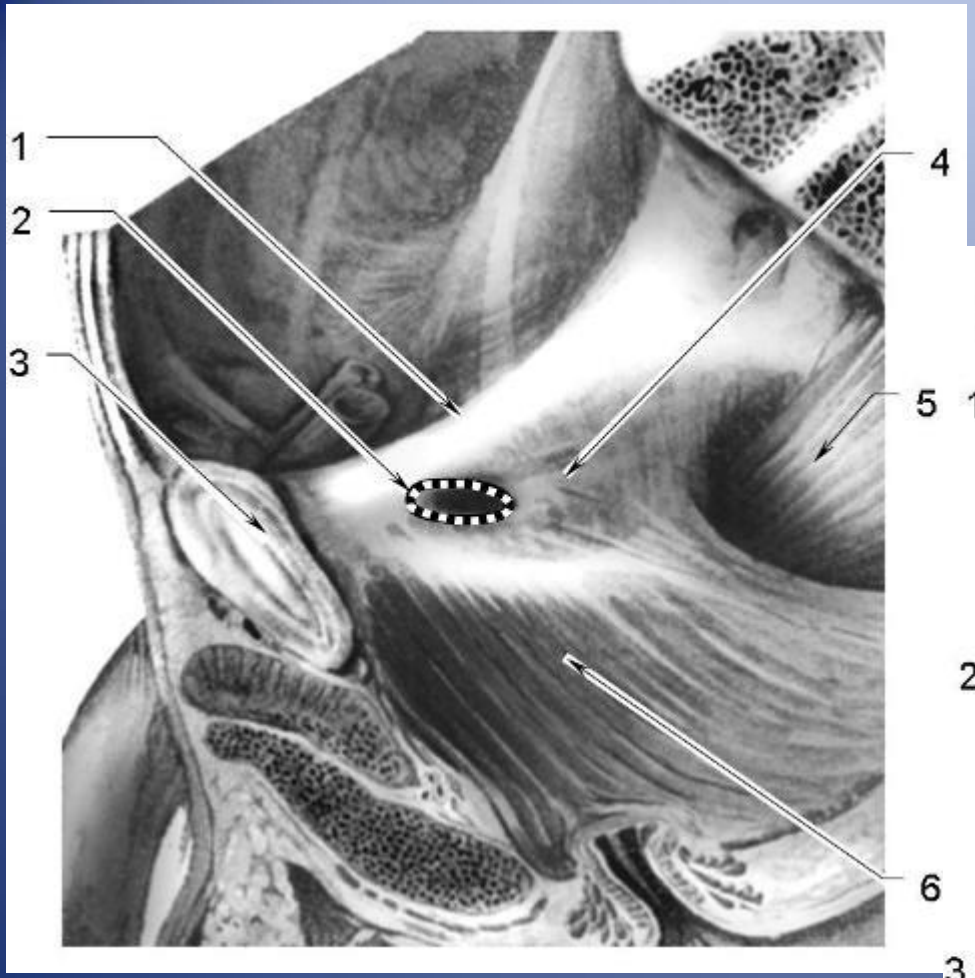
1
2
3
4
5
6

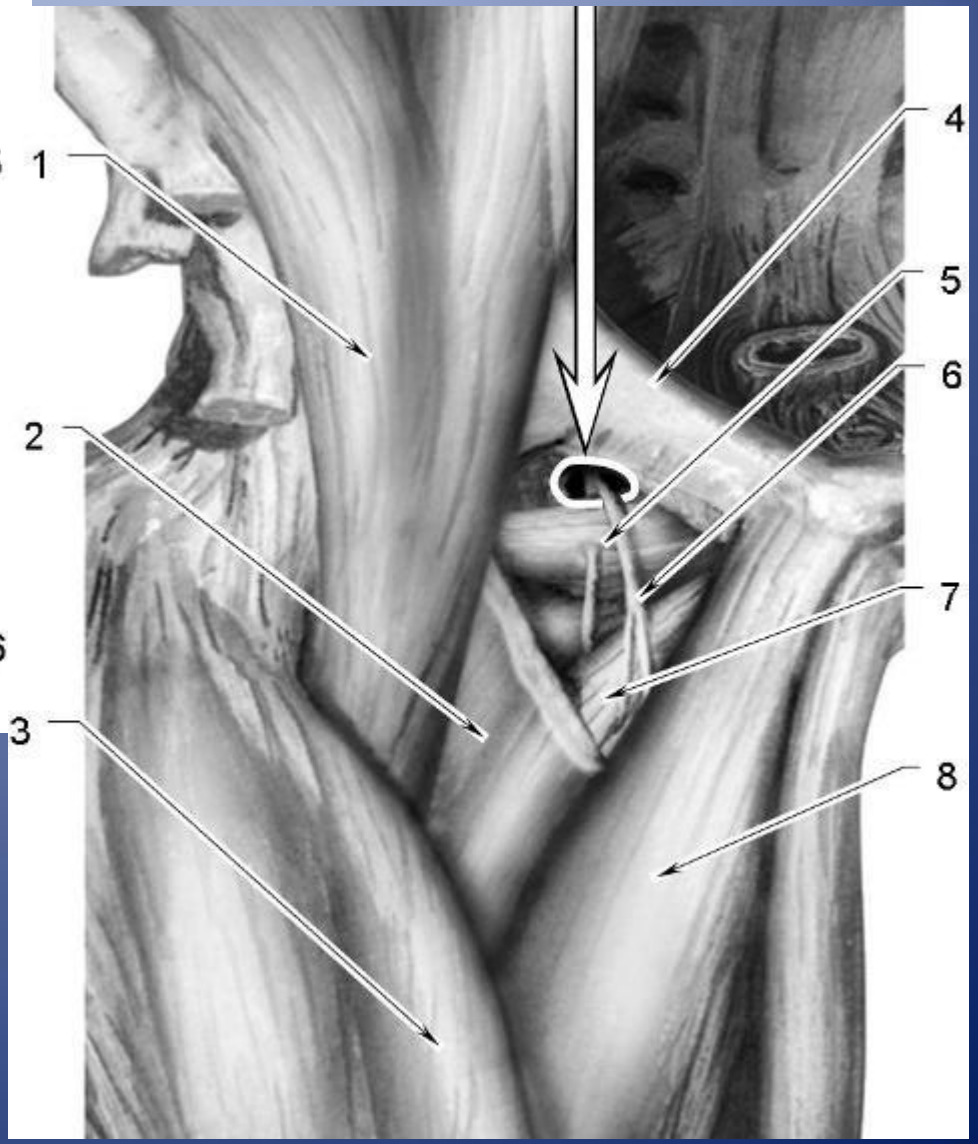
1
2
3
4
5
6
7
8

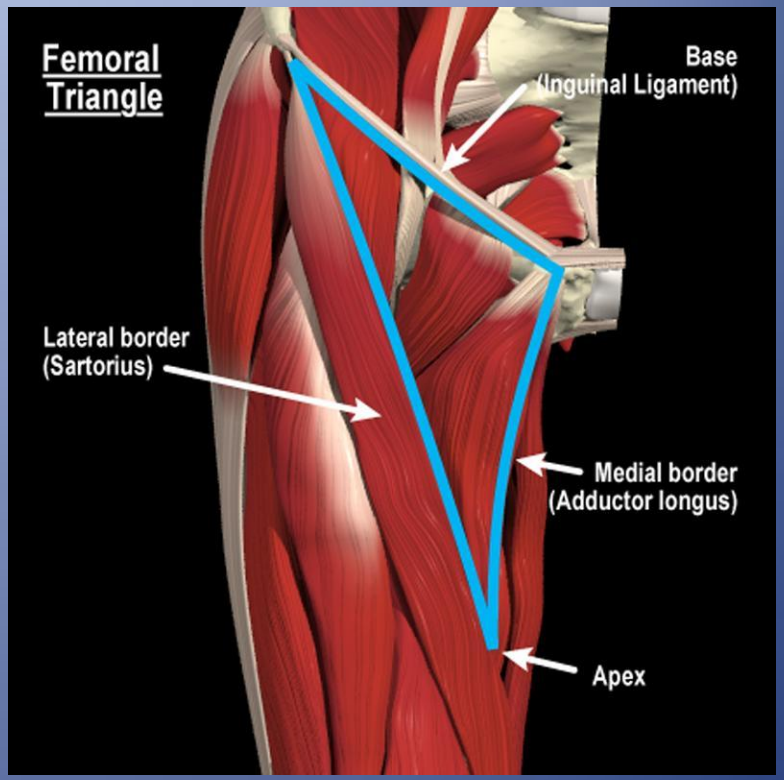
Femoral Triangle
Base (Inguinal Ligament)
Lateral border (Sartorius)
Medial border (Adductor longus)
Apex

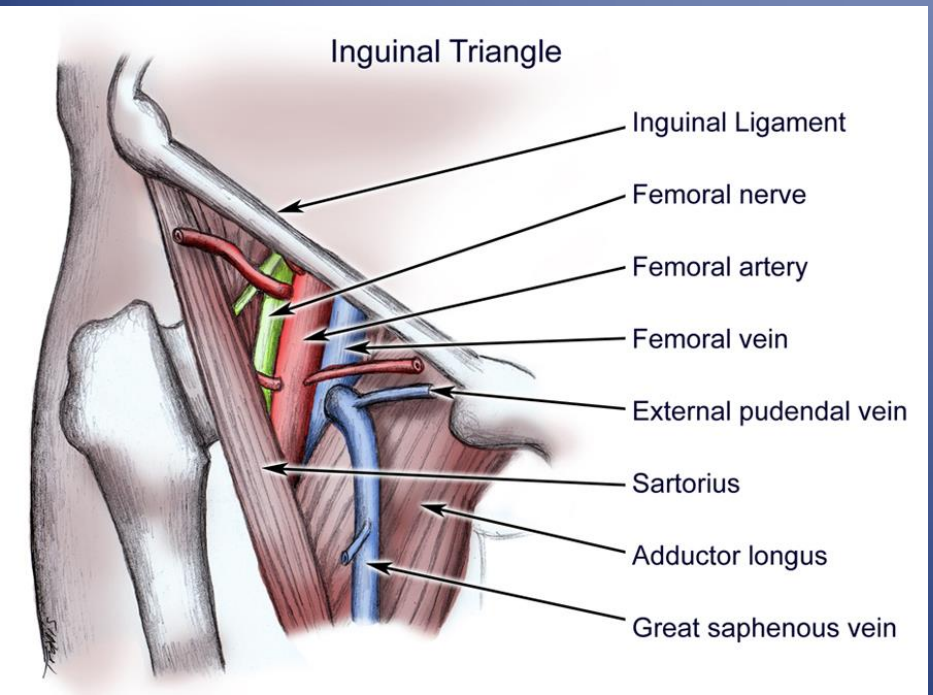
Inguinal Triangle
Inguinal Ligament
Femoral nerve
Femoral artery
Femoral vein
External pudendal vein
Sartorius
Adductor longus
Great saphenous vein

Приводящий канал

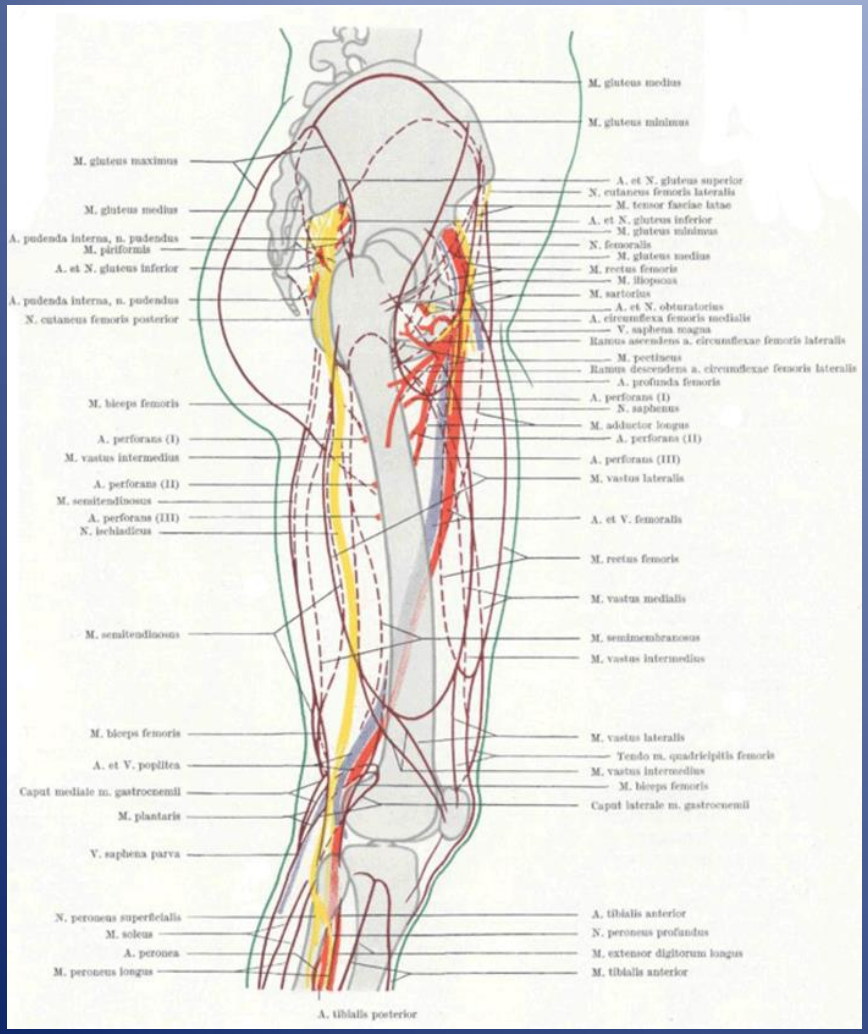

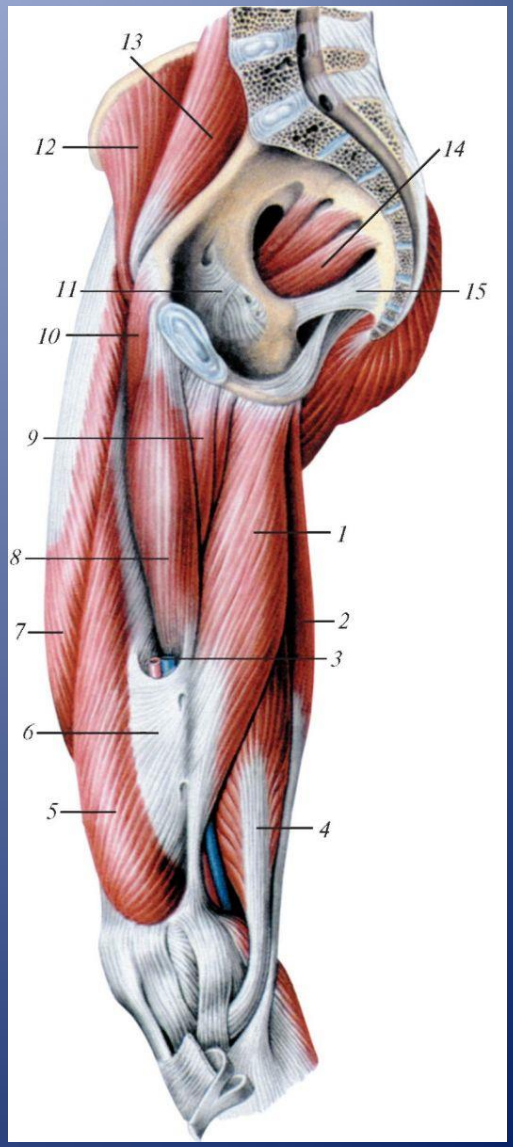

- входное медиальная широкая мышца бедра (латерально), большая приводящая мышца (медиально), портняжная мышца и фасциальная мембрана, натянутая между большой приводящей и медиальной широкой мышцами бедра (спереди)

Приводящий канал

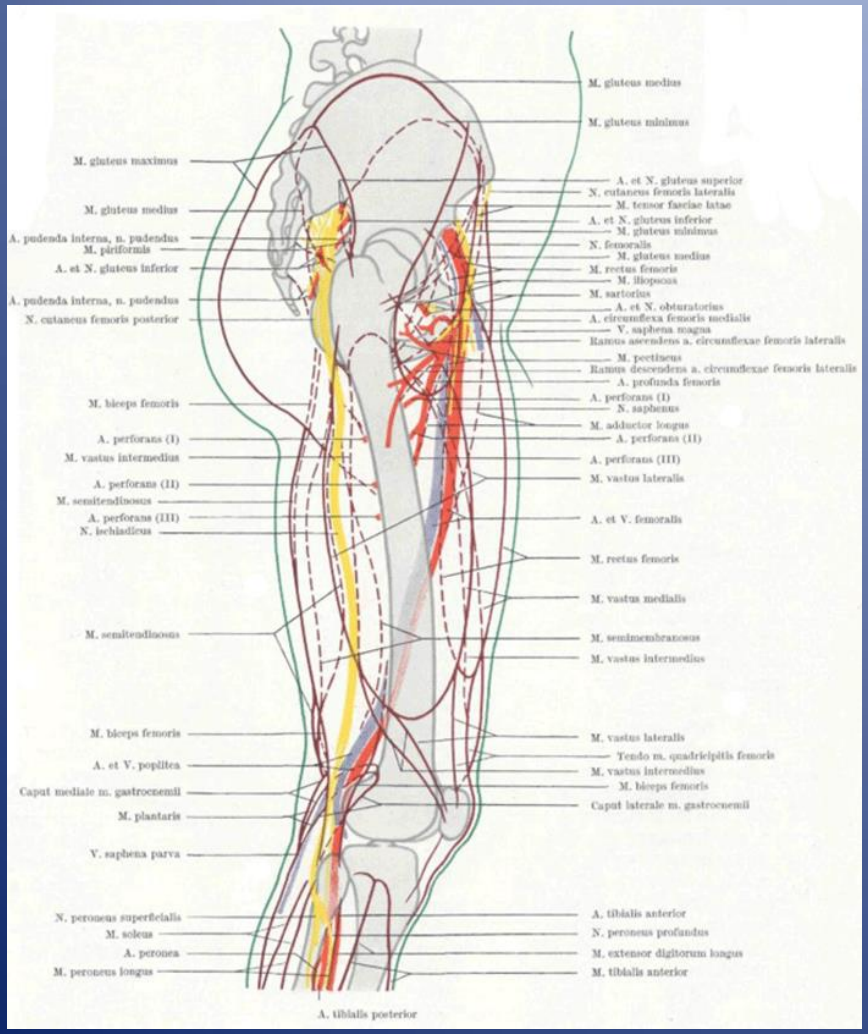

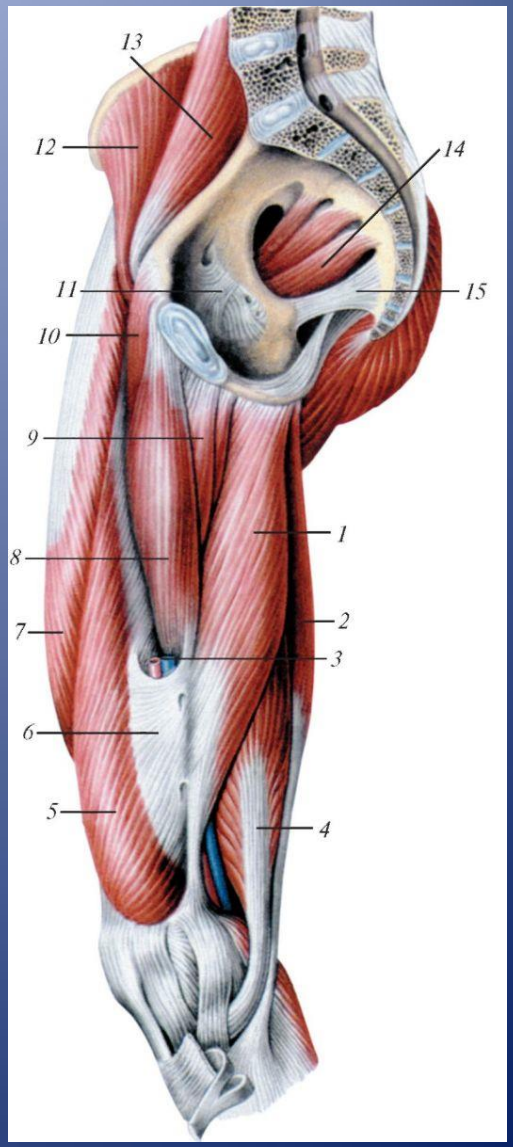

- Выходное сформировано сухожилием большой приводящей мышцы и бедренной костью

Приводящий канал

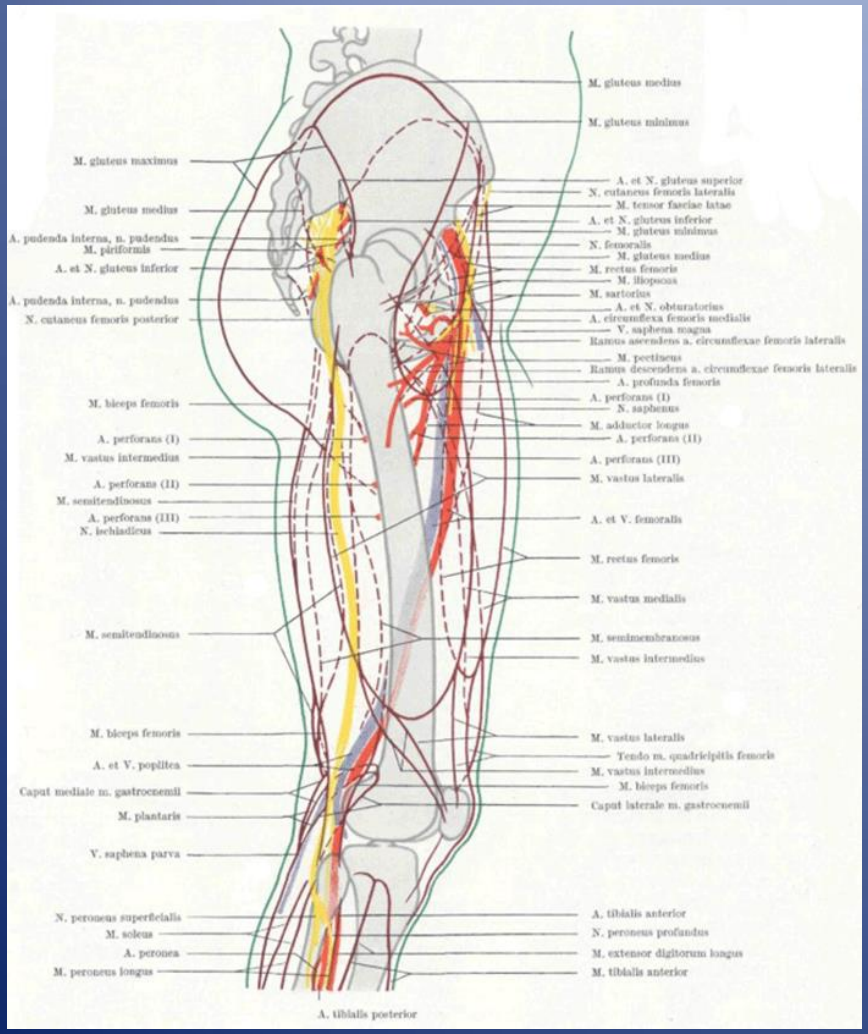

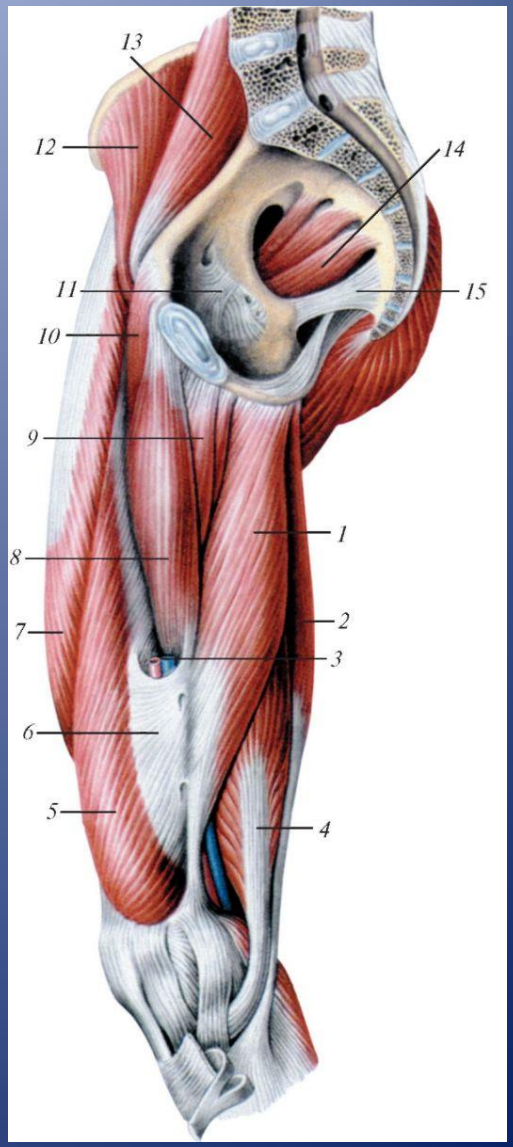

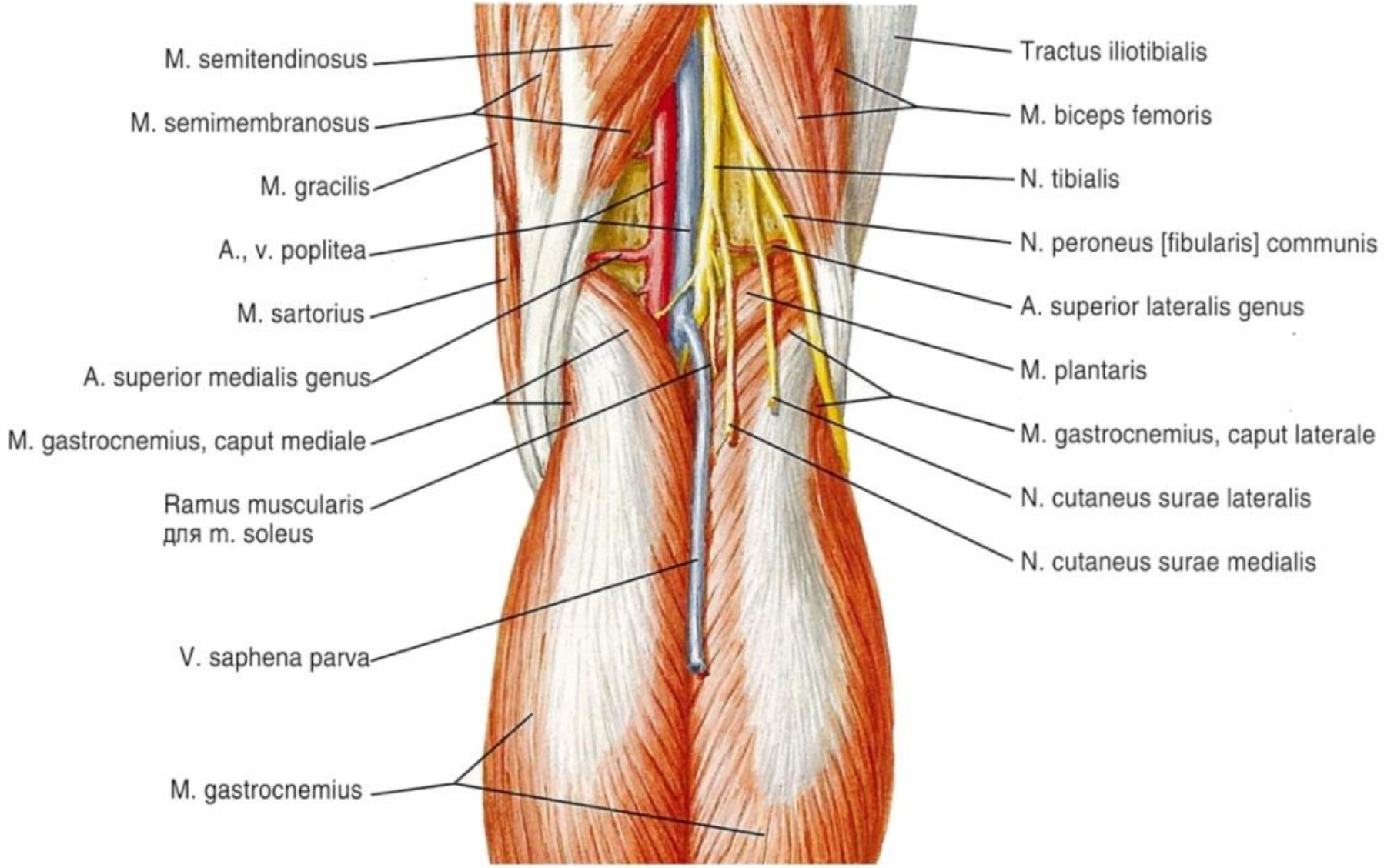
M. semitendinosus
M. semimembranosus
M. gracilis
A., v. poplitea
M. sartorius
A. superior medialis genus
M. gastrocnemius, caput mediale
Ramus muscularis
для m. soleus
V. saphena parva
M. gastrocnemius
Tractus iliotibialis
M. biceps femoris
N. tibialis
N. peroneus [fibularis] communis
A. superior lateralis genus
M. plantaris
M. gastrocnemius, caput laterale
N. cutaneus surae lateralis
N. cutaneus surae medialis

голень

- голеноподколенный канал
- нижний мышечно-малоберцовый канал
- верхний мышечно-малоберцовый канал

голеноподколенный канал

- задняя большеберцовая мышца (спереди),
- камбаловидная мышца с покрывающим ее глубоким листком собственной фасции (сзади),
- длинный сгибатель пальцев (медиально)
- длинный сгибатель большого пальца стопы (латерально)

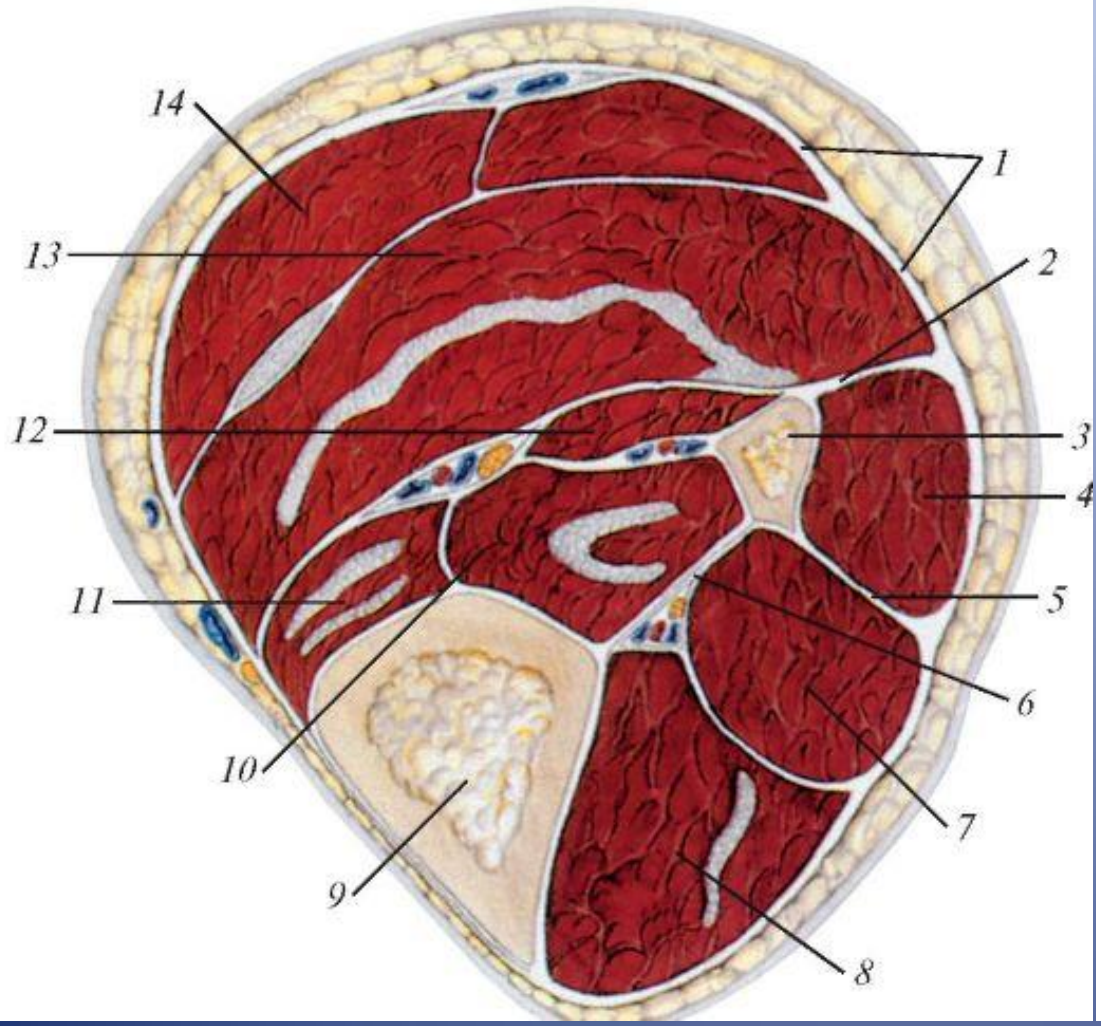

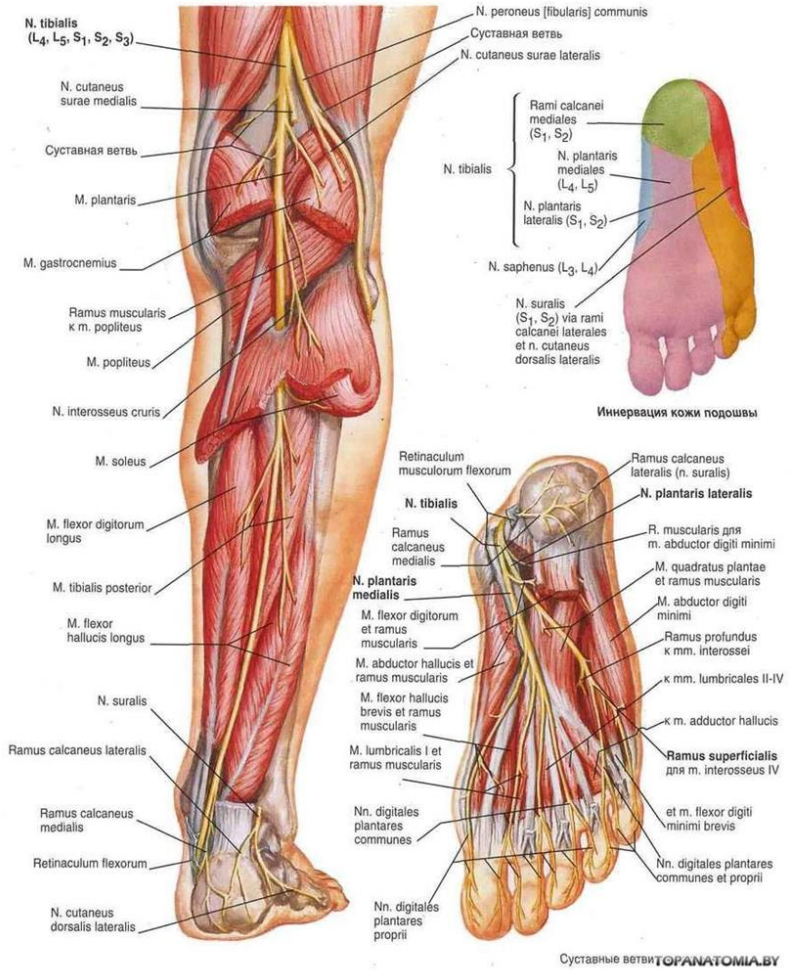

- 10 - задняя большеберцовая мышца;
- 11 - длинный сгибатель пальцев стопы;
- 12 - длинный сгибатель большого пальца стопы;
- 13 - камбаловидная мышца;

Канал имеет 3 отверстия:

- верхнее отверстие, ограниченное сухожильной дугой камбаловидной мышцы (спереди) и подколенной мышцей (сзади),

- нижнее отверстие, ограниченное задней большеберцовой мышцей (спереди) и ахилловым сухожилием (сзади),

- межкостной перепонке голени имеется переднее отверстие

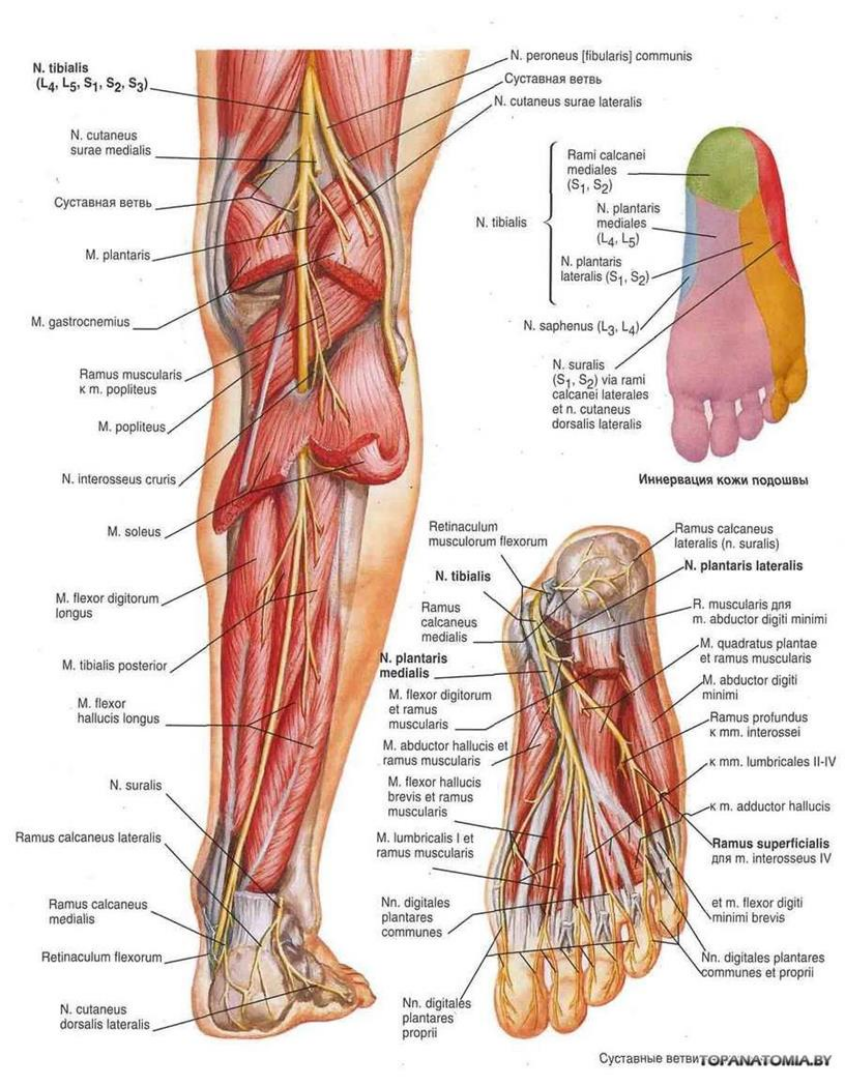

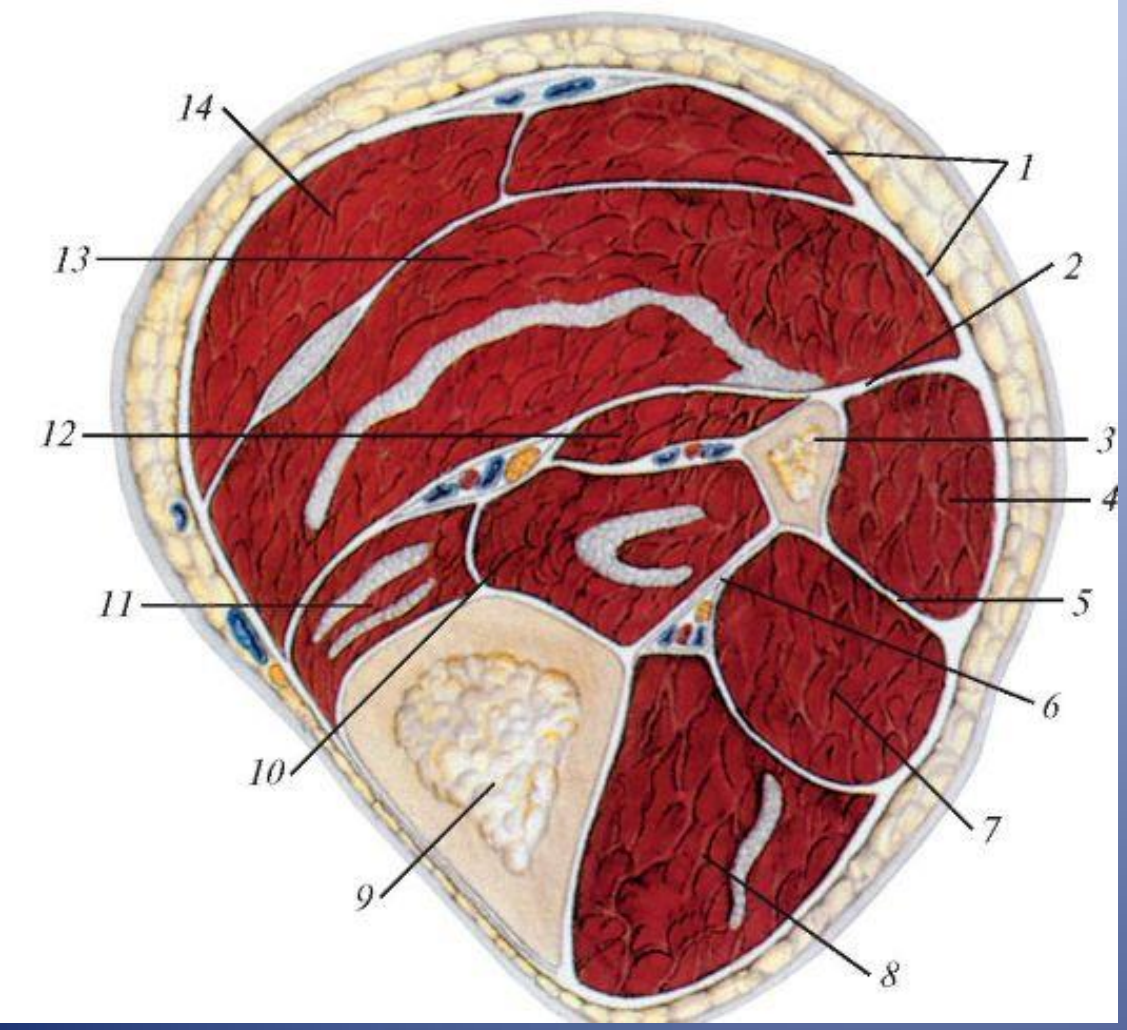

нижний мышечно-малоберцовый канал

- 3 - малоберцовая кость;
- 10 - задняя большеберцовая мышца;
- 12 - длинный сгибатель большого пальца стопы.

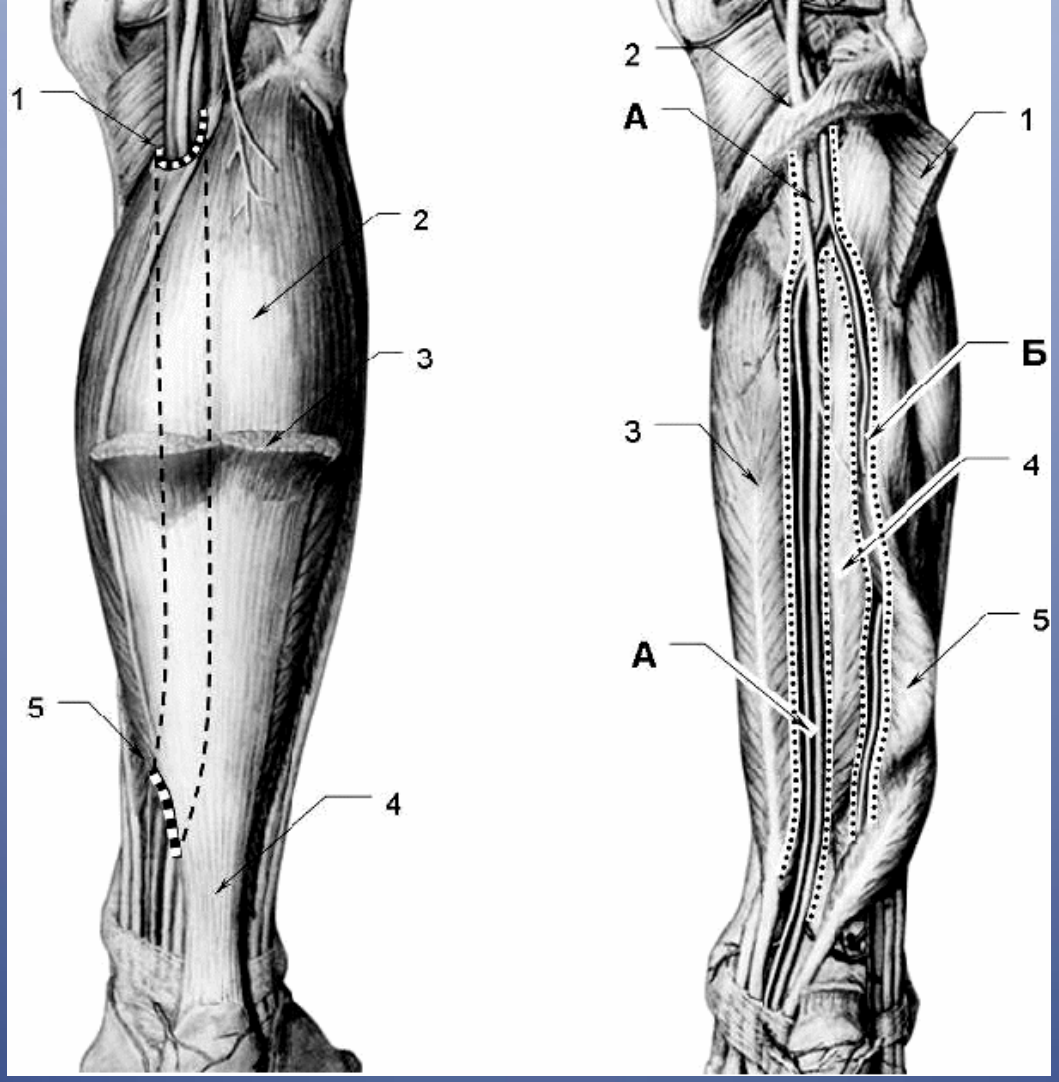

Голеноподколенный (А) и нижний мышечно-малоберцовый (Б) каналы (выделены пунктиром)

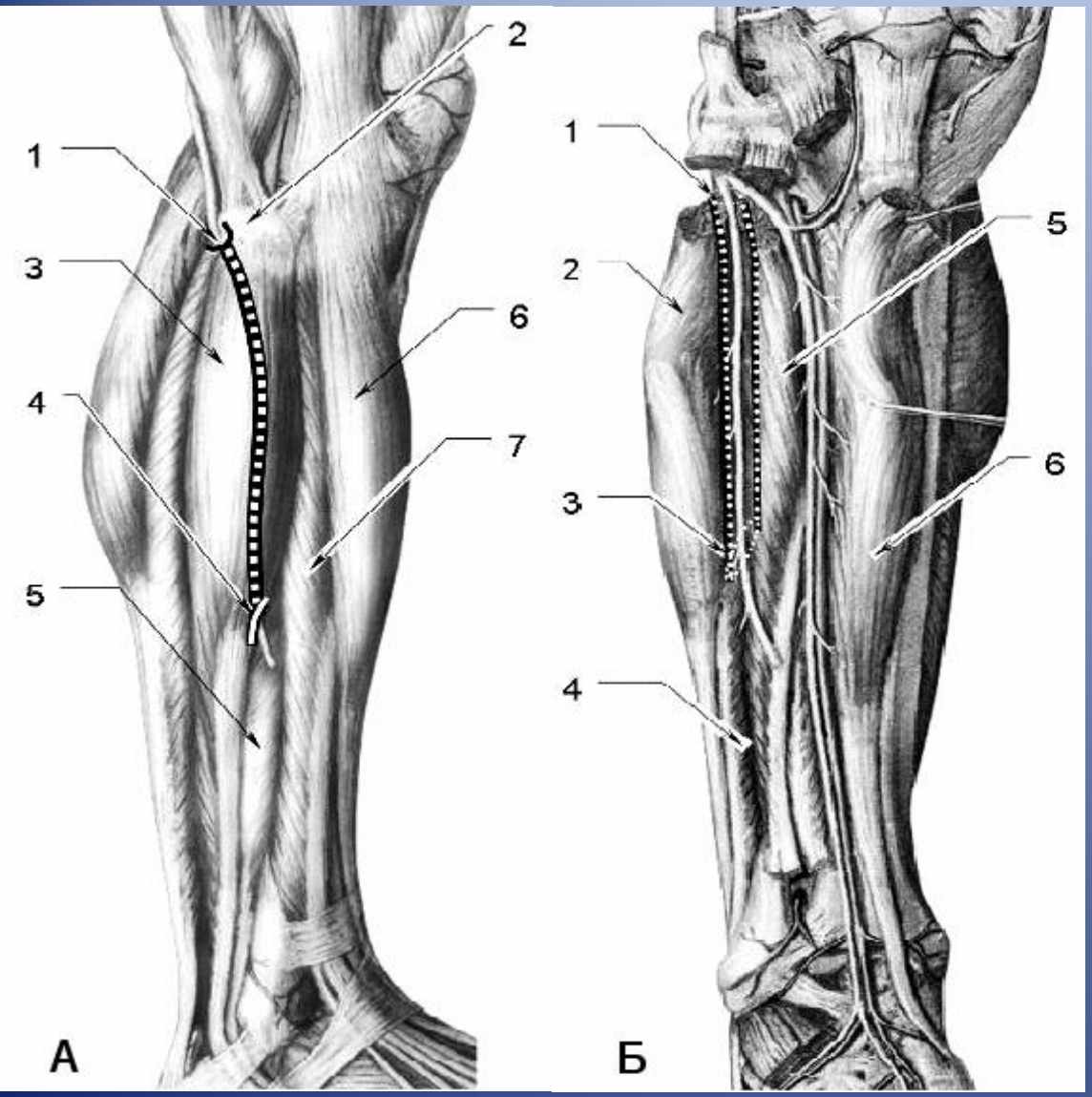

верхний мышечно-малоберцовый канал

головка длинной малоберцовой мышцы,

головка малоберцовой

латеральная поверхность наружного мыщелка большеберцовой кости